



XIX. Uluslararası  
Türk Ortodonti Derneği Kongresi

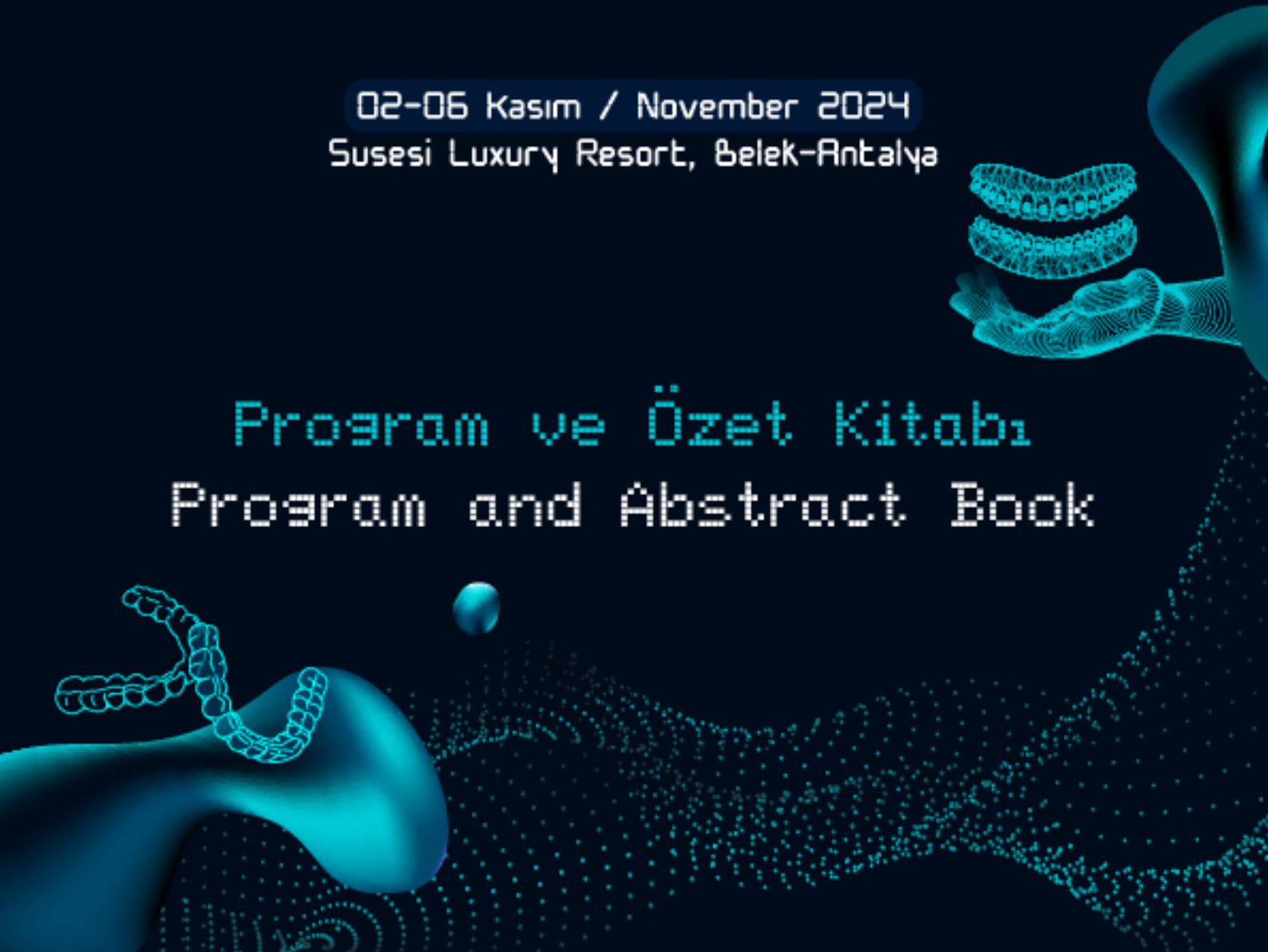
Herkes için Dijital Ortodonti  
Klinik Uygulamalarda İpuçları ve Yenilikler

XIX<sup>th</sup> International Congress of  
Turkish Orthodontic Society

Digital Orthodontics For Everyone  
Tips & Trends in Clinical Practice

02-06 Kasım / November 2024  
Susesi Luxury Resort, Belek-Antalya

Program ve Özet Kitabı  
Program and Abstract Book





XIX. Uluslararası Türk Ortodonti Derneği Kongresi

Herkes için Dijital Ortodonti  
Klinik Uygulamalarda İpuçları ve Yenilikler

XIX<sup>th</sup> International Congress of Turkish Orthodontic Society

Digital Orthodontics For Everyone  
Tips & Trends in Clinical Practice

02-06 Kasım / November 2024

Susesi Luxury Resort, Belek-Antalya





## İÇİNDEKİLER CONTENTS

KONGRE ONURSAL BAŞKANI'NIN DAVETİ.....	6
CONGRESS PRESIDENT'S WELCOME.....	7
TÜRK ORTODONTİ DERNEĞİ BAŞKANI'NIN DAVETİ.....	8
PRESIDENT OF THE TURKISH ORTHODONTIC SOCIETY'S WELCOME.....	9
BİLİMSEL PROGRAM.....	10
SCIENTIFIC PROGRAMME.....	10
BİLDİRİ LİSTESİ.....	44
LIST OF PRESENTATIONS.....	44
DAVETLİ KONUŞMACILAR.....	99
INVITED SPEAKERS.....	99
ÖDÜL ADAYI SÖZLÜ BİLDİRİLER .....	171
AWARD-CANDIDATE ORAL PRESENTATIONS.....	171
SÖZLÜ BİLDİRİLER.....	192
ORAL PRESENTATIONS.....	192
ÖDÜL ADAYI POSTER BİLDİRİLER.....	437
AWARD-CANDIDATE POSTER PRESENTATIONS.....	437
POSTER BİLDİRİLER.....	458
POSTER PRESENTATIONS .....	458



XIX. Uluslararası Türk Ortodonti Derneği Kongresi

Herkes için Dijital Ortodonti  
Klinik Uygulamalarda İpuçları ve Yenilikler

XIX<sup>th</sup> International Congress of Turkish Orthodontic Society  
Digital Orthodontics For Everyone  
Tips & Trends in Clinical Practice

02-06 Kasım / November 2024

Susesi Luxury Resort, Belek-Antalya



**TÜRK ORTODONTİ DERNEĞİ YÖNETİM KURULU**  
*TURKISH ORTHODONTIC SOCIETY EXECUTIVE COMMITTEE*

**BAŞKAN**

*PRESIDENT*

DERYA ÇAKAN

**BAŞKAN YARDIMCISI**

*VICE PRESIDENT*

GÖKMEN KURT

**GENEL SEKRETER**

*GENERAL SECRETARY*

Z.BEYZA HANCIOĞLU KIRCELLİ

**SAYMAN**

*TREASURER*

IRMAK OCAK

**YAYIN İŞLERİ SORUMLUSU**

*MEMBER, RESPONSIBLE FOR PUBLICATIONS*

NEŞE YOKO SAYINSU

**ÜYE**

*MEMBER*

DELAL DARA KILINÇ

**ÜYE**

*MEMBER*

MUSTAFA ÖZCAN



XIX. Uluslararası Türk Ortodonti Derneği Kongresi

Herkes için Dijital Ortodonti  
Klinik Uygulamalarda İpuçları ve Yenilikler

XIX<sup>th</sup> International Congress of Turkish Orthodontic Society  
Digital Orthodontics For Everyone

Tips & Trends in Clinical Practice

02-06 Kasım / November 2024

Susesi Luxury Resort, Belek-Antalya



## **DÜZENLEME KOMİTESİ**

ORGANIZING COMMITTEE

Derya Çakan

Gökmen Kurt

Z. Beyza Hancıoğlu Kırçelli

Irmak Ocak

## **BİLİMSEL KOMİTE**

SCIENTIFIC COMMITTEE

Tülin Taner (Başkan) (President)

Sercan Akyalçın

Nehir Canıgür Bavbek

Seher Gündüz Arslan

İlknur Veli

Kleber Meireles

Ravindra Nanda

Riccardo Nucera

Nearchos Panayi

Korkmaz Sayınsu

## **SOSYAL KOMİTE**

SOCIAL COMMITTEE

Neşe Yoko Sayınsu

Delal Dara Kılınc

Mustafa Özcan



XIX. Uluslararası Türk Ortodonti Derneği Kongresi

Herkes için Dijital Ortodonti  
Klinik Uygulamalarda İpuçları ve Yenilikler

XIX<sup>th</sup> International Congress of Turkish Orthodontic Society  
Digital Orthodontics For Everyone  
Tips & Trends in Clinical Practice

02-06 Kasım / November 2024

Susesi Luxury Resort, Belek-Antalya

## KONGRE ONURSAL BAŞKANI'NIN DAVETİ



Sevgili Meslektaşlarım,

Türk Ortodonti Derneği'nin 2-6 Kasım 2024 tarihlerinde Antalya Susesi Resort'ta gerçekleştireceği XIX. Uluslararası Türk Ortodonti Derneği Kongresi'ne hepinizi davet ediyorum. Kongremizin ana teması olan 'Dijital Ortodonti' ve 'Klinik Püf Noktalar ve Yenilikler' konularında farklı tedavi yaklaşımları, farklı yönlerden ele alınacak olup, bu alanlarda başarılı olan çok değerli konuşmacılarımızı dinleme fırsatı bulacağız. Hem kongre boyunca yapılacak çeşitli sunumlarla, hem de kongre öncesi ve sonrası yapılacak olan kurslarla kongremizde zengin bir bilimsel ortam yaratılacaktır.

Meslektaşlarımızın karşılaştığı sorunlar ve çözüm önerilerinin tartışılacağı toplantı dışında, "Genç TOD" genç meslektaşlarımıza bilgi ve deneyim paylaşımı yapabilecekleri toplantılar düzenleyecektir. Tüm meslektaşlarımızın dayanışma ve paylaşım içinde olacağı kongremizde, sosyal programlarımız yeni arkadaşlıkların oluşması ve gelişmesi için fırsat olacaktır.

Kongrenin düzenlenmesinde emeği geçen dernek başkanımıza, TOD yönetim kurulu ve düzenleme kuruluna, sponsor firmalarımıza ve kongre organizasyon firmasına desteklerinden dolayı teşekkür ederim.

Sevgi ve Saygılarımla,

Prof. Dr. Servet Doğan  
Kongre Onursal Başkanı



XIX. Uluslararası Türk Ortodonti Derneği Kongresi

Herkes için Dijital Ortodonti  
Klinik Uygulamalarda İpuçları ve Yenilikler

XIX<sup>th</sup> International Congress of Turkish Orthodontic Society  
Digital Orthodontics For Everyone  
Tips & Trends in Clinical Practice

02-06 Kasım / November 2024

Susesi Luxury Resort, Belek-Antalya

## HONORARY PRESIDENT OF THE CONGRESS WELCOME



Dear Colleagues,

I am pleased to invite all of you to the XIX International Turkish Orthodontic Society Congress, organized by the Turkish Orthodontic Association, which will take place at Antalya Susesi Resort from November 2nd to 6th, 2024. The main themes of our congress, “Digital Orthodontics” and “Clinical Tips and Innovations,” will be addressed from various perspectives with different treatment approaches. We will have the opportunity to listen to esteemed speakers who have achieved success in these fields. The congress will create a rich scientific environment through various presentations during the event and courses held before and after the congress.

Additionally, apart from the meeting where the problems and solution suggestions encountered by our colleagues will be discussed, we will organize meetings under the name “Young TOD” for young colleagues to share knowledge and experiences. Our congress, where all colleagues will be in solidarity and sharing, will provide opportunities for new friendships to form and develop through our social programs.

I would like to express my gratitude to the society president, the TOD board of directors and organizing committee, sponsor companies, and the congress organization company for their support in the organization of the congress.

With warm regards,

Prof. Dr. Servet Doğan  
Honorary Congress President



XIX. Uluslararası Türk Ortodonti Derneği Kongresi

Herkes için Dijital Ortodonti  
Klinik Uygulamalarda İpuçları ve Yenilikler

XIX<sup>th</sup> International Congress of Turkish Orthodontic Society  
Digital Orthodontics For Everyone  
Tips & Trends in Clinical Practice

02-06 Kasım / November 2024

Susesi Luxury Resort, Belek-Antalya



## TÜRK ORTODONTİ DERNEĞİ BAŞKANI'NIN DAVETİ



Değerli Meslektaşlarım,

Sizleri 2-6 Kasım tarihlerinde Antalya Susesi Luxury Resort'ta gerçekleştireceğimiz XIX. Uluslararası Türk Ortodonti Derneği Kongresi'ne davet etmekten büyük bir mutluluk duyuyorum. İki ana konuyu işleyeceğimiz kongremizde, "Herkes için dijital ortodonti" başlığı altında, dijital planlamadan aparey ve şeffaf plak üretimine, dijital entegrasyondan sürdürülebilirliğe birçok konuyu konuşacağız. İkinci temamız ise klinik pratiğimizi geliştirmek için püf noktalar ve yenilikler olacak. Bu temalar üzerine deneyimli konuşmacıları dinleme ve fikir alışverişi yapma fırsatı bulacağız.

Kongremizde 3,5 güne uzattığımız ana programımızın yanında ödüllü bilimsel yarışmalara, ana temalar ve serbest konular üzerine bildiri ve poster sunumlarına, kongre öncesi ve sonrası kurslara, meslek sorunlarımızın konuşulacağı "Soruyorum" paneline yer vereceğiz. Ayrıca bu sene bir yenilik olarak gerçekleştireceğimiz "Göster ve Anlat" oturumumuzda klinik deneyimlerinizi paylaşmanız için sizleri bekliyoruz. Bu zengin bilimsel programın yanı sıra, sizler için titizlikle hazırlanmış ve sürprizlerle dolu bir sosyal program da bulacaksınız.

Türk Ortodonti Derneği Yönetim Kurulu adına, değerli konuşmacılarımıza, bilimsel ve organizasyon komitelerinde yer alan meslektaşlarımıza, destekleriyle bilimsel etkinliklerimizi mümkün kılan sponsor firmalarımıza ve kongre organizasyon firmamıza teşekkürlerimizi sunarım.

Antalya'da görüşmek üzere!

Saygılarımla,

Prof. Dr. Derya Çakan  
Türk Ortodonti Derneği Başkanı





XIX. Uluslararası Türk Ortodonti Derneği Kongresi

Herkes için Dijital Ortodonti  
Klinik Uygulamalarda İpuçları ve Yenilikler

XIX<sup>th</sup> International Congress of Turkish Orthodontic Society  
Digital Orthodontics For Everyone  
Tips & Trends in Clinical Practice

02-06 Kasım / November 2024

Susesi Luxury Resort, Belek-Antalya

## TURKISH ORTHODONTIC SOCIETY PRESIDENT WELCOME



Dear Colleagues,

It is with a great pleasure that I invite you to the 19th International Congress of the Turkish Orthodontic Society. In our congress, we will cover two main topics. Under the title of “Digital orthodontics for everyone”, we will talk about many issues from digital planning to the production of appliances and clear aligners, from digital integration to sustainability. Our second theme will be tips and trends to improve our clinical practice. We will have the opportunity to listen to experienced speakers and exchange ideas on these themes.

In our congress, in addition to our main program that we have extended to 3.5 days, we will include scientific research awards, oral and poster presentations on main themes and free topics, pre- and post-congress courses, and “Soruyorum” panel where our professional problems will be discussed. We are also waiting for you to share your clinical experiences in our “Show and Tell” session, which we will hold as a novelty this year. In addition to this rich scientific program, you will also find a social program meticulously prepared for you and full of surprises.

On behalf of the Executive Committee of the Turkish Orthodontic Society, I would like to thank our esteemed speakers, colleagues in the scientific and organizational committees, our sponsor companies making our scientific activities possible with their support and our congress organization company.

Looking forward to seeing you in Antalya!

Kind regards,

Prof. Dr. Derya Çakan  
Turkish Orthodontic Society President



BiLiMSEL PROGRAM  
SCIENTIFIC PROGRAM



XIX. Uluslararası Türk Ortodonti Derneği Kongresi

Herkes için Dijital Ortodonti  
Klinik Uygulamalarda İpuçları ve Yenilikler

XIX<sup>th</sup> International Congress of Turkish Orthodontic Society  
Digital Orthodontics For Everyone  
Tips & Trends in Clinical Practice

02-06 Kasım / November 2024

Susesi Luxury Resort, Belek-Antalya



## 2 KASIM 2024 / 2 NOVEMBER 2024

### Kongre Öncesi Kurs / Pre-Congress Course

#### MAKSİM SALONU / MAKSİM

**13:00 - 15:30** Konvansiyonel Yöntemler, Geçici Ankraj Aygıtları ve Şeffaf Plaklar ile Maloklüzyonların Biyomekanik Yönetimi  
*Biomechanics Management of Malocclusions with conventional, TADs and Clear aligners*  
**Ravindra Nanda**



**15:30 - 16:00** Kahve Molası / Coffee Break 

**16:00 - 18:30** Konvansiyonel Yöntemler, Geçici Ankraj Aygıtları ve Şeffaf Plaklar ile Maloklüzyonların Biyomekanik Yönetimi  
*Biomechanics Management of Malocclusions with conventional, TADs and Clear aligners*  
**Ravindra Nanda**





XIX. Uluslararası Türk Ortodonti Derneği Kongresi

Herkes için Dijital Ortodonti  
Klinik Uygulamalarda İpuçları ve Yenilikler

XIX<sup>th</sup> International Congress of Turkish Orthodontic Society  
Digital Orthodontics For Everyone  
Tips & Trends in Clinical Practice

02-06 Kasım / November 2024

Susesi Luxury Resort, Belek-Antalya



## 2 KASIM 2024 / 2 NOVEMBER 2024

GençTOD Etkinliği / GençTOD Event

İSTANBUL SALONU / ISTANBUL HALL

11:00 - 13:00 KAYIT / REGISTRATION

13:00 -13:45 Olgu Bitimi Standartlarında Uzmanlaşmak  
*Mastering the Standards in Case Finishing*  
**Sercan Akyalçın**

13:45 - 13:55 Göster Anlat Sunumu - Curaprox  
*Show and Tell Presentation - Curaprox*

CURAPROX

13:55 - 14:40 Ortodontinin Geleceği Tamamen Şeffaf mı?  
*Is the Future of Orthodontics Completely Clear?*  
**Ramadan Coşkun**

ORTHERO

14:40 - 15:10 Kahve Molası / Coffee Break 

15:10 - 16:40 Ortodontik Biyomekanik: Daha Hızlı Tedaviler Ve  
Daha Hassas Bitirme için İpuçları Ve Stratejiler  
*Orthodontic Biomechanics: Tips and Strategies for  
Faster Treatments and More Precise Finishing*  
**Kleber Meireles**

aditek

16:40 - 17:00 Kahve Molası / Coffee Break 

17:00 - 17:45 Ortodontide 3 Boyutlu Yazıcılar ve Klinik Uygulamaları  
*3D Printers and Clinical Applications in Orthodontics*  
**S. Kutalmış Büyük**



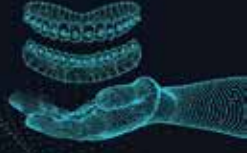XIX. Uluslararası Türk Ortodonti Derneği Kongresi

Herkes için Dijital Ortodonti  
Klinik Uygulamalarda İpuçları ve Yenilikler

XIX<sup>th</sup> International Congress of Turkish Orthodontic Society  
Digital Orthodontics For Everyone  
Tips & Trends in Clinical Practice

02-06 Kasım / November 2024

Susesi Luxury Resort, Belek-Antalya



**3 KASIM 2024 / 3 NOVEMBER 2024**

**İSTANBUL SALONU / ISTANBUL HALL**

**07:00 - 08:00 KAYIT / REGISTRATION**

**OTURUM 1 – SESSION 1**

**Oturum Başkanları / Chairpersons: Servet Doğan, Ayşe Tuba Altuğ Demiralp**

**08:00 - 08:30** Açılış Töreni  
*Opening Ceremony*

**08:30 - 10:00** Tedavi Süresini ve Sonuçlarını İyileştirmek için  
Dijital Ortodontinin Uygulanması  
*Application of Digital Orthodontics to Improve  
Treatment Duration and Outcomes*  
**Ravindra Nanda**



**10:00 - 10:30** Kahve Molası / Coffee Break

**OTURUM 2 – SESSION 2**

**Oturum Başkanları / Chairpersons: Mustafa Serdar Toroğlu, Çağla Şar**

**10:30 - 11:15** Neden 3-B Tasarımlı ve Kişiyeye Özel Basılmış Ortodontik Apareylere İhtiyacımız  
Var?  
*Why Do We Need 3-D Designed and Custom Printed Orthodontic Appliances?*  
**Sercan Akyalçın**

**11:15 - 11:20** Göster Anlat Sunumu - TürkDenta  
*Show and Tell Presentation - TürkDenta*



**11:20 - 12:05** Sosyal Altılı'da Bitirme ve Retansiyon  
*Finishing and Retention in Social Six*  
**Nihal Kaya**

**12:05 - 13:15** Yemek / Lunch

**13:15 - 14:15** Poster Sunumu (Poster Alanı)  
*Poster Presentation (Poster Area)*

**OTURUM 3 – SESSION 3**

**Oturum Başkanları / Chairpersons: Müge Aksu, Aslı Baysal**

**14:15 - 15:45** Değişen Kapanışın Gizemi  
*The Mystery of the Changing Bite*  
**Dania Tamimi**





XIX. Uluslararası Türk Ortodonti Derneği Kongresi

Herkes için Dijital Ortodonti  
Klinik Uygulamalarda İpuçları ve Yenilikler

XIX<sup>th</sup> International Congress of Turkish Orthodontic Society  
Digital Orthodontics For Everyone  
Tips & Trends in Clinical Practice

02-06 Kasım / November 2024

Susesi Luxury Resort, Belek-Antalya



**3 KASIM 2024 / 3 NOVEMBER 2024**

**İSTANBUL SALONU / ISTANBUL HALL**

**15:45 - 16:15** Kahve Molası / Coffee Break 

**16:15 - 17:15 Orhan Okyay Ödül Oturumu – Orhan Okyay Award Session**  
**Oturum Başkanları / Chairpersons: Tülin Taner, Seher Gündüz Arslan**

Orhan Okyay Ödül Adayı Bildiri Sunumları  
*Orhan Okyay Award Nominee Presentation*

- ÖSB001 Şeffaf Plakların Ankraj Ataşmanlarına Uyumunun Mikro Bilgisayarlı Tomografi ile Değerlendirilmesi  
Microcomputed Tomography Evaluation of Aligner Fitting on Anchorage Attachments  
**İlter Burak Köse**, Eyüp Burak Küçük
- ÖSB002 Ortognatik Cerrahi Hastalarında Yapay Zeka Algoritmasına Sahip Sefalometrik Analizlerin Dijital İki ve Üç Boyutlu Sefalometrik Analizler ile Karşılaştırılması  
Comparison of Artificial Intelligence-Enabled Cephalometric Analyses with Digital Two and Three-Dimensional Cephalometric Analyses In Orthognathic Surgery Patients  
Enes Temizkan, **Büşra Zeynep Yörük**, Banu Kılıç
- ÖSB003 Sınıf III Ortognatik Cerrahi Hastalarında Şeffaf Plaklar ile Farklı Alt Keser Dekompanzasyon Yöntemlerinin Üç Boyutlu Sonlu Elemanlar Analizi ile Karşılaştırılması  
Evaluation of Different Lower Incisor Decompensation Methods with Clear Aligners in Class III Orthognathic Surgery Patients By Three Dimensional Finite Element Analysis Method  
**Duygu Çapkın**, Banu Kılıç, Gökmen Kurt
- ÖSB004 Akıllı Telefon ile Alınan Fasiyal Taramaların Hassasiyeti ve Farklı Uygulayıcılar Tarafından Kullanılabilirliğinin Değerlendirilmesi  
Evaluation of The Accuracy and Usability of Facial Scans Taken with Smartphones By Different Operators  
**Hilal Tarkan**
- ÖSB005 Şeffaf Plak Tedavisinde Yapay Zeka Destekli Teşhis: Özgün Bir Yaklaşım Ve Preliminer Sonuçlar  
Artificial Intelligence Aided Diagnosis in Clear Aligner Treatment: A Novel Approach and Preliminary Results  
**Ece Başal**, Elvan Önem Özbilen, Gaye Keser



XIX. Uluslararası Türk Ortodonti Derneği Kongresi

Herkes için Dijital Ortodonti  
Klinik Uygulamalarda İpuçları ve Yenilikler

XIX<sup>th</sup> International Congress of Turkish Orthodontic Society

Digital Orthodontics For Everyone  
Tips & Trends in Clinical Practice

02-06 Kasım / November 2024

Susesi Luxury Resort, Belek-Antalya



**3 KASIM 2024 / 3 NOVEMBER 2024**

**İSTANBUL SALONU / ISTANBUL HALL**

**OTURUM 4 – SESSION 4**

**Oturum Başkanları / Chairpersons: Sabri İlhan Ramoğlu, Seden Akan Bayhan**

17:15 - 18:00 Derin Kapanış Tedavilerinde Şeffaf Plak  
Limitlerini Zorlama  
*Extending The Limits In Deepbite Treatments  
with Clear Aligners*  
**Nurver Karslı**

**clearcorrect**

18:00 - 18:45 Dijital Ortodontide Çevresel Sürdürülebilirlik  
*Environmental Sustainability in Digital Orthodontics*  
**Funda Kadioğlu**



XIX. Uluslararası Türk Ortodonti Derneği Kongresi

Herkes için Dijital Ortodonti  
Klinik Uygulamalarda İpuçları ve Yenilikler

XIX<sup>th</sup> International Congress of Turkish Orthodontic Society

Digital Orthodontics For Everyone  
Tips & Trends in Clinical Practice

02-06 Kasım / November 2024

Susesi Luxury Resort, Belek-Antalya



**3 KASIM 2024 / 3 NOVEMBER 2024**

**İZMİR SALONU / IZMIR HALL**

**09:00 - 10:00 SÖZLÜ BİLDİRİ OTURUMU 1 – ORAL PRESENTATION SESSION 1**  
**Oturum Başkanları / Chairpersons: Kübra Gülnur Topsakal, Banu Kılıç**

- SB001 Şeffaf Plak Sorularının Yanıtlanmasında Yapay Zeka Sohbet Robotlarının Performansının İncelenmesi  
*Investigating the Performance of Artificial Intelligence Chatbots in Answering Questions About Clear Aligners*  
**Saniye Merve Cengiz, Taner Öztürk**
- SB002 Açık Kaynak Yazılım Sistemi Kullanılarak Dijital Olarak Planlanmış MiniVida Kılavuzunun Doğruluğu  
*Accuracy of MiniScrew Guide By Using Open Source Software System*  
**Mustafa Özcan**
- SB003 Hasta Eğitiminde Yapay Zeka Destekli Büyük Dil Modellerinin Okunabilirliğinin Karşılaştırmalı Analizi  
*Comparative Analysis of the Readability of Artificial Intelligence Assisted Large Language Models in Patient Education*  
**Merve Kurnaz, Hilal Kan, Gökhan Ocakoğlu, Tuba Tortop, Emine Kaygısız**
- SB004 ICON Skorunun Ağız İçi Fotoğraflara Ve Dijital Taramalara ve Çalışmacı Tecrübesine Göre Etkilerinin İncelenmesi  
*Investigation Of The ICON Scores According To Intraoral Photographs And Digital Scans And The Effect Of Experience*  
**Şerife Sinem Özkök, Görkem Kocasüleyman, Merve Kurnaz**
- SB005 Yeni Dijital Teknolojilerin, Ortodontistlerin Klinik Bakış Açıklarına Etkilerinin İncelenmesi  
*Examining the Effects of New Digital Technologies on Orthodontists' Clinical Perspectives*  
**Nurver Karslı, Bahanur Hilal Kisbet**
- SB006 Farklı Yapay Zeka Modellerinin 2012-2023 Yılları Arasında Diş Hekimliğinde Uzmanlık Sınavında Sorulmuş Ortodonti Sorularına Verdikleri Cevapların Değerlendirilmesi  
*Evaluation Of The Responses Given By Different Artificial Intelligence Models To Orthodontics Questions Asked In The Specialty In Dentistry Examination Of Turkey Between 2012-2023*  
**Bariş Aksoy, Işıl Bulut, Ege Doğan**





**3 KASIM 2024 / 3 NOVEMBER 2024**

**İZMİR SALONU / IZMIR HALL**

**10:00 - 10:30** Kahve Molası / Coffee Break 

**10:30 - 12:10 SÖZLÜ BİLDİRİ OTURUMU 2 – ORAL PRESENTATION SESSION 2**  
**Oturum Başkanları / Chairpersons: Gökhan Türker, Gülden Karabiber**

- SB008 Şeffaf Plak Tedavilerinde Ataşman Uygulamasında Kullanılan Farklı Adeziv Sistemlerin Bağlanma Dayanımlarının İn Vitro Olarak Karşılaştırılması  
*In Vitro Comparison of Bond Strengths of Different Adhesive Systems Used in Attachment Application in Clear Aligner Treatments*  
**Nimet Gizem Özmen**
- SB009 Şeffaf Plak Tedavisi Sonrası Meydana Gelen Bukkal Koridor Değişikliklerinin Üç Boyutlu Sanal Hastalar Üzerinde İncelenmesi- Pilot Çalışma  
*Evaluation of Buccal Corridor Changes After Orthodontic Treatment with Clear Aligner On Three-Dimensional Virtual Patients- A Pilot Study*  
**Gizem Canbek Üzel, Hanife Nuray Yılmaz**
- SB010 Invisalign Şeffaf Plakların Renk ve Pürüzlülük Üzerine Temizleyici Maddelerin Karşılaştırmalı Değerlendirmesi: Çapraz-Kontrollü Randomize Klinik Çalışma  
*Comparative Evaluation of Cleaning Agents On Colour and Roughness of Invisalign Clear Aligners: A Cross-Over Randomized Controlled Trial*  
Şeymanur Canpolat, **Merve Öztürk, Banu Kılıç**
- SB011 Farklı Kompozit Rezinlerle Hazırlanan Şeffaf Plak Ataşmanlarının Yüzey Pürüzlülüğünün Karşılaştırılması  
*Comparison Of Surface Roughness Of Clear Aligner Attachments Produced With Different Composite Resins*  
**Irmak Ocak, Ezgi Atik**
- SB012 Şeffaf Plak Tedavilerinde Ataşman Pozisyonunun Rotasyonlu Premolar Üzerindeki Etkinliği: Üç Boyutlu Sonlu Elemanlar Analizi  
*The Effectiveness Of The Attachment Position In Rotated Premolar In Clear Aligner Treatment: A Finite Element Study*  
**Ece Tan, Merve Nur Eğlenen**
- SB013 Invisalign ile yapılan Openbite Tedavilerinde Tedavi Başarısının Değerlendirilmesi  
*Assessment of Treatment Success in Open Bite Treatments with Invisalign*  
**Ferdi Allaf**



## 3 KASIM 2024 / 3 NOVEMBER 2024

### İZMİR SALONU / İZMIR HALL

SB014 Şeffaf Plak ile Yapılan Minivida Destekli En Masse Retraksiyon Uygulamalarında Farklı Tasarımların Etkisinin Sonlu Elemanlar Analizi İle Karşılaştırılması  
*Comparison Of The Effect Of Different Designs On En Masse Retraction Applications With Clear Aligners Using Finite Element Analysis*  
**Ela Eusmanaga**, Aylin Paşaoğlu Bozkurt

SB015 Clincheck Yazılımının Önerdiği İnterproksimal Redüksiyon Miktarı Ne Kadar Güvenilir?  
*How Reliable Is The Amount Of Interproximal Reduction Clincheck Software Recommends?*  
**Nihal Fahrzadeh**, Yasemin Tunca, Murat Tunca

SB016 Şeffaf Plak ve Sabit Ortodontik Tedavi Gören Hastalarda Psikososyal Etkilerin Karşılaştırılması  
*Comparison Of Psychosocial Effects In Patients Undergoing Clear Aligners And Fixed Orthodontic Treatment*  
**Emine Türkhan**, Mücahid Yıldırım, Emire Aybüke Erdur, Şakir Gıca

12:10 - 13:15 Yemek / Lunch



14:00 - 15:30 **SÖZLÜ BİLDİRİ OTURUMU 3 – ORAL PRESENTATION SESSION 3**  
**Oturum Başkanları / Chairpersons: Mehmet Ali Yavan, Murat Tunca**

SB017 Derin Öğrenme Tabanlı Üst Hava Yolu Segmentasyonunun Doğruluğu  
*Accuracy Of Deep Learning-Based Upper Airway Segmentation*  
**Yağızalp Süküt**, Ebru Yurdakurban, Gökhan Serhat Duran

SB018 Ortodontide Yapay Zeka Ürünü Geniş Dil Modeli Chatgpt Ne Kadar Güvenilir?  
*How Reliable Is The Artificial Intelligence Product Large Language Model Chatgpt In Orthodontics?*  
Kevser Kurt Demirsoy, S. Kutalmış Büyük, **Tayyip Biçer**

SB019 Yapay Zekâ Algoritması ile Gerçekleştirilen Anteroposterior Sefalometrik Analizin Bilgisayar Destekli Dijital Analiz İle Kıyaslanması  
*Comparison of Anteroposterior Cephalometric Analysis With Artificial Intelligence Algorithm and Computer-Based Digital Analysis*  
**Merve Turgut İleri**, Türkan Sezen Erhamza



## 3 KASIM 2024 / 3 NOVEMBER 2024

### İZMİR SALONU / İZMIR HALL

- SB020 KIBT’de Doğrusal ve Açısal Sefalometrik Ölçümlerin Yarı Otomatik Yazılım ve Yapay Zeka ile Oluşturulan Sefalometri Görüntüleri Kullanılarak Karşılaştırılması  
*Comparison of Linear and Angular Cephalometric Measurements in CBCT using Semi-automated Software and Artificial Intelligence-generated Cephalograms*  
Kaan Orhan, **İsmet Ersalıcı**, Nora Saif, Nora Saif, Seçil Aksoy, Maxim Gusarev, Matvey Ezhov, Alex Sanders
- SB021 Yapay Zeka Tabanlı Otomatik Dijital Model Analizinin Güvenilirliğinin Değerlendirilmesi  
*Assesing The Reliability Of Artificial Intelligence-Based Automatic Digital Model Analysis Compared To Manual System*  
Kaan Kahya, **Zeynep Beyçe Karaman**, Can Arslan, Derya Germeç Çakan
- SB022 İskeletsel Sınıf III Maloklüzyonlu Hastaların Ortognatik Cerrahi Öngörüsünde Yapay Zekâ Destekli Sefalometrik Yazılımın Doğruluğunun İncelenmesi  
*Examining the Accuracy of Artificial Intelligence-Assisted Cephalometric Software in Orthognathic Surgery Prediction of Patients with Skeletal Class III Malocclusion*  
**Kübra Emanet**, Taner Öztürk, Emrah Soylu
- SB023 Dudak Damak Yarıklı Hastalarda Yapay Zeka Kullanılarak Dişlerin Tespitinin Ve Numaralandırılmasının Doğruluğunun Değerlendirilmesi  
*Accuracy Of Tooth Detection And Numbering Using Artificial Intelligence In Patients With Cleft Lip And Palate*  
Can Arslan, **Nesli Özüm Yücel**, Kaan Kahya, Derya Germeç Çakan
- SB024 Şeffaf Plak Tedavisi ile İlgili Bilgi Kaynağı Olarak ChatGPT’nin Kullanımı  
*Using Chatgpt as a Source Of Information On Clear Aligner Treatment*  
**Osman Bahadır Topcu**, Merve Aksöz, Güneş Tiftikci, Furkan Dindaroğlu
- SB025 Yapay Zekâ Tabanlı Sohbet Robotlarının Karşılaştırmalı Analizi: Lingual Ortodontik Tedavi ile İlgili Hasta Bilgilerinin Değerlendirilmesi  
*Comparative Analysis of AI- Based Chatbots: Evaluation of Patient Information on Lingual Orthodontics*  
Ebru Yurdakurban, **Şule Gökmen**, Kübra Gülnur Topsakal, Gökhan Serhat Duran

15:45 - 16:15 Kahve Molası / Coffee Break





**3 KASIM 2024 / 3 NOVEMBER 2024**

**İZMİR SALONU / IZMIR HALL**

**17:15 - 18:45 SÖZLÜ BİLDİRİ OTURUMU 4 – ORAL PRESENTATION SESSION 4**  
**Oturum Başkanları / Chairpersons: Muhsin Çifter, Mustafa Dedeoğlu**

- SB026 Plak boyama tabletleri lingual retainer bulunan bireylerde oral hijyeni iyileştirir mi?  
Bir randomize kontrollü klinik çalışma  
*Do plaque disclosing tablets improve oral hygiene in individuals with lingual retainers? A randomized controlled clinical trial*  
Ayşegül Eşsiz, Nihal Hamamcı, **Mehmet Ali Yavan**
- SB027 Kişiyeye Özel Lingual Braket Sistemlerinde Planlama Öngörülebilirliğinin  
Değerlendirilmesi  
*Evaluation of Predictability in Planning with Customized Lingual Bracket Systems*  
**Pelin Babayiğit**, Can Arslan, Didem Aktan Meriç
- SB028 Florür İçerikli Biyomimetik Ajanların Remineralizasyon ve Renk Değişimine Etkilerinin  
Değerlendirilmesi  
*Evaluation Of The Effects Of Fluoride-Containing Biomimetic Agents on Remineralization and Color Change: An In Vitro Study*  
**Ezgi Cansu Fıncıoğulları**, Aslıhan Mediha Erdinç
- SB029 Pubertal ve Postpubertal Dönemlerde Posterior Çapraz Kapanışı Olan Bireylerde  
Hızlı Maksiller Genişletme Sonrası Baş Postürünün Değerlendirilmesi  
*Evaluation of Head Posture Following Rapid Maxillary Expansion in Individuals with Posterior Crossbite During Pubertal and Postpubertal Periods*  
Burçin Akan, **Cenk Muallaoğlu**, İlknur Veli
- SB030 Damon ve Konvansiyonel Braket Sistemlerinin Dental Yapılar Üzerindeki Etkilerinin  
Dijital Modeller Üzerinde Karşılaştırılması  
*Comparison Of The Effects Of Damon And Conventional Bracket Systems On Dental Structures On Digital Models*  
**Feyza Nur Şimşek**, Mücahid Yıldırım, Mehmet Esad Güven
- SB031 İki Farklı Tip Hızlı Üst Çene Genişletme Apareyinin Nazomaksiller Yapılar, Hava Yolu  
Ve Halitozise Olan Etkilerinin Konik Işınlı Bilgisayarlı Tomografi İle Değerlendirilmesi  
*Evaluation Of Two Different Rapid Maxillary Expansion Appliances And Their Effects On Nasomaxillary Complex, Airway And Halitosis By 3D Cone-Beam Computed Tomography*  
**Nourtzan Kechagia**, Zafer Beyza Hancıoğlu Kırçelli, Sanaz Sadry



XIX. Uluslararası Türk Ortodonti Derneği Kongresi

Herkes için Dijital Ortodonti  
Klinik Uygulamalarda İpuçları ve Yenilikler

XIX<sup>th</sup> International Congress of Turkish Orthodontic Society

Digital Orthodontics For Everyone  
Tips & Trends in Clinical Practice

02-06 Kasım / November 2024

Susesi Luxury Resort, Belek-Antalya



**3 KASIM 2024 / 3 NOVEMBER 2024**

**İZMİR SALONU / İZMİR HALL**

- SB032 Farklı Vertikal Dentofasiyal İskeletsel Patterne Sahip Bireylerde Mandibular Trabekuler Yapının Fraktal Analizi  
*Fractal Analysis of Mandibular Trabecular Structure in Individuals with Different Vertical Dentofacial Skeletal Pattern*  
Zeynep Çoban Büyükbayraktar, Süleyman Kutalmış Büyük, Yasemin Nur Korkmaz,  
**Hale Akdemir**
- SB033 Zigoma Bölgesinde Yumuşak Dokuyu Destekleyen Kemiğin Kalınlığı Tahmin Edilebilir Mi?  
*Can The Thickness Of The Bone Supporting The Soft Tissue In The Zygoma Region Be Predicted?*  
**Bora Aysan**, Dilara Kahraman, Arzu Arı Demirkaya
- SB034 İskeletsel Matürasyon Ve Kronolojik Yaş Arası Uyumun Değerlendirilmesi  
*Assessment of the Compatibility Between Skeletal Maturation and Chronological Age*  
Tahsin Can Balcı, **Mehmet Daş**, Nihal Kaya, Elif Dilara Şeker, Berza Yılmaz

**3 KASIM 2024 / 3 NOVEMBER 2024**

**BURSA SALONU / BURSA HALL**

**16:00 - 18:00 UYDU SEMPOZYUMU – SATELLITE SYMPOSIUM**

Teşhisten Şeffaf Plaklara ve Ortodontik Aygıtlara Ait Her Şey.  
*Nemocast ile Gelecek Jenerasyon Ortodonti*  
**Resai Aydın**





XIX. Uluslararası Türk Ortodonti Derneği Kongresi

Herkes için Dijital Ortodonti  
Klinik Uygulamalarda İpuçları ve Yenilikler

XIX<sup>th</sup> International Congress of Turkish Orthodontic Society  
Digital Orthodontics For Everyone  
Tips & Trends in Clinical Practice

02-06 Kasım / November 2024

Susesi Luxury Resort, Belek-Antalya



**4 KASIM 2024 / 4 NOVEMBER 2024**

**İSTANBUL SALONU / ISTANBUL HALL**

### OTURUM 5 – SESSION 5

Oturum Başkanları / Chairpersons: Törün Özer, Mete Özer

- 09:00 - 10:30** Sabit Aygıt Ve Şeffaf Plak Tedavilerini Hızlandırmak için Yardımcı Ortodontik Mekanikler  
*Auxiliary Orthodontic Mechanics To Expedite Treatments, Both With Fixed Appliances And Aligners*  
**Kleber Meireles**



**10:30 - 11:00** Kahve Molası / Coffee Break

### OTURUM 6 – SESSION 6

Oturum Başkanları / Chairpersons: Ömür Polat Özsoy, Berza Yılmaz

- 11:00 - 11:45** Uyku Apnesi ve Ortodonti 'Değerlendirme ve Tedavi'  
*Sleep Apnea and Orthodontics: Evaluation and Treatment*  
**Tülin Taner**
- 11:45 - 11:55** Göster Anlat Sunumu - Align  
*Show and Tell Presentation - Align*
- 11:55 - 12:40** Şeffaf Plaklar- Dijitalleşen Araçlar ve Ortodontik Arka Plan  
*Clear Aligners- Digital Tools and Orthodontic Background*  
**Caner Balta**



**12:40 - 13:45** Yemek / Lunch



XIX. Uluslararası Türk Ortodonti Derneği Kongresi

Herkes için Dijital Ortodonti  
Klinik Uygulamalarda İpuçları ve Yenilikler

XIX<sup>th</sup> International Congress of Turkish Orthodontic Society

Digital Orthodontics For Everyone  
Tips & Trends in Clinical Practice

02-06 Kasım / November 2024

Susesi Luxury Resort, Belek-Antalya



**4 KASIM 2024 / 4 NOVEMBER 2024**

**İSTANBUL SALONU / ISTANBUL HALL**

### OTURUM 7 – SESSION 7

Oturum Başkanları / Chairpersons: Fulya Özdemir, Hanife Nuray Yılmaz

**13:45 - 14:30** Pasif Kapaklı Braketlerle Sabit Aparey Tedavisi Ve Şeffaf Plak Tedavisi Arasında Sağlam Temellere Dayanan Tedavi Kararı  
*Well-Founded Therapy Decision Between PSL Fixed Appliance Therapy & Aligner Therapy*  
**Gabriele Gündel**

**Ormco™**

**14:30 - 15:15** Ortodontide Teşhis Ve Tedavi Planlamasında Modern Yaklaşımlar: Analogdan Dijitale Yolculuk  
*Modern Approaches In Diagnosis And Treatment Planning In Orthodontics: Journey From Analog To Digital*  
**Korkmaz Sayınsu**

**15:15 - 15:25** Göster Anlat Sunumu - Medifarm  
*Show and Tell Presentation - Medifarm*

**MEDIFARM®**

**15:25 - 16:10** Sınıf II Maloklüzyon Tedavisinde Şeffaf Plakların Kullanımı: Biyomekanik Değerlendirmeler ve Klinik Çıkarımlar  
*The Use Of Clear Aligners in Class II Malocclusion Treatment: Biomechanical Considerations and Clinical Implications*  
**Aldo Giancotti**

**MEDIFARM®**

**16:10 - 16:30** Kahve Molası / Coffee Break 

### OTURUM 8 – SESSION 8

Oturum Başkanları / Chairpersons: Defne Keçik, Ahmet Yağcı

**16:30 - 17:15** Günlük Ortodonti Rutinimi Geliştiren İlk 3 Dijital İş Akışı  
*The Top 3 Digital Workflows That Have Improved My Orthodontic Daily Routine*  
**Riccardo Nucera**

**17:15 - 18:00** Üst Çene Genişletmesinde Dijital Planlama  
*Digital Planning of Maxillary Expansion*  
**Yüksel Alev**



XIX. Uluslararası Türk Ortodonti Derneği Kongresi

Herkes için Dijital Ortodonti  
Klinik Uygulamalarda İpuçları ve Yenilikler

XIX<sup>th</sup> International Congress of Turkish Orthodontic Society

Digital Orthodontics For Everyone  
Tips & Trends in Clinical Practice

02-06 Kasım / November 2024

Susesi Luxury Resort, Belek-Antalya

**4 KASIM 2024 / 4 NOVEMBER 2024**

**MAXİM SALONU / MAXIM HALL**

**18:00 - 18:45**

SoruYorum: Meslek Sorunları

*Panel- Problems of Orthodontics Profession*

**4 KASIM 2024 / 4 NOVEMBER 2024**

**İZMİR SALONU / IZMIR HALL**

**09:00 - 10:30**

**SÖZLÜ BİLDİRİ OTURUMU 5 – ORAL PRESENTATION SESSION 5**

**Oturum Başkanları / Chairpersons: Elif Dilara Şeker, Merve Nur Eğlenen**

SB035

Çapraşıklığın Arayüz Aşındırma Uygulama Başarısına Etkisinin 3B Değerlendirilmesi  
*3d Evaluation of The Effect of Crowding On Interface Abrasion Application Success*  
**Selenay Köse**, Sabri İlhan Ramoğlu

SB036

Türkiye'deki Ortodontistlerin Uyguladıkları Retansiyon Protokolleri ve Relaps Yaklaşımları  
*Retention Protocols And Relapse Approaches Of Orthodontics Specialists In Turkey*  
**Osman Bilal Kandaz**, Evren Öztaş, İpek Şavkan

SB037

Direkt Baskısı yapılan Şeffaf Plakların Attaşmansız Uygulanması  
*Application of Direct Printed Clear Aligners without attachments*  
**Ayla Khanmohammadi**, Sabahattin Bor

SB038

Postortodontik Beyaz Nokta Lezyonları Tedavisinde Kullanılan Kazein Fosfopeptid-Amorf Kalsiyum Fosfat ve Rezin İnfiltrasyon Uygulamalarının Remineralizasyon Etkinliklerinin Karşılaştırılması  
*Comparison Of Remineralization Efficiency Of Casein Phosphopeptide-Amorphous Calcium Phosphate And Resin Infiltration Applications Used In The Treatment Of Post-Orthodontic White Spot Lesions*  
**Güneş Dönem Kıraslan**, Serpil Çokakoğlu





XIX. Uluslararası Türk Ortodonti Derneği Kongresi

Herkes için Dijital Ortodonti  
Klinik Uygulamalarda İpuçları ve Yenilikler

XIX<sup>th</sup> International Congress of Turkish Orthodontic Society

Digital Orthodontics For Everyone  
Tips & Trends in Clinical Practice

02-06 Kasım / November 2024

Susesi Luxury Resort, Belek-Antalya



**4 KASIM 2024 / 4 NOVEMBER 2024**

**İZMİR SALONU / IZMIR HALL**

- SB039 İskeletsel Sınıf III Maloklüzyon Ve Mandibular Asimetrisinin Şeffaf Plaklar İle Ortognatik Cerrahi Tedavisi: Vaka Raporu  
*Skeletal Class III Malocclusion And Mandibular Asymmetry Treatment With Clear Aligners in Orthognathic Surgery: A Case Report*  
**Fatma Derin**, Şerife Şahin, Doğan Dolanmaz
- SB040 İskeletsel Sınıf III Bir Hastanın Şeffaf Plaklar ve Surgery First Yaklaşımı İle Tedavisi: Vaka Raporu Ve 1 Yıllık Takip  
*Treatment Of A Skeletal Class III Patient With Clear Aligners And The Surgery-First Approach: Case Report And One-Year Follow-Up*  
**Ahsen İrem Toktaş**, Gökmen Kurt, Nükhet Kütük
- SB041 Debonding Sonrası Farklı Adeziv Rezin Uzaklaştırma Yöntemlerinin Diş Mine Yüzey Topografisine Etkilerinin In Vitro Değerlendirilmesi  
*In Vitro Evaluation Of The Effects Of Different Adhesive Remnant Removal Methods On Enamel Surface Topography After Debonding*  
**Zahide Zülal Ak**, Sabri İlhan Ramoğlu
- SB042 Şeffaf Plak Tedavisinde Molar Distalizasyonu Amaçlı Uygulanan Hızlandırılmış Aşamalandırma Protokolü-Vaka Sunumu  
*Accelerated Staging Protocol For Molar Distalisation In Clear Aligner Treatment - Case Report*  
**Himmecan GÜLTUĞ**, Gülden KARABİBER, Fulya ÖZDEMİR, Murat TOZLU
- SB043 Mini-implant Destekli Hızlı Üst Çene Genişletmesinde Mini-implant Konumunun Midpalatal Suture Açılmasındaki Asimetriye Etkisi  
*The Effect of Mini-implant Position on Asymmetry in Midpalatal Suture Opening in Mini-implant Assisted Rapid Maxillary Expansion*  
Emre KÖSE, **Fatih ATABAY**, Yazgı AY ÜNÜVAR

**10:30 - 11:00** Kahve Molası / Coffee Break





XIX. Uluslararası Türk Ortodonti Derneği Kongresi

Herkes için Dijital Ortodonti  
Klinik Uygulamalarda İpuçları ve Yenilikler

XIX<sup>th</sup> International Congress of Turkish Orthodontic Society  
Digital Orthodontics For Everyone  
Tips & Trends in Clinical Practice

02-06 Kasım / November 2024

Susesi Luxury Resort, Belek-Antalya



**4 KASIM 2024 / 4 NOVEMBER 2024**

**İZMİR SALONU / IZMIR HALL**

**11:00 - 12:30**

**SÖZLÜ BİLDİRİ OTURUMU 6 – ORAL PRESENTATION SESSION 6**

**Oturum Başkanları / Chairpersons: Yazgı Ay Ünüvar, Merve Kurnaz**

SB044

Psikolojik Stresin Üniversite Öğrencilerinin Doğal Baş Pozisyonları Üzerine Etkisinin İnklinometre ile Değerlendirilmesi

*Evaluation Of The Effect Of Psychological Stress On Natural Head Positions Of University Students With Inclinator*

**Lin Liana Han**, Sabri İlhan Ramoğlu

SB045

Üst Çene Kanin Dişi Gömülü Kalması İle Sella Turcica'nın Boyutları Ve Morfolojisi Arasındaki İlişki: Retrospektif Dental Volumetrik Tomografi Çalışması

*Association Between Maxillary Canine Impaction And The Dimensions And Morphology Of Sella Turcica: A Retrospective Cone-Beam Computed Tomography Study*

**Tarek ALRAAS**, Yasemin Bahar ACAR

SB046

İki Fazlı ve Tek Fazlı Sınıf III Kamuflaj Tedavisinde Ortodontik Tedaviye Bağlı Kök Rezorpsiyon Prevalansının Karşılaştırılması

*Comparison Of The Prevalence Of Root Resorption Due To Orthodontic Treatment In Two-Phase And Single-Phase Class III Camouflage Treatment*

**Ece Eylem Erol**, Şafak Özkan, Nihal Şimşek Kaya, Elif Dilara Şeker, Ahmet Yağcı

SB047

Sınıf II Bölüm 1 Maloklüzyona Sahip Bireylerde Maksiller Premolar Çekimi, Forsus ve Headgear Apareyleri ile Yapılan Tedavilerin Bir Yıllık Takip Sonuçlarının Karşılaştırılması-Retrospektif Çalışma

*Comparison Of One-Year Follow-Up Of The Maxillary Premolar Extraction, Forsus And Headgear Devices In Class II Division 1 Patients -Retrospective Study*

**Çağrı YEŞİLDAĞ**, Fundagül BİLGİÇ ZORTUK

SB048

Rinoplasti Öncesi ve Sonrası Doğal Baş Pozisyonundaki Değişikliğin İnklinometre ile Değerlendirilmesi

*Evaluation of Changes in Natural Head Position Before and After Rhinoplasty with Inclinator*

**Ezgi Dilara Barlas**, Sabri İlhan Ramoğlu



XIX. Uluslararası Türk Ortodonti Derneği Kongresi

Herkes için Dijital Ortodonti  
Klinik Uygulamalarda İpuçları ve Yenilikler

XIX<sup>th</sup> International Congress of Turkish Orthodontic Society

Digital Orthodontics For Everyone  
Tips & Trends in Clinical Practice

02-06 Kasım / November 2024

Susesi Luxury Resort, Belek-Antalya



**4 KASIM 2024 / 4 NOVEMBER 2024**

**İZMİR SALONU / IZMIR HALL**

- SB049 Farklı Lingual Retainer Materyallerinin Tedavi Sonrası Stabilité Üzerine Etkilerinin Değerlendirilmesi  
*Evaluation Of The Effects Of Different Fixed Lingual Retainer Materials On Post Treatment Stability*  
**Şule Nur METLİ**
- SB050 Farklı vertikal yüz boyutuna sahip hastalarda istirahat konumundan gülümsemeye geçiş  
*Transition from Rest to Smile Position in Patients with Different Vertical Facial Dimensions*  
**Solmaz Karakullukçu, Hanife Nuray Yılmaz**
- SB051 İskeletsel Ankraj Destekli Herbst Apareyinin Dental ve İskeletsel Değerler Üzerine Etkisinin Değerlendirilmesi  
*Evaluation of the Effects of Skeletal Anchorage Supported Herbst Appliance on Dental and Skeletal Parameters*  
**Beril Erdil, Samet Özden**
- SB052 Damak Vidalarının Yerleştirilmesi Amacıyla Maksiller Processus Palatinus Kalınlığının 3Boyutlu Olarak Değerlendirilmesi, Mimics Programında Bir KIBT Çalışması  
*Three Dimensional Evaluation Of The Thickness Of Maxillary Processus Palatinus For Screw Placement, A CBCT Study On Mimics*  
**Banu Mert, Nejat Erverdi**

**12:30 - 13:45 Yemek / Lunch**





## 4 KASIM 2024 / 4 NOVEMBER 2024

### İZMİR SALONU / IZMIR HALL

13:45 - 15:10

#### SÖZLÜ BİLDİRİ OTURUMU 7 – ORAL PRESENTATION SESSION 7 Oturum Başkanları / Chairpersons: Emre Cesur, Ezgi Sunal Aktürk

- SB053 Tek ve Üç Parçalı 3D Printer ile Üretilen Dijital İndirekt Transfer Kaşıklarının Karşılaştırılması: In Vitro Bir Çalışma  
*Comparison of One- And Three-Piece Directly 3D-Printed Indirect-Bonding Transfer Trays: An In Vitro Study*  
**Merve Nur Eğlenen**, Gülden Karabiber
- SB054 Ön Açık Kapanış Olgularında Dijital Olarak Tasarlanmış Sabit Bite Blok Aparenti Uygulamasının Dentofasiyal Yapılar Üzerine Etkileri  
*Effects of Digitally Designed Fixed Bite Block Appliance Application on Dentofacial Structures in Anterior Open Bite Cases*  
Hakan Keklik, İbrahim Erhan Gelgör, **Damla Dalman Şimşek**
- SB055 Clinical Evaluation Of Differently Produced Digital Indirect Bonding Trays In Terms Of Bracket Positioning Accuracy  
Farklı Şekillerde Üretilen Dijital İndirekt Bonding Plaklarının Braket Konumu Doğruluğu Açısından Klinik Olarak Değerlendirilmesi  
Ezgi Çakır, **Serpil Çokakoğlu**
- SB056 Effect Of Aloe Vera In 3d Printed Dental Materials: An Analysis Of Biocompatibility And Material Enhancement  
3B Yazıcıda Üretilen Dental Materyallere Aloe Veranın Etkisi: Biyouyumluluk ve Malzeme İyileştirmesi Analizi  
**Rüveyda Doğrugören**, Kübra Gülnur Topsakal, Merve Aksoy, Nurgül Karadaş Bakırhan, Merve Şavluk, Nilgün Ünal
- SB057 Evaluation the Effectiveness of Digital Indirect Bonding Treatment Result Simulation with SAP Method  
SAP Yöntemi ile Dijital İndirekt Braketleme Tedavi Sonuç Simülasyonunun Etkinliğinin İncelenmesi  
**Elif Aybüke Öztürk**, Yasemin Bahar Acar, Tuğba Haliloğlu Özkan



XIX. Uluslararası Türk Ortodonti Derneği Kongresi

Herkes için Dijital Ortodonti  
Klinik Uygulamalarda İpuçları ve Yenilikler

XIX<sup>th</sup> International Congress of Turkish Orthodontic Society  
Digital Orthodontics For Everyone  
Tips & Trends in Clinical Practice

02-06 Kasım / November 2024

Susesi Luxury Resort, Belek-Antalya

**4 KASIM 2024 / 4 NOVEMBER 2024**

**İZMİR SALONU / IZMIR HALL**

- SB058 Bolton Analizi: Invisalign Sisteminin Dijital ve Manuel Metotlarla Karşılaştırılması  
*Bolton Analysis: Comparison of Invisalign System with Digital and Manual Methods*  
Farhad Salmanpour, **Mehmet Soybelli**
- SB059 Nazolabial Açık Ölçümünün 3D Stereofotogrametri ve 2D Fotogrametri ile Karşılaştırılması  
*Comparison of Nasolabial Angle Measurement with 3D Stereophotogrammetry and 2D Photogrammetry*  
**Perihan Dalgacı**, Selcen Eser Mısıır, Kübra Gülnur Topsakal
- SB060 Ortodontide Blockchain Potansiyelinin Araştırılması: Kapsamlı Bir İnceleme  
*Exploring the Potential of Blockchain in Orthodontics: A Scoping Review*  
**Gizem Boztaş Demir**, Gökhan Serhat Duran
- SB061 İskeletsel Sınıf III Maloklüzyona Sahip Hastaların Ortognatik Cerrahi Tedavisinde Dijital ve Geleneksel Yöntemlerle Üretilmiş Cerrahi Splintlerin Sert ve Yumuşak Doku Etkilerinin Karşılaştırılması  
*Comparison of Hard and Soft Tissue Effects Of Surgical Splints Produced By Digital and Traditional Methods In Orthognatic Surgical Treatment of Patients With Skeletal Class III Malocclusion*  
**Sevdener Tuna**, İbrahim Yavuz, Gökhan Çoban



## 4 KASIM 2024 / 4 NOVEMBER 2024

### İZMİR SALONU / IZMIR HALL

#### 15:15 - 16:15 SÖZLÜ BİLDİRİ OTURUMU 8 – ORAL PRESENTATION SESSION 8 Oturum Başkanları / Chairpersons: Esra Genç, Şerife Şahin

- SB062 Dijital Tasarım ve 3D Baskı Teknolojisi ile Kişiyeye Özel Ekspansiyon Aygıtlarının Üretim ve Uygulama Süreci  
*The Design, Production, and Application Process of Custom Expansion Devices Using Digital Design and 3D Printing Technology*  
**Alpay Giray**, Ceren Özçift, Öykü Su Doğangün, Banu Mert, Kerem Aras
- SB063 Maksiller Posterior Dişlerin İntrüzyonunda Zygomatik Plak Yerine İnfrazygomatik Vidaların Kullanımı- Tedavi Modifikasyonu  
*Usage Of Infrazygomatic Crest Screws Instead Of Zygomatic Plates In The Intrusion Of Maxillary Posterior Teeth – A Treatment Modification*  
**Damla Nur Uslu**, Seden Akan Bayhan
- SB064 Dudak Damak Yarıklarında Ameliyat Öncesi ve Sonrası Yeni Nesil Kanatlı Nostril Tutucuların Alından Bantlanarak Uygulanması  
*Application Of The New Generation Winged Nostril Retainers By Taping Them On The Forehead For Cleft Lip And Palate (CLP) Before And After Surgery*  
**Servet Serenay Şekerci Doymak**, Hazal Demir, Sıla Başa, Burcu Nur Yılmaz
- SB065 Travma Sonucunda Kron-Kök Kırığı Oluşan Maksillar Santral Dişin İnterdisipliner Tedavisi  
*Traumatic Crown-Root Fracture Management Of The Maxillary Central Incisor Through Interdisciplinary Treatment*  
**Elif Beril Özdemir**, Mahmut Tankuş
- SB066 Yenidoğanda Shining 3D Dental Tarayıcının Kullanımı  
*Usage Of Shining 3D Dental Scanner In Newborns*  
**Bengüsu Kaya**, Rabia Ünlü Özer, Melisa Alkan, Eda Sertkaya, Sevgi Başeğmez
- SB067 Dudak Damak Yarıklı Bebeklerde Dijital Yöntemle Aygıt Tasarımı ve Üretimi  
*Design And Production Of Devices Using Digital Methods For Infants With Cleft Lip And Palate*  
**İrem Nur Kıstı**, Dicle Tekatlı, Alpay Giray, Hazal Demir, Melissa Öztürkmen
- SB068 3 Boyutlu Yazıcılar Kullanılarak Üretilmiş Ortodontik Braketler ile Sabit Ortodontik Tedavi: Bir Vaka Raporu  
*Fixed Orthodontic Treatment With 3D-Printed Orthodontic Braces: A Case Report*  
S. Kutalmış Büyükc, **Hulde Kasap**



XIX. Uluslararası Türk Ortodonti Derneği Kongresi

Herkes için Dijital Ortodonti  
Klinik Uygulamalarda İpuçları ve Yenilikler

XIX<sup>th</sup> International Congress of Turkish Orthodontic Society  
Digital Orthodontics For Everyone  
Tips & Trends in Clinical Practice

02-06 Kasım / November 2024

Susesi Luxury Resort, Belek-Antalya



**4 KASIM 2024 / 4 NOVEMBER 2024**

**İZMİR SALONU / IZMIR HALL**

- SB069 Molar Rotasyonlarının Düzeltilmesi Amacıyla Dijital Ortamda TPA Tasarlanması ve Üretilmesi  
*Design And Production Of TPA In A Digital Environment For The Correction Of Molar Rotations*  
**Damla Karakaya Özdemir**, Elif Nur Yoğurtçu, Elvin Eralp, Elif Karakullukçu, Banu Mert
- SB070 Gömülü Üst Kanin Dişlerin Shoulder Spring İle Sürdürülmesi: Vaka Raporu  
*Orthodontic Traction Of Impacted Upper Canines With Shoulder Spring: Case Report*  
**Hilal İrem Tunç**, Resul Altınışik, Melike Duran
- SB071 Özretim Düzelticilerinin İş Akışı (Inhouse Aligner)  
Inhouse Aligners Work Flow  
**Fethiye Elvin Eralp**, Özgür Ergünay, Belin Altuntaş, Berfin Akaslan, Aybüke Ensarioğlu, Resai Aydın
- SB072 Erken Süt Dişi Kaybına Bağlı Yer Darlığı Olgusunun Modifiye Edilmiş Sabit Dijital Aparenterler ile Tedavisi  
*Treatment of Arch Length Discrepancies Caused by Premature Loss of Deciduous Teeth Using Modified Digital Appliances*  
**Lütfiye İrem Acar**, Hande Pamukçu
- SB073 Shining 3D Yüz Tarayıcısı Cihazının Klinik Uygulaması  
*Clinical Application of Shining 3D Face Scanner Device*  
**Sevgi Eladağ Koçdor**

**16:15 - 16:30** Kahve Molası / Coffee Break





**4 KASIM 2024 / 4 NOVEMBER 2024**

**İZMİR SALONU / IZMIR HALL**

**16:30 - 18:00 SÖZLÜ BİLDİRİ OTURUMU 9 – ORAL PRESENTATION SESSION 9**  
**Oturum Başkanları / Chairpersons: Ayça Üstdal Güney, Celal Genç**

- SB074 Maksiller Molar Distalizasyonunda Minivida Destekli Pendulum ve Beneslider Apareylerinin Etkinliklerinin Karşılaştırmalı Olarak İncelenmesi  
*Comparative Assessment Of The Effectiveness Of Miniscrew-Supported Pendulum And Beneslider Appliances In Maxillary Molar Distalization*  
**Poyraz BULUT, Nilüfer İrem TUNÇER**
- SB075 Mini Vida Destekli Yüz Maskesi Tedavisinin Dental ve İskeletsel Etkilerinin Değerlendirilmesi  
*Cephalometric Evaluation of Conventional Face Mask and Palatal Miniscrew Supported Face Mask*  
**Gül Uslusoy, Samet Özden**
- SB076 Metal Braket ile Tedavi Olan Hastalar ve Velilerinin Manyetik Rezonans Görüntüleme Hakkındaki Farkındalıklarının Belirlenmesi  
*Determining the Awareness of Patients Treatment with Metal Bracket and Their Parents about Magnetic Resonance Imaging*  
**Berrak Çakmak, Ege Dursun, Gamze Metin Gürsoy**
- SB077 Mini-İmplant Destekli Hızlı Üst Çene Genişletmesinin Anterior Maksilladaki Kemik İçi Kanallara Etkisi  
*The Impact of Mini-Implant Assisted Rapid Maxillary Expansion on Intrabony Canals in the Anterior Maxilla*  
Emre Köse, **Özge Ünlüoğlu, Yazgı Ay Ünüvar**
- SB078 Şeffaf Plak Tedavisiyle Gerçekleştirilen Mandibular Molar Mezializasyonunun Sonlu Elemanlar Analizi ile Değerlendirilmesi  
*Evaluation of Mandibular Molar Mesialization with Clear Aligner Treatment Using Finite Element Analysis*  
**Burcu Ece Kuru Akan, Aylin Paşaoğlu Bozkurt, Zafer Beyza Hancıoğlu Kircelli, Hakan Gögen**
- SB079 Farklı Kuvvetlerle Yapılan Mini Vida Destekli Molar Distalizasyonu Sırasında OPG ve Rankl Düzeylerinin Değerlendirilmesi  
*Evaluation of OPG and Rankl Levels During Mini-Screw Assisted Molar Distalization Performed with Different Forces*  
İlknur Veli, **Mert Efe Genç, Burçin Akan**





XIX. Uluslararası Türk Ortodonti Derneği Kongresi

Herkes için Dijital Ortodonti  
Klinik Uygulamalarda İpuçları ve Yenilikler

XIX<sup>th</sup> International Congress of Turkish Orthodontic Society

Digital Orthodontics For Everyone  
Tips & Trends in Clinical Practice

02-06 Kasım / November 2024

Susesi Luxury Resort, Belek-Antalya



**4 KASIM 2024 / 4 NOVEMBER 2024**

**İZMİR SALONU / IZMIR HALL**

- SB080 İki Farklı Diş Hareketi Hızlandırma Yönteminin Üst Molar Distalizasyonu Üzerindeki Kombine Etkisi  
*The Combined Effect of Two Different Tooth Movement Acceleration Methods on Upper Molar Distalization*  
**Ebru Topcuoğlu Hashimli**, Nagehan Karslı Kadı, Celal Irgın
- SB081 Farklı Vertikal Yüz Tipine Sahip İskeletsel Sınıf I Adölesanlarda Alt Yüz Yumuşak Doku Profilinin İncelenmesi  
*Assesment of the Soft Tissue at the Lower Anterior Face in Skeletal Class I Malocclusion Adolescents with Different Skeletal Vertical Patterns*  
**Munisa Hajiyeva**, Taner Öztürk
- SB082 Dijital Ortodonti: Bibliyometrik Analiz  
*Digital Orthodontics: A Bibliometric Analysis*  
**Damla Dalman Şimşek**

**4 KASIM 2024 / 4 NOVEMBER 2024**

**KASTAMONU SALONU / KASTAMONU HALL**

- 11:00 - 12:00 UYDU SEMPOZYUMU – SATELLITE SYMPOSIUM**  
Ortodonti’de İnterproksimal Aşındırma (IPR) Intensiv Swingle  
*Interproximal Reduction (IPR) in Orthodontics; A Hands on Workshop*  
\*Uygulamalı / Hands-on Workshop  
**Pelin Acar Ulutaş**

@SeDenta



- 16:30 - 18:30 UYDU SEMPOZYUMU – SATELLITE SYMPOSIUM**  
Power Bar & Şeffaf Plaklar ile Sınıf 2 Tedavisi  
*Class 2 Treatment With Power Bar & Clear Aligners*





**5 KASIM 2024 / 5 NOVEMBER 2024**

**İSTANBUL SALONU / ISTANBUL HALL**

- 09:00 - 10:00** Ayhan Enacar Ödül Adayı Bildiri Sunumları  
*Ayhan Enacar Award Nominee Presentation*  
**Oturum Başkanları / Chairpersons: Nehir Canıgür Bavbek, İlknur Veli**
- ÖSB006 Relaps Sonrası Gelişen Temporomandibular Eklem (TME) Disfonksiyonunun Stabilizasyon Splinti ve Şeffaf Plaklar ile Tedavisi  
*Treatment of Temporomandibular Joint (TMJ) Dysfunction After Relapse with Stabilization Splints and Clear Aligner*  
**Alihan Özdemir, Neslihan Üçüncü, Erdal Bozkaya**
- ÖSB007 Proportional Kondilektomi Sonrası Fasiyal Asimetri ve Oklüzal Kantın Ortognatik Cerrahisiz Düzeltimi  
*Correction of Facial Asymmetry And Occlusal Cant After Proportional Condylectomy Without Orthognathic Surgery*  
**Aslı Eker Davut, Banu Kılıç, Beliz Serdaroğlu, Nükhet Kütük**
- ÖSB008 Unilateral Dudak ve Damak Yarıklı Bebeğin Dijital İş Akışı ile Cerrahi Öncesi Nazoalveolar Şekillendirmesi  
*Presurgical Nasoalveolar Molding of Unilateral Cleft Lip and Palate Infant with Digital Workflow*  
**Nilsu Azbay, Mevlüde Yüce Polat**
- ÖSB009 Ön Eğik Düzlem ve Pend-X ile Erken Ortodontik Tedavi  
*Early Orthodontic Treatment with Anterior Oblique Plane and Pend-X*  
**Seher Karaca, Hakan El**
- ÖSB010 Olgu Sunumu: Tek Taraflı Dudak Damak Yarığına Sahip Yenidoğan Bebeğin Dijital Planlanan Nazoalveolar Şekillendirme Plakları ile Tedavisi  
*Case Report: Treatment Of A Newborn Baby with Unilateral Cleft Lip And Palate with Digital Planned Nasoalveolar Remodeling Aligner*  
**Sevil Gökcek, Barış Başer**



XIX. Uluslararası Türk Ortodonti Derneği Kongresi

Herkes için Dijital Ortodonti  
Klinik Uygulamalarda İpuçları ve Yenilikler

XIX<sup>th</sup> International Congress of Turkish Orthodontic Society  
Digital Orthodontics For Everyone  
Tips & Trends in Clinical Practice

02-06 Kasım / November 2024

Susesi Luxury Resort, Belek-Antalya



**5 KASIM 2024 / 5 NOVEMBER 2024**

**İSTANBUL SALONU / ISTANBUL HALL**

**OTURUM 9 – SESSION 9**

**Oturum Başkanları / Chairpersons: Nehir Canıgür Bavbek, İlknur Veli**

**10:00 - 10:10** Göster Anlat Sunumu - Orthero  
*Show and Tell Presentation - Orthero*

**ORTHERO**

**10:10 - 10:55** CAD/CAM ve CBCT: Zorlu Ortodontik Olgular için  
Dinamik bir İkili  
*CAD/CAM and CBCT: A Dynamic Duo for Challenging  
Orthodontic Cases*  
**Alexander Plaksin**

**ORTHERO**

**10:55 - 11:15** Kahve Molası / Coffee Break 

**OTURUM 10 – SESSION 10**

**Oturum Başkanları / Chairpersons: Neslihan Ebru Şenışık, Murat Tozlu**

**11:15 - 12:45** Dijital Dönüşüm ve Planlamada İpuçları ve Püf Noktaları  
*Digital Transformation and Tips and Tricks in Planning*  
**Javier Lozano**

**align™**

\* invisalign | İtero | exocad

**12:45 - 14:00** Yemek / Lunch 



XIX. Uluslararası Türk Ortodonti Derneği Kongresi

Herkes için Dijital Ortodonti  
Klinik Uygulamalarda İpuçları ve Yenilikler

XIX<sup>th</sup> International Congress of Turkish Orthodontic Society

Digital Orthodontics For Everyone  
Tips & Trends in Clinical Practice

02-06 Kasım / November 2024

Susesi Luxury Resort, Belek-Antalya



**5 KASIM 2024 / 5 NOVEMBER 2024**

**İSTANBUL SALONU / ISTANBUL HALL**

### OTURUM 11 – SESSION 11

Oturum Başkanları / Chairpersons: **Zeynep Ahu Acar, Nazan Küçükkeleş**

- 14:00 - 14:45** Estetik , İskeletsel Ankraj ve 3 Boyutlu Teknoloji: Kliniklerimiz değişti mi?  
*Aesthetics , Skeletal Anchorage and 3D Technology: Have Our Clinics Changed?*  
**Juan Carlos Perez Varela**
- 14:45 - 14:55** Göster Anlat Sunumu - GC Dental  
*Show and Tell Presentation - GC Dental*
- 14:55 - 15:40** Ortodontide 3 Boyutlu Teşhis ve Tedavi Planlaması: Güncel Dijital Gelişmeler ve Klinik Uygulamaları  
*3d Diagnosis and Treatment Planning in Orthodontic: Current Digital Developments and Clinical Applications*  
**Şeniz Karaçay**



**15:40 - 16:00** Kahve Molası / Coffee Break 

### OTURUM 12 – SESSION 12

Oturum Başkanları / Chairpersons: **İbrahim Erhan Gelgör, Mine Geçgelen Cesur**

- 16:00 - 17:30** Klinikte Özelleştirilmiş Braketler ve Basılan Şeffaf Plaklar: Zorlukların ve Endişelerin Çözümü  
*In-office Customized Brackets and Printed Aligners: Addressing Challenges and Concerns*  
**Nearchos Panayi**
- 17:30 - 18:15** Şeffaf Plaklar ile Tedavi Planlamasında Gerçekçi Yaklaşım  
*A Realistic Approach to Treatment Planning with Clear Aligners*  
**Eser Çapan**
- 18:15 - 19:30** **Kapanış ve Ödül Töreni**  
*Closing and Award Ceremony*



**5 KASIM 2024 / 5 NOVEMBER 2024**

**İZMİR SALONU / IZMIR HALL**

**09:00 - 11:00 SÖZLÜ BİLDİRİ OTURUMU 10 – ORAL PRESENTATION SESSION 10**  
**Oturum Başkanları / Chairpersons: Yasemin Bahar Acar, Oruç Yener Çam**

- SB083 Sınıf II Dental Maloklüzyona Sahip Hastanın Şeffaf Plaklar ile Tedavisi: Vaka Raporu  
*Treatment of a Patient with Class II Dental Malocclusion with Clear Aligners: Case Report*  
Mehmed Taha Alpaydın, **Aylin Zehra Gördes**
- SB084 Mandibular Orta Hat Distraksiyonu ile Anterior Çapraşıklık Tedavisi: 2 Olgu Sunumu  
*Treatment of Anterior Crowding with Mandibular Midline Distraction: 2 Case Reports*  
**Anıl Demirel**, Samet Özden
- SB085 Anterior Çapraz Kapanışa Sahip İskeletsel Sınıf III Hastanın Şeffaf Plaklar ile Kamufraj Tedavisi  
*Camouflage Treatment of A Skeletal Class III Patient With Anterior Crossbite By Clear Aligners*  
**İrem Şensoy**, Hümeysra Ünsal, Gökmen Kurt
- SB086 Şiddetli Derin Kapanışa Sahip Sınıf 2 Divizyon 2 Hastanın Damon Erken Dönem Sınıf 2 Elastik ile Tedavisi  
*Treatment of a Class 2 Division 2 Patient with Severe Deep Bite with Damon Early Class 2 Elastic*  
**Kübra Hilal Türkoğlu Boynuyoğun**, Ahmet Cenk Akcan
- SB087 Dijital Cerrahi Planlama ile İskeletsel Sınıf III Olgunun Ortognatik Düzeltimi  
*Orthognathic Correction of a Skeletal Class III Case with Digital Surgical Planning*  
**Sıla Başa**, Kemal Bulut Çırpan, Şevval Gür Kesmez, Arzu Arı Demirkaya, Kemal Uğurlu
- SB088 Eagle Sendromlu İskeletsel Sınıf III Asimetri Hastasının Dijital Ortognatik Cerrahi Planlaması ile Tedavisi  
*Treatment of Skeletal Class III Asymmetry Patient with Eagle Syndrome by Digital Orthognathic Surgical Planning*  
Sinem İnce Bingöl, **İpek Gizem Bekiroğlu**, Sıdıka Sinem Akdeniz, Berat Serdar Akdeniz, Azize Atakan Kocabalka
- SB089 Dudak Damak Yarıklı Bir Bireyin RED Aygıtı ile Tedavisi: Multidisipliner Bir Yaklaşım  
*Treatment of an Individual with Cleft Lip and Palate with a RED Device: A Multidisciplinary Approach*  
**Hilal Algül**, Ayşe Tuba Altuğ-Demiralp, Mert Çalış, Ece İrem Oğuz, Özge Tıraş



XIX. Uluslararası Türk Ortodonti Derneği Kongresi

Herkes için Dijital Ortodonti  
Klinik Uygulamalarda İpuçları ve Yenilikler

XIX<sup>th</sup> International Congress of Turkish Orthodontic Society

Digital Orthodontics For Everyone  
Tips & Trends in Clinical Practice

02-06 Kasım / November 2024

Susesi Luxury Resort, Belek-Antalya

**5 KASIM 2024 / 5 NOVEMBER 2024**

**İZMİR SALONU / IZMIR HALL**

- SB090 İskeletsel Sınıf II Malokluzyonu Olan Hastanın Kişiyi Özel Lingual Braket Sistemi ile Ortodonti Tedavisi: Vaka Raporu  
*Orthodontic Treatment of A Skeletal Class II Malocclusion Patient Using Customized Lingual Bracket System: A Case Report*  
**H. İbrahim Taşkın**, Didem Aktan Meriç
- SB091 Yetişkin Bir Hastanın Şeffaf Plaklarla 3D Printed-Guide ve Discision Yöntemini Kullanarak Hızlandırılmış Ortodontik Tedavisi: Olgu Sunumu  
*Accelerated Orthodontic Treatment of An Adult Patient Using 3D Printed-Guide And Discision Method With Clear Aligners: A Case Report*  
**Esra Genç**, S. Kutalmış Büyük, Mustafa Cihan Yavuz
- SB092 Derin Kapanışlı Sınıf II Erişkin Bireyin Şeffaf Plak ve 3D Sanal Planlama ile Ortognatik Cerrahi Tedavisi  
*Orthognathic Surgical Treatment Of Class II Adult With Deep Bite Using Clear Aligner And 3D Virtual Planning*  
Merve Berika Kadioğlu, **Meyra Durmaz**
- SB093 Kompleks Dental Problemlerin Multidisipliner Tedavisi: İki Vakanın İncelenmesi  
*Multidisciplinary Treatment Of Complex Dental Problems: A Study Of Two Cases*  
**Şeyma Gündoğdu**
- SB094 Postpubertal Dönemindeki İskeletsel Sınıf III Hastada Kortikotomi Destekli Yüz Maskesi Kullanımının Etkilerinin Değerlendirilmesi: Olgu Sunumu  
*Evaluation Of The Effects Of Corticotomy-Assisted Facemask Therapy In A Skeletal Class III Patient During Post-Pubertal Period: A Case Report*  
**Deniz Özdemir**, Samet Özden

11:15 - 12:45

**SÖZLÜ BİLDİRİ OTURUMU 11 – ORAL PRESENTATION SESSION 11**

**Oturum Başkanları / Chairpersons: Fundagül Bilgiç Zortuk, Burçin Akan**

- SB095 Mandibular Simfiz Bölgesi Değişimlerinin Profil Estetiğine Etkisinin Değerlendirilmesi  
*Evaluation of The Impact of Mandibular Symphysis Region Alterations On Profile Aesthetics*  
**Elif Küçük**, Mücahid Yıldırım
- SB097 Farklı Sagittal Yön İskeletsel Anomaliye Sahip Hastalarda Çiğneme Kaslarının Ultrasonografi ve Ultrasonografik Elastografi ile İncelenmesi  
*Evaluation Of Masticatory Muscles In Patients With Different Sagittal Direction Skeletal Anomalies By Ultrasonography And Ultrasonographic Elastography*
- 38 **Cansu Tüfekçi**, Esra Bolat Gümüş, Sevcihan Günen Yılmaz



**5 KASIM 2024 / 5 NOVEMBER 2024**

**İZMİR SALONU / IZMIR HALL**

- SB098 Üst Çenenin Yatay Düzlemdeki Rotasyonları, Orta Yüz Bölgesinde De Devam Eder mi?  
*Do Horizontal Plane Rotations Of The Maxilla Continue In The Midface Region?*  
**İrem Özgen Demirel**, Dilara Kahraman, Arzu Arı Demirkaya
- SB099 Ortognatik Cerrahi Hastalarının Sosyal Medya Kullanım Alışkanlıklarının Değerlendirilmesi  
*Evaluation of Social Media Usage Habits of Orthognathic Surgery Patients*  
**Şerife Şahin**, Hilal Okyar
- SB100 Herbst/Multibraket Aparey Tedavisinin Kraniofasiyal Yapılara Etkisi ve Yumuşak Doku Profil Değişikliklerin Estetik Algısı  
*The Effect of Herbst/Multibraket Appliance Treatment on Craniofacial Structures and Aesthetic Perception of Soft Tissue Profile Changes*  
**Asad Shamasna**, Cem İrezli, Aslı Baysal
- SB101 Unilateral Crossbite Olgularında Uygulanan 2 Farklı Mini Vida Destekli Maxiller Genişletme Apareyinin Etkilerinin Sonlu Elemanlar Analizi ile Değerlendirilmesi  
*Evaluation Of The Effects Of 2 Different Mini-Screw-Assisted Maxillary Expansion Appliances In Unilateral Crossbite Cases By Finite Element Analysis*  
**Mert Baştaş**, Osman Koç, Aynur Aras
- SB102 Farklı Tipteki Hızlı Üst Çene Genişletme Vidalarının Mekanik Özelliklerinin Değerlendirilmesi  
*Evaluation Of Mechanical Properties Of Three Different Types Of Rapid Maxillary Expansion Screws*  
**Elif Eren**, Zafer Beyza Hancıoğlu Kırçelli
- SB103 Ortodontik Tedavi Görmekte Olan Hastaların Pekiştirme Fazına Dair Bilgi ve Beklentileri  
*Knowledge and Expectations Of Patients Undergoing Orthodontic Treatment Regarding The Retention Phase*  
**Pelin Ece Balaban**, Mehmet Birol ÖZEL
- 14:00 - 15:30 SÖZLÜ BİLDİRİ OTURUMU 12 – ORAL PRESENTATION SESSION 12**  
**Oturum Başkanları / Chairpersons: Mete Özer, Pelin Acar Ulutaş**
- SB104 Sınıf 2 Maloklüzyon Tedavisinde Sefalometrik Değerlerin Yönlendirici Rolü  
*The Guiding Role of Cephalometric Values in the Treatment of Class II Malocclusion*  
**Ayça Akgün Kantar**, Arda Demir, Erdem Demir, Furkan Dindaroğlu



**5 KASIM 2024 / 5 NOVEMBER 2024**

**İZMİR SALONU / IZMIR HALL**

- SB105 Türk Popülasyonunda Sefalometrik Ölçümlerin Fotografik Değerlendirilmesi:  
Pilot çalışma  
*Photographic Assessment Of Cephalometric Measurements In Turkish Populations:  
A Pilot Study*  
**Gonca Yıldırım**, Nesli Özüm Yücel, Buğra Kocaağa
- SB106 Sabit Ortodontik Tedavi Sırasında Akıllı Telefon Uygulaması Kullanımının Ağız Hijyeni ve  
Fırçalama Eğitimi Üzerine Etkisi  
*The Effect Of The Use Of A Smart Phone App On Oral Hygiene and Brushing Training  
During Fixed Orthodontic Therapy*  
**Seda Sağoğlu**, Mücahid Yıldırım
- SB107 Sabit Ortodontik Tedavi Gören Hastalarda Hijyen Motivasyon Tekniklerinin Periodontal  
Açıdan İncelenmesi  
*Evaluation of Hygiene Motivation Techniques From a Periodontal Perspective in  
Patients Undergoing Fixed Orthodontic Treatment*  
**Özge Türker**
- SB108 Dolphin Sefalometrik Analiz Programında Magnifikasyon Belirleme Yönteminin  
Güvenirliğinin Değerlendirilmesi  
*Evaluation Of The Reliability Of The Magnification Determination Method In The Dolphin  
Cephalometric Analysis Program*  
**Mert Kolaylı**, İbrahim Yavuz
- SB109 Ortodontide Kullanılan Üç Boyutlu Görüntüleme Yöntemleri ve Dijitalleşme  
*Three-Dimensional Imaging Methods and Digitalization in Orthodontics*  
**Yusuf Kör**, Fundagül Bilgiç Zortuk
- SB110 Sınıf II Malokluzyonlu Hastaların Minividalı Keleş Slider ile Distalizasyon Tedavisi Sonrası  
Sefalometrik Değişikliklerin İncelenmesi: Vaka Serisi Sunumu  
*Evaluation of Cephalometric Changes in Patients with Class II Malocclusion After  
Distalization Treatment with Miniscrew Keles Slider: A Case Series Report*  
Fırat Oğuz, **Handan Göze Oğuz**, Sabahattin Bor
- SB111 İskeletsel Sınıf II Hastaların Ortognatik Cerrahi Sonrası Yumuşak Doku Değişimlerinin  
3dMD ile Değerlendirilmesi: Vaka Serisi Sunumu  
*Evaluation of Soft Tissue Changes in Skeletal Class II Patients After Orthognathic  
Surgery with Three-Dimensional Stereophotogrammetry: A Case Series Report*  
Fırat Oğuz, **Nisanur Kolcuoğlu Demir**, Samet Özden





**5 KASIM 2024 / 5 NOVEMBER 2024**

**İZMİR SALONU / IZMIR HALL**

SB112 Fonksiyonel Çene Ortopedisi Hakkında Bilgi Sunan Türkçe İnternet Sitelerinin Okunabilirlik Düzeylerinin Değerlendirilmesi: Nitel Araştırma  
*Evaluation Of The Readability Levels Of Turkish Websites Providing Information About Functional Jaw Orthopedics: Qualitative Research*  
Kübra Arslan Çarpar, **Sevde Nihal Yongacı**

**16:00 - 18:00 SÖZLÜ BİLDİRİ OTURUMU 13 – ORAL PRESENTATION SESSION 13**  
**Oturum Başkanları / Chairpersons: Can Arslan, Hande Pamukçu**

SB113 Sınıf II Maloklüzyonun Tedavisinin Adölesanların Yaşam Kalitesi ve Özsaygı Üzerine Etkisi  
*The Impact Of The Class II Malocclusion Treatment On The Quality Of Life And Self-Esteem Of Adolescents*  
Ezgi Sunal Aktürk, **Şerife Tamer**, Betül Güzelyüz, Elif Dilara Şeker, Berza Yılmaz

SB114 Ortognatik Cerrahi Operasyonu Sonrası Titreşim Cihazı Uygulaması Yapılmış Hastalarda Alt Yüz Yumuşak Doku Profilinin Değerlendirilmesi  
*Evaluation of Lower Facial Soft Tissue Profile in Patients Who Had Vibration Device Application After Orthognathic Surgery Operation*  
**Beyza Maraşlı**, Uğur Topsakal, Taner Öztürk, Ahmet Yağcı, Ahmet Emin Demirbaş

SB115 Tek Taraflı Dudak Damak Yarıklı Bebeklerde Nazoalveoler Şekillendirme Tedavisinin Maksiller Ark Formuna Etkisinin Değerlendirilmesi  
*Evaluation Of The Effects Of Nasoalveolar Molding Therapy On Maxillary Arch Form In Infants With Unilateral Cleft Lip And Palate*  
**İlknur Çan**, Fatmanur Sönmez Cural, Aslihan Zeynep Öz

SB116 Türk Ortodonti Dergisinin Bibliyometrik Analizi  
*Bibliometric Analysis of the Turkish Journal of Orthodontics*  
**Aybüke Asena Atasever İşler**, Yasin Hezenci, Musa Bulut

SB117 Farklı Ekspansiyon Apareylerinin ve Cerrahi Kesilerin Maksiller Ekspansiyona Etkilerinin Sonlu Elemanlar Analiziyle İncelenmesi  
*Investigation of the Effects of Different Expansion Appliances and Surgical Incisions on Maxillary Expansion by Finite Element Analysis*  
**Ece Mersan Ateş**, Hande Pamukçu, Osman Koç, Nur Altıparmak

SB118 Türkiye'deki Ebeveynlerin Çocukları için Erken Ortodontik Tedaviye Yönelik Bilgi ve Farkındalıklarının Değerlendirilmesi  
*Assessment of Knowledge and Awareness of Turkish Parents Regarding Early Orthodontic Treatment for Their Children*  
M. Taha Alpaydın, **Merve Köklü**



XIX. Uluslararası Türk Ortodonti Derneği Kongresi

Herkes için Dijital Ortodonti  
Klinik Uygulamalarda İpuçları ve Yenilikler

XIX<sup>th</sup> International Congress of Turkish Orthodontic Society  
Digital Orthodontics For Everyone  
Tips & Trends in Clinical Practice

02-06 Kasım / November 2024

Susesi Luxury Resort, Belek-Antalya

**5 KASIM 2024 / 5 NOVEMBER 2024**

**İZMİR SALONU / IZMIR HALL**

- SB119 Pubertal ve Post-pubertal Dönemde Herbst Aparenti Kullanımının İskeletsel ve Dental Etkilerinin Değerlendirilmesi  
*Evaluation Of The Skeletal and Dental Effects Of Herbst Appliance Use In Pubertal and Post-pubertal Period*  
**Rabia Betül Yazıcı**, Samet Özden
- SB120 Kırıkkale Üniversitesi Diş Hekimliği Fakültesi Öğrencilerinde Temporomandibular Eklem Rahatsızlıklarının Sıklığı ve Şiddetinin Değerlendirilmesi  
*Evaluation Of The Frequency And Severity Of Temporomandibular Joint Disorders In Kırıkkale University Faculty Of Dentistry*  
**Ismayıl Malıkov**, Türkan Sezen Erhamza, Sevgi Yurt Öncel
- SB121 Dudak Damak Yarıklı Bireylerde Sekonder Alveoler Kemik Greftleme Zamanlaması: Sistemik Derleme  
*Timing Of Secondary Alveolar Bone Grafting In Individuals With Cleft Lip And Palate: A Systematic Review*  
**Aleyna Aydın**, Hüdayi Ayçiçek, Ege Doğan, Servet Doğan
- SB002 Diş Hekimliği Öğrencilerinin Ortodontide Dijital Teknolojilerin Kullanıma İlişkin Bilgi ve Bakış Açılarının Değerlendirilmesi  
*Evaluation Of Dental Students' Knowledge And Perspectives On The Use Of Digital Technologies In Orthodontics*  
Rumeysa Bilici Geçer, **Buse Elburus**
- SB123 Şeffaf Plak Tedavilerinde Kullanılan Ataşmanların MeshMixer Programı Aracılığıyla Dijital Olarak Çıkarılması  
*Digitally Removing Attachments Used in Clear Aligner Treatments via MeshMixer Software*  
**Buket Erdem**
- SB124 Ağız Gargaralarının Braketlerin Bağlanması Üzerine Etkisi  
*The Effect Of Mouthwashes On The Bonding Of Brackets*  
Kemal Devrim İşçi, **Yusuf Ömer Güllü**, Emel Karaman, Fethiye Çakmak Özlü



XIX. Uluslararası Türk Ortodonti Derneği Kongresi

Herkes için Dijital Ortodonti  
Klinik Uygulamalarda İpuçları ve Yenilikler

XIX<sup>th</sup> International Congress of Turkish Orthodontic Society  
Digital Orthodontics For Everyone  
Tips & Trends in Clinical Practice

02-06 Kasım / November 2024

Susesi Luxury Resort, Belek-Antalya



**5 KASIM 2024 / 5 NOVEMBER 2024**

**BURSA SALONU / BURSA HALL**

**09:00 - 11:00**

**UYDU SEMPOZYUMU – SATELLITE SYMPOSIUM**

Önce Disklüzyon: BT2 ve D-Bar Kullanımıyla Tedaviyi Basitleştirmek

*Disclusion First: Simplifying Treatment Using BT2 and D-Bar*

**Aldo Giancotti, Martina Carillo**

**6 KASIM 2024 / 6 NOVEMBER 2024**

**MAXİM SALONU / MAXİM HALL**

**Kongre Sonrası Kurs / Post-Congress Course**

**09:00 - 10:30**

Çekimli tedavi-Geçici Ankraj Aygıtları ve Yardımcılar

*Extraction Treatment- Temporary Anchorage*

*Devices and Auxillaries*

**Javier Lozano**

**align™**

\* invisalign® | İTero® | exocad®

**10:30 - 11:00** Kahve Molası / Coffee Break



**11:00 - 12:30**

Çekimli tedavi-Geçici Ankraj Aygıtları ve Yardımcılar

*Extraction Treatment- Temporary Anchorage*

*Devices and Auxillaries*

**Javier Lozano**

**align™**

\* invisalign® | İTero® | exocad®

**12:30 - 13:30** Yemek / Lunch



**13:30 - 15:00**

Diş Çekiminde Yol Haritası: Tanıdan Tedavi Mekaniklerine

*Navigating Tooth Extraction: From Diagnosis to Treatment Mechanics*

**Korkmaz Sayınsu**

**AO AMERICAN  
ORTHODONTICS**

**15:00 - 15:30** Kahve Molası / Coffee Break



**15:30 - 17:00**

Diş Çekiminde Yol Haritası: Tanıdan Tedavi Mekaniklerine

*Navigating Tooth Extraction: From Diagnosis to Treatment Mechanics*


**Korkmaz Sayınsu**

**AO AMERICAN  
ORTHODONTICS**



BİLDİRİ LİSTESİ

LIST OF PRESENTATIONS





- ÖSB001 ŞEFFAF PLAKLARIN ANKRAJ ATAŞMANLARINA UYUMUNUN MİKRO BİLGİSAYARLI TOMOGRAFİ İLE DEĞERLENDİRİLMESİ**  
*MICROCOMPUTED TOMOGRAPHY EVALUATION OF ALIGNER FITTING ON ANCHORAGE ATTACHMENTS*  
İlter Burak Köse, Eyüp Burak Küçük
- ÖSB002 ORTOGNATİK CERRAHİ HASTALARINDA YAPAY ZEKA ALGORİTMASINA SAHİP SEFALOMETRİK ANALİZLERİN DİJİTAL İKİ VE ÜÇ BOYUTLU SEFALOMETRİK ANALİZLER İLE KARŞILAŞTIRILMASI**  
*COMPARISON OF ARTIFICIAL INTELLIGENCE-ENABLED CEPHALOMETRIC ANALYSES WITH DIGITAL TWO AND THREE-DIMENSIONAL CEPHALOMETRIC ANALYSES IN ORTHOGNATIC SURGERY PATIENTS*  
Enes Temizkan, Büşra Zeynep Yörük, Banu Kılıç
- ÖSB003 SINIF III ORTOGNATİK CERRAHİ HASTALARINDA ŞEFFAF PLAKLAR İLE FARKLI ALT KESER DEKOMPANZASYON YÖNTEMLERİNİN ÜÇ BOYUTLU SONLU ELEMANLAR ANALİZİ İLE KARŞILAŞTIRILMASI**  
*EVALUATION OF DIFFERENT LOWER INCISOR DECOMPENSATION METHODS WITH CLEAR ALIGNERS IN CLASS III ORTHOGNATHIC SURGERY PATIENTS BY THREE DIMENSIONAL FINITE ELEMENT ANALYSIS METHOD*  
Duygu Çapkın, Banu Kılıç, Gökmen Kurt
- ÖSB004 AKILLI TELEFON İLE ALINAN FASİYAL TARAMALARIN HASSASİYETİ VE FARKLI UYGULAYICILAR TARAFINDAN KULLANILABİLİRLİĞİNİN DEĞERLENDİRİLMESİ**  
*EVALUATION OF THE ACCURACY AND USABILITY OF FACIAL SCANS TAKEN WITH SMARTPHONES BY DIFFERENT OPERATORS*  
Hilal Tarkan
- ÖSB005 ŞEFFAF PLAK TEDAVİSİNDE YAPAY ZEKA DESTEKLİ TEŞHİS: ÖZGÜN BİR YAKLAŞIM VE PRELİMİNER SONUÇLAR**  
*ARTIFICIAL INTELLIGENCE AIDED DIAGNOSIS IN CLEAR ALIGNER TREATMENT: A NOVEL APPROACH AND PRELIMINARY RESULTS*  
Ece Başal, Elvan Önem Özbilen, Gaye Keser



- ÖSB006** **RELAPS SONRASI GELİŞEN TEMPOROMANDİBULAR EKLEM (TME) DİSFONKSİYONUNUN STABİLİZASYON SPLİNTİ VE ŞEFFAF PLAKLAR İLE TEDAVİSİ**  
*TREATMENT OF TEMPOROMANDIBULAR JOINT (TMJ) DYSFUNCTION AFTER RELAPSE WITH STABILIZATION SPLINTS AND CLEAR ALIGNER*  
**Alihan Özdemir, Neslihan Üçüncü, Erdal Bozkaya**
- ÖSB007** **PROPORTIONAL KONDİLEKTOMİ SONRASI FASİYAL ASİMETRİ VE OKLÜZAL KANTIN ORTOGNATİK CERRAHİSİZ DÜZELTİMİ**  
*CORRECTION OF FACIAL ASYMMETRY AND OCCLUSAL CANT AFTER PROPORTIONAL CONDYLECTOMY WITHOUT ORTHOGNATHIC SURGERY*  
**Aslı Eker Davut, Banu Kılıç, Beliz Serdaroğlu, Nükhet Kütük**
- ÖSB008** **UNİLATERAL DUDAK VE DAMAK YARIKLI BEBEĞİN DİJİTAL İŞ AKIŞI İLE CERRAHİ ÖNCESİ NAZOALVEOLAR ŞEKİLLENDİRMESİ**  
*PRESURGICAL NASOALVEOLAR MOLDING OF UNILATERAL CLEFT LIP AND PALATE INFANT WITH DIGITAL WORKFLOW*  
**Nilsu Azbay, Mevlüde Yüce Polat**
- ÖSB009** **ÖN EĞİK DÜZLEM VE PEND-X İLE ERKEN ORTODONTİK TEDAVİ**  
*EARLY ORTHODONTIC TREATMENT WITH ANTERIOR OBLIQUE PLANE AND PEND-X*  
**Seher Karaca, Hakan El**
- ÖSB010** **OLGU SUNUMU: TEK TARAFLI DUDAK DAMAK YARIĞINA SAHİP YENİDOĞAN BEBEĞİN DİJİTAL PLANLANAN NAZOALVEOLAR ŞEKİLLENDİRME PLAKLARI İLE TEDAVİSİ**  
*CASE REPORT: TREATMENT OF A NEWBORN BABY WITH UNILATERAL CLEFT LIP AND PALATE WITH DIGITAL PLANNED NASOALVEOLAR REMODELING ALIGNER*  
**Sevil Gökcek, Barış Başer**
- ÖPB001** **SEGMENTAL DİSTALİZASYON İLE DENTAL SINIF II MALOKLÜZYONUN DÜZELTİMİ VE OTOTRANSPLANTASYON SONRASI ANKİLOZE OLAN DIŞIN OKLÜZAL REHABİLİTASYONU: VAKA RAPORU**  
*CORRECTION OF DENTAL CLASS II MALOCCLUSION WITH SEGMENTAL DISTALIZATION AND OCCLUSAL REHABILITATION OF ANKYLOZED TOOTH AFTER AUTOTRANSPLANTATION: A CASE REPORT*  
**Meriç Arslan, Berza Yılmaz**



- ÖPB002 KARIŞIK DİŞLENME DÖNEMİNDEKİ İSKELETSEL SINIF III HASTANIN ERTTY GAP III SİSTEMİ İLE KAMUFLAJ TEDAVİSİ**  
*CAMOUFLAGE TREATMENT WITH ERTTY GAP III SYSTEM FOR A SKELETAL CLASS III PATIENT DURING MIXED DENTITION PERIOD*  
Duygu Çapkın, Berza Yılmaz
- ÖPB003 ŞİDDETLİ İSKELETSEL SINIF III MALOKLÜZYONLU HASTANIN ÇİFT ÇENE ORTOGNATİK CERRAHİ İLE TEDAVİSİ: OLGU SUNUMU**  
*TREATMENT OF A SEVERE CLASS III PATIENT WITH DOUBLE JAW ORTHOGNATHIC SURGERY: A CASE REPORT*  
Elif Aybüke Öztürk, Elvan Önem Özbilen
- ÖPB004 SINIF II MALOKLUZYON OLGUSUNDA ŞEFFAF PLAKLARLA MİNİVİDA DESTEKLİ SEKANSLI MOLAR DİSTALİZASYONU: VAKA RAPORU**  
*CLASS II MALOCCLUSION CASE TREATED WITH SEQUENTIAL MOLAR DISTALIZATION SUPPORTED BY MINI-SCREW AND CLEAR ALIGNERS: A CASE REPORT*  
Ezgi Kösen, İrem Öykü Çeliker, Şerife Şahin
- ÖPB005 MAKSİLLADA KALSİFİYE EPİTELYAL ODONTOJENİK TÜMÖR SONRASI NASAL KAVİTENİN LATERALİNDE GÖMÜLÜ MAKSİLLER KANİN DİŞİNİN SÜRDÜRÜLMESİ: VAKA RAPORU**  
*ENUCLEATION OF A CALCIFYING EPITHELIAL ODONTOGENIC TUMOR IN THE MAXILLA FOLLOWED BY ERUPTION OF AN IMPACTED MAXILLARY CANINE LATERAL TO THE NASAL CAVITY: A CASE REPORT*  
Büşra Zeynep Yörük, Rabia Nur Kara, Şerife Şahin
- ÖPB006 ŞEFFAF PLAKLAR İLE FARKLI KANİN DİSTALİZASYON YÖNTEMLERİNİN ÜÇ BOYUTLU SONLU ELEMANLAR ANALİZ YÖNTEMİ İLE DEĞERLENDİRİLMESİ**  
*EVALUATION OF DIFFERENT CANINE DISTALIZATION METHODS WITH CLEAR ALIGNERS BY THREE-DIMENSIONAL FINITE ELEMENT ANALYSIS METHOD*  
Feyza Müberra Aksoy, İrem Şensoy, Gökmen Kurt
- ÖPB007 ŞEFFAF PLAK TEDAVİLERİNDE POSTERİOR GENİŞLETME SIRASINDA ÜST KESİCİ DİŞLERDEKİ TORK KONTROL PARAMETRELERİNİN SONLU ELEMANLAR ANALİZİ İLE DEĞERLENDİRİLMESİ**  
*THE EVALUATION OF THE TORQUE CONTROL PARAMETERS IN UPPER INCISORS WITH FINITE ELEMENT ANALYSIS DURING POSTERIOR EXPANSION IN CLEAR ALIGNER TREATMENTS*  
Eylül Ögüt Özüğür, Derya Çakan



- ÖPB008**      **4 FARKLI DİJİTAL AĞIZ İÇİ TARAYICISININ ARK PARAMETRELERİ BAKIMINDAN GÜVENİLİRLİKLERİNİN KARŞILAŞTIRILMASI**  
*COMPARISON OF THE RELIABILITY OF 4 DIFFERENT DIGITAL INTRAORAL SCANNERS IN TERMS OF ARC PARAMETERS*  
Zeynep Balaban Canbaz, **Begüm Şentürk**, Elif Dilara Şeker
- ÖPB009**      **CAMERIERE’NİN DÖRDÜNCÜ SERVİKAL VERTEBRA YÖNTEMİNİN İSKELETSEL YAŞ TAYİNİNDEKİ DOĞRULUĞUNUN DEĞERLENDİRİLMESİ**  
*EVALUATION OF THE ACCURACY OF CAMERIERE’S FOURTH CERVICAL VERTEBRA METHOD FOR SKELETAL AGE ESTIMATION*  
Tuğçe Güngör, **Berkehan Yüksel**, Yasemin Bahar Acar, Birsay Gümrü
- ÖPB010**      **ŞEFFAF PLAKLARLA TEDAVİ EDİLEN PREMOLAR ÇEKİMLİ VAKALARDA FARKLI ATAŞMAN VE SINIF 2 ELASTİK KESİLERİNİN KANİN DİSTALİZASYONU ÜZERİNE ETKİLERİNİN ÜÇ BOYUTLU SONLU ELEMANLAR ANALİZİ İLE KARŞILAŞTIRMALI OLARAK İNCELENMESİ**  
*A COMPARATIVE COMPARISON EFFECTS OF THE DIFFERENT ATTACHMENT AND CLASS 2 ELASTIC CUT ON CANINE DISTALİZATION IN CASE WITH PREMOLAR EXTRACT TREATED WITH CLEAR ALIGNERS, WITH A THREE-DİMENSIONAL FINITE ELEMENT ANALYSIS*  
Berk Solakoğlu, **Niyazi Yüksel**, Ayşe Tuba Altuğ Demiralp
- SB001**      **ŞEFFAF PLAK SORULARININ YANITLANMASINDA YAPAY ZEKA SOHBET ROBOTLARININ PERFORMANSININ İNCELENMESİ**  
*INVESTIGATING THE PERFORMANCE OF ARTIFICIAL INTELLIGENCE CHATBOTS IN ANSWERING QUESTIONS ABOUT CLEAR ALIGNERS*  
**Saniye Merve Cengiz**, Taner Öztürk
- SB002**      **AÇIK KAYNAK YAZILIM SİSTEMİ KULLANILARAK DİJİTAL OLARAK PLANLANMIŞ MINİVİDA KILAVUZUNUN DOĞRULUĞU**  
*ACCURACY OF MINISCREW GUIDE BY USING OPEN SOURCE SOFTWARE SYSTEM*  
**Mustafa Özcan**
- SB003**      **HASTA EĞİTİMİNDE YAPAY ZEKA DESTEKLİ BÜYÜK DİL MODELLERİNİN OKUNABİLİRLİĞİNİN KARŞILAŞTIRMALI ANALİZİ**  
*COMPARATIVE ANALYSIS OF THE READABILITY OF ARTIFICIAL INTELLIGENCE ASSISTED LARGE LANGUAGE MODELS IN PATIENT EDUCATION*  
**Merve Kurnaz**, Hilal Kan, Gökhan Ocakoğlu, Tuba Tortop, Emine Kaygısız





- SB004** **ICON SKORININ AĞIZ İÇİ FOTOĞRAFLARA VE DİJİTAL TARAMALARA VE ÇALIŞMACI TECRÜBESİNE GÖRE ETKİLERİNİN İNCELENMESİ**  
*INVESTIGATION OF THE ICON SCORES ACCORDING TO INTRAORAL PHOTOGRAPHS AND DIGITAL SCANS AND THE EFFECT OF EXPERIENCE*  
**Şerife Sinem Özkök**, Görkem Kocasüleyman, Merve Kurnaz
- SB005** **YENİ DİJİTAL TEKNOLOJİLERİN, ORTODONTİSTLERİN KLİNİK BAKIŞ AÇILARINA ETKİLERİNİN İNCELENMESİ**  
*EXAMINING THE EFFECTS OF NEW DIGITAL TECHNOLOGIES ON ORTHODONTISTS' CLINICAL PERSPECTIVES*  
Nurver Karslı, **Bahanur Hilal Kisbet**
- SB006** **FARKLI YAPAY ZEKA MODELLERİNİN 2012-2023 YILLARI ARASINDA DIŞ HEKİMLİĞİNDE UZMANLIK SINAVINDA SORULMUŞ ORTODONTİ SORULARINA VERDİKLERİ CEVAPLARIN DEĞERLENDİRİLMESİ**  
*EVALUATION OF THE RESPONSES GIVEN BY DIFFERENT ARTIFICIAL INTELLIGENCE MODELS TO ORTHODONTICS QUESTIONS ASKED IN THE SPECIALTY IN DENTISTRY EXAMINATION OF TURKEY BETWEEN 2012-2023*  
**Barış Aksoy**, Işıl Bulut, Ege Doğan
- SB007** **ŞEFFAF PLAK TEDAVİSİYLE GERÇEKLEŞTİRİLEN MANDİBULAR MOLAR MEZİALİZASYONUNUN SONLU ELEMANLAR ANALİZİ İLE DEĞERLENDİRİLMESİ**  
*EVALUATION OF MANDIBULAR MOLAR MESIALIZATION WITH CLEAR ALIGNER TREATMENT USING FINITE ELEMENT ANALYSIS*  
**Burcu Ece Kuru Akan**, Aylin Paşaoğlu Bozkurt, Zafer Beyza Hancıoğlu Kırçelli, Hakan Gögen
- SB008** **ŞEFFAF PLAK TEDAVİLERİNDE ATAŞMAN UYGULAMASINDA KULLANILAN FARKLI ADEZİV SİSTEMLERİN BAĞLANMA DAYANIMLARININ İN VİTRO OLARAK KARŞILAŞTIRILMASI**  
*IN VITRO COMPARISON OF BOND STRENGTHS OF DIFFERENT ADHESIVE SYSTEMS USED IN ATTACHMENT APPLICATION IN CLEAR ALIGNER TREATMENTS*  
**Nimet Gizem Köse**



- SB009**     **ŞEFFAF PLAK TEDAVİSİ SONRASI MEYDANA GELEN BUKKAL KORİDOR DEĞİŞİKLİKLERİNİN ÜÇ BOYUTLU SANAL HASTALAR ÜZERİNDE İNCELENMESİ- PİLOT ÇALIŞMA**  
*EVALUATION OF BUCCAL CORRIDOR CHANGES AFTER ORTHODONTIC TREATMENT WITH CLEAR ALIGNER ON THREE-DIMENSIONAL VIRTUAL PATIENTS- A PILOT STUDY*  
Gizem Canbek Üzel, Hanife Nuray Yılmaz
- SB010**     **INVISALIGN ŞEFFAF PLAKLARIN RENK VE PÜRÜZLÜLÜK ÜZERİNE TEMİZLEYİCİ MADDELERİN KARŞILAŞTIRMALI DEĞERLENDİRMESİ: ÇAPRAZ-KONTROLLÜ RANDOMİZE KLİNİK ÇALIŞMA**  
*COMPARATIVE EVALUATION OF CLEANING AGENTS ON COLOUR AND ROUGHNESS OF INVISALIGN CLEAR ALIGNERS: A CROSS-OVER RANDOMIZED CONTROLLED TRIAL*  
Şeymanur Canpolat, Merve Öztürk, Banu Kılıç
- SB011**     **FARKLI KOMPOZİT REZİNLERLE HAZIRLANAN ŞEFFAF PLAK ATAŞMANLARININ YÜZEY PÜRÜZLÜLÜĞÜNÜN KARŞILAŞTIRILMASI**  
*COMPARISON OF SURFACE ROUGHNESS OF CLEAR ALIGNER ATTACHMENTS PRODUCED WITH DIFFERENT COMPOSITE RESINS*  
Irmak Ocak, Ezgi Atik
- SB012**     **ŞEFFAF PLAK TEDAVİLERİNDE ATAŞMAN POZİSYONUNUN ROTASYONLU PREMOLAR ÜZERİNDEKİ ETKİNLİĞİ: ÜÇ BOYUTLU SONLU ELEMANLAR ANALİZİ**  
*THE EFFECTIVENESS OF THE ATTACHMENT POSITION IN ROTATED PREMOLAR IN CLEAR ALIGNER TREATMENT: A FINITE ELEMENT STUDY*  
Ece Tan, Merve Nur Eğlenen
- SB013**     **INVISALIGN İLE YAPILAN OPENBİTE TEDAVİLERİNDE TEDAVİ BAŞARISININ DEĞERLENDİRİLMESİ**  
*ASSESSMENT OF TREATMENT SUCCESS IN OPEN BITE TREATMENTS WITH INVISALIGN*  
Ferdî Allaf
- SB014**     **ŞEFFAF PLAK İLE YAPILAN MİNİVİDA DESTEKLİ EN MASSE RETRAKSİYON UYGULAMALARINDA FARKLI TASARIMLARIN ETKİSİNİN SONLU ELEMANLAR ANALİZİ İLE KARŞILAŞTIRILMASI**  
*COMPARISON OF THE EFFECT OF DIFFERENT DESIGNS ON EN MASSE RETRACTION APPLICATIONS WITH CLEAR ALIGNERS USING FINITE ELEMENT ANALYSIS*  
Ela Eusmanaga, Aylin Paşaoğlu Bozkurt



- SB015 CLINCHECK YAZILIMININ ÖNERDİĞİ İNTERPROKSİMAL REDÜKSİYON MİKTARI NE KADAR GÜVENİLİR?**  
*HOW RELIABLE IS THE AMOUNT OF INTERPROXIMAL REDUCTION CLINCHECK SOFTWARE RECOMMENDS?*  
Nihal Fahrzadeh, Yasemin Tunca, Murat Tunca
- SB016 ŞEFFAF PLAK VE SABİT ORTODONTİK TEDAVİ GÖREN HASTALARDA PSİKOSOSYAL ETKİLERİN KARŞILAŞTIRILMASI**  
*COMPARISON OF PSYCHOSOCIAL EFFECTS IN PATIENTS UNDERGOING CLEAR ALIGNERS AND FIXED ORTHODONTIC TREATMENT*  
Emine Türkhan, Mücahid Yıldırım, Emire Aybüke Erdur, Şakir Gıca
- SB017 DERİN ÖĞRENME TABANLI ÜST HAVA YOLU SEGMENTASYONUNUN DOĞRULUĞU**  
*ACCURACY OF DEEP LEARNING-BASED UPPER AIRWAY SEGMENTATION*  
Yağızalp Süküt, Ebru Yurdakurban, Gökhan Serhat Duran
- SB018 ORTODONTİDE YAPAY ZEKA ÜRÜNÜ GENİŞ DİL MODELİ CHATGPT NE KADAR GÜVENİLİR?**  
*HOW RELIABLE IS THE ARTIFICIAL INTELLIGENCE PRODUCT LARGE LANGUAGE MODEL CHATGPT IN ORTHODONTICS?*  
Kevser Kurt Demirsoy, S. Kutalmış Büyük, Tayyip Biçer
- SB019 YAPAY ZEKÂ ALGORİTMASI İLE GERÇEKLEŞTİRİLEN ANTEROPOSTERİOR SEFALOMETRİK ANALİZİN BİLGİSAYAR DESTEKLİ DİJİTAL ANALİZ İLE KIYASLANMASI**  
*COMPARISON OF ANTEROPOSTERIOR CEPHALOMETRIC ANALYSIS WITH ARTIFICIAL INTELLIGENCE ALGORITHM AND COMPUTER-BASED DIGITAL ANALYSIS*  
Merve Turgut İleri, Türkan Sezen Erhamza
- SB020 KİBT'DE DOĞRUSAL VE AÇISAL SEFALOMETRİK ÖLÇÜMLERİN YARI OTOMATİK YAZILIM VE YAPAY ZEKA İLE OLUŞTURULAN SEFALOMETRİ GÖRÜNTÜLERİ KULLANILARAK KARŞILAŞTIRILMASI**  
*COMPARISON OF LINEAR AND ANGULAR CEPHALOMETRIC MEASUREMENTS IN CBCT USING SEMI-AUTOMATED SOFTWARE AND ARTIFICIAL INTELLIGENCE-GENERATED CEPHALOGRAMS*  
Kaan Orhan, İsmet Ersalıcı, Nora Saif, Seçil Aksoy, Maxim Gusarev, Matvey Ezhov, Alex Sanders
- SB021 YAPAY ZEKA TABANLI OTOMATİK DİJİTAL MODEL ANALİZİNİN GÜVENİLİRLİĞİNİN DEĞERLENDİRİLMESİ**  
*ASSESING THE RELIABILITY OF ARTIFICIAL INTELLIGENCE-BASED AUTOMATIC DIGITAL MODEL ANALYSIS COMPARED TO MANUAL SYSTEM*  
Kaan Kahya, Zeynep Beyçe Karaman, Can Arslan, Derya Germeç Çakan



- SB022 İSKELETSEL SINIF III MALOKLÜZYONLU HASTALARIN ORTOGNATİK CERRAHİ ÖNGÖRÜSÜNDE YAPAY ZEKÂ DESTEKLİ SEFALOMETRİK YAZILIMIN DOĞRULUĞUNUN İNCELENMESİ**  
*EXAMINING THE ACCURACY OF ARTIFICIAL INTELLIGENCE-ASSISTED CEPHALOMETRIC SOFTWARE IN ORTHOGNATHIC SURGERY PREDICTION OF PATIENTS WITH SKELETAL CLASS III MALOCCLUSION*  
**Kübra Emanet, Taner Öztürk, Emrah Soylu**
- SB023 DUDAK DAMAK YARIKLI HASTALARDA YAPAY ZEKA KULLANILARAK DİŞLERİN TESPİTİNİN VE NUMARALANDIRILMASININ DOĞRULUĞUNUN DEĞERLENDİRİLMESİ**  
*ACCURACY OF TOOTH DETECTION AND NUMBERING USING ARTIFICIAL INTELLIGENCE IN PATIENTS WITH CLEFT LIP AND PALATE*  
**Can Arslan, Nesli Özüm Yücel, Kaan Kahya, Derya Germeç Çakan**
- SB024 ŞEFFAF PLAK TEDAVİSİ İLE İLGİLİ BİLGİ KAYNAĞI OLARAK CHATGPT'NİN KULLANIMI**  
*USING CHATGPT AS A SOURCE OF INFORMATION ON CLEAR ALIGNER TREATMENT*  
**Osman Bahadır Topçu, Merve Aksöz, Güneş Tiftikci, Furkan Dindaroğlu**
- SB025 YAPAY ZEKÂ TABANLI SOHBET ROBOTLARININ KARŞILAŞTIRMALI ANALİZİ: LİNGUAL ORTODONTİK TEDAVİ İLE İLGİLİ HASTA BİLGİLERİNİN DEĞERLENDİRİLMESİ**  
*COMPARATIVE ANALYSIS OF AI- BASED CHATBOTS: EVALUATION OF PATIENT INFORMATION ON LINGUAL ORTHODONTICS*  
**Ebru Yurdakurban, Şule Gökmen, Kübra Gülnur Topsakal, Gökhan Serhat Duran**
- SB026 PLAK BOYAMA TABLETLERİ LİNGUAL RETAİNER BULUNAN BİREYLERDE ORAL HİJYENİ İYİLEŞTİRİR Mİ? BİR RANDOMİZE KONTROLLÜ KLİNİK ÇALIŞMA**  
*DO PLAQUE DISCLOSING TABLETS IMPROVE ORAL HYGIENE IN INDIVIDUALS WITH LINGUAL RETAINERS? A RANDOMIZED CONTROLLED CLINICAL TRIAL*  
**Ayşegül Eşsiz, Nihal Hamamcı, Mehmet Ali Yavan**
- SB027 KİŞİYE ÖZEL LİNGUAL BRAKET SİSTEMLERİNDE PLANLAMA ÖNGÖRÜLEBİLİRLİĞİNİN DEĞERLENDİRİLMESİ**  
*EVALUATION OF PREDICTABILITY IN PLANNING WITH CUSTOMIZED LINGUAL BRACKET SYSTEMS*  
**Pelin Babayigit, Can Arslan, Didem Aktan Meriç**



- SB028 FLORÜR İÇERİKLİ BİYOMİMETİK AJANLARIN REMİNERALİZASYON VE RENK DEĞİŞİMİNE ETKİLERİNİN DEĞERLENDİRİLMESİ**  
*EVALUATION OF THE EFFECTS OF FLUORIDE-CONTAINING BIOMIMETIC AGENTS ON REMINERALIZATION AND COLOR CHANGE: AN IN VITRO STUDY*  
Ezgi Cansu Fıncıoğulları, Aslıhan Mediha Erdiç
- SB029 PUBERTAL VE POSTPUBERTAL DÖNEMLERDE POSTERİOR ÇAPRAZ KAPANIŞI OLAN BİREYLERDE HIZLI MAKSİLLER GENİŞLETME SONRASI BAŞ POSTÜRÜNÜN DEĞERLENDİRİLMESİ**  
*EVALUATION OF HEAD POSTURE FOLLOWING RAPID MAXILLARY EXPANSION IN INDIVIDUALS WITH POSTERIOR CROSSBITE DURING PUBERTAL AND POSTPUBERTAL PERIODS*  
Burçin Akan, Cenk Muallaoğlu, İlknur Veli
- SB030 DAMON VE KONVANSİYONEL BRAKET SİSTEMLERİNİN DENTAL YAPILAR ÜZERİNDEKİ ETKİLERİNİN DİJİTAL MODELLER ÜZERİNDE KARŞILAŞTIRILMASI**  
*COMPARISON OF THE EFFECTS OF DAMON AND CONVENTIONAL BRACKET SYSTEMS ON DENTAL STRUCTURES ON DIGITAL MODELS*  
Feyza Nur Şimşek, Mücahid Yıldırım, Mehmet Esad Güven
- SB031 İKİ FARKLI TİP HIZLI ÜST ÇENE GENİŞLETME APAREYİNİN NAZOMAKSİLLER YAPILAR, HAVA YOLU VE HALİTOZİSE OLAN ETKİLERİNİN KONİK IŞINLI BİLGİSAYARLI TOMOGRAFİ İLE DEĞERLENDİRİLMESİ**  
*EVALUATION OF TWO DIFFERENT RAPID MAXILLARY EXPANSION APPLIANCES AND THEIR EFFECTS ON NASOMAXILLARY COMPLEX, AIRWAY AND HALITOSIS BY 3D CONE-BEAM COMPUTED TOMOGRAPHY*  
Nourtzan Kechagia, Zafer Beyza Hancıoğlu Kircelli, Sanaz Sadry
- SB032 FARKLI VERTİKAL DENTOFASİYAL İSKELETSEL PATTERN SAHİP BİREYLERDE MANDİBULAR TRABEKULER YAPININ FRAKTAL ANALİZİ**  
*FRACTAL ANALYSIS OF MANDIBULAR TRABECULAR STRUCTURE IN INDIVIDUALS WITH DIFFERENT VERTICAL DENTOFACIAL SKELETAL PATTERNS*  
Zeynep Çoban Büyükbayraktar, Süleyman Kutalmış Büyük, Yasemin Nur Korkmaz, Hale Akdemir
- SB033 ZİGOMA BÖLGESİNDE YUMUŞAK DOKUYU DESTEKLEYEN KEMİĞİN KALINLIĞI TAHMİN EDİLEBİLİR Mİ?**  
*CAN THE THICKNESS OF THE BONE SUPPORTING THE SOFT TISSUE IN THE ZYGOMA REGION BE PREDICTED?*  
Bora Aysan, Dilara Kahraman, Arzu Arı Demirkaya



- SB034** **İSKELETSEL MATÜRASYON VE KRONOLOJİK YAŞ ARASI UYUMUN DEĞERLENDİRİLMESİ**  
*ASSESSMENT OF THE COMPATIBILITY BETWEEN SKELETAL MATURATION AND CHRONOLOGICAL AGE*  
Tahsin Can Balcı, **Mehmet Daş**, Nihal Kaya, Elif Dilara Şeker, Berza Yılmaz
- SB035** **ÇAPRAŞIKLIĞIN ARAYÜZ AŞINDIRMA UYGULAMA BAŞARISINA ETKİSİNİN 3B DEĞERLENDİRİLMESİ**  
*3D EVALUATION OF THE EFFECT OF CROWDING ON INTERFACE ABRASION APPLICATION SUCCESS*  
**Selenay Köse**, Sabri İlhan Ramoğlu
- SB036** **TÜRKİYE'DEKİ ORTODONTİSTLERİN UYGULADIKLARI RETANSİYON PROTOKOLLERİ VE RELAPS YAKLAŞIMLARI**  
*RETENTION PROTOCOLS AND RELAPSE APPROACHES OF ORTHODONTICS SPECIALISTS IN TURKEY*  
**Osman Bilal Kandaz**, Evren Öztaş, İpek Şavkan
- SB037** **DİREKT BASKISI YAPILAN ŞEFFAF PLAKLARIN ATTAŞMANSIZ UYGULANMASI**  
*APPLICATION OF DIRECT PRINTED CLEAR ALIGNERS WITHOUT ATTACHMENTS*  
**Ayla Khanmohammadi**, Sabahattin Bor
- SB038** **POSTORTODONTİK BEYAZ NOKTA LEZYONLARI TEDAVİSİNDE KULLANILAN KAZEİN FOSFOPEPTİD-AMORF KALSİYUM FOSFAT VE REZİN İNFİLTRASYON UYGULAMALARININ REMİNERALİZASYON ETKİNLİKLERİNİN KARŞILAŞTIRILMASI**  
*COMPARISON OF REMINERALIZATION EFFICIENCY OF CASEIN PHOSPHOPEPTIDE-AMORPHOUS CALCIUM PHOSPHATE AND RESIN INFILTRATION APPLICATIONS USED IN THE TREATMENT OF POST-ORTHODONTIC WHITE SPOT LESIONS*  
**Güneş Dönem Kıraslan**, Serpil Çokakoğlu
- SB039** **İSKELETSEL SINIF III MALOKLÜZYON VE MANDİBULAR ASİMETRİNİN ŞEFFAF PLAKLAR İLE ORTOGNATİK CERRAHİ TEDAVİSİ: VAKA RAPORU**  
*SKELETAL CLASS III MALOCCLUSION AND MANDIBULAR ASYMMETRY TREATMENT WITH CLEAR ALIGNERS IN ORTHOGNATHIC SURGERY: A CASE REPORT*  
**Fatma Derin**, Şerife Şahin, Doğan Dolanmaz



- SB040 İSKELETSEL SINIF III BİR HASTANIN ŞEFFAF PLAKLAR VE SURGERY FIRST YAKLAŞIMI İLE TEDAVİSİ: VAKA RAPORU VE 1 YILLIK TAKİP**  
*TREATMENT OF A SKELETAL CLASS III PATIENT WITH CLEAR ALIGNERS AND THE SURGERY-FIRST APPROACH: CASE REPORT AND ONE-YEAR FOLLOW-UP*  
Ahsen İrem Toktaş, Gökmen Kurt, Nükhet Kütük
- SB041 DEBONDING SONRASI FARKLI ADEZİV REZİN UZAKLAŞTIRMA YÖNTEMLERİNİN DİŞ MİNE YÜZEY TOPOGRAFİSİNE ETKİLERİNİN IN VITRO DEĞERLENDİRİLMESİ**  
*IN VITRO EVALUATION OF THE EFFECTS OF DIFFERENT ADHESIVE REMNANT REMOVAL METHODS ON ENAMEL SURFACE TOPOGRAPHY AFTER DEBONDING*  
Zahide Zülal Ak, Sabri İlhan Ramoğlu
- SB042 ŞEFFAF PLAK TEDAVİSİNDE MOLAR DİSTALİZASYONU AMAÇLI UYGULANAN HIZLANDIRILMIŞ AŞAMALANDIRMA PROTOKOLÜ-VAKA SUNUMU**  
*ACCELERATED STAGING PROTOCOL FOR MOLAR DISTALISATION IN CLEAR ALIGNER TREATMENT - CASE REPORT*  
Himmetcan Gültüğ, Gülden Karabiber, Fulya Özdemir, Murat Tozlu
- SB043 MİNİ-İMLANT DESTEKLİ HIZLI ÜST ÇENE GENİŞLETMESİNDE MİNİ-İMLANT KONUMUNUN MİDPALATAL SUTUR AÇILMASINDAKİ ASİMETRİYE ETKİSİ**  
*THE EFFECT OF MINI-IMPLANT POSITION ON ASYMMETRY IN MIDPALATAL SUTURE OPENING IN MINI-IMPLANT ASSISTED RAPID MAXILLARY EXPANSION*  
Emre Köse, Fatih Atabay, Yazgı Ay Ünüvar
- SB044 PSİKOLOJİK STRESİN ÜNİVERSİTE ÖĞRENCİLERİNİN DOĞAL BAŞ POZİSYONLARI ÜZERİNE ETKİSİNİN İNKLINOMETRE İLE DEĞERLENDİRİLMESİ**  
*EVALUATION OF THE EFFECT OF PSYCHOLOGICAL STRESS ON NATURAL HEAD POSITIONS OF UNIVERSITY STUDENTS WITH INCLINOMETER*  
Lin Liana Han, Sabri İlhan Ramoğlu
- SB045 ÜST ÇENE KANİN DİŞİ GÖMÜLÜ KALMASI İLE SELLA TURCICA'NIN BOYUTLARI VE MORFOLOJİSİ ARASINDAKİ İLİŞKİ: RETROSPEKTİF DENTAL VOLUMETRİK TOMOGRAFY ÇALIŞMASI**  
*ASSOCIATION BETWEEN MAXILLARY CANINE IMPACTION AND THE DIMENSIONS AND MORPHOLOGY OF SELLA TURCICA: A RETROSPECTIVE CONE-BEAM COMPUTED TOMOGRAPHY STUDY*  
Tarek Alraas, Yasemin Bahar Acar



- SB046 İKİ FAZLI VE TEK FAZLI SINIF III KAMUFLAJ TEDAVİSİNDE ORTODONTİK TEDAVİYE BAĞLI KÖK REZORPSİYON PREVALANSININ KARŞILAŞTIRILMASI**  
*COMPARISON OF THE PREVALENCE OF ROOT RESORPTION DUE TO ORTHODONTIC TREATMENT IN TWO-PHASE AND SINGLE-PHASE CLASS III CAMOUFLAGE TREATMENT*  
**Ece Eylem Erol, Şafak Özkan, Nihal Şimşek Kaya, Elif Dilara Şeker, Ahmet Yağcı**
- SB047 SINIF II BÖLÜM 1 MALOKLÜZYONA SAHİP BİREYLERDE MAKSİLLER PREMOLAR ÇEKİMİ, FORSUS VE HEADGEAR APAREYLERİ İLE YAPILAN TEDAVİLERİN BİR YILLIK TAKİP SONUÇLARININ KARŞILAŞTIRILMASI-RETROSPEKTİF ÇALIŞMA**  
*COMPARISON OF ONE-YEAR FOLLOW-UP OF THE MAXILLARY PREMOLAR EXTRACTION, FORSUS AND HEADGEAR DEVICES IN CLASS II DIVISION 1 PATIENTS -RETROSPECTIVE STUDY*  
**Çağrı Yeşildağ, Fundagül Bilgiç Zortuk**
- SB048 RİNOPLASTİ ÖNCESİ VE SONRASI DOĞAL BAŞ POZİSYONUNDAKİ DEĞİŞİKLİĞİN İNKLINOMETRE İLE DEĞERLENDİRİLMESİ**  
*EVALUATION OF CHANGES IN NATURAL HEAD POSITION BEFORE AND AFTER RHINOPLASTY WITH INCLINOMETER*  
**Ezgi Dilara Barlas, Sabri İlhan Ramoğlu**
- SB049 FARKLI LİNGUAL RETAİNER MATERYALLERİNİN TEDAVİ SONRASI STABİLİTE ÜZERİNE ETKİLERİNİN DEĞERLENDİRİLMESİ**  
*EVALUATION OF THE EFFECTS OF DIFFERENT FIXED LINGUAL RETAINER MATERIALS ON POST TREATMENT STABILITY*  
**Şule Nur Metli**
- SB050 FARKLI VERTİKAL YÜZ BOYUTUNA SAHİP HASTALARDA İSTİRAHAT KONUMUNDAN GÜLÜMSEMEYE GEÇİŞ**  
*TRANSITION FROM REST TO SMILE POSITION IN PATIENTS WITH DIFFERENT VERTICAL FACIAL DIMENSIONS*  
**Solmaz Karakullukçu, Hanife Nuray Yılmaz**
- SB051 İSKELETSEL ANKRAJ DESTEKLİ HERBST APAREYİNİN DENTAL VE İSKELETSEL DEĞERLER ÜZERİNE ETKİSİNİN DEĞERLENDİRİLMESİ**  
*EVALUATION OF THE EFFECTS OF SKELETAL ANCHORAGE SUPPORTED HERBST APPLIANCE ON DENTAL AND SKELETAL PARAMETERS*  
**Beril Erdil, Samet Özden**





- SB052 DAMAK VİDALARININ YERLEŞTİRİLMESİ AMACIYLA MAKSİLLER PROCESSUS PALATINUS KALINLIĞININ 3BOYUTLU OLARAK DEĞERLENDİRİLMESİ, MİMİCS PROGRAMINDA BİR KIBT ÇALIŞMASI**  
*THREE DIMENSIONAL EVALUATION OF THE THICKNESS OF MAXILLARY PROCESSUS PALATINUS FOR SCREW PLACEMENT, A CBCT STUDY ON MIMICS*  
**Banu Mert, Nejat Erverdi**
- SB053 TEK VE ÜÇ PARÇALI 3D PRİNER İLE ÜRETİLEN DİJİTAL İNDİREKT TRANSFER KAŞIKLARININ KARŞILAŞTIRILMASI: İN VİTRO BİR ÇALIŞMA**  
*COMPARISON OF ONE- AND THREE-PIECE DIRECTLY 3D-PRINTED INDIRECT-BONDING TRANSFER TRAYS: AN IN VITRO STUDY*  
**Merve Nur Eğlenen, Gülden Karabiber**
- SB054 ÖN AÇIK KAPANIŞ OLGULARINDA DİJİTAL OLARAK TASARLANMIŞ SABİT BİTE BLOK APAREYİ UYGULAMASININ DENTOFASİYAL YAPILAR ÜZERİNE ETKİLERİ**  
*EFFECTS OF DIGITALLY DESIGNED FIXED BITE BLOCK APPLIANCE APPLICATION ON DENTOFACIAL STRUCTURES IN ANTERIOR OPEN BITE CASES*  
**Hakan Keklik, İbrahim Erhan Gelgör, Damla Dalman Şimşek**
- SB055 FARKLI ŞEKİLLERDE ÜRETİLEN DİJİTAL İNDİREKT BONDİNG PLAKLARININ BRAKET KONUMU DOĞRULUĞU AÇISINDAN KLİNİK OLARAK DEĞERLENDİRİLMESİ**  
*CLINICAL EVALUATION OF DIFFERENTLY PRODUCED DIGITAL INDIRECT BONDING TRAYS IN TERMS OF BRACKET POSITIONING ACCURACY*  
**Ezgi Çakır, Serpil Çokakoğlu**
- SB056 3B YAZICIDA ÜRETİLEN DENTAL MATERYALLERE ALOE VERANIN ETKİSİ: BİYOUYUMLULUK VE MALZEME İYİLEŞTİRMESİ ANALİZİ**  
*EFFECT OF ALOE VERA IN 3D PRINTED DENTAL MATERIALS: AN ANALYSIS OF BIOCOMPATIBILITY AND MATERIAL ENHANCEMENT*  
**Rüveyda Doğrugören, Kübra Gülnur Topsakal, Merve Aksoy, Nurgül Karadaş Bakırhan, Merve Şavluk, Nilgün Ünal**
- SB057 SAP YÖNTEMİ İLE DİJİTAL İNDİREKT BRAKETLEME TEDAVİ SONUÇ SİMÜLASYONUNUN ETKİNLİĞİNİN İNCELENMESİ**  
*EVALUATION THE EFFECTIVENESS OF DIGITAL INDIRECT BONDING TREATMENT RESULT SIMULATION WITH SAP METHOD*  
**Elif Aybüke Öztürk, Yasemin Bahar Acar, Tuğba Haliloğlu Özkan**



- SB058** **BOLTON ANALİZİ: İNVİSALİGN SİSTEMİNİN DİJİTAL VE MANUEL METOTLARLA KARŞILAŞTIRILMASI**  
*BOLTON ANALYSIS: COMPARISON OF INVİSALİGN SYSTEM WITH DIGITAL AND MANUAL METHODS*  
Farhad Salmanpour, **Mehmet Soybelli**
- SB059** **NAZOLABİAL AÇI ÖLÇÜMÜNÜN 3D STEREOFOTOGRAMETRİ VE 2D FOTOGRAMETRİ İLE KARŞILAŞTIRILMASI**  
*COMPARISON OF NASOLABIAL ANGLE MEASUREMENT WITH 3D STEREOPHOTOGRAMMETRY AND 2D PHOTOGRAMMETRY*  
**Perihan Dalgacı**, Selcen Eser Mısır, Kübra Gülnur Topsakal
- SB060** **ORTODONTİDE BLOCKCHAIN POTANSİYELİNİN ARAŞTIRILMASI: KAPSAMLI BİR İNCELEME**  
*EXPLORING THE POTENTIAL OF BLOCKCHAIN IN ORTHODONTICS: A SCOPING REVIEW*  
**Gizem Boztaş Demir**, Gökhan Serhat Duran
- SB061** **İSKELETSEL SINIF III MALOKLÜZYONA SAHİP HASTALARIN ORTOGNATİK CERRAHİ TEDAVİSİNDE DİJİTAL VE GELENEKSEL YÖNTEMLERLE ÜRETİLMİŞ CERRAHİ SPLİNTLERİN SERT ve YUMUŞAK DOKU ETKİLERİNİN KARŞILAŞTIRILMASI**  
*COMPARISON OF HARD AND SOFT TISSUE EFFECTS OF SURGICAL SPLINTS PRODUCED BY DIGITAL AND TRADITIONAL METHODS IN ORTHOGNATIC SURGICAL TREATMENT OF PATIENTS WITH SKELETAL CLASS III MALOCCLUSION*  
**Sevdenur Tuna**, İbrahim Yavuz, Gökhan Çoban
- SB062** **DİJİTAL TASARIM VE 3D BASKI TEKNOLOJİSİ İLE KİŞİYE ÖZEL EKSPANSİYON AYGITLARININ ÜRETİM VE UYGULAMA SÜRECİ**  
*THE DESIGN, PRODUCTION, AND APPLICATION PROCESS OF CUSTOM EXPANSION DEVICES USING DIGITAL DESIGN AND 3D PRINTING TECHNOLOGY*  
**Alpay Giray**, Ceren Özçift, Öykü Su Doğanün, Banu Mert, Kerem Aras
- SB063** **MAKSİLLER POSTERİOR DIŞLERİN İNTRÜZYONUNDA ZYGOMATİK PLAK YERİNE İNFRAZYGOMATİK VİDALARIN KULLANIMI- TEDAVİ MODİFİKASYONU**  
*USAGE OF INFRAZYGOMATIC CREST SCREWS INSTEAD OF ZYGOMATIC PLATES IN THE INTRUSION OF MAXILLARY POSTERIOR TEETH – A TREATMENT MODIFICATION*  
**Damla Nur Uslu**, Seden Akan Bayhan



- SB064 DUDAK DAMAK YARIKLARINDA AMELİYAT ÖNCESİ VE SONRASI YENİ NESİL KANATLI NOSTRİL TUTUCULARIN ALINDAN BANTLANARAK UYGULANMASI**  
*APPLICATION OF THE NEW GENERATION WINGED NOSTRILE RETAINERS BY TAPING THEM ON THE FOREHEAD FOR CLEFT LIP AND PALATE (CLP) BEFORE AND AFTER SURGERY*  
Servet Serenay Şekerci Doyduk, Hazal Demir, Sıla Başa, Burcu Nur Yılmaz
- SB071 ÖZÜRETİM DÜZELTİCİLERİNİN İŞ AKIŞI (INHOUSE ALIGNER)**  
*INHOUSE ALIGNERS WORK FLOW*  
Fethiye Elvin Eralp, Özgür Ergünay, Belin Altuntaş, Berfin Akaslan, Aybüke Ensarioğlu, Resai Aydın
- SB067 DUDAK DAMAK YARIKLI BEBEKLERDE DİJİTAL YÖNTEMLE AYGIT TASARIMI VE ÜRETİMİ**  
*DESIGN AND PRODUCTION OF DEVICES USING DIGITAL METHODS FOR INFANTS WITH CLEFT LIP AND PALATE*  
İrem Nur Kıstı, Dicle Tekatlı, Alpay Giray, Hazal Demir, Melissa Öztürkmen
- SB073 SHINING 3D YÜZ TARAYICISI CİHAZININ KLİNİK UYGULAMASI**  
*CLINICAL APPLICATION OF SHINING 3D FACE SCANNER DEVICE*  
Sevgi Eladağ Koçdor, Sevgi Eladağ Koçdor
- SB069 MOLAR ROTASYONLARININ DÜZELTİLMESİ AMACIYLA DİJİTAL ORTAMDA TPA TASARLANMASI VE ÜRETİLMESİ**  
*DESIGN AND PRODUCTION OF TPA IN A DIGITAL ENVIRONMENT FOR THE CORRECTION OF MOLAR ROTATIONS*  
Damla Karakaya Özdemir, Elif Nur Yoğurtçu, Elvin Eralp, Elif Karakullukçu, Banu Cesur Mert
- SB068 3 BOYUTLU YAZICILAR KULLANILARAK ÜRETİLMİŞ ORTODONTİK BRAKETLER İLE SABİT ORTODONTİK TEDAVİ: BİR VAKA RAPORU**  
*FIXED ORTHODONTIC TREATMENT WITH 3D-PRINTED ORTHODONTIC BRACES: A CASE REPORT*  
S. Kutalmış Büyük, Hulde Kasap
- SB070 GÖMÜLÜ ÜST KANİN DİŞLERİN SHOULDER SPRING İLE SÜRDÜRÜLMESİ: VAKA RAPORU**  
*ORTHODONTIC TRACTION OF IMPACTED UPPER CANINES WITH SHOULDER SPRING: CASE REPORT*  
Hilal İrem Tunç, Resul Altınışik, Melike Duran



- SB072 ERKEN SÜT DİŞİ KAYBINA BAĞLI YER DARLIĞI OLGUSUNUN MODİFİYE EDİLMİŞ SABİT DİJİTAL APAREYLER İLE TEDAVİSİ**  
*TREATMENT OF ARCH LENGTH DISCREPANCIES CAUSED BY PREMATURE LOSS OF DECIDUOUS TEETH USING MODIFIED DIJITAL APPLIANCES*  
Lütfiye İrem Acar, Hande Pamukçu
- SB065 TRAVMA SONUCUNDA KRON-KÖK KIRIĞI OLUŞAN MAKSİLLAR SANTRAL DİŞİN İNTERDİSİPLİNER TEDAVİSİ**  
*TRAUMATIC CROWN-ROOT FRACTURE MANAGEMENT OF THE MAXILLARY CENTRAL INCISOR THROUGH INTERDISCIPLINARY TREATMENT*  
Elif Beril Özdemir, Mahmut Tankuş
- SB066 YENİDOĞANDA SHINING 3D DENTAL TARAYICININ KULLANIMI**  
*USAGE OF SHINING 3D DENTAL SCANNER IN NEWBORNS*  
Bengüsu Kaya, Rabia Ünlü Özer, Melisa Alkan, Eda Sertkaya, Sevgi Başeğmez
- SB074 MAKSİLLER MOLAR DİSTALİZASYONUNDA MİNİVİDA DESTEKLİ PENDULUM VE BENESLİDER APAREYLERİNİN ETKİNLİKLERİNİN KARŞILAŞTIRMALI OLARAK İNCELENMESİ**  
*COMPARATIVE ASSESSMENT OF THE EFFECTIVENESS OF MINISCREW-SUPPORTED PENDULUM AND BENESLIDER APPLIANCES IN MAXILLARY MOLAR DISTALIZATION*  
Poyraz Bulut, Nilüfer İrem Tunçer
- SB075 MİNİ VİDA DESTEKLİ YÜZ MASKESİ TEDAVİSİNİN DENTAL VE İSKELETSEL ETKİLERİNİN DEĞERLENDİRİLMESİ**  
*CEPHALOMETRIC EVALUATION OF CONVENTIONAL FACE MASK AND PALATAL MINISCREW SUPPORTED FACE MASK*  
Gül Uslusoy, Samet Özden
- SB076 METAL BRAKET İLE TEDAVİ OLAN HASTALAR VE VELİLERİNİN MANYETİK REZONANS GÖRÜNTÜLEME HAKKINDAKİ FARKINDALIKLARININ BELİRLENMESİ**  
*DETERMINING THE AWARENESS OF PATIENTS TREATMENT WITH METAL BRACKET AND THEIR PARENTS ABOUT MAGNETIC RESONANCE IMAGING*  
Berrak Çakmak, Ege Dursun, Gamze Metin Gürsoy



- SB077** **MİNİ-İMLANT DESTEKLİ HIZLI ÜST ÇENE GENİŞLETMESİNİN ANTERİOR MAKSİLLADAKİ KEMİK İÇİ KANALLARA ETKİSİ**  
*THE IMPACT OF MINI-IMPLANT ASSISTED RAPID MAXILLARY EXPANSION ON INTRABONY CANALS IN THE ANTERIOR MAXILLA*  
Emre Köse, **Özge Ünlüoğlu**, Yazgı Ay Ünüvar
- SB079** **FARKLI KUVVETLERLE YAPILAN MİNİ VİDA DESTEKLİ MOLAR DİSTALİZASYONU SIRASINDA OPG VE RANKL DÜZEYLERİNİN DEĞERLENDİRİLMESİ**  
*EVALUATION OF OPG AND RANKL LEVELS DURING MINI-SCREW ASSISTED MOLAR DISTALIZATION PERFORMED WITH DIFFERENT FORCES*  
İlknur Veli, **Mert Efe Genç**, Burçin Akan
- SB080** **İKİ FARKLI DIŞ HAREKETİ HIZLANDIRMA YÖNTEMİNİN ÜST MOLAR DİSTALİZASYONU ÜZERİNDEKİ KOMBİNE ETKİSİ**  
*THE COMBINED EFFECT OF TWO DIFFERENT TOOTH MOVEMENT ACCELERATION METHODS ON UPPER MOLAR DISTALIZATION*  
**Ebru Topcuoğlu Hashimli**, Nagehan Karslı Kadı, Celal Irgın
- SB081** **FARKLI VERTİKAL YÜZ TİPİNE SAHİP İSKELETSEL SINIF I ADÖLESANLARDA ALT YÜZ YUMUŞAK DOKU PROFİLİNİN İNCELENMESİ**  
*ASSESSMENT OF THE SOFT TISSUE AT THE LOWER ANTERIOR FACE IN SKELETAL CLASS I MALOCCLUSION ADOLESCENTS WITH DIFFERENT SKELETAL VERTICAL PATTERNS*  
**Munisa Hajiyeva**, Taner Öztürk
- SB082** **DİJİTAL ORTODONTİ: BİBLİYOMETRİK ANALİZ**  
*DIGITAL ORTHODONTICS: A BIBLIOMETRIC ANALYSIS*  
**Damla Dalman Şimşek**
- SB083** **SINIF II DENTAL MALOKLÜZYONA SAHİP HASTANIN ŞEFFAF PLAKLAR İLE TEDAVİSİ: VAKA RAPORU**  
*TREATMENT OF A PATIENT WITH CLASS II DENTAL MALOCCLUSION WITH CLEAR ALIGNERS: CASE REPORT*  
Mehmed Taha Alpaydın, **Aylin Zehra Gördes**



- SB084 MANDİBULAR ORTA HAT DİSTRAKSİYONU İLE ANTERİOR ÇAPRAŞIKLIK TEDAVİSİ:  
2 OLGU SUNUMU**  
*TREATMENT OF ANTERIOR CROWDING WITH MANDIBULAR MIDLINE DISTRACTION:  
2 CASE REPORTS*  
Anıl Demirel, Samet Özden
- SB085 ANTERİOR ÇAPRAZ KAPANIŞA SAHİP İSKELETSEL SINIF III HASTANIN ŞEFFAF PLAKLAR İLE  
KAMUFLAJ TEDAVİSİ**  
*CAMOUFLAGE TREATMENT OF A SKELETAL CLASS III PATIENT WITH ANTERIOR CROSSBITE  
BY CLEAR ALIGNERS*  
İrem Şensoy, Hümeysra Ünsal, Gökmen Kurt
- SB086 ŞİDDETLİ DERİN KAPANIŞA SAHİP SINIF 2 DİVİZYON 2 HASTANIN DAMON ERKEN DÖNEM SINIF  
2 ELASTİK İLE TEDAVİSİ**  
*TREATMENT OF A CLASS 2 DIVISION 2 PATIENT WITH SEVERE DEEP BITE WITH DAMON  
EARLY CLASS 2 ELASTIC*  
Kübra Hilal Türkoğlu Boynuyoğun, Ahmet Cenk Akcan
- SB087 DİJİTAL CERRAHİ PLANLAMA İLE İSKELETSEL SINIF III OLGUNUN ORTOGNATİK DÜZELTİMİ**  
*ORTHOGNATHIC CORRECTION OF A SKELETAL CLASS III CASE WITH DIGITAL SURGICAL  
PLANNING*  
Sıla Başa, Kemal Bulut Çırpan, Şevval Gür Kesmez, Arzu Arı Demirkaya, Kemal Uğurlu
- SB088 EAGLE SENDROMLU İSKELETSEL SINIF III ASİMETRİ HASTASININ DİJİTAL ORTOGNATİK  
CERRAHİ PLANLAMASI İLE TEDAVİSİ**  
*TREATMENT OF SKELETAL CLASS III ASYMMETRY PATIENT WITH EAGLE SYNDROME BY  
DIGITAL ORTHOGNATHIC SURGICAL PLANNING*  
Sinem İnce Bingöl, Azize Atakan Kocabalkan, İpek Gizem Bekiroğlu, Sıdika Sinem Akdeniz,  
Berat Serdar Akdeniz
- SB089 DUDAK DAMAK YARIKLI BİR BİREYİN RED AYGITI İLE TEDAVİSİ: MULTİDİSİPLİNER BİR  
YAKLAŞIM**  
*TREATMENT OF AN INDIVIDUAL WITH CLEFT LIP AND PALATE WITH A RED DEVICE:  
A MULTIDISCIPLINARY APPROACH*  
Hilal Algül, Ayşe Tuba Altuğ-Demiralp, Mert Çalış, Ece İrem Oğuz, Özge Tıraş



- SB090 İSKELETSEL SINIF II MALOKLUZYONU OLAN HASTANIN KİŞİYE ÖZEL LİNGUAL BRAKET SİSTEMİ İLE ORTODONTİ TEDAVİSİ: VAKA RAPORU**  
*ORTHODONTIC TREATMENT OF A SKELETAL CLASS II MALOCCLUSION PATIENT USING CUSTOMIZED LINGUAL BRACKET SYSTEM: A CASE REPORT*  
**H. İbrahim Taşkın**, Didem Aktan Meriç
- SB091 YETİŞKİN BİR HASTANIN ŞEFFAF PLAKLARLA 3D PRINTED-GÜİDE VE DİSCİSİON YÖNTEMİNİ KULLANARAK HIZLANDIRILMIŞ ORTODONTİK TEDAVİSİ: OLGU SUNUMU**  
*ACCELERATED ORTHODONTIC TREATMENT OF AN ADULT PATIENT USING 3D PRINTED-GUIDE AND DISCISION METHOD WITH CLEAR ALIGNERS: A CASE REPORT*  
**Esra Genç**, S. Kutalmış Büyük, Mustafa Cihan Yavuz
- SB092 DERİN KAPANIŞLI SINIF II ERİŞKİN BİREYİN ŞEFFAF PLAK VE 3D SANAL PLANLAMA İLE ORTOGNATİK CERRAHİ TEDAVİSİ**  
*ORTHOGNATHIC SURGICAL TREATMENT OF CLASS II ADULT WITH DEEP BITE USING CLEAR ALIGNER AND 3D VIRTUAL PLANNING*  
Merve Berika Kadoğlu, **Meyra Durmaz**
- SB093 KOMPLEKS DENTAL PROBLEMLERİN MULTİDİSİPLİNER TEDAVİSİ: İKİ VAKANIN İNCELENMESİ**  
*MULTIDISCIPLINARY TREATMENT OF COMPLEX DENTAL PROBLEMS: A STUDY OF TWO CASES*  
**Şeyma Gündoğdu**
- SB094 POSTPUBERTAL DÖNEMİNDEKİ İSKELETSEL SINIF III HASTADA KORTİKOTOMİ DESTEKLİ YÜZ MASKESİ KULLANIMININ ETKİLERİNİN DEĞERLENDİRİLMESİ: OLGU SUNUMU**  
*EVALUATION OF THE EFFECTS OF CORTICOTOMY-ASSISTED FACEMASK THERAPY IN A SKELETAL CLASS III PATIENT DURING POST-PUBERTAL PERIOD: A CASE REPORT*  
**Deniz Özdemir**, Samet Özden
- SB095 MANDİBULAR SİMFİZ BÖLGESİ DEĞİŞİMLERİNİN PROFİL ESTETİĞİNE ETKİSİNİN DEĞERLENDİRİLMESİ**  
*EVALUATION OF THE IMPACT OF MANDIBULAR SYMPHYSIS REGION ALTERATIONS ON PROFILE AESTHETICS*  
**Elif Küçük**, Mücahid Yıldırım



- SB097 FARKLI SAGİTTAL YÖN İSKELETSEL ANOMALİYE SAHİP HASTALARDA ÇİĞNEME KASLARININ ULTRASONOGRAFİ VE ULTRASONOGRAFİK ELASTOGRAFİ İLE İNCELENMESİ**  
*EVALUATION OF MASTICATORY MUSCLES IN PATIENTS WITH DIFFERENT SAGITTAL DIRECTION SKELETAL ANOMALIES BY ULTRASONOGRAPHY AND ULTRASONOGRAPHIC ELASTOGRAPHY*  
**Cansu Tüfekçi, Esra Bolat Gümüş, Sevcihan Günen Yılmaz**
- SB098 ÜST ÇENENİN YATAY DÜZLEMDEKİ ROTASYONLARI, ORTA YÜZ BÖLGESİNDE DE DEVAM EDER Mİ?**  
*DO HORIZONTAL PLANE ROTATIONS OF THE MAXILLA CONTINUE IN THE MIDFACE REGION?*  
**İrem Özgen Demirel, Dilara Kahraman, Arzu Arı Demirkaya**
- SB099 ORTOGNATİK CERRAHİ HASTALARININ SOSYAL MEDYA KULLANIM ALIŞKANLIKLARININ DEĞERLENDİRİLMESİ**  
*EVALUATION OF SOCIAL MEDIA USAGE HABITS OF ORTHOGNATHIC SURGERY PATIENTS*  
**Şerife Şahin, Hilal Okyar**
- SB100 HERBST/MULTİBRAKET APAREY TEDAVİSİNİN KRANİOFASİYAL YAPILARA ETKİSİ VE YUMUŞAK DOKU PROFİL DEĞİŞİKLİKLERİN ESTETİK ALGISI**  
*THE EFFECT OF HERBST/MULTIBRAKET APPLIANCE TREATMENT ON CRANIOFACIAL STRUCTURES AND AESTHETIC PERCEPTION OF SOFT TISSUE PROFILE CHANGES*  
**Asad Shamasna, Cem İrezli, Aslı Baysal**
- SB101 UNILATERAL CROSSBITE OLGULARINDA UYGULANAN 2 FARKLI MİNİ VİDA DESTEKLİ MAXİLLER GENİŞLETME APAREYİNİN ETKİLERİNİN SONLU ELEMANLAR ANALİZİ İLE DEĞERLENDİRİLMESİ**  
*EVALUATION OF THE EFFECTS OF 2 DIFFERENT MINI-SCREW-ASSISTED MAXILLARY EXPANSION APPLIANCES IN UNILATERAL CROSSBITE CASES BY FINITE ELEMENT ANALYSIS*  
**Mert Baştaş, Osman Koç, Aynur Aras**
- SB102 FARKLI TİPTEKİ HIZLI ÜST ÇENE GENİŞLETME VİDALARININ MEKANİK ÖZELLİKLERİNİN DEĞERLENDİRİLMESİ**  
*EVALUATION OF MECHANICAL PROPERTIES OF THREE DIFFERENT TYPES OF RAPID MAXILLARY EXPANSION SCREWS*  
**Elif Eren, Zafer Beyza Hancıoğlu Kircelli**





- SB103** **ORTODONTİK TEDAVİ GÖRMEKTE OLAN HASTALARIN PEKİŞTİRME FAZINA DAİR BİLGİ VE BEKLENTİLERİ**  
*KNOWLEDGE AND EXPECTATIONS OF PATIENTS UNDERGOING ORTHODONTIC TREATMENT REGARDING THE RETENTION PHASE*  
**Pelin Ece Balaban, Mehmet Birol Özel**
- SB104** **SINIF 2 MALOKLÜZYON TEDAVİSİNDE SEFALOMETRİK DEĞERLERİN YÖNLENDİRİCİ ROLÜ**  
*THE GUIDING ROLE OF CEPHALOMETRIC VALUES IN THE TREATMENT OF CLASS II MALOCCLUSION*  
**Ayça Akgün Kantar, Arda Demir, Erdem Demir, Doç.Dr.Furkan Dindaroğlu**
- SB105** **TÜRK POPÜLASYONUNDA SEFALOMETRİK ÖLÇÜMLERİN FOTOĞRAFİK DEĞERLENDİRİLMESİ: PİLOT ÇALIŞMA**  
*PHOTOGRAPHIC ASSESSMENT OF CEPHALOMETRIC MEASUREMENTS IN TURKISH POPULATIONS: A PILOT STUDY*  
**Gonca Yıldırım, Nesli Özüm Yücel, Buğra Kocaağa**
- SB106** **SABİT ORTODONTİK TEDAVİ SIRASINDA AKILLI TELEFON UYGULAMASI KULLANIMININ AĞIZ HİJYENİ VE FIRÇALAMA EĞİTİMİ ÜZERİNE ETKİSİ**  
*THE EFFECT OF THE USE OF A SMART PHONE APP ON ORAL HYGIENE AND BRUSHING TRAINING DURING FIXED ORTHODONTIC THERAPY*  
**Seda Sağoğlu, Mücahid Yıldırım**
- SB107** **SABİT ORTODONTİK TEDAVİ GÖREN HASTALARDA HİJYEN MOTİVASYON TEKNİKLERİNİN PERİODONTAL AÇIDAN İNCELENMESİ**  
*EVALUATION OF HYGIENE MOTIVATION TECHNIQUES FROM A PERIODONTAL PERSPECTIVE IN PATIENTS UNDERGOING FIXED ORTHODONTIC TREATMENT*  
**Özge Türker**
- SB108** **DOLPHİN SEFALOMETRİK ANALİZ PROGRAMINDA MAGNİFİKASYON BELİRLEME YÖNTEMİNİN GÜVENİRLİĞİNİN DEĞERLENDİRİLMESİ**  
*EVALUATION OF THE RELIABILITY OF THE MAGNIFICATION DETERMINATION METHOD IN THE DOLPHIN CEPHALOMETRIC ANALYSIS PROGRAM*  
**Mert Kolaylı, İbrahim Yavuz**
- SB109** **ORTODONTİDE KULLANILAN ÜÇ BOYUTLU GÖRÜNTÜLEME YÖNTEMLERİ VE DİJİTALLEŞME**  
*THREE-DIMENSIONAL IMAGING METHODS AND DIGITALIZATION IN ORTHODONTICS*  
**Yusuf Kör, Fundagül Bilgiç Zortuk**



- SB110 SINIF II MALOKLUZYONLU HASTALARIN MİNİVİDALI KELEŞ SLİDER İLE DİSTALİZASYON TEDAVİSİ SONRASI SEFALOMETRİK DEĞİŞİKLİKLERİN İNCELENMESİ: VAKA SERİSİ SUNUMU**  
*EVALUATION OF CEPHALOMETRIC CHANGES IN PATIENTS WITH CLASS II MALOCCLUSION AFTER DISTALIZATION TREATMENT WITH MINISCREW KELES SLIDER: A CASE SERIES REPORT*  
Firat Oğuz, **Handan Göze Oğuz**, Sabahattin Bor
- SB111 İSKELETSEL SINIF II HASTALARIN ORTOGNATİK CERRAHİ SONRASI YUMUŞAK DOKU DEĞİŞİMLERİNİN 3DMD İLE DEĞERLENDİRİLMESİ: VAKA SERİSİ SUNUMU**  
*EVALUATION OF SOFT TISSUE CHANGES IN SKELETAL CLASS II PATIENTS AFTER ORTHOGNATHIC SURGERY WITH THREE-DIMENSIONAL STEREOPHOTOGRAMMETRY: A CASE SERIES REPORT*  
Firat Oğuz, **Nisanur Kolcuoğlu Demir**, Samet Özden
- SB112 FONKSİYONEL ÇENE ORTOPEDİSİ HAKKINDA BİLGİ SUNAN TÜRKÇE İNTERNET SİTELERİNİN OKUNABİLİRLİK DÜZEYLERİNİN DEĞERLENDİRİLMESİ: NİTEL ARAŞTIRMA**  
*EVALUATION OF THE READABILITY LEVELS OF TURKISH WEBSITES PROVIDING INFORMATION ABOUT FUNCTIONAL JAW ORTHOPEDICS: QUALITATIVE RESEARCH*  
Kübra Arslan Çarpar, **Sevde Nihal Yongacı**
- SB113 SINIF II MALOKLÜZYONUN TEDAVİSİNİN ADOLESANLARIN YAŞAM KALİTESİ VE ÖZSAYGI ÜZERİNE ETKİSİ**  
*THE IMPACT OF THE CLASS II MALOCCLUSION TREATMENT ON THE QUALITY OF LIFE AND SELF-ESTEEM OF ADOLESCENTS*  
Ezgi Sunal Aktürk, **Şerife Tamer**, Betül Güzelyüz, Elif Dilara Şeker, Berza Yılmaz
- SB114 ORTOGNATİK CERRAHİ OPERASYONU SONRASI TİTREŞİM CİHAZI UYGULAMASI YAPILMIŞ HASTALARDA ALT YÜZ YUMUŞAK DOKU PROFİLİNİN DEĞERLERNDİRİLMESİ**  
*EVALUATION OF LOWER FACIAL SOFT TISSUE PROFILE IN PATIENTS WHO HAD VIBRATION DEVICE APPLICATION AFTER ORTHOGNATHIC SURGERY OPERATION*  
**Beyza Maraşlı**, Uğur Topsakal, Taner Öztürk, Ahmet Yağcı, Ahmet Emin Demirbaş
- SB115 TEK TARAFLI DUDAK DAMAK YARIKLI BEBEKLERDE NAZOALVEOLER ŞEKİLLENDİRME TEDAVİSİNİN MAKSİLLER ARK FORMUNA ETKİSİNİN DEĞERLENDİRİLMESİ**  
*EVALUATION OF THE EFFECTS OF NASOALVEOLAR MOLDING THERAPY ON MAXILLARY ARCH FORM IN INFANTS WITH UNILATERAL CLEFT LIP AND PALATE*  
**İlknur Çan**, Fatmanur Sönmez Cural, Aslıhan Zeynep Öz



- SB116** **TÜRK ORTODONTİ DERGİSİNİN BİBLİYOMETRİK ANALİZİ**  
*BIBLIOMETRIC ANALYSIS OF THE TURKISH JOURNAL OF ORTHODONTICS*  
**Aybüke Asena Atasever İşler**, Yasin Hezenci, Musa Bulut
- SB117** **FARKLI EKSPANSİYON APAREYLERİNİN VE CERRAHİ KESİLERİN MAKSİLLER EKSPANSİYONA ETKİLERİNİN SONLU ELEMANLAR ANALİZİYLE İNCELENMESİ**  
*INVESTIGATION OF THE EFFECTS OF DIFFERENT EXPANSION APPLIANCES AND SURGICAL INCISIONS ON MAXILLARY EXPANSION BY FINITE ELEMENT ANALYSIS*  
**Ece Mersan Ateş**, Hande Pamukçu, Osman Koç, Nur Altıparmak
- SB118** **TÜRKİYE'DEKİ EBEVEYNLERİN ÇOCUKLARI İÇİN ERKEN ORTODONTİK TEDAVİYE YÖNELİK BİLGİ VE FARKINDALIKLARININ DEĞERLENDİRİLMESİ**  
*ASSESSMENT OF KNOWLEDGE AND AWARENESS OF TURKISH PARENTS REGARDING EARLY ORTHODONTIC TREATMENT FOR THEIR CHILDREN*  
M. Taha Alpaydın, **Merve Koklu**
- SB119** **PUBERTAL VE POST-PUBERTAL DÖNEMDE HERBST APAREYİ KULLANIMININ İSKELETSEL VE DENTAL ETKİLERİNİN DEĞERLENDİRİLMESİ**  
*EVALUATION OF THE SKELETAL AND DENTAL EFFECTS OF HERBST APPLIANCE USE IN PUBERTAL AND POST-PUBERTAL PERIOD*  
**Rabia Betül Yazıcı**, Samet Özden
- SB120** **KIRIKKALE ÜNİVERSİTESİ DİŞ HEKİMLİĞİ FAKÜLTESİ ÖĞRENCİLERİNDE TEMPOROMANDİBULAR EKLEM RAHATSIZLIKLARININ SIKLIĞI VE ŞİDDETİNİN DEĞERLENDİRİLMESİ**  
*EVALUATION OF THE FREQUENCY AND SEVERITY OF TEMPOROMANDIBULAR JOINT DISORDERS IN KIRIKKALE UNIVERSITY FACULTY OF DENTISTRY*  
**Ismayıl Malıkov**, Türkan Sezen Erhamza, Sevgi Yurt Öncel
- SB121** **DUDAK DAMAK YARIKLI BİREYLERDE SEKONDER ALVEOLER KEMİK GREFTLEME ZAMANLAMASI: SİSTEMATİK DERLEME**  
*TIMING OF SECONDARY ALVEOLAR BONE GRAFTING IN INDIVIDUALS WITH CLEFT LIP AND PALATE: A SYSTEMATIC REVIEW*  
**Aleyna Aydın**, Hüdai Ayçiçek, Ege Doğan, Servet Doğan



- SB122** **DIŞ HEKİMLİĞİ ÖĞRENCİLERİNİN ORTODONTİDE DİJİTAL TEKNOLOJİLERİN KULLANIMA İLİŞKİN BİLGİ VE BAKIŞ AÇILARININ DEĞERLENDİRİLMESİ**  
*EVALUATION OF DENTAL STUDENTS' KNOWLEDGE AND PERSPECTIVES ON THE USE OF DIGITAL TECHNOLOGIES IN ORTHODONTICS*  
Rumeysa Bilici Geçer, **Buse Elburus**
- SB123** **ŞEFFAF PLAK TEDAVİLERİNDE KULLANILAN ATAŞMANLARIN MESHMİXER PROGRAMI ARACILIĞIYLA DİJİTAL OLARAK ÇIKARILMASI**  
*DIGITALLY REMOVING ATTACHMENTS USED IN CLEAR ALIGNER TREATMENTS VIA MESHMIXER SOFTWARE*  
**Buket Erdem**
- SB124** **AĞIZ GARGARALARININ BRAKETLERİN BAĞLANMASI ÜZERİNE ETKİSİ**  
*THE EFFECT OF MOUTHWASHES ON THE BONDING OF BRACKETS*  
Kemal Devrim İşçi, **Yusuf Ömer Güllü**, Emel Karaman, Fethiye Çakmak Özlü
- PB001** **İSKELETSEL SINIF 2 POLİDİASTEMA VAKASININ ŞEFFAF PLAKLARLA TEDAVİSİ**  
*TREATMENT OF SKELETAL CLASS 2 POLIDIASTEMA CASE WITH CLEAR ALIGNERS*  
**İpek Gizem Bekiroğlu**, Hande Pamukçu
- PB002** **İNTRAORAL VE EKSTRAORAL TARAYICILARIN BİRBİRLERİ İLE UYUMLULUĞUNUN KARŞILAŞTIRILMASI**  
*COMPARISON OF THE COMPATIBILITY OF INTRAORAL AND EXTRAORAL SCANNERS*  
**Edanur Dark**, Ezgi Cansu Fıncioğulları, Aslıhan Mediha Erdinç
- PB003** **İSKELETSEL SINIF III ANOMALİYE SAHİP HASTANIN ŞEFFAF PLAKLARLA KOMPANZASYON TEDAVİSİ: VAKA RAPORU**  
*COMPENSATION TREATMENT WITH CLEAR ALIGNER OF A PATIENT WITH SKELETAL CLASS III ANOMALY: CASE REPORT*  
Zeliha Müge Baka, **Muhammet Osman Kargı**
- PB004** **SINIF II SUBDİVİZYON MALOKLUZYONA SAHİP ERİŞKİN BİREYİN ŞEFFAF PLAKLAR İLE ORTODONTİK TEDAVİSİ: VAKA RAPORU**  
*ORTHODONTIC TREATMENT OF AN ADULT WITH CLASS II SUBDIVISION MALOCCLUSION USING CLEAR ALIGNERS: A CASE REPORT*  
Zeliha Müge Baka, **Zeynep Gamze Şanoğlu**
- PB005** **ORTOGNATİK CERRAHİDE DİJİTAL CERRAHİ PLANLAMASI**  
*DIGITAL SURGICAL PLANNING IN ORTHOGNATHIC SURGERY*  
Büşra Özal Güneş, Ebru İlhan Koçak, Türkan Sezen Erhamza, **Alaattin Tekeli**
- PB006** **DİJİTAL TASARLANMIŞ MİNİ VİDA DESTEKLİ YÜZ MASKESİ APAREYİ İLE SINIF III VAKANIN TEDAVİSİ OLGU SUNUMU**  
*TREATMENT OF A CLASS III CASE WITH A DIGITALLY DESIGNED MINI SCREW-ASSISTED FACE MASK APPLIANCE CASE REPORT*  
**İrem Öztürk Kırkpınar**, Ebru İlhan Koçak, Türkan Sezen Erhamza, Alaattin Tekeli



**PB007 DİJİTAL OLARAK TASARLANMIŞ DİSTALİZASYON APAREYİ İLE YER DARLIĞININ TEDAVİSİ OLGU SUNUMU**

*TREATMENT OF CROWDING WITH a DIGITALLY DESIGNED DISTALIZATION APPLIANCE:  
A CASE REPORT*

**İrem Öztürk Kırkpınar**, Ebru İlhan Koçak, Türkan Sezen Erhamza, Alaattin Tekeli

**PB008 OFİS TİPİ ŞEFFAF PLAKLARLA ERKEN ORTODONTİK TEDAVİ: VAKA RAPORU**

*EARLY ORTHODONTIC TREATMENT WITH IN-OFFICE CLEAR ALIGNERS: CASE REPORT*

**Kerim Mehdiyev**, Nazim Panahov

**PB009 DİJİTAL OLARAK TASARLANMIŞ MİNİVİDA DESTEKLİ NORD APAREYİ**

*DIGITALLY DESIGNED MINI-SCREW SUPPORTED NORD APPLIANCE*

**Zeynep Bastaban**, İbrahim Erhan Gelgör

**PB010 İSKELETSEL SINIF III MALOKLUZYONU OLAN AMELOGENEZİS İMPERFECTALI HASTANIN DİJİTAL ORTOGNATİK CERRAHİ PLANLAMA İLE BAŞARILI TEDAVİSİ**

*PROSPEROUS TREATMENT OF A PATIENT WITH SKELETAL CLASS III MALOCCLUSION AND  
{AMELOGENESIS IMPERFECTA} BY DIGITAL ORTHOGNATHIC SURGICAL PLANNING*

**İlayda Atasoy**, İbrahim Erhan Gelgör, Ahmet Samsa

**PB011 İSKELETSEL SINIF II ANOMALİYE SAHİP HASTANIN ŞEFFAF PLAKLARLA ORTODONTİK TEDAVİSİ: VAKA RAPORU**

*ORTHODONTIC TREATMENT WITH CLEAR ALIGNER OF A PATIENT WITH SKELETAL CLASS II  
ANOMALY: CASE REPORT*

Zeliha Müge Baka, **Muhammet Ali Akay**

**PB012 ORTODONTİK MİNİVİDANIN KILAVUZ ARACILIĞIYLA İNTERRADİKÜLER UYGULAMASI**

*GUIDED PLACEMENT OF INTERRADICULAR MINI-IMPLANTS IN ORTHODONTICS*

**Aybike Ağca Dalyanlı**, Mustafa Şahin, Mustafa Serdar Toroğlu

**PB013 SEFALOMETRİK ANALİZ: YAPAY ZEKA MI, İNSAN ZEKASI MI?**

*CEPHALOMETRIC ANALYSIS: ARTIFICIAL INTELLIGENCE OR HUMAN BRAIN?*

**Ezgi Öcalan**, Ilgın Aydın, Josue Ndayishimiye, Sena Gültekin, M. Okan Akçam

**PB014 DİJİTAL OLARAK TASARLANMIŞ MİNİVİDA DESTEKLİ FAN TYPE GENİŞLETME APAREYİ**

*DIGITALLY DESIGNED MINI-SCREW SUPPORTED FAN-TYPE EXPANSION APPLIANCE*

**Zeynep Bastaban**, Ahmet Samsa, İbrahim Erhan Gelgör

**PB015 ŞEFFAF PLAKLARLA ŞİDDETLİ DERİN KAPANIŞ VE SINIF II MALOKLÜZYONUN TEDAVİSİ**

*TREATMENT OF SEVERE DEEP BITE AND CLASS II MALOCCLUSION WITH ALIGNERS*

**Saniye Merve Cengiz**, Ahmet Fatih Cengiz, Gökhan Türker, Melis Terler



- PB016 PETİT TİPİ YÜZ MASKESİ İLE İSKELETSEL SINIF III MALOKLÜZYON TEDAVİSİ**  
*SKELETAL ANGLE CLASS III MALOCCLUSION TREATMENT BY PETIT TYPE FACEMASK*  
Tarek Alraas, Yasemin Bahar Acar
- PB017 BİFOSFANAT KULLANIM HİKAYESİ VE PERİODONTAL KEMİK KAYBI OLAN HASTANIN AÇIK KAPANIŞININ ŞEFFAF PLAKLAR İLE TEDAVİSİ: 2 YILLIK TAKİP**  
*CLEAR ALIGNER THERAPY OF AN OPEN BITE CASE WITH A HISTORY OF BIPHOSPHANATE USE AND PERIODONTAL LOSS: A 2-YEAR FOLLOW-UP*  
Pelin Ece Balaban
- PB018 İSKELETSEL SINIF II MALOKLÜZYONUN ORTODONTİK VE ORTOGNATİK CERRAHİ TEDAVİSİ**  
*ORTHODONTIC AND ORTHOGNATHIC SURGICAL TREATMENT OF SKELETAL CLASS II MALOCCLUSION*  
Ahmet Fatih Cengiz, Saniye Merve Cengiz, Gökhan Çoban, Emrah Soylu
- PB019 BİLATERAL OLARAK FARKLI GENİŞLETME MİKTARINA İHTİYAÇ DUYAN HASTANIN DİJİTAL OLARAK TASARLANMIŞ MARPE APAREYİ İLE BAŞARILI TEDAVİSİ**  
*SUCCESSFUL TREATMENT OF A PATIENT REQUIRING BILATERAL ASYMMETRIC EXPANSION USING DIGITALLY DESIGNED MARPE APPLIANCE*  
İlayda Atasoy, İbrahim Erhan Gelgör
- PB020 DİJİTAL ÜRETİM BONDED EKSPANSİYON APAREYİ VE YÜZ MASKESİ İLE İSKELETSEL SINIF 3 MALOKLÜZYONUN TEDAVİSİ**  
*TREATMENT OF SKELETAL CLASS 3 MALOCCLUSION WITH DIGITALLY MANUFACTURED BONDED EXPANSION APPLIANCE AND FACEMASK*  
Berk Süm, Hande Pamukçu
- PB021 REHBER PLAK EŞLİĞİNDE CERRAHİ DESTEKLİ HIZLI ÜST ÇENE GENİŞLETMESİ**  
*SURGICALLY ASSISTED RAPID UPPER JAW EXPANSION WITH GUIDE PLATE*  
Munavvar Aliyeva, Mustafa Şahin, Mustafa Serdar Toroğlu
- PB022 TRAVMA HİKAYESİ BULUNAN HASTADA ALT ÇENE "CHİN-WİNG" CERRAHİSİ**  
*LOWER JAW "CHİN-WİNG" SURGERY IN A PATIENT WITH TRAUMA HISTORY*  
Aylin Hamzaoğlu, Mustafa Şahin, Mustafa Serdar Toroğlu, Zekeriya Tosun
- PB023 ŞİDDETLİ İSKELETSEL MAKSİLLER DARLIK VE SİRKÜLER ÇAPRAZ KAPANIŞIN MİNİ VİDA VE DİŞ DESTEKLİ HİBRİT DİJİTAL EKSPANSİYON APAREYİ İLE TEDAVİSİ**  
*TREATMENT OF SEVERE SKELETAL MAXILLARY DISCREPANCY AND CIRCULAR CROSSBITE WITH MINI SCREW AND TEETH SUPPORTED HYBRID DIGITAL EXPANSION APPLIANCE*  
Lütfiye İrem Acar, Burçak Kaya



- PB024 TÜRK POPÜLASYONUNDA FARKLI MALOKLÜZYONLARDA GÖRÜLEN BOLTON SAPMASININ DİJİTAL ORTAMDA DEĞERLENDİRİLMESİ**  
*DIGITAL EVALUATION OF BOLTON DISCREPANCY IN DIFFERENT MALOCCLUSIONS IN TURKISH POPULATION*  
Tuğçe Selin Çelik, Berivan Kızılay, Devrim Başaral, **Eda Gürbüz**, Prof. Dr. Tülin Ufuk Toygar Memikoğlu
- PB025 3D BASKI TEKNOLOJİSİNİN ORTODONTİDEKİ KULLANIMI: GÜNCEL YAKLAŞIMLAR**  
*THE USE OF 3D PRINTING TECHNOLOGY IN ORTHODONTICS: CURRENT APPROACHES*  
**Simge Yazgan**, Argun Ege Türkün
- PB026 MAKSİLLER DARLIĞIN MINİVİDA DESTEKLİ HIZLI MAKSİLLER GENİŞLETME (MARPE) İLE TEDAVİSİ**  
*MAXILLARY TRANSVERSAL DEFICIENCY TREATMENT WITH MINISCREW AIDED RAPID PALATAL EXPANDER*  
**Gizem Kadem**, Gökçenur Gökçe Kara
- PB027 SINIF II DİVİZYON 1 ANOMALİYE SAHİP BİREYLERDE UYGULANAN İNVİSALİGN MA VE MONOBLOK TEDAVİLERİNİN ETKİLERİNİN KARŞILAŞTIRMALI OLARAK İNCELENMESİ**  
*COMPARATIVE STUDY OF THE EFFECTS OF İNVİSALİGN MA AND ACTIVATOR APPLICATIONS IN THE TREATMENT OF CLASS II DIV 1 CASES*  
Dilek Erdem, Gül Nihan Talay, **Beyza Bengüboz**
- PB028 DİJİTAL OLARAK TASARLANMIŞ APAREY İLE DİSTALİZASYON VE EKSPANSİYON**  
*DİSTALİZASYON VE EKSPANSİYON İLE DİJİTAL OLARAK TASARLANMIŞ APAREY İLE DİSTALİZASYON VE EKSPANSİYON*  
**Zeynep Akpınar**, Elif Albayrak
- PB029 OLGU SUNUMU: ŞİDDETLİ İSKELETSEL SINIF II MALOKLÜZYONU OLAN HASTANIN ÖNCE CERRAHİ YAKLAŞIMI VE ŞEFFAF PLAKLAR İLE TEDAVİSİ**  
*CASE REPORT: TREATMENT OF SEVERELY CLASS II PATIENT WITH SURGERY FIRST APPROACH AND CLEAR ALIGNERS*  
**İsmail Çevik**, Güliden Karabiber, Murat Tozlu, Erkin Doğan, Onur Gönül
- PB030 SINIF 3 OPENBİTE MALOKLÜZYONA SAHİP BİREYİN ORTOGNATİK CERRAHİ İLE TEDAVİSİNDE DİJİTAL YAKLAŞIM**  
*DİJİTAL YAKLAŞIM İLE SINIF 3 OPEN BİTE MALOCCLUSIONUNUN TEDAVİSİNDE CERRAHİ İLE DİJİTAL YAKLAŞIMIN KARŞILAŞTIRMALI İNCELENMESİ*  
**Ayşegül Dilara Güvenç Tokur**, Dilek Erdem, Merve Berika Kadioğlu



- PB032 OBSTRÜKTİF UYKU APNESİ BULUNAN İSKELETSEL SINIF III MALOKLÜZYONA SAHİP YETİŞKİN HASTANIN ORTOGNATİK CERRAHİ İLE TEDAVİSİ**  
*TREATMENT OF AN ADULT PATIENT WITH SKELETAL CLASS III MALOCCLUSION AND OBSTRUCTIVE SLEEP APNEA WITH ORTHOGNATHIC SURGERY*  
İlayda Kaya, Tuğba Çarkacı, Nurver Karanlı
- PB033 MAKSİLLER DARLIK VE MANDİBULAR RETROGNATİYE SAHİP ERİŞKİN HASTANIN DİJİTAL TASARIMLI MARPE DESTEKLİ HERBST APAREYİ İLE BAŞARILI TEDAVİSİ**  
*MAXILLARY CONSTRUCTION AND SUCCESSFUL TREATMENT OF MANDIBULAR RETROGNATHY IN AN ADULT PATIENT WITH DIGITALLY DESIGNED MARPE SUPPORTED HERBST APPLIANCE*  
İrem Eylül Hacıoğlu, Zeynep Bastaban, İbrahim Erhan Gelgör
- PB034 MANDİBULER RETROGNATİYE BAĞLI İSKELETSEL SINIF 2 ANOMALİSİ OLAN HASTANIN HERBST APAREYİ İLE TEDAVİSİ**  
*TREATMENT OF A PATIENT WITH SKELETAL CLASS 2 ANOMALY DUE TO MANDIBULAR RETROGNATHIA WITH HERBST APPLIANCE*  
Müge Akyıldız, Barış Başer
- PB035 MAKSİLLER DARLIĞI BULUNAN HASTANIN DİJİTAL PLANLANAN MİNİVİDA DESTEKLİ GENİŞLETME APAREYİ İLE TEDAVİSİ**  
*TREATMENT OF A PATIENT WITH MAXILLARY DEFICIENCY USING A DIGITALLY PLANNED MINISCREW ASSISTED RAPID PALATAL EXPANSION*  
Müge Akyıldız, Sibel Şimşek, Barış Başer
- PB036 MANDİBULAR ANTERİOR BÖLGEDE ORTA HAT DİASTEMASI BULUNAN ERİŞKİN HASTANIN ŞEFFAF PLAKLAR İLE BAŞARILI TEDAVİSİ**  
*SUCCESSFUL TREATMENT OF MIDLINE DIASTEMA IN THE MANDIBULAR ANTERIOR REGION OF AN ADULT PATIENT USING CLEAR ALIGNERS: A CASE REPORT*  
İrem Eylül Hacıoğlu, İlayda Atasoy, İbrahim Erhan Gelgör
- PB037 İSKELETSEL SINIF II MALOKLÜZYONA SAHİP HASTANIN DİJİTAL PLANLANMIŞ ORTOGNATİK CERRAHİ İLE TEDAVİSİ**  
*TREATMENT OF A PATIENT WITH SKELETAL CLASS II MALOCCLUSION WITH DIGITALLY PLANNED ORTHOGNATHIC SURGERY*  
Damla Bahçecik, Damla Karakaya Özdemir, İrem Özgen Demirel, Vaeel Gazi, Aybüke Ensarioğlu
- PB038 SINIF II MALOKLÜZYON İLE GÖZLENEN UYKU APNESİ HASTASINDA DİJİTAL PLANLANMIŞ CERRAHİ ÖNCELİKLİ YAKLAŞIM: VAKA RAPORU**  
*DIGITALLY PLANNED SURGERY FIRST APPROACH FOR A SLEEP APNEA PATIENT WITH CLASS II MALOCCLUSION: CASE REPORT*  
Elif Şentürk, Ebru Sarı, Cansu Gedik, Damla Şen, Arzu Arı Demirkaya





- PB039 DİJİTAL AŞAMALI RİJİD EKSTERNAL DİSTRAKSİYON UYGULAMASI: BİR VAKA RAPORU**  
*DIGITAL STAGED RIGID EXTERNAL DISTRACTION APPLICATION: A CASE REPORT*  
Nilay Karabulut, Barış Başer
- PB040 BİR DDY OLGUSU ÖRNEĞİNDE DİJİTAL OLARAK TASARLANMIŞ VE ÜRETİLMİŞ AYGIT İLE MAKSİLLER GENİŞLETME**  
*MAXILLARY EXPANSION WITH A DIGITALLY DESIGNED AND MANUFACTURED APPLIANCE IN A CLEFT LIP AND PALATE (CLP) CASE*  
Alpay Giray, Mine Özer, Begüm Köşker, Banu Mert, Ahu Acar
- PB041 NAZOALVEOLAR ŞEKİLLENDİRME UYGULANAN TEK TARAFLI TAM DUDAK- DAMAK YARIKLI BİR BEBEKTE BURUNDA GÖRÜLEN DEĞİŞİMİN DİJİTAL ORTAMDA DEĞERLENDİRİLMESİ**  
*EVALUATION OF NASAL CHANGES IN A BABY WITH UNILATERAL COMPLETE CLEFT LIP AND PALATE AFTER NASAL ALVEOLAR MOLDING IN A DIGITAL ENVIRONMENT*  
Bengüsu Kaya, Sevgi Eledağ Koçdor, Huriye Çelik, Damla Karakaya Özdemir, Dilara Kahraman
- PB042 DUDAK DAMAK YARIKLI BİR HASTANIN ARK BOYUNCA DİSTRAKSİYON (AWDA) PROTOKOLÜ İLE TEDAVİSİ: OLGU SUNUMU**  
*TREATMENT OF A CLEFT LIP AND PALATE PATIENT USING ARCHWISE DISTRACTION APPLIANCE (AWDA) PROTOCOL: A CASE REPORT*  
Selim Can Çakır, İrem Nur Kısı, Elif Nur Yoğurtçu, Elvin Eralp, Nejat Ervedi
- PB043 5 OLGU SUNUMUNDA TAM OLMAYAN PRİMER DAMAK YARIKLARINDA NOSTRİL TUTUCU KULLANIMI SONRASI NOSTRİL SİMETRİSİNİN İNCELENMESİ**  
*INVESTIGATION OF NOSTRIL SYMMETRY AFTER THE USE OF NOSTRIL RETAINERS IN INCOMPLETE PRIMARY CLEFT PALATE (IPCP) IN 5 CASE REPORTS*  
Zeynep Sunay Şahin Tomakin, Servet Serenay Şekerci Doymuk, Zeynep Cengiz, Damla Şen, Hatice İrem Lapacı Özle
- PB044 SINIF II DİVİZYON I MALOKLÜZYONU OLAN HASTANIN DİJİTAL TWINBLOK İLE FONKSİYONEL TEDAVİSİ**  
*FUNCTIONAL TREATMENT OF A PATIENT WITH CLASS II DIVISION I MALOCCLUSION WITH DIGITAL TWINBLOCK*  
Sevil Gökcek, Barış Başer
- PB045 YERLİ VE ÖZEL ÜRETİM REÇİNE İLE DİJİTAL İNDİREKT BRACKETLEME UYGULAMASI: VAKA RAPORU**  
*DIGITAL INDIRECT BRACKET APPLICATION WITH LOCALLY AND SPECIALLY PRODUCED RESIN: A CASE REPORT*  
Vaeel Gazi, Özgür Aydın, Çağan Seyhan, Furkan Açıkgozoğlu, Aybüke Ensarioğlu



- PB046** **MAKSİLLER RETROGNATI VE SINIF I MOLAR İLİŞKİNİN MINİVİDA DESTEKLİ DİJİTAL EKSPANSİYON VE DİSTALİZASYON APAREYİ VE YÜZ MASKESİ İLE TEDAVİSİ: OLGU SUNUMU**  
*TREATMENT OF MAXILLARY RETROGNATHIA AND CLASS I MOLAR RELATIONSHIP WITH DIGITAL EXPANSION AND DISTALIZATION APPLIANCE AND FACE MASK: A CASE REPORT*  
**Sinem Koca, Nilüfer İrem Tunçer**
- PB047** **İSKELETSEL SINIF III HASTANIN 'ERKEN CERRAHİ' KONSEPTİYLE TEDAVİSİ**  
*TREATMENT OF SKELETAL CLASS III PATIENT WITH 'SURGERY EARLY' CONCEPT*  
**Halime Saraç Kale, Gökhan Çoban, Ahmet Emin Demirbaş, Emrah Soylu**
- PB048** **YETİŞKİN HASTADA İSKELETSEL ANKRAJLI CERRAHİ DESTEKLİ ÜST ÇENE GENİŞLETMESİ**  
*SURGICALLY ASSISTED MAXILLARY EXPANSION WITH SKELETAL ANCHORAGE IN AN ADULT PATIENT*  
**Sedanur Ünal, Turan Öztürk, Yeşim Kaya, Kevser Sancak, Berrin Çelik**
- PB049** **ORTODONTİK DİŞ HAREKETİNİN HIZLANDIRILMASINDA KULLANILAN GÜNCEL CERRAHİ TEKNİKLER**  
*CURRENT SURGICAL TECHNIQUES USED FOR ACCELERATING ORTHODONTIC TOOTH MOVEMENT*  
**Gizem Üçüncüoğlu, Banu Dinçer**
- PB050** **ŞİDDETLİ ÇAPRAŞIKLIĞI OLAN SINIF III HASTANIN SELF-LİGATİNG SİSTEM İLE YAPILAN KAMUFLAJ TEDAVİSİ**  
*CAMOUFLAGE TREATMENT OF A CLASS III PATIENT WITH SEVERE CROWDING WITH SELF-LIGATING SYSTEM*  
**Ahmet Fatih Cengiz, Saniye Merve Cengiz, Gökhan Türker**
- PB051** **ORTODONTİSTLERİN DİKKAT EKSİKLİĞİ-HİPERAKTİVİTE BOZUKLUĞU VE METİLFENİDAT HİDROKLORÜR KULLANIMI HAKKINDAKİ FARKINDALIKLARININ DEĞERLENDİRİLMESİ**  
*EVALUATION OF ORTHODONTISTS' AWARENESS ABOUT ATTENTION DEFICIT-HYPERACTIVITY DISORDER AND METHYLPHENIDATE HYDROCHLORIDE USE*  
**İrem Güllü, Rafet Işlak, Yunus Emre Akarslan, Şeyma Erçayan, Ferit Dinç, Niyazi Yüksel, Eda Gürbüz, Ayşe Tuba Altuğ-Demiralp**
- PB052** **TEK TARAFLI BUKKAL NONOKLÜZYONA SAHİP DENTAL SINIF I MALOKLÜZYONLU HASTANIN İSKELETSEL ANKRAJ İLE TEDAVİ EDİLMESİ - VAKA RAPORU**  
*TREATMENT OF A PATIENT WITH DENTAL CLASS I MALOCCLUSION AND UNILATERAL BUCCAL NONOCCLUSION WITH SKELETAL ANCHORAGE - CASE REPORT*  
**Ufuk Alper Asfuroğlu, Seden Akan**



- PB053 CİDDİ ÇAPRAŞIKLIĞA SAHİP HASTANIN DIŞ ÇEKİMLERİ VE IZC VİDASI DESTEKLİ DİSTALİZASYON İLE TEDAVİSİ**  
*TREATMENT OF A PATIENT WITH SERIOUS CROWDING WITH TOOTH EXTRACTION AND IZC SCREW SUPPORTED DISTALIZATION*  
Hasan Yasin Ünal, Banu Kılıç
- PB054 GÖMÜLÜ MAKSİLLER 2. MOLARIN BALLISTA BÜKÜMÜ YARDIMI İLE AĞIZ İÇİNE SÜRDÜRÜLMESİ: VAKA RAPORU**  
*TRACTION OF IMPACTED MAXILLARY SECOND MOLAR WITH BALLISTA SPRING: A CASE REPORT*  
Pelin Acar Ulutaş, İlayda Çelik
- PB055 ŞİDDETLİ ÇAPRAŞIKLIK VE İSKELETSEL SINIF III MALOKLÜZYONA SAHİP HASTANIN İSKELETSEL ANKRAJ İLE TEDAVİSİ**  
*TREATMENT OF SEVERE CROWDING AND SKELETAL CLASS III MALOCCLUSION WITH SKELETAL ANCHORAGE*  
Ece Temoçin, Seden Akan
- PB056 MODİFİYE ALT AZI DİKLEŞTİRME AYGITIYLA ALT 2. AZININ SÜRDÜRÜLMESİ: VAKA SUNUMU**  
*LOWER SECOND MOLAR ERUPTION WITH MODIFIED MOLAR UPRIGHTER CASE REPORT*  
Sinem Dedeoğlu Öztürk, Hatice Orhan, Prof.Dr.Kerem Aras, Feyzanur Tetik
- PB057 DİL PARAVANI EKLENMİŞ BONDED TİP HIZLI MAKSİLLER GENİŞLETME APAREYİ İLE ÖN AÇIK KAPANIŞIN DÜZELTİLMESİ: VAKA RAPORU**  
*CORRECTION OF ANTERIOR OPENBITE WITH BONDED TYPE RAPID MAXILLARY EXPANSION APPLIANCE WITH PALATAL CRIB: A CASE REPORT*  
S.Kutalmış Büyük, Nursu Becet
- PB058 ÖN AÇIK KAPANIŞIN ÇEKİMLİ SABİT ORTODONTİK TEDAVİSİ: OLGU SUNUMU**  
*EXTRACTION FIXED ORTHODONTIC TREATMENT OF ANTERIOR OPEN BITE: A CASE REPORT*  
Taylan Aydoğan, Orhan Çiçek
- PB059 MAKSİLLER BİLATERAL TRANSVERSAL DARLIĞI OLAN HASTANIN HIZLI PALATAL GENİŞLETME SONRASI SABİT ORTODONTİK TEDAVİSİ: BİR OLGU SUNUMU**  
*FIXED ORTHODONTIC TREATMENT OF A PATIENT WITH BILATERAL MAXILLARY TRANSVERSAL DEFICIENCY AFTER RAPID PALATAL EXPANSION: A CASE REPORT*  
Hamza Melayim, Emine Aydın, Orhan Çiçek
- PB060 MAKSİLLER DARLIĞA SAHİP İSKELETSEL SINIF II ANOMALİLİ HASTANIN MODİFİYE HERBST İLE TEDAVİSİ**  
*TREATMENT OF A PATIENT WITH SKELETAL CLASS II ANOMALY AND MAXILLARY CONSTRICTION USING MODIFIED HERBST APPLIANCE*  
Mustafa Özdemir, Ayşegül Güleç, Merve Göymen, Güzin Bilgin Büyüknacar



- PB061 MANDİBULAYI ÖNE İLERLETEN APAREYLERİN (MAD) OBSTRÜKTİF UYKU APNESİ (OSA) HASTALARININ TEDAVİSİ ÜZERİNE ETKİLERİNİN KARŞILAŞTIRILMASI: LİTERATÜR DERLEMESİ**  
*COMPARISON OF THE EFFECTS OF MANDIBULAR ADVANCEMENT DEVICES (MAD) ON THE TREATMENT OF OBSTRUCTIVE SLEEP APNEA (OSA) PATIENTS: A LITERATURE REVIEW*  
Şerife Tuğçe Hasoğlan, Beren Özsoy
- PB062 DUDAK ALVEOL YARIKLI HASTADA ALVEOLER KEMİK GREFTLEME SONRASINDA GÖMÜLÜ DİŞİN YARIK BÖLGESİNE SÜRDÜRÜLMESİ: VAKA RAPORU**  
*MANAGEMENT THE IMPACTED TOOTH INTO THE CLEFT AREA AFTER ALVEOLAR BONE GRAFTING IN A PATIENT WITH CLEFT LIP AND ALVEOL: A CASE REPORT*  
Fatma Berra İyibilgin, Taner Öztürk, Ahmet Emin Demirbaş
- PB063 MODİFİYE EDİLMİŞ VAKUMLA ŞEKİLLENDİRİLEN ŞEFFAF PLAK DESTEĞİ İLE MAKSİLLER MEDİAN DİASTEMANIN KAPATILMASI: BİR VAKA RAPORU**  
*ORTHODONTIC TREATMENT OF MAXILLARY MEDIAN DIASTEMA WITH A MODIFIED VACUUM-FORMED TRAY SUPPORT: A CASE REPORT*  
S. Kutalmış Büyük, Hulde Kasap, Sedanur Hatal
- PB064 MARPE, İSKELETSEL ANKRAJ VE YÜZ MASKESİ İLE İSKELETSEL SINIF 3 MALOKLUZYONUN TEDAVİSİ: 6 YILLIK TAKİP**  
*TREATMENT OF SKELETAL CLASS III MALOCCLUSION WITH MARPE, SKELETAL ANCHORAGE, AND FACE MASK: A 6-YEAR FOLLOW UP*  
Polat Can Aksoy, Hande Pamukçu, Ayça Arman Özçirpıcı
- PB065 SÜPERNÜMERERER DİŞLERİN GENETİK ETYOLOJİSİ: OLGU SUNUMU**  
*GENETIC ETIOLOGY OF SUPERNUMERARY TEETH: A CASE REPORT*  
Büşra Özal Güneş, Türkan Sezen Erhamza, Ebru İlhan Koçak, Alaattin Tekeli
- PB066 İSKELETSEL SINIF II OPENBİTE MALOKLUZYONA SAHİP GENÇ ERİŞKİN HASTANIN ÇEKİMLİ KAMUFLAJ TEDAVİSİ: VAKA RAPORU**  
*CAMOUFLAGE TREATMENT OF A YOUNG ADULT PATIENT WITH SKELETAL CLASS II OPENBITE MALOCCLUSION: CASE REPORT*  
Nizami Hashimli, Gökhan Çoban
- PB067 ŞİDDETLİ MANDİBULAR ÇAPRAŞIKLIK VE SINIF III SUBDİVİZYONLU VAKANIN ÇEKİMSİZ TEDAVİSİ: VAKA RAPORU**  
*NON-EXTRACTION TREATMENT OF SEVERE MANDIBULAR CROWDING AND CLASS III SUBDIVISION CASE: CASE REPORT*  
Rümeysa Şahin, Büşra Beşer Gül



- PB068 İSKELETSEL SINIF II MALOKLÜZYONA SAHİP HASTANIN EKSPANSİYON VİDALI MODİFİYE HERBST APAREYİ İLE TEDAVİSİ: OLGU SUNUMU**  
*TREATMENT OF A PATIENT WITH SKELETAL CLASS II MALOCCLUSION WITH EXPANSION SCREW MODIFIED HERBST APPLIANCE: A CASE REPORT*  
**S. Kutalmış Büyük, Seyma Sahin Guner**
- PB069 ARTMIŞ VERTİKAL BÜYÜME PATERNİ GÖSTEREN HASTADA MODİFİYE AKKAYA VERTİKAL PROTRAKSİYON APAREYİ UYGULAMASI: OLGU SUNUMU**  
*APPLICATION OF MODIFIED AKKAYA VERTICAL PROTRACTION APPLIANCE IN A PATIENT WITH INCREASED VERTICAL GROWTH PATTERN: A CASE REPORT*  
**Ufuk Metin, Ayşegül Güleç, Güzin Bilgin Büyüknacar, Merve Göymen**
- PB070 CLASS III HASTANIN MAKSİLLER EKSPANSİYON & ÇEKİMLİ DEKOMPANZASYON SONRASI ORTOGNATİK CERRAHİ TEDAVİSİ: BİR VAKA SUNUMU**  
*A CLASS III PATIENT'S ORTHOGNATHIC SURGICAL TREATMENT AFTER DECOMPENSATION WITH MAXILLARY EXPANSION & PREMOLARY EXTRACTION: A CASE REPORT*  
**Gülten Velioğlu, Hatice Kök, Ramazan Emre Karakoç**
- PB071 SINIF II MALOKLÜZYONA SAHİP ERİŞKİN HASTADA BENE-SLİDER APAREYİ İLE DİSTALİZASYON: OLGU SUNUMU**  
*DISTALIZATION WITH BENE-SLIDER APPLIANCE IN AN ADULT PATIENT WITH CLASS II MALOCCLUSION: CASE REPORT*  
**Himmet Yıldırım, Türkan Sezen Erhamza, Ebru İlhan Koçak, Alaattin Tekeli**
- PB072 ORTOGNATİK CERRAHİ TEDAVİSİ UYGULANAN HASTALARDA CERRAHİ OPERASYON SONRASI TİTREŞİM CİHAZI VE DÜŞÜK DOZ LAZER UYGULAMASININ SERT VE YUMUŞAK DOKULARIN İYİLEŞME ÜZERİNE ETKİLERİNİN DEĞERLENDİRİLMESİ**  
*EVALUATION OF THE EFFECTS OF POSTOPERATIVE VIBRATION DEVICE AND LOW-DOSE LASER APPLICATION ON THE HEALING OF HARD AND SOFT TISSUES IN PATIENTS TREATED WITH*  
**Uğur Topsakal, Ahmet Yağcı, Ahmet Emin Demirbaş, Emrah Soylu, Eser Kılıç**
- PB073 TEK TARAFLI DUDAK VE DAMAK YARIKLI BEBEK HASTANIN CERRAHİ ÖNCESİ NAZOALVEOLER ŞEKİLLENDİRME İLE TEDAVİSİ: VAKA SUNUMU**  
*PRE-SURGICAL TREATMENT OF A BABY PATIENT WITH UNILATERAL CLEFT LIP AND PALATE WITH NASOALVEOLAR MOLDING: CASE REPORT*  
**Hatice Kok, M.Osman Kargı, Mümine Gökyer**
- PB074 MAKSİLLER DARLIĞA SAHİP HASTANIN HİBRİT HYRAX APAREYİ VE ÇEKİMLİ ORTODONTİK TEDAVİSİ: VAKA RAPORU**  
*HYBRID HYRAX APPLIANCE AND EXTRACTION ORTHODONTIC TREATMENT OF A PATIENT WITH MAXILLARY CONSTRICTION: A CASE REPORT*  
**Serhat Yüksekaya, Güzin Bilgin Büyüknacar, Merve Göymen, Ayşegül Güleç**



- PB075 ORTODONTİK TEDAVİ İHTİYACI OLAN 18 YAŞ ALTI HASTALARIN EBEVEYNLERİNİN ÇEKİMLİ ORTODONTİK TEDAVİYE BAKIŞ AÇISININ DEĞERLENDİRİLMESİ**  
*EVALUATION OF THE PERSPECTIVES OF PARENTS OF PATIENTS UNDER THE AGE OF 18 IN NEED OF ORTHODONTIC TREATMENT ON EXTRACTORIAL ORTHODONTIC TREATMENT*  
Aleyna Kurtbaşı, Ezgi Nazlı Tilkicioğlu, Mustafa Kösmen, Furkan Dindaroğlu
- PB076 UNİLATERAL DUDAK DAMAK YARIKLI HASTANIN CERRAHİ ÖNCESİ NAZOALVEOLAR MOLDİNG İLE TEDAVİSİ: VAKA RAPORU**  
*TREATMENT OF A PATIENT WITH UNILATERAL CLEFT LIP AND PALATE WITH PRE-SURGERY NASOALVEOLAR MOLDING: CASE REPORT*  
Hatice Kok, Ozlem Su Kaya
- PB077 GÖMÜLÜ KANIN DIŞI BULUNAN SINIF II MALOKLUZYONLU HASTANIN İSKELETSEL VE DIŞSEL TEDAVİSİ: OLGU SUNUMU**  
*SKELETAL AND DENTAL TREATMENT OF A PATIENT WITH CLASS II MALOCCLUSION WITH IMPACTED CANINE TEETH: CASE REPORT*  
Fırat Oğuz, Murat Karaca, Sabahattin Bor
- PB078 AVULSİYON SONUCU ÜST KESİCİ DİŞ KAYBI GÖRÜLEN OLGUNUN PROTEZ ÖNCESİ ORTODONTİK TEDAVİSİ**  
*ORTHODONTIC TREATMENT OF A PATIENT WITH UPPER INCISOR LOSS DUE TO AVULSION BEFORE PROSTHESIS*  
Muhammet Osman Kargı, Melike Akkır, Esra Ulusoy Mutluol
- PB079 ZİGOMA PLAĞI ANKRAJİ KULLANILARAK MAKSİLLER POSTERİOR DİŞLERİN İNTRÜZYONU İLE İSKELETSEL ANTERİOR OPENBİTE TEDAVİSİ: VAKA RAPORU**  
*TREATMENT OF SKELETAL ANTERIOR OPENBITE WITH INTRUSION OF MAXILLARY POSTERIOR TEETH USING ZYGOMA PLATE ANCHORAGE: CASE REPORT*  
Elif Sağır, Ayşegül Güleç, Güzin Bilgin Büyüknacar, Merve Göymen
- PB080 HEKİM HEKİME KARŞI; ORTODONTİK CERRAHİ / KOMPANZASYON TEDAVİSİ: BİR VAKA RAPORU**  
*DOCTOR AGAINST DOCTOR; ORTHODONTIC SURGERY / COMPENSATION THERAPY: A CASE REPORT*  
Hatice Kök, Gizem Günay Çatalakaya, Melike Akkır
- PB081 TADs İLE OPEN BİTE MALOKLUZYONUNA YENİ BİR BAKIŞ: VAKA RAPORU**  
*A FRESH LOOK TO OPEN BITE MALOCCLUSION WITH TADS: A CASE REPORT*  
Hatice Kök, Muhammet Osman Kargı



- PB082 İSKELETSEL SINIF 3 MALOKLÜZYONUN İKİ FARKLI ORTOPEDİK VE ORTODONTİK UYGULAMA İLE TEDAVİSİ: 2 VAKA RAPORU**  
*TREATMENT OF SKELETAL CLASS 3 MALOCCLUSION WITH TWO DIFFERENT ORTHOPEDIC AND ORTHODONTIC APPROACHES: 2 CASE REPORTS*  
Alime Sema Yüksel, **Mehmet Beşir Özonay**, Arife Nihan Kaya
- PB083 AÇIK KAPANIŞIN DENTAL OLARAK TEDAVİSİ İLE ÇİFT ÇENE ORTOGNATİK CERRAHİ DESTEKLİ TEDAVİSİNİN UZUN DÖNEM SONUÇLARININ KARŞILAŞTIRILMASI**  
*COMPARISON OF THE LONG-TERM RESULTS OF DENTAL TREATMENT OF OPEN BITE AND DOUBLE JAW ORTHOGNATHIC SURGERY-ASSISTED TREATMENT*  
**Mustafa Duranoğlu**, Ahmet Yağcı
- PB084 MİNİ VİDA DESTEKLİ POSTERİOR İNTRÜZYON İLE OPEN-BITE TEDAVİSİ: VAKA RAPORU**  
*OPEN-BITE TREATMENT WITH MINI-SCREW-ASSISTED POSTERIOR INTRUSION: CASE REPORT*  
**Muhammet Sertaç Şengül**, Musa Bulut
- PB086 FARKLI VERTİKAL BÜYÜME PATERNLERİNE SAHİP HASTA GRUPLARINDA KONDİL POZİSYONLARININ KARŞILAŞTIRILMASI**  
*COMPARISON OF CONDYLAR POSITION BETWEEN DIFFERENT FACIAL GROWTH PATTERNS*  
**Dicle Ceylan**, Gökhan Serhat Duran, Celal Genç
- PB087 ODONTOMA NEDENİ İLE GÖMÜLÜ KALMIŞ ÜST SAĞ SANTRAL DİŞE YER KAZANILMASI VE SÜRDÜRÜLMESİ**  
*EXTRUSION OF IMPACTED MAXILLARY RIGHT CENTRAL INCISOR DUE TO THE EXCISTENCE OF ODONTOMA*  
**Nihat Fırtınaer**
- PB088 SINIF II HASTADA PALATİNALDE GÖMÜLÜ 13 NUMARALI DİŞİN ÇEŞİTLİ MEKANİKLERLE SÜRDÜRÜLMESİ**  
*MAINTENANCE OF PALATALLY IMPACTED TOOTH NO. 13 IN A CLASS II PATIENT WITH VARIOUS MECHANICS*  
**Barlas Ezgi Dilara**, Lin Liana Han, Sabri İlhan Ramoğlu
- PB089 ÇEŞİTLİ GENİŞLETME APAREYLERİNİN DİŞLERİN VİTALİTELERİNE ETKİSİ**  
*THE EFFECT OF VARIOUS EXPANSION APPLIANCES ON THE VITALITY OF TEETH*  
Aylin Paşaoğlu Bozkurt, **Ece Büyükbaşaran**
- PB090 İSKELETSEL SINIF III HASTANIN "MODİFİYE SEC III" PROTOKOLÜYLE TEDAVİSİ: VAKA RAPORU**  
*TREATMENT OF A SKELETAL CLASS III PATIENT WITH THE "MODIFIED SEC III" PROTOCOL: CASE REPORT*  
**Tuba Ünlü Çiftçi**, Gökhan Çoban



- PB091 FARKLI KRANIYOFASİYAL MORFOLOJİYE SAHİP HASTALARIN MANDİBULAR KESİCİ BÖLGESİNİN ULTRASON İLE DEĞERLENDİRİLMESİ**  
*ULTRASOUND EVALUATION OF THE MANDIBULAR INCISOR REGION OF PATIENTS WITH DIFFERENT CRANIOFACIAL MORPHOLOGY*  
Tunay Alvan Şensoy, Gökhan Serhat Duran, Celal Genç, Hakan Eren
- PB092 PALATAL MİNİVİDA DESTEKLİ UNİLATERAL DİSTALİZASYON APAREYİ - OLGU SUNUMU**  
*PALATAL MINISCREW ASSISTED UNILATERAL DISTALIZATION APPLIANCE - A CASE REPORT*  
Büşra Şahin, Gökhan Serhat Duran, Celal Genç
- PB093 UNİLATERAL DUDAK DAMAK YARIKLI BEBEK HASTANIN CERRAHİ ÖNCESİ NASOALVEOLAR MOLDİNG YÖNTEMİ İLE TEDAVİSİ**  
*TREATMENT OF INFANT PATIENTS WITH UNILATERAL CLEFT LIP AND PALATE USING THE NASOALVEOLAR MOLDING METHOD PRE-SURGERY*  
Rabia Türk Kartal, Mehmet Uğurlu
- PB094 MANDİBULAR GÖMÜLÜ PREMOLAR DIŞLERİ SÜRDÜRMEK İÇİN MODİFİYE LİNGUAL ARK KULLANIMI**  
*TRACTION OF IMPACTED MANDIBULAR PREMOLARS USING A MODIFIED LINGUAL ARCH*  
Merve Kırlangıç, İsmayıl Malıkov, Alaattin Tekeli, Türkan Sezen Erhamza, Ebru İlhan Koçak
- PB095 ŞİDDETLİ ANTERİOR ÇAPRAŞIKLIKTA SİMFİZ DİSTRAKSİYONU: OLGU SUNUMU**  
*SYMPHYSEAL DISTRACTION IN SEVERE ANTERIOR CROWDING: CASE REPORT*  
Zeynep Çevik, Türkan Sezen Erhamza, Ebru İlhan Koçak, Alaattin Tekeli
- PB096 DENTAL SINIF II MALOKLÜZYONU OLAN HASTADA PALATİNAL MİNİVİDA DESTEKLİ NANCE APAREYİYLE MOLAR DİSTALİZASYONUNUN SAĞLANMASI**  
*PROVIDING MOLAR DISTALIZATION WITH PALATAL MINISCREW SUPPORTED NANCE APPLIANCE IN A PATIENT WITH DENTAL CLASS II*  
Tuğba Ata, Zeynep Çevik, Alaaddin Tekeli, Türkan Sezen Erhamza, Ebru İlhan Koçak
- PB097 YETİŞKİN OPENBİTE HASTADA ZİGOMA PLAĞI İLE İNTRÜZYON: OLGU SUNUMU**  
*INTRUSION WITH ZYGOMA PLATE IN AN ADULT OPENBITE PATIENT: CASE REPORT*  
Zeynep Çevik, Türkan Sezen Erhamza, Ebru İlhan Koçak, Alaattin Tekeli
- PB098 SINIF I MALOKLÜZYONA SAHİP HASTANIN ŞEFFAF PLAKLARLA TEDAVİSİ**  
*TREATMENT OF A PATIENT WITH CLASS I MALOCCLUSION WITH ALIGNERS*  
Gökhan Türker, Sevede Nihal Yongacı
- PB099 İSKELETSEL SINIF III İLİŞKİYE SAHİP HASTANIN ALT-RAMEC PROTOKOLÜ VE YÜZ MASKESİ İLE TEDAVİSİ**  
*TREATMENT OF A PATIENT DIAGNOSED WITH SKELETAL CLASS III RELATIONSHIP USING ALT-RAMEC PROTOCOL AND FACEMASK*  
Cihat Güner, Şeyma Şahin Güner, Serkan Özkan





- PB100 ŞEFFAF PLAĞIN 10 YILLIK BİBLİYOMETRİK ANALİZİ**  
*10-YEAR BIBLIOMETRIC ANALYSIS OF CLEAR ALIGNERS*  
Ahmet Doğan, Gökhan Serhat Duran, Celal Genç
- PB101 SINIF II MALOKLÜZYONA SAHİP BİREYDE SABİT FONKSİYONEL TEDAVİ: OLGU SUNUMU**  
*FIXED FUNCTIONAL TREATMENT IN A PATIENT WITH CLASS II MALOCCLUSION: CASE PRESENTATION*  
Aytañ Shirzadova, Ebru İlhan Koçak, Türkan Sezen Erhamza, Alaattin Tekeli
- PB102 TEK TARAFLI POSTERİOR AÇIK KAPANIŞA VE MANDİBULAR RETROGNATİYE SAHİP AMELOGENEZİS İMPERFEKTALİ BİR HASTANIN TEDAVİSİ – OLGU SUNUMU**  
*TREATMENT OF UNILATERAL POSTERIOR OPEN BITE AND MANDIBULAR RETROGNATIA IN A PATIENT WITH AMELOGENESIS IMPERFECTA-CASE REPORT*  
Ebrar Yılmaz, Asuman Deniz Gümrü Çelikel
- PB103 KONJENİTAL MAKSİLLER LATERAL KESİCİ DİŞ EKSİKLİĞİNİN ORTODONTİK OLARAK İMPLANT BOŞLUĞU AÇILARAK TEDAVİSİ: OLGU SUNUMU**  
*ORTHODONTIC TREATMENT BY OPENİNG İMPLANT SPACE FOR CONGENITAL MAXİLLARY LATERAL INCISOR DEFICIENCY: A CASE PRESENTATION*  
Elif Küçük, Nurşen Rana Öztürk, Mücahid Yıldırım
- PB104 KANİN VE LATERAL TRANSPOZİSYONU OLAN HASTANIN TEDAVİSİ**  
*TREATMENT OF A PATIENT WITH CANINE AND LATERAL TRANSPOZITION*  
Yasemin Nur Korkmaz, Selin Demirel, Alie Kanaan
- PB105 ŞİDDETLİ İSKELETSEL TRANSVERSAL DARLIĞA SAHİP GENÇ ERİŞKİN HASTANIN CERRAHİ DESTEKLİ ÜST ÇENE GENİŞLETME VE ÇEKİMLİ TEDAVİSİ: VAKA RAPORU**  
*SURGICALLY ASSISTED MAXİLLARY EXPANSION AND EXTRACTION TREATMENT OF A YOUNG ADULT PATIENT WITH SEVERE SKELETAL TRANSVERSAL DEFICIENCY: CASE REPORT*  
Utku Ongun Türkmen, Ebru Topçuoğlu Hashimli, Gökhan Çoban
- PB106 GAUCHER HASTALIĞI: OLGU SUNUMU**  
*GAUCHER DISEASE: CASE REPORT*  
Ebrar Yılmaz, Beyza Tağrikulu
- PB107 GÖMÜLÜ DİŞİ OLAN HASTADA MODİFİYE HYRAX APAREYİ İLE DİŞ SÜRDÜRME VE TRANSVERSAL GENİŞLETME**  
*MANAGEMENT OF THE IMPACTED TOOTH AND TRANSVERSE EXPANSION WITH MODIFIED HYRAX APPLIANCE*  
Aytañ Shirzadova, İsmail Malikov, Ebru İlhan Koçak, Türkan Sezen Erhamza, Alaattin Tekeli



- PB108 ANTERİÖR AÇIK KAPANIŞ OLGUSUNUN MODİFİYE KİM TEKNİĞİ İLE TEDAVİ EDİLMESİ**  
*TREATMENT OF ANTERIOR OPEN BITE CASE WITH THE MODIFIED KIM TECHNIQUE*  
Hekim Seven
- PB109 İSKELETSEL SINIF III OLGUDA ORTOPEDİK, ORTODONTİK VE ORTOGNATİK CERRAHİ YAKLAŞIM**  
*ORTHOPEDIC, ORTHODONTIC AND ORTHOGNATIC SURGICAL APPROACH IN A SKELETAL CLASS III CASE*  
Bedrettin Süleyman Hatay, Gülnaz Marşan, Ufuk Emekli
- PB110 ANTERİÖR AÇIK KAPANIŞ OLGUSUNUN MODİFİYE KİM TEKNİĞİ İLE TEDAVİ EDİLMESİ**  
*TREATMENT OF ANTERIOR OPEN BITE CASE WITH THE MODIFIED KIM TECHNIQUE*  
Seher Gündüz Arslan, Hekim Seven
- PB111 BİLATERAL DUDAK DAMAK YARIĞINA SAHİP BİR YENİDOĞANIN NAZOALVEOLLER ŞEKİLLENDİRME APAREYİ İLE TEDAVİSİ**  
*THE TREATMENT OF A NEWBORN WITH BILATERAL CLEFT LIP AND PALATE USING A NASOALVEOLAR MOLDING APPLIANCE*  
Hekim Seven, Kamile Keskin Oruç, Serkan Can Karakeçi
- PB112 İSKELETSEL MAKSİLLER DARLIĞININ EŞLİK ETTİĞİ ANTERİÖR ÇAPRAZ KAPANIŞ VE ŞİDDETLİ YER DARLIĞININ TEDAVİSİ: OLGU SUNUMU**  
*TREATMENT OF ANTERIOR CROSSBITE AND SEVERE CROWDING WITH SKELETAL MAXILLARY DEFICIENCY: CASE REPORT*  
Deniz Arslan, Orhan Çiçek
- PB113 VESTİBULOPOZİSYON KANİN VE BİLATERAL TRANSVERSAL MAKSİLLER DARLIĞIN ORTODONTİK TEDAVİSİ: VAKA RAPORU**  
*ORTHODONTIC TREATMENT OF VESTIBULOPosition CANINE AND BILATERAL TRANSVERSAL MAXILLARY DEFICIENCY: CASE REPORT*  
Turhan Gürel, İrem Yolcu Kır, Orhan Çiçek
- PB114 İSKELETSEL SINIF III OLGUNUN MULTİDİSİPLİNER YAKLAŞIM İLE TEDAVİSİ**  
*TREATMENT OF A SKELETAL CLASS III CASE WITH A MULTIDISCIPLINARY APPROACH*  
Bedrettin Süleyman Hatay, Gülnaz Marşan, Ekin Gazioğlu, Emre Hoccoğlu
- PB115 GÖMÜLÜ MAKSİLLER KANİN DİŞİN ORTODONTİK SÜRDÜRME ÖNCESİ CERRAHİ OPERASYONUNA BAĞLI NAZOPALATİN KANALI DESTEKLEYEN KORTİKAL KEMİK FRAKTÜRÜ: BİR VAKA RAPORU**  
*CORTICAL BONE FRACTURE SUPPORTING THE NASOPALATINE CANAL DUE TO SURGICAL OPERATION OF IMPACTED MAXILLARY CANINE BEFORE ORTHODONTIC RETENTION: A CASE REPORT*  
İsmet Ersalıcı, Beren Özsoy, Gürkan Ünsal



- PB116 GÖMÜLÜ MAKSİLLER SANTRAL DİŞLERİN SABİT ORTODONTİK TEDAVİ İLE SÜRDÜRÜLMESİ: VAKA RAPORU**  
*MANAGEMENT OF IMPACTED MAXILLARY CENTRAL TEETH WITH FIXED ORTHODONTIC TREATMENT: CASE REPORT*  
Deniz Arslan, Orhan Çiçek, Kemalcan Acır
- PB117 SINIF III MALOKLUZYONA SAHİP İKİ HASTANIN İKİ FARKLI MAKSİLLER PROTRAKSİYON YÖNTEMİ KULLANILARAK YAPILAN TEDAVİLERİNİN KARŞILAŞTIRILMASI: ALT-RAMEC PROTOKOLÜ İLE BİRLİKTE YÜZ MASKESİ VE ALT-RAMEC PROTOKOLÜ İLE BİRLİKTE İSKELETSEL ANKRAJ**  
*COMPARISON OF THE TREATMENTS OF TWO PATIENTS WITH CLASS III MALOCCLUSION USING TWO DIFFERENT MAXILLARY PROTRACTION METHODS: FACE MASK WITH THE ALT-RAMEC PROTOCOL AND SKELETAL ANCHORAGE WITH THE ALT-RAMEC PROTOCOL*  
Büşra Arısoy Albayrak, Zehra İleri
- PB118 GÖMÜLÜ KANİN DİŞ VE TRANSVERSAL MAKSİLLER DARLIĞIN ORTODONTİK TEDAVİSİ: VAKA RAPORU**  
*ORTHODONTIC TREATMENT OF IMPACTED CANINE TOOTH AND TRANSVERSE MAXILLARY DEFICIENCY: CASE REPORT*  
Turhan Gürel, Orhan Çiçek
- PB119 AMELOGENEZİS İMPERFEKTA VE GÖMÜLÜ MAKSİLLER KANİN DİŞLERE SAHİP ADÖLESAN BİREYİN PREPROTETİK ORTODONTİK TEDAVİSİ: OLGU SUNUMU**  
*PREPROTHETIC ORTHODONTIC TREATMENT OF ADOLESCENT INDIVIDUAL WITH AMELOGENESIS IMPERFECTA AND IMPACTED MAXILLARY CANINE TEETH: A CASE REPORT*  
Ecem Makas, Ayşe Tuba Altuğ Demiralp
- PB120 YETİŞKİN HASTADA HYRAX RME APAREYİ İLE İSKELETSEL TRANSVERSAL GENİŞLETME -OLGU SUNUMU**  
*SKELETAL TRANSVERSAL EXPANSION WITH HYRAX RME APPLIANCE IN AN ADULT PATIENT - CASE REPORT*  
Simay Arı, Kezban Tekgül Özel
- PB121 AŞIRI PROKLİNE OLMUŞ ÜST SANTRAL DİŞE SAHİP HASTANIN EYELET KULLANILARAK TEDAVİSİ: VAKA RAPORU**  
*TREATMENT OF A PATIENT WITH EXCESSIVELY PROCLINED UPPER CENTRAL INCISOR USING EYELET: CASE REPORT*  
Umud Cesur, Resul Altınışik, Ali Altuğ Bıçakçı



- PB123 ERIŞKİN İSKELETSEL SINIF II OLGUDA ORTODONTİK VE ORTOGNATİK CERRAHİ YAKLAŞIM**  
*ORTHODONTIC AND ORTHOGNATHIC SURGICAL APPROACH IN AN ADULT SKELETAL CLASS II CASE*  
**Bedrettin Süleyman Hatay, Öykü Naz Turan**
- PB124 JUVENİL İSKELETSEL SINIF III OLGUDA ORTOPEDİK VE ORTODONTİK YAKLAŞIM**  
*ORTHOPEDIC-ORTHODONTIC APPROACH IN AN JUVENILE SKELETAL CLASS III CASE*  
**Öykü Naz Turan, Bedrettin Süleyman Hatay**
- PB125 SINIF II SUBDİVİZYON MALOKUZYONU OLAN HASTANIN HERBST APAREYİ İLE TEDAVİSİ**  
*TREATMENT OF A PATIENT WITH CLASS II SUBDIVISION MALOCCLUSION WITH HERBST APPLIANCE*  
**Tuğba Çarkacı, Buket Pala Mutlu, Sibel Şimşek**
- PB126 TÜRK ORTODONTİSTLERİN FONKSİYONEL ORTOPEDİK TEDAVİYE YAKLAŞIMININ DEĞERLENDİRİLMESİ**  
*EVALUATION OF TURKISH ORTHODONTISTS APPROACH TO FUNCTIONAL ORTHOPEDIC TREATMENT*  
**Seda Açıkgöz, Aynur Aras**
- PB127 ORTODONTİK TEDAVİDE ORTODONTİSTLERİN ÇEKİM KARARINI ETKİLEYEN DURUMLAR**  
*SITUATIONS AFFECTING ORTHODONTISTS' EXTRACTION DECISION IN ORTHODONTIC TREATMENT*  
**Halime Ertürk Demirkıran**
- PB128 AMELOGENEZİS İMPERFEKTA VE GÖMÜLÜ MAKSİLLER KANİN DİŞLERE SAHİP ADÖLESAN BİREYİN PREPROTETİK ORTODONTİK TEDAVİSİ: OLGU SUNUMU**  
*PREPROTHETIC ORTHODONTIC TREATMENT OF ADOLESCENT INDIVIDUAL WITH AMELOGENESIS IMPERFECTA AND IMPACTED MAXILLARY CANINE TEETH: A CASE REPORT*  
**Ecem Makas, Ayşe Tuba Altuğ**
- PB129 ORTODONTİK TEDAVİLER İLE İLGİLİ SIK SORULAN SORULARA CHATGPT TARAFINDAN VERİLEN YANITLARIN DEĞERLENDİRİLMESİ**  
*ANALYSIS OF THE RESPONSES GENERATED BY CHATGPT TO FREQUENTLY ASKED QUESTIONS REGARDING ORTHODONTIC TREATMENTS*  
**Berkehan Yüksel, Tuğçe Güngör, Yasemin Bahar Acar, Birsay Gümrü**
- PB130 İSKELETSEL SINIF III HASTANIN ORTOGNATİK CERRAHİ İLE TEDAVİSİ**  
*TREATMENT OF SKELETAL CLASS III PATIENT WITH ORTHOGNATHIC SURGERY*  
**Aybüke Dilara Arslan, Neslihan Ebru Şenışık, Tayfun Yazıcı**



- PB131 ÇENE UCU DEVIASYONUNA SAHİP İSKELETSEL SINIF III HASTANIN ORTOGNATİK TEDAVİSİ**  
*ORTHOGNATHIC TREATMENT OF A SKELETAL CLASS III PATIENT WITH CHIN DEVIATION*  
**Duygu Eskin, Neslihan Ebru Şenişik, Yavuz Fındık**
- PB132 ALT ÇENE ASİMETRİSİNE SAHİP İSKELETSEL SINIF III HASTANIN ORTOGNATİK CERRAHİ TEDAVİSİ**  
*ORTHOGNATHIC SURGICAL TREATMENT OF A SKELETAL CLASS III PATIENT WITH LOWER JAW ASYMMETRY*  
**Ezgi Venedik, Neslihan Ebru Şenişik, Yavuz Fındık**
- PB133 İSKELETSEL SINIF III KAPANIŞ BOZUKLUĞUNA SAHİP ERİŞKİN HASTANIN ORTOGNATİK TEDAVİSİ**  
*REATMENT OF SKELETAL CLASS III MALOCCLUSION IN ADULT PERIOD BY ORTHOGNATHIC SURGERY*  
**İrem Yılmaz, Neslihan Ebru Şenişik, Tayfun Yazıcı**
- PB134 İSKELETSEL SINIF III HASTANIN ORTOGNATİK CERRAHİ İLE TEDAVİSİ**  
*TREATMENT OF SKELETAL CLASS III PATIENT WITH ORTHOGNATHIC SURGERY*  
**Burcu Aygün Akbulut, Neslihan Ebru Şenişik, Tayfun Yazıcı**
- PB135 GÖMÜLÜ KANİNİN SÜRDÜRÜLMESİNDE VE KONJENİTAL DİŞ EKSİKLİĞİNDE ESTETİK VE FONKSİYONEL AMAÇLI ORTODONTİK MİNİ-VİDA KULLANIMI**  
*THE USE OF THE ORTHODONTIC MINI-SCREW FOR AESTHETIC AND FUNCTIONAL PURPOSES IN THE ERUPTION OF IMPACTED CANINE AND CONGENITAL TOOTH DEFICIENCY*  
**Mahir Yaman, Funda Ermiş Kara, Ebru Küçükkaraca**
- PB136 SINIF III MALOKLUZYONLU HASTADA ORTOGNATİK CERRAHİ**  
*ORTHOGNATHIC SURGERY IN CLASS III MALOCCLUSION PURPOSE*  
**Zeynep Akpınar, Neslihan Ebru Şenişik, Yavuz Fındık**
- PB137 ÜST MOLAR DİSTALİZASYONUNDA FARKLI DİŞ HAREKETİ HIZLANDIRMA YÖNTEMLERİNİN TEMPOROMANDİBULAR EKLEM ÜZERİNDEKİ ETKİSİNİN ARAŞTIRILMASI**  
*INVESTIGATION OF THE EFFECT OF DIFFERENT TOOTH MOVEMENT ACCELERATION METHODS ON TEMPOROMANDIBULAR JOINT IN UPPER MOLAR DISTALIZATION*  
**Mehmet Melih Daşdelen, Nagehan Karslı Kadı, Serkan Yılmaz, Celal Irgın Daşdelen**
- PB138 GÖMÜLÜ KALMIŞ İKİNCİ AZI DİŞLERİNİN SÜRDÜRÜLMESİNDE YENİ BİR YÖNTEM**  
*NEW METHOD FOR FORCED ERUPTION OF IMPACTED SECOND MOLARS*  
**Selin Yuksel, Ayça Akgün, İbrahim Erhan Gelgör**



- PB139** **VERTİKAL BÜYÜME PATERNİNE SAHİP İSKELETSEL SINIF III BİREYİN HİBRİT HYRAX-MENTONPLAK KOMBİNASYONU İLE ORTOPEDİK REHABİLİTASYONU**  
*ORTHOPEDIC REHABILITATION OF A SKELETAL CLASS III INDIVIDUAL WITH VERTICAL GROWTH PATTERN USING HYBRID HYRAX-MENTOPATE COMBINATION*  
Eren Kaya, Gamze Yıldırım
- PB140** **ŞİDDETLİ İSKELETSEL SINIF II MALOKLÜZYONA SAHİP HASTANIN TWINBLOK APAREYİ İLE AŞAMALI TEDAVİSİ: OLGU SUNUMU**  
*GRADUAL TREATMENT OF A PATIENT WITH SEVERE SKELETAL CLASS II MALOCCLUSION USING A TWINBLOCK APPLIANCE: A CASE REPORT*  
Ömer Geniş, Farhad Salmanpour, Hasan Camcı
- PB141** **DENTAL SINIF II SUBDİVİZYONLU HASTANIN EZ-SLIDER KULLANILARAK TEDAVİSİ**  
*TREATMENT OF A PATIENT WITH DENTAL CLASS II SUBDIVISION USING EZ-SLIDER*  
Gözde Çalışkan, Duygu Çapkın, Elif Dilara Şeker, Şerife Şahin
- PB142** **AÇIK KAPANIŞA SAHİP HASTANIN ÇİFT ÇENE ORTOGNATİK CERRAHİ İLE TEDAVİSİ: BİR OLGU SUNUMU**  
*TREATMENT OF AN OPEN BITE PATIENT WITH DOUBLE JAW ORTHOGNATHIC SURGERY: A CASE REPORT*  
Alper Külçü, Üyesi Nihal Kaya, Gökmen Kurt, Nükhet Kütük
- PB143** **BİLATERAL MAKSİLLER GÖMÜLÜ KANİN DİŞLERE SAHİP OLAN HASTANIN PENDULUM APAREYİ KULLANILARAK ORTODONTİK TEDAVİSİ: OLGU SUNUMU**  
*ORTHODONTIC TREATMENT OF A PATIENT WITH BILATERAL MAXILLARY IMPACTED CANINES USING PENDULUM APPLIANCE: A CASE REPORT*  
İlayda Naz Bildik, Farhad Salmanpour
- PB144** **ORTA HAT DÜZENSİZLİĞİNİN VE TEK TARAFLI DENTAL ÇAPRAZ KAPANIŞIN DÜZELTİLMESİ: VAKA RAPORU**  
*CORRECTION OF MIDLINE DEVIATION AND UNILATERAL DENTAL CROSSBITE: A CASE REPORT*  
Meryem Akpınar, Esra Nur Kurt
- PB145** **SINIF III BİR VAKADA BUKKAL SHELF MİNİ VİDALARI ARACILIĞIYLA GERÇEKLEŞTİRİLEN KAMUFLAJ TEDAVİSİ**  
*CAMOUFLAGE TREATMENT OF A CLASS III CASE WITH BUCCAL SHELF MINISCREWS*  
Ayla Khanmohammadi, Samet Özden
- PB146** **KIRIK MAXİLLER KANİN DİŞİNİN PREPROTETİK AMAÇLI FİBEROTOMİ DESTEKLİ EKTRÜZYONU**  
*FIBEROTOMY SUPPORTED EXTRUSION OF FRACTURED MAXILLARY CANINE TOOTH FOR PRE-PROSTHETIC PREPARATION*  
Güney Berksu Duman, Ece Başal, Kemal Naci Köse



- PB147 İSKELETSEL SINIF II MALOKLÜZYONLU POSTADELÖSAN HASTANIN MULTİBRAKET HERBST APAREYİ İLE KAMUFLAJ TEDAVİSİ**  
*CAMOUFLAGE TREATMENT OF A SKELETAL CLASS II MALOCCLUSION POSTADOLESCENT PATIENT WITH MULTIBRACKET HERBST APPLIANCE*  
Duygu Çapkin, **Atakan Türk**, Şerife Şahin
- PB148 ÇİFT TARAFLI DUDAK DAMAK YARIKLI BEBEKLERDE NAZOALVEOLER ŞEKİLLENDİRME TEDAVİSİNİN MAKSİLLER ARK FORMUNA ETKİSİNİN DEĞERLENDİRİLMESİ**  
*EVALUATION OF THE IMPACT OF NASOALVEOLAR MOLDING THERAPY ON MAXILLARY ARCH FORM IN INFANTS WITH BILATERAL CLEFT LIP AND PALATE*  
**Fatmanur Sönmez Cural**, İlknur Çan, Aslıhan Zeynep Öz
- PB149 MAKSİLLER 2 PREMOLAR ÇEKİMLİ SINIF II HASTADA ÇEKİM BOŞLUĞUNUN REVERSE CLOSING LOOP KULLANILARAK KAPATILMASI**  
*CLOSING THE EXTRACTION SPACE USING A REVERSE CLOSING LOOP IN A CLASS II PATIENT WITH MAXILLARY 2 PREMOLAR EXTRACTION*  
**Gozal Abdurahimli**, Merve Atağ, Buket Pala Mutlu
- PB150 DUDAK DAMAK YARIKLI HASTANIN ARK REHBERLİĞİNDE DİSTRAKSİYON (AWDA) APAREYİ İLE TEDAVİSİ: VAKA RAPORU**  
*ARCHWISE DISTRACTION APPLIANCE (AWDA) TREATMENT OF A PATIENT WITH CLEFT LIP AND PALATE: A CASE REPORT*  
**Şeyma Mali**, Gülden Karabiber, Hanife Nuray Yılmaz, Nejat Erverdi
- PB151 HYRAX APAREYİ UYGULAMASI SONRASI HASTA KONFORUNUN DEĞERLENDİRİLMESİ ÜZERİNE ANKET ÇALIŞMASI**  
*A SURVEY STUDY ON EVALUATING PATIENT COMFORT FOLLOWING HYRAX APPLIANCE APPLICATION*  
**Ceren Bozmaoğlu**, Güliz Tellioğlu, Muhammet Alihan, Ege Doğan
- PB152 SANDER APAREYİ VE SABİT ORTODONTİK TEDAVİYLE İSKELETSEL SINIF 2 OLGUNUN DÜZELTİMİ**  
*CORRECTION OF A SKELETAL CLASS 2 CASE WITH SANDER APPLIANCE AND FIXED ORTHODONTIC TREATMENT*  
**Ladan Homayouni**, Ayşe Burcu Dinçer Özkan, Aynur Aras
- PB154 İSKELETSEL AÇIK KAPANIŞI OLAN HASTANIN OKSİPİTAL HEADGER VE FULL AKRİLİK HIZLI ÜST ÇENE GENİŞLETMESİ İLE TEDAVİSİ**  
*TREATMENT OF A SKELETAL OPENBITE PATIENT WITH OCCIPITAL HEADGER AND FULL COVER RAPID MAXILLARY EXPANSION*  
**Serra Ertemel Arık**, Şirin Hatipoğlu



- PB155 PEAK BÜYÜME DÖNEMİNDE ŞİDDETLİ OVERJETE SAHİP BİREYİN FONKSİYONEL APAREY İLE TEDAVİSİ: BİR OLGU SUNUMU**  
*TREATMENT OF AN INDIVIDUAL WITH SEVERE OVERJET DURING THE PEAK GROWTH PERIOD WITH FUNCTIONAL APPLIANCE: A CASE REPORT*  
**Sadık Arslan, Elvan Önem Özbilen**
- PB156 TEK TARAFLI DUDAK DAMAK YARIKLI HASTANIN ARK REHBERİĞİNDE DİSTRAKSİYON (AWDA) APAREYİ İLE TEDAVİSİ: VAKA RAPORU**  
*ARCHWISE DISTRACTION APPLIANCE (AWDA) TREATMENT OF A PATIENT WITH UNILATERAL CLEFT LIP AND PALATE: A CASE REPORT*  
**Ayşegül Köse, Elif Aslıhan Yaylacı, Yasemin Bahar Acar**
- PB157 İSKELETSEL SINIF III HASTANIN ORTOGNATİK CERRAHİ İLE TEDAVİSİ**  
*TREATMENT OF SKELETAL CLASS III PATIENT WITH ORTHOGNATIC SURGERY*  
**Mehmet Onur Özasan, Ezgi Venedik, Neslihan Ebru Şenışık, Yavuz Fındık**
- PB158 GÖMÜLÜ KANİN VE SANTRAL DIŞLERE SAHİP HASTANIN ORTODONTİK TEDAVİ İLE REHABİLİTASYONU**  
*REHABILITATION OF A PATIENT WITH IMPACTED CANINE AND CENTRAL INCISOR TEETH WITH ORTHODONTIC TREATMENT*  
**Sera Ecem Durmuş, Gamze Yıldırım, H. Nuray Yılmaz**
- PB159 MANDİBULER ASİMETRİYE SAHİP İSKELETSEL SINIF III HASTANIN ORTODONTİK & ORTOGNATİK CERRAHİ İLE TEDAVİSİ**  
*ORTHODONTIC & ORTHOGNATIC SURGERY IN A SKELETAL CLASS III PATIENT WITH MANDIBULAR ASYMMETRY*  
**Elif Saçar, Ebru Topçuoğlu Hashimli, Gökhan Çoban, Ahmet Emin Demirbaş**
- PB160 İSKELETSEL SINIF II HASTADA STÖCKLİ-TEUSCHER TEDAVİSİ: OLGU SUNUMU**  
*TREATMENT OF A SKELETAL CLASS II PATIENT WITH THE STÖCKLİ-TEUSCHER APPLIANCE: CASE REPORT*  
**Bahadır Er, Elvan Önem Özbilen**
- PB161 İSKELETSEL SINIF II HASTADA STÖCKLİ-TEUSCHER TEDAVİSİ: VAKA SUNUMU**  
*STÖCKLİ-TEUSCHER TREATMENT A SKELETAL CLASS II PATIENT: CASE REPORT*  
**Buse Çetin, Murat Tozlu**
- PB162 GENİŞ MAKSİLLER ARKA SAHİP SINIF 2 DİVİZYON 1 MALOKLÜZYONLU BİREYDE ÖZEL DİZAYN EDİLMİŞ TRANSPALATAL ARK KULLANILARAK ARK GENİŞLİĞİNİN AZALTILMASI**  
*REDUCTION OF ARCH WIDTH BY USING A SPECIALLY DESIGNED TRANSPALATAL ARCH IN AN INDIVIDUAL WITH CLASS II DIVISION I MALOCCLUSION WITH A WIDE MAXILLARY ARCH*  
**Handan Aytuğ Karahan, Elvan Önem Özbilen**





- PB163 AÇIK KAPANIŞ MALOKLUZYONUNA SAHİP BİREYLERİN DAİMİ DİŞ MATURASYONLARININ DEĞERLENDİRİLMESİ**  
*EVALUATION OF THE MATURATION OF PERMANENT TEETH IN SUBJECTS WITH OPEN BITE MALOCCLUSION*  
F. Deniz Uzuner, **Tevhide Sökmen**, Emine Uluğ Kaygısız, Nilüfer Darendeliler
- PB164 İSKELETSEL SINIF II DİVİZYON 1 MALOKLUZYONU BULUNAN YETİŞKİN HASTANIN MODİFİYE HERBST APAREYİYLE TEDAVİSİ: OLGU SUNUMU**  
*TREATMENT OF ADULT PATIENT WITH SKELETAL CLASS II DIVISION 1 MALOCCLUSION WITH A MODIFIED HERBST APPLIANCE: A CASE REPORT*  
**Osman Barın**, Oğuzhan Arda Yalın, Ece Başal
- PB165 KRANİTOFRONTONAZAL DİSPLAZİ SENDROMU İLE BİRLİKTE DUDAK DAMAK YARIĞI BULUNAN HASTADA TEDAVİ YAKLAŞIMI: VAKA RAPORU**  
*TREATMENT APPROACH IN A PATIENT WITH CRANIOFRONTONASAL DYSPLASIA SYNDROME AND CLEFT LIP AND PALATE: A CASE REPORT*  
**Sümeyye Çınar Yıldız**, Meltem Gediz, Servet Doğan
- PB166 CHARCOT-MARIE-TOOTH (CMT) TİP 4 HASTALIĞI BULUNAN ÇOCUK HASTADA ORTODONTİK TEDAVİ YAKLAŞIMI: 6 AYLIK TAKİP**  
*ORTHODONTIC APPROACH IN A PEDIATRIC PATIENT WITH CHARCOT-MARIE-TOOTH DISEASE TYPE 4: 6-MONTH FOLLOW-UP*  
**Selin Erginer**, Evren Öztaş
- PB167 BİLATERAL DUDAK DAMAK YARIĞI ANOMALİLİ YENİDOĞANIN NAZOALVEOLER ŞEKİLLENDİRME TEDAVİSİ VE PRİMER DUDAK OPERASYONU SONRASI: OLGU SUNUMU**  
*AFTER NASOALVEOLAR MOLDING TREATMENT AND PRIMARY LIP OPERATION OF A NEWBORN WITH BILATERAL CLEFT LIP AND PALATE ANOMALY: A CASE REPORT*  
**Tuğba Kalafat**
- PB168 ANGLE CL II HASTANIN DİŞ ÇEKİMİ İLE TEDAVİSİ: OLGU SUNUMU**  
*TREATMENT OF AN ANGLE CL II PATIENT WITH EXTRACTIONS: CASE REPORT*  
**Tansu Çil**, Mehmet İrfan Karadede
- PB169 BİLATERAL DUDAK DAMAK YARIK ANOMALİSİNİN MULTİDİSİPLİNER TEDAVİSİ: OLGU SUNUMU**  
*MULTIDISCIPLINARY TREATMENT OF BILATERAL CLEFT LIP AND PALATE ANOMALY: A CASE REPORT*  
**Esra Eskiocak**, Kamile Oruç, Güvenç Başaran, Emine Göncü Başaran



- PB170 MANDİBULAR ASİMETRİ İLE SINIF III MALOKLÜZYONUN ORTODONTİK-CERRAHİ TEDAVİSİ: OLGU SUNUMU**  
*ORTHODONTIC-SURGICAL TREATMENT OF CLASS III MALOCCLUSION WITH MANDIBULAR ASYMMETRY: A CASE REPORT*  
Aykut Celik, Muhammed Osman Kargı, Zehra Ileri, **Beyza Nur Yeşil Gumuscan**
- PB171 İSKELETSEL SINIF III HASTADA YÜZ MASKESİ TEDAVİSİ: OLGU SUNUMU**  
*TREATMENT OF A SKELETAL CLASS III PATIENT WITH THE FACE-MASK APPLIANCE: CASE REPORT*  
**Emine Yanar**, Ece Başal
- PB172 AMERİKAN ORTODONTİ KURULU VE AVRUPA ANGLE TOPLULUĞU'NUN ÖNERDİĞİ İKİ FARKLI YAPISAL SEFALOMETRİK ÇAKIŞTIRMA YÖNTEMİNİN İNCELENMESİ**  
*ASSESSMENT OF TWO DIFFERENT STRUCTURAL CEPHALOMETRIC SUPERIMPOSITION METHODS RECOMMENDED BY AMERICAN BOARDS OF ORTHODONTICS AND ANGLE SOCIETY OF EUROPE*  
**Barış Saçıkara**, Berk Deniz Demirci, Muhammed Mustafa Savğa, Ege Doğan
- PB173 SINIF III MALOKLUZYONA SAHİP HASTADA KORTİKOTOMİ DESTEKLİ HIZLI ÜST ÇENE GENİŞLETME VE YÜZ MASKESİ UYGULAMASI SONRASI SABİT ORTODONTİK TEDAVİ: VAKA RAPORU**  
*FIXED ORTHODONTIC TREATMENT AFTER CORTICOTOMY ASSISTED RAPID UPPER JAW EXPANSION AND FACE MASK APPLICATION IN A PATIENT WITH CLASS III MALOCCLUSION: CASE REPORT*  
**Serap Malak**, Ömer Faruk Avcı, Gökhan Çoban, Ahmet Emin Demirbaş
- PB174 İSKELETSEL SINIF 3 MALOKLUZYONA SAHİP HASTANIN İSKELETSEL ANKRAJLI ORTOPEDİK TEDAVİSİ**  
*SKELETAL ANCHORAGE-ASISTED ORTHOPEDIC TREATMENT OF A PATIENT WITH SKELETAL CLASS 3 MALOCCLUSION*  
**Emine Esra İnce**, Samet Özden
- PB175 SINIF II BÖLÜM 2 BİR VAKADA TWIN BLOCK TEDAVİSİ İLE EŞ ZAMANLI UYGULANAN KESER PROTRUZYONU**  
*INCISOR PROTRUSION PERFORMED SYNCHRONOUSLY WITH TWIN BLOCK TREATMENT IN A CLASS II DIVISION 2 PATIENT*  
**Yasemin Kadem**, Zeynep Çoban Büyükbayraktar, E. Genk Doruk
- PB176 ŞİDDETLİ PERİODONTAL YIKIMI OLAN BİMAKSİLLER PROTRÜZYONUN HASTASININ ÇEKİMLİ TEDAVİSİ: OLGU SUNUMU**  
*EXTRACTION TREATMENT OF A PATIENT WITH SEVERE PERIODONTAL DESTRUCTION AND BIMAXILLARY PROTRUSION: A CASE REPORT*  
**Sevdenur Aydoğuş**, Hasan Camcı



- PB177 YETERSİZ DUDAK KAPANIŞI VE AĞIZ SOLUNUMU OLAN HASTANIN PREFABRİKE TRAINER VE DUDAK BANTLARI İLE MYOFONKSİYONEL TEDAVİSİ: 1 YILLIK TAKİP**  
*MYOFUNCTIONAL TREATMENT OF A PATIENT WITH INADEQUATE LIP CLOSURE AND MOUTH-BREATHING WITH PREFABRICATED TRAINER AND LIP BANDS: 1-YEAR FOLLOW-UP*  
Gülfem Göven, Sinem İnce Bingöl
- PB178 TEK TARAFLI DUDAK DAMAK YARIĞININ NAZOALVEOLAR ŞEKİLLENDİRME TEDAVİSİ İKİ OLGU SUNUMU**  
*NASOALVEOLAR MOLDING TREATMENT OF UNILATERAL CLEFT LIP AND PALATE: TWO CASE REPORTS*  
İlknur Çan, Fatmanur Sönmez Cural, **Aslıhan Zeynep Öz**
- PB179 ANKARA ÜNİVERSİTESİ DİŞ HEKİMLİĞİ FAKÜLTESİNE BAŞVURAN HASTALARIN ORTODONTİK TEDAVİ BİLGİ, BEKLENTİ VE KAYGI DÜZEYLERİNİN DEĞERLENDİRİLMESİ**  
*EVALUATION OF ORTHODONTIC TREATMENT KNOWLEDGE, EXPECTATIONS AND ANXIETY LEVELS OF PATIENTS APPLYING TO ANKARA UNIVERSITY FACULTY OF DENTISTRY*  
**Kutluhan Yılmaz**, Tülin Ufuk Toygar Memikoğlu, Elif Demiral, İrem Zeynep Yağmur, Saba Hakımy, Mehmet Ali Tuncer
- PB180 CİDDİ ÇAPRAŞIKLIĞA SAHİP HASTANIN DİŞ ÇEKİMLERİ VE IZC VİDASI DESTEKLİ DİSTALİZASYON İLE TEDAVİSİ**  
*TREATMENT OF A PATIENT WITH SERIOUS CROWDING BY USING TOOTH EXTRACTION AND IZC SCREW SUPPORTED DISTALIZATION*  
**Hasan Yasin Ünal**, Banu Kılıç
- PB181 DENTAL TRAVMA GÖRMÜŞ DİŞLERİN FARKLI APAREYLER İLE ORTODONTİK EKSTRÜZYONU: OLGU SUNUMU**  
*ORTHODONTIC EXTRUSION OF TEETH WITH DENTAL TRAUMA USING DIFFERENT APPLIANCES: A CASE REPORT*  
**Yusuf Keskinsoy**, Fidan İz, Aleyna Aydın, Ege Doğan
- PB182 SAGİTTAL SPLIT RAMUS CERRAHİSİNDE MANUEL OLARAK BELİRLENEN KONDİL POZİSYONUNUN DEĞERLENDİRİLMESİ**  
*EVALUATION OF MANUALLY DETERMINED CONDYLE POSITION DURING SAGITTAL SPLIT RAMUS SURGERY*  
**Nuri Tanrısever**, Hatice Gökçalp
- PB183 KONJENİTAL SÜPERNÜMERE KESER DİŞİ OLAN ERİŞKİN HASTANIN TEDAVİ SONRASI İKİ YILLIK TAKİBİ: OLGU RAPORU**  
*TWO-YEAR FOLLOW-UP OF AN ADULT PATIENT WITH A CONGENITAL SUPERNUMERARY INCISOR TOOTH POST-TREATMENT: CASE REPORT*  
Pelın Acar Ulutaş, **Selenay Köse**



- PB184 SINIF III MALOKLUZYONUN ORTOPEDİK DÜZELTİMİ-VAKA RAPORU**  
*ORTHOPEDIC CORRECTION OF CLASS III MALOCCLUSION - CASE REPORT*  
Yunus Berk Çakan, Gülden Karabiber
- PB185 ŞİDDETLİ İSKELETSEL SINIF II MALOKLÜZYON VE KOMPLEKS DİŞSEL PROBLEMLERE SAHİP ERİŞKİN HASTANIN ORTODONTİK-ORTOGNATİK CERRAHİ TEDAVİSİ**  
*ORTHODONTIC-ORTHOGNATHIC SURGICAL TREATMENT OF AN ADULT PATIENT WITH SEVERE SKELETAL CLASS II MALOCCLUSION AND COMPLEX DENTAL PROBLEMS*  
Pelin Acar Ulutaş, Selenay Köse, Erol Cansız, Korkmaz Sayınsu
- PB186 MAKSİLLER DARLIK VE ANTERİOR AÇIK KAPANIŞI OLAN HASTANIN SARME VE ZİGOMA PLAKLARI İLE TEDAVİSİ**  
*TREATMENT OF A PATIENT WITH MAXILLARY TRANSVERSE DEFICIENCY AND ANTERIOR OPEN BITE USING SARME AND ZYGOMA PLATES*  
Fazilet Yıldırım, Tuğba Çarkacı, Nurver Karslı
- PB187 MAKSİLLER RETRÜZYON KAYNAKLI İSKELETSEL SINIF III MALOKLUZYONA SAHİP DAİMİ DENTİSYONDAKİ HASTANIN AKRİLİK CAP HYRAX DESTEKLİ PETİTE TİP YÜZ MASKESİ İLE TEDAVİSİ: OLGU SUNUMU**  
*TREATMENT OF PERMANENT DENTITION PATIENT WITH SKELETAL CLASS III MALOCCLUSION DUE TO MAXILLARY RETRUSION WITH ACRYLIC CAP HYRAX SUPPORTED PETITE FACE MASK: A CASE REPORT*  
Aynur İpek Temür, Murat Tozlu
- PB188 ÖN AÇIK KAPANIŞA SAHİP OLAN HASTANIN GEÇİCİ ANKRAJ ÜNİTESİ KULLANILARAK ORTODONTİK TEDAVİSİ: OLGU SUNUMU**  
*ORTHODONTIC TREATMENT OF A PATIENT WITH ANTERIOR OPEN BITE USING TEMPORARY ANCHORAGE DEVICES: A CASE REPORT*  
Mine Türk, Farhad Salmanpour, Hasan Camcı
- PB189 MANDİBULAR KANİN VE LATERAL TRANSPOZİSYONU OLAN HASTANIN ÇEKİMSİZ SABİT ORTODONTİK TEDAVİ YAKLAŞIMI: VAKA RAPORU**  
*NON-EXTRACTION FIXED ORTHODONTIC TREATMENT APPROACH OF A PATIENT WITH MANDIBULAR CANINE AND LATERAL TRANSPOSITION: CASE REPORT*  
Özge Sözen, Rugiyyakhanım Guliyeva, M.İrfan Karadede
- PB190 SINIF 2 MALOKLUZYONUN MİNİVİDA DESTEKLİ CARRİERE MOTİON APAREYİ İLE TEDAVİSİ**  
*TREATMENT OF CLASS 2 MALOCCLUSION WITH MINI-SCREW SUPPORTED CARRİERE MOTİON APPLIANCE*  
Tuğba Çarkacı, Buket Pala Mutlu, Ayça Uyguç



- PB191** **MAKSİLLER RETROGNATİSİ OLAN HASTANIN ERKEN DÖNEMDE REVERSE HEADGEAR VE OKLÜZAL YÜKSELTİ PLAĞI İLE TEDAVİSİ: VAKA RAPORU**  
*EARLY TREATMENT OF A PATIENT WITH MAXILLARY RETROGNATHIA WITH REVERSE HEADGEAR AND OCCLUSAL ELEVATION PLATE: CASE REPORT*  
Özge Sözen, **Zeynep Koyu**, Beyza Karadede Ünal
- PB192** **OLİGODONTİYE SAHİP BİREYİN MULTİDİSİPLİNER YAKLAŞIMLA ORTODONTİK TEDAVİSİ: VAKA RAPORU**  
*ORTHODONTIC TREATMENT OF A PATIENT WITH OLIGODONTIA USING A MULTIDISCIPLINARY APPROACH: A CASE REPORT*  
**Arda Sarıbaş**, Mehmet İrfan Karadede
- PB193** **PALATAL KEMİK DESTEKLİ PROTRÜZYON AYGITI: OLGU SUNUMU**  
*PALATAL BONE SUPPORTED PROTRUSION APPLIANCE: A CASE REPORT*  
**Irmak Sahra Babalık**, Özcan Atakan Vargün, Çağan Seyhan, Ahmet Nejat Erverdi
- PB194** **RETROGNATİK MANDİBULASI BULUNAN SINIF II MALOKLUZYONA SAHİP HASTANIN MONOBLOK İLE FONSIYONEL TEDAVİSİ: VAKA RAPORU**  
*FUNCTIONAL TREATMENT OF A PATIENT WITH CLASS II MALOCCLUSION AND RETROGNATHIC MANDIBLE USING MONOBLOCK: CASE REPORT*  
**Veysel Kayı**, Tuğba Çarkacı, Buket Pala Mutlu
- PB195** **ALT ÇENEYE UYGULANAN APAREYLE SÜRDÜRÜLEN GÖMÜLÜ ÜST SANTRAL DİŞLERİN TAKİBİ: VAKA RAPORU**  
*FOLLOW-UP OF IMPACTED UPPER CENTRAL TEETH ERUPTED USING AN APPLIANCE ON THE LOWER JAW: CASE REPORT*  
**Güray Gürler**, Funda Gülay Kadioğlu
- PB196** **BİLATERAL DUDAK DAMAK YARIĞI ANOMALİSİ VE NOSTRİL UYGULAMASI İLE NAZAL ŞEKİLLENDİRME: OLGU SUNUMU**  
*BILATERAL CLEFT LIP AND PALATE ANOMALY AND NASAL REMODELLING WITH NOSTRIL APPLICATION: CASE REPORT*  
**Tuğçe Turan**, Kamile Keskin Oruç, Seher Gündüz Arslan
- PB197** **İSKELETSEL SINIF III MALOKLÜZYONUN YÜZ MASKESİ İLE TEDAVİSİNİN DEĞERLENDİRİLMESİ: VAKA RAPORU**  
*EVALUATION OF THE TREATMENT OF A PATIENT WITH SKELETAL CLASS III MALOCCLUSION WITH FACE MASK: A CASE REPORT*  
**Yılmaz Erel**, Güliden Karabiber
- PB198** **ALT TEK KESİCİ DİŞ EKSTRAKSİYONU İLE DENTAL SINIF II SUBDİVİZYON MALOKLÜZYONU OLAN BİR HASTANIN TEDAVİSİ**  
*TREATMENT OF A PATIENT WITH DENTAL CLASS II SUBDIVISION MALOCCLUSION WITH LOWER SINGLE INCISOR EXTRACTION*  
**Ebru Sığırtmaçoğlu**, Sabahattin Bor



- PB199** **CHATGPT-40'NUN ORTODONTİK AĞRI SORULARINA VERDİĞİ YANITLARIN GÜVENİLİRLİK, KOLAY ANLAŞILABİLİRLİK VE ZAMAN İÇİNDEKİ DEĞİŞİM AÇISINDAN DEĞERLENDİRİLMESİ**  
*EVALUATION OF CHATGPT-4'S RESPONSES TO ORTHODONTIC PAIN QUESTIONS IN TERMS OF RELIABILITY, READABILITY AND CONSISTENCY OVER TIME*  
**Büşra Karadoğan**, Esin Özbek Balıkcı, Furkan Dindaroğlu
- PB200** **BÜYÜME GELİŞİMİ DEVAM EDEN İDİOPATİK KONDİL REZORPSİYONU OLGUSUNUN NORD APAREYİ VE YÜZ MASKESİ İLE FONKSİYONEL TEDAVİSİ: VAKA SUNUMU**  
*FUNCTIONAL TREATMENT OF A PATIENT OF IDIOPATHIC CONDYLAR RESORPTION WITH NORD APPLIANCE AND FACE MASK: A CASE REPORT*  
**Cansu Gedik**, Elif Şentürk, Oya Dertop Özkan, Bora Aysan, Dilara Kahraman
- PB201** **3 AYLIK, ÇİFT TARAFLI TAM PRİMER DAMAK YARIĞI HASTASININ ÖNCE KLASİK GENİŞLETME AYGITIYLA SONRA DİJİTAL TASARLANAN ŞEKİLLENDİRME PLAĞIYLA PREOPERATİF TEDAVİSİ**  
*PREOPERATIVE TREATMENT OF A 3-MONTH-OLD BILATERAL COMPLETE PRIMARY CLEFT PALATE PATIENT FIRST WITH A CLASSICAL EXPANSION DEVICE AND THEN WITH A DIGITALLY DESIGNED SHAPING PLATE*  
**Belin Altuntaş**, Rabia Mükerrerem Özer, Alperen Başgül, Huriye Çelik
- PB202** **SINIF II MALOKLUZYONA SAHİP HASTANIN CARRİERE APAREYİ İLE TEDAVİSİ**  
*TREATMENT OF A PATIENT WITH CLASS II MALOCCLUSION USING THE CARRIERE APPLIANCE*  
**Gizem Mine Türksever**, Tuğba Çarkacı, Buket Pala Mutlu
- PB203** **SINIF II DİV. 1 VE DİŞETİ BİYOTİPİ İNCE OLAN HASTANIN KOMBİNE HEADGEAR VE SERBEST DİŞETİ GREFTİ KULLANILARAK YAPILAN TEDAVİSİ: VAKA SUNUMU**  
*TREATMENT OF CLASS II DIV. 1 PATIENT WITH THIN GUM BIOTYPE USING COMBINED HEADGEAR AND FREE GINGIVAL GRAFT: CASE REPORT*  
Alpkursad Koyuncu, Hatice Kok, **Mümine Gökyer**
- PB204** **ÜST ÇENEDE KAMA LATERAL VE KANİN DİŞ TRANSPOZİSYONU GÖSTEREN BİR VAKANIN ORTODONTİK TEDAVİ YAKLAŞIMI: OLGU SUNUMU**  
*ORTHODONTIC TREATMENT APPROACH OF MAXILLARY WEDGE-SHAPED LATERAL-CANINE TRANSPOSITION: A CASE REPORT*  
**Sanan Hajiyev**, Abdulsamet Ayyıldız
- PB205** **UNİLATERAL DUDAK DAMAK YARIĞI ANOMALİLİ YENİDOĞANIN NAZOALVEOLER ŞEKİLLENDİRME TEDAVİSİ VE PRİMER DUDAK OPERASYONU SONRASI: OLGU SUNUMU**  
*UNILATERAL LIP AND PALATE CLEFT ANOMALY IN A NEWBORN TREATMENT WITH NASOALVEOLAR MOLDING AND OUTCOMES AFTER PRIMARY LIP SURGERY: CASE REPORT*  
**Şuheda Demirkol**, Kamile Keskin Oruç, Seher Gündüz Arslan



- PB207 TEMPOROMANDİBULAR EKLEM RAHATSIZLIĞI OLAN HASTADA SABİT ORTODONTİK TEDAVİ ÖNCESİNDE STABİLİZASYON SPLİNTİNİN ETKİLERİNİN DEĞERLENDİRİLMESİ: OLGU SUNUMU**  
*EVALUATION OF THE EFFECTS OF A STABILIZATION SPLINT PRIOR TO FIXED ORTHODONTIC TREATMENT IN A PATIENT WITH TEMPOROMANDIBULAR JOINT DISORDER: A CASE REPORT*  
Ahmet Yasin Aktaş, Begüm Turan
- PB208 ŞİDDETLİ ÇAPRAŞIKLIĞI VE SINIF II MALOKLÜZYONU OLAN HASTANIN ŞEFFAF PLAKLARLA VE İNFRAZİGOMATİK KREST VİDASI İLE TEDAVİSİ: VAKA RAPORU**  
*TREATMENT OF SEVERE CROWDING AND CLASS II MALOCCLUSION WITH CLEAR ALIGNERS AND INFRAZYGOMATIC CREST SCREWS: CASE REPORT*  
Cenk Muallaoğlu, Burçin Akan
- PB209 İSKELETSEL SINIF 2 DİVİZYON 1 MALOKLUZYONU BULUNAN ERGEN HASTANIN MODİFİYE HERBST APAREYİYLE TEDAVİSİ**  
*TREATMENT OF TEENAGE PATIENT WITH SKELETAL CLASS II DIVISION I MALOCCLUSION WITH A MODIFIED HERBST APPLIANCE*  
Oğuzhan Arda Yalın, Osman Bann, Yasemin Bahar Acar
- PB210 ÇİFT TARAFLI DUDAK-DAMAK YARIKLI BİR BEBEĞİN NAZOALVEOLAR MOLDİNG TEDAVİSİ**  
*NASOALVEOLAR MOLDING TREATMENT OF A BABY WITH BILATERAL CLEFT LIP-PALATE*  
Nihal Fahrzadeh, Yasemin Tunca, Murat Tunca
- PB211 SINIF III MALOKLÜZYONUN DÜZELTİMİNDE ALTERNATİF BİR TEDAVİ YAKLAŞIMI: SEGMENTAL DİSTALİZASYON - VAKA RAPORU**  
*ALTERNATIVE TREATMENT APPROACH IN THE CORRECTION OF CLASS III MALOCCLUSION: SEGMENTAL DISTALIZATION - A CASE REPORT*  
Duygu Çapkın, Begüm Şentürk, Berza Yılmaz
- PB212 DİJİTAL OLARAK PLANLANMIŞ ORTOGNATİK CERRAHİYLE HİPERDİVERJAN SINIF II İSKELET MALOKLÜZYONUN TEDAVİSİ-OLGU SUNUMU**  
*DIGITALLY PLANNED ORTHOGNATHIC SURGERY FOR THE TREATMENT OF HYPERDIVERGENT CLASS II SKELETAL MALOCCLUSION-CASE REPORT*  
Meral Gürkan, Berza Yılmaz, Erol Cansız
- PB213 KONDİLER HİPERPLAZİYE BAĞLI ASİMETRİNİN VE İSKELETSEL SINIF III MALOKLÜZYONUN KONDİLEKTOMİ, ORTOGNATİK CERRAHİ VE ŞEFFAF PLAKLAR İLE TEDAVİSİ**  
*TREATMENT OF FACIAL ASYMMETRY AND SKELETAL CLASS III MALOCCLUSION DUE TO CONDYLAR HYPERPLASIA WITH CONDYLECTOMY, ORTHOGNATHIC SURGERY AND CLEAR ALIGNERS*  
Duygu Çapkın, Beril Kaplan, Gökmen Kurt, Doğan Dolanmaz



- PB214 ÖN AÇIK KAPANIŞA SAHİP DENTAL SINIF III MALOKLÜZYONLU HASTANIN FROG İNTRÜZYON PROTOKOLÜYLE TEDAVİSİ: VAKA RAPORU**  
*TREATMENT OF A PATIENT WITH CLASS III MALOCCLUSION AND ANTERIOR OPEN BITE USING THE FROG INTRUSION PROTOCOL: A CASE REPORT*  
Enes Temizkan, **Ayşenur Dindar**, Şerife Şahin
- PB215 ERKEN KARIŞIK DIŞLENME DÖNEMİNDE GÖMÜLÜ SANTRAL DIŞIN ŞEFFAF PLAKLARLA SÜRDÜRÜLMESİ: VAKA RAPORU**  
*ERUPTION OF AN IMPACTED CENTRAL INCISOR WITH CLEAR ALIGNERS DURING EARLY MIXED DENTITION: A CASE REPORT*  
Şerife Şahin, **Merve Kulaksız**
- PB216 İSKELETSEL SINIF 3 MALOKLÜZYONUN MSE APAREYİ VE YÜZ MASKESİ İLE TEDAVİSİ**  
*TREATMENT OF SKELETAL CLASS 3 MALOCCLUSION WITH MSE APPLIANCE AND FACEMASK*  
**İldem Köse**, Nilüfer İrem Tunçer
- PB217 MANDİBULAR ASİMETRİ VE İSKELETSEL SINIF III MALOKLÜZYONA SAHİP HASTANIN KAMUFLAJ TEDAVİSİ: OLGU SUNUMU**  
*CAMOUFLAGE TREATMENT OF A PATIENT WITH MANDIBULAR ASYMMETRY AND SKELETAL CLASS III MALOCCLUSION: A CASE REPORT*  
**Damla Nur Uslu**, Seden Akan
- PB218 PIERRE ROBİN SEKANSLI HASTADA FONKSİYONEL TEDAVİ: OLGU SUNUMU**  
*FUNCTIONAL TREATMENT IN A PATIENT WITH PIERRE ROBİN SEQUENCE: CASE REPORT*  
**Ismayıl Malikov**, Türkan Sezen Erhamza, Ebru İlhan Koçak, Alaattin Tekeli
- PB219 TEUSCHER TÜPLÜ AKRİLİK CAP SPLİNT TİPİ RME AYGITI VE OKSİPİTAL HEADGEAR İLE ÖN AÇIK KAPANIŞIN TEDAVİSİ**  
*TREATMENT OF ANTERIOR OPENBITE WITH TEUSCHER TUBED ACRYLIC CAP SPLINT RME APPLIANCE AND OCCIPITAL HEADGEAR*  
Meral Duman, **Aslı Eker Davut**, Berza Yılmaz
- PB220 MANDİBULAR ASİMETRİ VE SINIF III MALOKLÜZYONA SAHİP KONJENİTAL LATERAL EKSİKLİĞİ BULUNAN HASTANIN ORTOGNATİK CERRAHİ İLE TEDAVİSİ: VAKA RAPORU**  
*TREATMENT OF A PATIENT WITH MANDIBULAR ASYMMETRY AND CLASS III MALOCCLUSION WITH CONGENITAL LATERAL DEFICIENCY VIA ORTHOGNATHIC SURGERY: CASE REPORT*  
Duygu Çapkın, **Sena Akman**, Şerife Şahin, Doğan Dolanmaz
- PB221 İSKELETSEL SINIF II VE ŞİDDETLİ AÇIK KAPANIŞIN ORTODONTİK – CERRAHİ TEDAVİSİ**  
*ORTHODONTIC-SURGICAL TREATMENT OF SKELETAL CLASS II AND SEVERE OPEN BITE*  
**Elif Sena Ödemiş**, Kaan Kahya, Can Arslan, Fatih Cabbar, Serdar Yılmaz





- PB222 KONVANSİYONEL ALÇI MODELLER VE DİJİTAL MODELLER ÜZERİNDE YAPILAN DENTAL ÖLÇÜMLERİN ARASINDA FARK VAR MI?**  
*IS THERE ANY DIFFERENCE BETWEEN DENTAL MEASUREMENTS ON CONVENTIONAL PLASTER MODELS AND DIGITAL MODELS?*  
Tugce Alpaydın, **Beyza Erzayın**
- PB223 YÜZ MASKESİ UYGULAMASININ MANDIBULANIN FARKLI BÖLGELERİNDEKİ TRABEKULER KEMİK YAPISI DEĞİŞİMİ ÜZERİNE ETKİSİNİN FRAKTAL ANALİZ YÖNTEMİ KULLANILARAK DEĞERLENDİRİLMESİ**  
*THE EFFECT OF FACE MASK THERAPY ON THE TRABECULAR BONE STRUCTURE IN DIFFERENT REGIONS OF THE MANDIBLE USING FRACTAL ANALYSIS METHOD*  
**Burcu Bakkal**, Kübra Emanet, Kübra Gülnur Topsakal, Taner Öztürk, Ahmet Yağcı
- PB224 SABİT ORTODONTİK TEDAVİ SIRASINDA FARKLI DİŞ MACUNU KULLANAN BİREYLERİN DİŞLERİNDEKİ RENK DEĞİŞİMİNİN İNCELENMESİ**  
*EXAMINATION OF COLOR CHANGE IN THE TEETH OF INDIVIDUALS USING DIFFERENT TOOTHPASTE DURING FIXED ORTHODONTIC TREATMENT*  
**Beyza Kahraman Büyüknalbant**, Taner Öztürk
- PB225 SINIF II MALOKLÜZYONLARINDA ETKİLİ TEDAVİ PLANLAMASI**  
*EFFECTIVE TREATMENT PLANNING FOR CLASS II MALOCCLUSIONS*  
**Aybüke Asena Atasever İşler**, Nurhan Bayındır Durna, Kübra Betül Uylaş
- PB226 ORTODONTİK MİNİ VİDALAR İLE İLGİLİ YOUTUBE VİDEOLARININ İÇERİKLERİNİN DEĞERLENDİRİLMESİ**  
*EVALUATION OF THE CONTENT OF YOUTUBE VIDEOS RELATED TO ORTHODONTIC MINI SCREWS*  
**Sercan Taşkın**, Mine Geçgelen Cesur
- PB227 ŞİDDETLİ İSKELETSEL MAKSİLLER DARLIK ve SINIF II SUBDİVİZYON MALOKLUZYONUN SARPE ve ŞEFFAF PLAKLAR İLE TEDAVİSİ: 1 YILLIK TAKİP**  
*TREATMENT OF SEVERE SKELETAL MAXILLARY DEFICIENCY and CLASS II SUBDIVISION MALOCCLUSION WITH SARPE and CLEAR ALIGNERS: 1-YEAR FOLLOW-UP*  
Sinem İnce Bingöl, Ayça Arman Özçırpıcı, **Aslınur Mamuk**
- PB228 İSKELETSEL SINIF II MALOKLÜZYONA SAHİP HASTANIN SERVİKAL HEADGEAR-TWINBLOCK APAREYİYLE TEDAVİSİ: OLGU SUNUMU**  
*TREATMENT OF A PATIENT WITH SKELETAL CLASS II MALOCCLUSION WITH CERVICAL HEADGEAR-TWINBLOCK APPLIANCE: A CASE REPORT*  
**Seyma Sahin Guner**, Yunus Emre Guner, M.Taha Alpaydın
- PB230 TRAVMAYA BAĞLI MAKSİLLER KESER DİŞ EKSİKLİĞİNE SAHİP HASTANIN MULTİDİSİPLİNER TEDAVİSİ, VAKA RAPORU**  
*MULTIDISCIPLINARY TREATMENT OF A PATIENT WITH MAXILLARY INCISOR DEFICIENCY DUE TO TRAUMA, CASE REPORT*  
**Büşra Nur Arslan**, Hakkı Yılmaz, Caner Öztürk, Yusuf Kör



- PB231 GERÇEK VE PSÖDO SINIF III MALOKLÜZYONLAR ARASINDA HAVA YOLUNUN KARŞILAŞTIRILMASI**  
*COMPARISON OF AIRWAY BETWEEN TRUE AND PSEUDO CLASS III MALOCCLUSIONS*  
Burçin Akan, **Gülçe Nailer**, İlknur Veli
- PB232 ORTOGNATİK CERRAHİ SONRASI STABİLİTENİN SAĞLANMASI İÇİN DİJİTAL RESTORATİF DİŞ HEKİMLİĞİ**  
*DIGITAL RESTORATIVE DENTISTRY FOR STABILITY AFTER ORTHOGNATHIC SURGERY*  
Berat Serdar Akdeniz, **Yağızalp Süküt**, Ayşegül Tüzüner
- PB233 İSKELETSEL SINIF 3 MALOKLÜZYONUN DİJİTAL YÖNTEM İLE PLANLANMIŞ ORTOGNATİK CERRAHİ İLE TEDAVİSİ: OLGU SUNUMU**  
*TREATMENT OF SKELETAL CLASS 3 MALOCCLUSION WITH ORTHODONTIC AND ORTHOGNATHIC SURGERY PLANNED BY DIGITAL METHOD: A CASE REPORT*  
**Zeynep Öztuna Özkan**, Hande Pamukçu, Serdar Akdeniz, Sıdıka Sinem Akdeniz
- PB234 PANDEMİ DÖNEMİNİN SABİT ORTODONTİK TEDAVİLERDE KÖK REZORSİYONLARI ÜZERİNE ETKİSİ OLDU MU?**  
*DID THE PANDEMIC PERIOD CAUSE ROOT RESORPTION IN FIXED ORTHODONTIC TREATMENT?*  
Shkrullah Massadikov, **Mert Derviş Yüce**, Gamze Metin Gürsoy
- PB235 GERÇEK VE PSEUDO SINIF III MALOKLÜZYONLAR ARASINDA HYOİD KEMİK POZİSYONUNUN KARŞILAŞTIRILMASI**  
*COMPARISON OF HYOID BONE POSITION BETWEEN TRUE AND PSEUDO CLASS III MALOCCLUSIONS*  
Sevgi Kaptıkaçtı, **Müslim Bayrak**, Burçin Akan, İlknur Veli
- PB236 YETİŞKİN HASTADA İSKELETSEL ANKRAJLI CERRAHİ DESTEKLİ ÜST ÇENE GENİŞLETMESİ**  
*SURGICALLY ASSISTED MAXILLARY EXPANSION WITH SKELETAL ANCHORAGE IN AN ADULT PATIENT*  
**Sedanur Ünal**, Turan Öztürk, Yeşim Kaya, Kevser Sancak, Berrin Çelik
- PB237 MAKSİLLAR DERİNLİĞİN SAGİTAL İSKELETSEL SINIFLAMA İLE İLİŞKİSİ: BİR 3D KARŞILAŞTIRMA**  
*RELATIONSHIP OF MAXILLARY DEPTH WITH SAGITTAL SKELETAL CLASSIFICATION: A 3D COMPARISON*  
**Yasemin Yiğit**, Perihan Dalgacı Evli, Berat Serdar Akdeniz, Kübra Gülnur Topsakal, Serkan Görgülü
- PB238 EV TİPİ ÜRETİLEN ŞEFFAF PLAKLARLA BİTİM AŞAMASINDAKİ HASTANIN TEDAVİSİ: VAKA RAPORU**  
*IN-HOUSE FABRICATION AND USE OF CLEAR ALIGNERS IN THE FINAL PHASE OF TREATMENT: A CASE REPORT*  
**Belin Altuntaş**, Berfin Akaslan, Sevgi Başeğmez, Özgür Aydın Ergünay



DAVETLİ KONUŞMACILAR  
INVITED SPEAKERS



XIX. Uluslararası Türk Ortodonti Derneği Kongresi

Herkes için Dijital Ortodonti  
Klinik Uygulamalarda İpuçları ve Yenilikler

XIX<sup>th</sup> International Congress of Turkish Orthodontic Society  
Digital Orthodontics For Everyone  
Tips & Trends in Clinical Practice

02-06 Kasım / November 2024

Susesi Luxury Resort, Belek-Antalya



**Sercan Akyalçın**

## Özgeçmiş

Dr. Sercan Akyalçın, Harvard Diş Hekimliği Fakültesinde Ortodonti Divizyon Başkanlığı görevini yapmaktadır. Houston'daki Texas Üniversitesi Sağlık Bilimleri Merkezi'nde ortodonti programından mezun olduktan sonra Amerikan Ortodonti Board'u sertifikasyonunu almıştır. Harvard Üniversitesi'ne katılmadan önce Boston'daki Tufts Üniversitesi Diş Hekimliği Fakültesinde öğretim üyesi, Ortodonti kürsü başkanlığı ve lisansüstü program direktörü görevlerinde bulunmuştur.

Dr. Akyalçın, Northeast Ortodontistler Derneği (NESO) yönetim kurulu, Angle Society'nin yürütme komitesi ve Amerikan Ortodonti Derneği (AAO) delegeler meclisi gibi birçok liderlik görevlerine sahiptir. Ayrıca AAO Eğitim Konseyi'nde Amerika'nın Kuzeydoğu bölgesini temsil etmektedir. Bir eğitimci ve ortodontist olarak, ellinin üzerinde makalesi, bir ders kitabı, 12 kitap bölümü bulunmaktadır. Tüm bunlara ek olarak 2019 Edward H. Angle Araştırma Ödülü de dahil olmak üzere birçok ödülü bulunmaktadır. Son olarak Dr. Akyalçın'ın, Amerikan Dental Eğitim Konseyi ve American Ortodonti Board'unda denetmen pozisyonları bulunmaktadır.



## Neden 3-B Tasarımlı ve Kişiyeye Özel Basılmış Ortodontik Apareylere İhtiyacımız Var?

3 boyutlu baskılama teknolojisindeki son gelişmeler ve kişiyeye özelleştirilmiş tedavi, ortodontik maloklüzyonların tedavisinde klinisyenlere birçok seçenek sunmuştur. Pek çok yaklaşım nispeten çok yeni olmasına rağmen elde edilen sonuçların kalite, tedavi süresi ve hasta konforu açısından üstün sonuçları gözlemlenmeye başlanmıştır. Fakat kişiyeye özelleştirilmiş apareyler gerçekten heyecana değer mi?

Bu konuşmaya katıldıktan sonra klinisyenler kişiselleştirilmiş ortodontik tedavi uygulamalarını daha iyi anlayacak ve diyagnostik bilgilerin tedavi mekaniklerine dahil edilmesinin önemini kavrayacaklardır. Sunum, klinisyenlerin özelleştirilmiş aparey tasarımı ve üretimine aşina olmaları için kritik noktalara değinecektir. Son olarak, komplike vakaların tedavisinin kişiselleştirilmiş bir yaklaşımla nasıl daha üst seviyede tasarlanacağı ve yürütüleceği tüm katılımcılara gösterilecektir. Arıyetten, konuşmacı, dijital ortodonti araçlarının potansiyeli ve bunların tüm klinik uygulamanın nasıl bir parçası olabileceğini vaka örnekleri üzerinden açıklayacaktır.

### GençTOD Etkinliği

#### Olgu Bitimi Standartlarında Uzmanlaşmak

Ortodontik maloklüzyonlar, özellikle iskeletsel Sınıf II ve açık kapanışlar, ortodontistlerin etkili bir şekilde teşhis ve tedavi etmeleri için benzersiz zorluklar sunar. Bu zorlukların birçoğu, klinik olguların büyük oranda varyete göstermesi ve kesici diş konumu ve eksen eğimleri, yatay genişletme ihtiyacı ve olgunun vertikal yönde yönetimi gibi komplike edici faktörlerle ilgilidir. Bu seminerde katılımcılara, vakaları “bitim baştan” yaklaşımıyla teşhis ve tedavi etme yaklaşımı tanıtılacaktır. Olgu bitimlerine farklı yönlerden yaklaşılacaktır:

Board standartlarını yansıtan mükemmel vaka sonuçlarına nasıl ulaşılır?

Yüz estetiğini iyileştirmek için hastanın büyüme potansiyeli ve mekanoterapiden nasıl yararlanır?

Gülüş tasarımı stratejileri ve dişlerin bu hedeflere göre konumlandırılması

Nüksetme konusunda nasıl dikkatli olunmalı ve retansiyon protokolleri nasıl planlanmalıdır?



XIX. Uluslararası Türk Ortodonti Derneği Kongresi

Herkes için Dijital Ortodonti  
Klinik Uygulamalarda İpuçları ve Yenilikler

XIX<sup>th</sup> International Congress of Turkish Orthodontic Society

Digital Orthodontics For Everyone  
Tips & Trends in Clinical Practice

02-06 Kasım / November 2024

Susesi Luxury Resort, Belek-Antalya



**Sercan Akyalçın**

### Short Bio

Dr. Sercan Akyalçın is the Head of Orthodontics at Harvard School of Dental Medicine. He has a DDS-PhD degree and is a graduate of the orthodontic program at the University of Texas Health Science Center at Houston. Before joining Harvard University, he was a faculty member at Tufts University School of Dental Medicine in Boston, where he also served as the chair and graduate program director of Orthodontics.

Dr. Akyalçın is active in many leadership roles, serving on the Northeast Society of Orthodontists (NESO) Board of Directors and representing NESO on the House of Delegates at the AAO. He also advocates for the Northeast region on the AAO Council on Education. As a dental educator and orthodontist, he has published fifty peer-reviewed papers, co-edited a textbook, contributed to twelve other orthodontic books, and served on the editorial boards of orthodontic and dental journals. In addition, he has been recognized with several awards in the field, including the 2019 Edward H. Angle Research Prize. Additionally, he serves as an examiner for the Council on Dental Accreditation and the American Board of Orthodontics.



XIX. Uluslararası Türk Ortodonti Derneği Kongresi

Herkes için Dijital Ortodonti  
Klinik Uygulamalarda İpuçları ve Yenilikler

XIX<sup>th</sup> International Congress of Turkish Orthodontic Society

Digital Orthodontics For Everyone  
Tips & Trends in Clinical Practice

02-06 Kasım / November 2024

Susesi Luxury Resort, Belek-Antalya



## Why Do We Need 3-D Designed and Custom Printed Orthodontic Appliances?

Recent developments in 3-D printing technology and customized and personalized therapy have made many options available for clinicians in treating orthodontic malocclusions. While many approaches are relatively new, we began to observe their superior outcomes in terms of precision, treatment length, and patient comfort. But are the custom appliances worth the hype?

After attending this talk, the clinicians will better understand precision orthodontics and personalized treatment while recognizing the importance of incorporating diagnostic information in the treatment mechanics. The presentation will touch on critical points for clinicians to familiarize themselves with customized appliance design and fabrication.

Finally, it should be clear to all attendees how to plan and execute the treatment of complex cases with a personalized approach. The presenter will use case examples and demonstrations to present the power of digital orthodontic tools and how they could be a part of every practice.

### GençTOD Event

#### Mastering the Standards in Case Finishing

Orthodontic malocclusions, specifically skeletal Class II and open bites present unique challenges for orthodontists to diagnose and treat efficiently. Many of these challenges relate to the vast diversity of the clinical presentation and complicating factors such as incisor position and torque, the need for transverse expansion, and vertical management of the case. In this seminar, the participants will be trained to diagnose and treat the cases with the “end-in-mind” approach. The course will focus on the case finishing from multiple aspects:

How to achieve excellent case outcomes reflecting the board standards

How to utilize the remaining growth and mechanotherapy to improve the facial esthetics

Smile-design strategies and positioning the teeth accordingly

How to be mindful of relapse and strategize the retention protocols accordingly



**Yüksel Alev**

## Özgeçmiş

İlk ve orta öğrenimini Bulgaristan'da tamamlayan Yüksel ALEV, lisans eğitimine 1987 yılında Filibe Diş Hekimliği Fakültesi'nde başladı ve 1992 yılında onur derecesiyle mezun oldu.

1999 yılına kadar diş hekimi olarak çalıştı ve aynı yıl Ege Üniversitesi Diş Hekimliği Fakültesi Ortodonti Anabilim Dalı'nda doktora eğitim programına kabul edildi. 2005 yılında "Ortodonti Doktoru" unvanını alarak mezun oldu ve ardından İzmir'de özel muayenehane açtı.

Dr. Yüksel Alev, ortodonti alanındaki son gelişmeleri takip etmek amacıyla düzenli olarak ulusal ve uluslararası kongre, seminer ve kurslara katılmaktadır. Türk Diş Hekimleri Birliği, Türk Ortodonti Derneği ve Serbest Ortodontistler Derneği üyesidir.

Ortodonti alanını kapsayan iki tescilli patenti bulunmaktadır. Dr. Yüksel Alev evli ve bir çocuk babasıdır.

## Üst Çene Genişletmesinde Dijital Planlama

Üst çene genişletme işlemi, üst çenede yetersiz gelişim sonucu ortaya çıkan uyumsuzlukların düzeltilmesinde kullanılan bir yöntemdir. Gelişim yetersizliği ve yapısal anatomi her bireyde farklılık gösterdiği için tedavi planlamaları kişiye özel yapılmalıdır. Günümüzde dijital uygulamalar alanımızda birçok geleneksel yaklaşımların yerine geçmekle kalmayıp daha kolay ve hassas sonuçlar almamıza yardımcı olmaktadır. Dişleri, yumuşak dokuyu ve kemikleri sanal ortamda değerlendirerek ve özel programlar ve üretim teknikleri kullanarak, kişiye özel daha etkili kemik destekli genişletme aygıtları tasarlamamız mümkün olmaktadır. Sunum esnasında dijital planlama yaklaşımları ve bunların klinik uygulamalara yansımaları anlatılacaktır.





XIX. Uluslararası Türk Ortodonti Derneği Kongresi

Herkes için Dijital Ortodonti  
Klinik Uygulamalarda İpuçları ve Yenilikler

XIX<sup>th</sup> International Congress of Turkish Orthodontic Society

Digital Orthodontics For Everyone  
Tips & Trends in Clinical Practice

02-06 Kasım / November 2024

Susesi Luxury Resort, Belek-Antalya



**Yüksel Alev**

### **Short Bio**

Having completed his primary and high school education in Bulgaria, Yüksel ALEV started his undergraduate education in Plovdiv in 1987 at the Faculty of Dentistry and graduated with honours in 1992.

He worked as a dentist until 1999 and in the same year he has been accepted to a PhD education program at Ege University, Faculty of Dentistry, Department of Orthodontics. In 2005, he graduated by receiving the title “Doctor of Orthodontics” and subsequently opened a private practice in Izmir, Turkey.

Dr Yüksel Alev regularly attends national and international congresses, seminars, and courses in order to follow the latest developments in orthodontics. He is a member of the Turkish Dental Association, Turkish Orthodontic Society and Society of Private Orthodontists.

He has two registered patents covering the field of orthodontics. Dr Yüksel Alev is married and has one child.

### **Digital Planning of Maxillary Expansion**

The maxillary expansion is a method used to correct discrepancies in the upper jaw that occur because of its inadequate development. Since the level of underdevelopment and structural anatomy differ from person to person, treatment plans should be made individually. Today, digital applications not only replace many conventional approaches in our field, but also help us get easier and more precise results. By evaluating teeth, soft tissue, and bones in a virtual environment and by using special programs and production techniques, it is possible to design more effective customized bone-supported expansion devices. During the presentation, digital planning approaches and their reflection on clinical practices will be explained.



XIX. Uluslararası Türk Ortodonti Derneği Kongresi

Herkes için Dijital Ortodonti  
Klinik Uygulamalarda İpuçları ve Yenilikler

XIX<sup>th</sup> International Congress of Turkish Orthodontic Society  
Digital Orthodontics For Everyone  
Tips & Trends in Clinical Practice

02-06 Kasım / November 2024

Susesi Luxury Resort, Belek-Antalya



**Caner Balta**

## Özgeçmiş

2010- Diş Hekimliği - İstanbul Üniversitesi, İstanbul, Türkiye

2017- Ortodonti Uzmanlık ve Doktora Eğitimi, İstanbul Üniversitesi, İstanbul, Türkiye

2017- Misafir Öğretim Üyesi - Virginia Commonwealth University, Richmond, Virginia, ABD

2019- 2021 Türk Aligner Derneği - Kurucu ve Eğitim Komisyonu Üyesi

2020- AlignerClass Eğitim Platformu Kurucusu

2021- Devam ediyor Türk Aligner Derneği Yönetim Kurulu Üyesi ve Organizasyon Komitesi Başkanı

2020- Dr. Sandra Tai, 'Şeffaf Plak Tekniği' Kitabı 8. Ve 9. Bölüm Çevirileri

Angle Orthodontics için Dergisi Makale Değerlendirmeleri yapıyor

2023- E. H. Angle Society North Atlantic Component Affiliate Üye

Türkiye'de ve çeşitli ülkelerde 'Şeffaf Plaklar ile Yapılan Ortodontik Tedaviler' üzerine eğitimler veriyor.

Incognito Lingual Braket Sistemi, Invisalign Şeffaf Plak Sistemi sertifikalı uygulayıcısıdır.

FACE sertifikasına sahiptir.

2021 - Devam ediyor, Invisalign Klinik Eğitmeni

2019 yılından bu yana İstanbul'da kendi kliniği olan 'Caner BALTA Ortodonti Kliniği' nde çalışmaya devam etmektedir.



XIX. Uluslararası Türk Ortodonti Derneği Kongresi

Herkes için Dijital Ortodonti  
Klinik Uygulamalarda İpuçları ve Yenilikler

XIX<sup>th</sup> International Congress of Turkish Orthodontic Society  
Digital Orthodontics For Everyone  
Tips & Trends in Clinical Practice

02-06 Kasım / November 2024

Susesi Luxury Resort, Belek-Antalya



## Şeffaf Plaklar- Dijitalleşen Araçlar ve Ortodontik Arka Plan

Ortodontik tedaviler geride kalan 15 yılda giderek daha fazla dijital araçlarla entegre olmaya devam ediyor. Dijital araçlar ortodontistlere bir çok konuda hareket alanı sağlasa da birçok bilinmeyen alanı da beraberinde getiriyor. Şeffaf plaklar ile yapılan ortodontik tedavilerde dijital araçların yeri, klasik ortodontik tedavilere göre belirgin bir şekilde daha fazla, bu da kimi noktalarda ortodonti uzmanlarında tedirginlik yaratabiliyor. Şeffaf plaklarla yapılan tedaviler hastaların estetik beklentilerini daha iyi karşılarken aynı zamanda hastalar için daha konforlu bir ortodontik tedavi süreci sağlıyor. Hekimler için de ortodontik tedavilerin daha kolay uygulanabilir hale getirdiğine yönelik yaygın bir kabul mevcut. Peki şeffaf plaklarla yapılan ortodontik tedavilerin planlanmasına ve klinik uygulamasında ortodonti uzmanlarını gerçekte neler bekliyor? Ortodonti biliminin bu yeni yaygınlaşan aygıtlarla entegrasyonunu sıkı bir şekilde yapmak için ortodonti uzmanlarının bilmesi gerekenler neler? Planlamaların yapıldığı yazılımlardan biyomekanik prensiplere, klinik uygulamalardan hasta süreçlerine, ortodonti uzmanları için mevcut alışkanlıkları yeni deneyimlere entegre etmek gerekiyor. Bu sunumda dijital araçların ve dijitalleşen dünyanın ortodonti kliniğine nasıl uyumlanabileceğinin detayları yer alacaktır.



XIX. Uluslararası Türk Ortodonti Derneği Kongresi

Herkes için Dijital Ortodonti  
Klinik Uygulamalarda İpuçları ve Yenilikler

XIX<sup>th</sup> International Congress of Turkish Orthodontic Society

Digital Orthodontics For Everyone  
Tips & Trends in Clinical Practice

02-06 Kasım / November 2024

Susesi Luxury Resort, Belek-Antalya



**Caner Balta**

### Short Bio

2010 - Istanbul University, Istanbul, Turkey, DDS., Faculty of Dentistry

2017 - İstanbul University, Istanbul, Turkey, PhD., Faculty of Dentistry

2017 - Visiting Scholar, Virginia Commonwealth University, Department of Orthodontics

2019 – 2021 Founder and Chair of Education Committee, Turkish Aligner Society

2020 Founder, Aligner Class Education Platform

2021 – Present Head of the Organization Committee, Turkish Aligner Society

2021 – Present Board Member, Turkish Aligner Society

2022 – Translator of the book chapter 8: Deep-Bite Treatment and Chapter 9: Open-Bite Treatment in the book “Clear Aligner Technique” by Sandra Tai.

2023- E. H. Angle Society North Atlantic Component Affiliate Member

He gives lectures on ‘Orthodontic Treatments with Clear Aligners’ in Turkey and various countries.

Certificated user of ‘Incognito Lingual System’, ‘Invisalign System’ and ‘FACE System’

2021- Present Invisalign Clinical Speaker

2019- Present Working in his own practice ‘Caner BALTA Orthodontics’ Istanbul, Turkey



XIX. Uluslararası Türk Ortodonti Derneği Kongresi

Herkes için Dijital Ortodonti  
Klinik Uygulamalarda İpuçları ve Yenilikler

XIX<sup>th</sup> International Congress of Turkish Orthodontic Society

Digital Orthodontics For Everyone  
Tips & Trends in Clinical Practice

02-06 Kasım / November 2024

Susesi Luxury Resort, Belek-Antalya



## Clear Aligners- Digital Tools and Orthodontic Background

Over the past 15 years, orthodontic treatments have become increasingly integrated with digital tools. Although digital tools give orthodontists a lot of leeway in many areas, they also bring many unknown areas. The place of digital tools in orthodontic treatments with clear aligners is significantly higher than in classical orthodontic treatments, which can cause anxiety in orthodontic specialists at some points. While treatments with transparent aligners better meet the aesthetic expectations of patients, they also provide a more comfortable orthodontic treatment process for patients. There is a widespread acceptance that orthodontic treatments are easier for physicians to apply. So, what really awaits orthodontists in the planning and clinical application of orthodontic treatments with clear aligners? What do orthodontists need to know in order to tightly integrate orthodontic science with these emerging devices? From planning software to biomechanical principles, from clinical practice to patient processes, orthodontists need to integrate existing habits into new experiences. This presentation will detail how digital tools and the digitalized world can be adapted to the orthodontic clinic.



XIX. Uluslararası Türk Ortodonti Derneği Kongresi

Herkes için Dijital Ortodonti  
Klinik Uygulamalarda İpuçları ve Yenilikler

XIX<sup>th</sup> International Congress of Turkish Orthodontic Society  
Digital Orthodontics For Everyone  
Tips & Trends in Clinical Practice

02-06 Kasım / November 2024

Susesi Luxury Resort, Belek-Antalya



**S. Kutalmış Büyük**

## Özgeçmiş

Ordu Üniversitesi Diş Hekimliği Fakültesi Ortodonti AD. & 3Dentistry CEO

Dr. S. Kutalmış BÜYÜK, Atatürk Üniversitesi Diş Hekimliği Fakültesi'nden mezun olduktan sonra, Erciyes Üniversitesi Sağlık Bilimleri Enstitüsü Ortodonti Anabilim Dalı'nda Doktora eğitimini tamamlayarak Ortodonti Uzmanı olmaya hak kazanmıştır. 2020 yılında Ortodonti alanında Doçentlik unvanı almıştır. Hâlen, Ordu Üniversitesi Diş Hekimliği Fakültesi Ortodonti Anabilim Dalı'nda Öğretim Üyesi olarak çalışmaktadır. 2023 Yılı Mart Ayı'nda 3 Boyutlu Yazıcı teknolojileri üreten Teknokent destekli 3DENTISTRY Girişim Eğitim Danışmanlık Araştırma Geliştirme Tasarım Sanayi ve Ticaret Limited Şirketini kurmuştur. Doç. Dr. S. Kutalmış BÜYÜK'ün Science Citation Index-Expanded ve diğer dergilerde yayımlanmış yüzden fazla diş hekimliği alanı ile ilgili makalesi bulunmaktadır ve H indeksi 17'dir (Web of Science). Başlıca çalışma alanları; Ortodontide 3 Boyutlu Tasarım, Diş Hekimliğinde 3 Boyutlu Yazıcılar, Ortodontide Hızlandırılmış Diş Hareketi Yöntemleri ve Ortodontik Şeffaf Plaklardır.

## GençTOD Etkinliği

### Ortodontide 3 Boyutlu Yazıcılar ve Klinik Uygulamaları

Genellikle 3 Boyutlu baskı olarak bilinen katmanlı üretim veya eklemeli imalat, nesnelere dijital modellerden katman katman oluşturularak hassas ve özel üretime olanak sağlamaktadır. Ortodontide kullanılan Dental 3 Boyutlu Yazıcılar ile estetik ortodontik braket ve tüplerden ortodontik modellere, nazoalveolar molding apaneylerinden direkt şeffaf ortodontik plaklara kadar tüm ortodontik uygulamalar uzun süreli laboratuvar işlemlerine gerek kalmadan, hızlı ve yüksek hassasiyette üretilebilmektedir. Bu sunumda ortodontide kullanılan 3 Boyutlu Yazıcılar ve klinik pratiğindeki iş akışı, güncel literatür eşliğinde anlatılacaktır.



XIX. Uluslararası Türk Ortodonti Derneği Kongresi

Herkes için Dijital Ortodonti  
Klinik Uygulamalarda İpuçları ve Yenilikler

XIX<sup>th</sup> International Congress of Turkish Orthodontic Society

Digital Orthodontics For Everyone  
Tips & Trends in Clinical Practice

02-06 Kasım / November 2024

Susesi Luxury Resort, Belek-Antalya



**S. Kutalmış Büyük**

### Short Bio

Ordu University, Faculty of Dentistry, Department of Orthodontics & 3Dentistry CEO

Dr. S. Kutalmış BÜYÜK, completed his doctorate education at Erciyes University Health Sciences Institute, Department of Orthodontics and qualified as an Orthodontic Specialist after graduating from Atatürk University Faculty of Dentistry. He received the title of Associate Professor in the field of Orthodontics in 2020. He currently works as a faculty member at Ordu University, Faculty of Dentistry, Department of Orthodontics. He founded 3DENTISTRY Enterprise Education Consultancy Research Development Design Industry and Trade Limited Company supported by Teknokent in March 2023 which produces 3D Printer technologies. Assoc. Prof. Dr. S. Kutalmış BÜYÜK has more than a hundred articles on the field of dentistry published in Science Citation Index-Expanded and other journals, and his H index is 17 (Web of Science). His main areas of study; 3D Design in Orthodontics, 3D Printers in Dentistry, Accelerated Tooth Movement Methods in Orthodontics and Clear Aligners.

### GençTOD Event

#### 3D Printers and Clinical Applications in Orthodontics

Additive manufacturing or rapid prototyping, commonly known as 3D printing, enables precise and custom production by creating objects layer by layer from digital models. All orthodontic applications, from aesthetic orthodontic brackets and tubes to orthodontic models, from nasoalveolar molding appliances to directly orthodontic clear aligners, can be produced quickly and with high precision, without the need for long-term laboratory procedures with Dental 3D Printers used in orthodontics. In this presentation, 3D Printers used in orthodontics and the workflow in clinical practice will be explained with the help of current literature.



XIX. Uluslararası Türk Ortodonti Derneği Kongresi

Herkes için Dijital Ortodonti  
Klinik Uygulamalarda İpuçları ve Yenilikler

XIX<sup>th</sup> International Congress of Turkish Orthodontic Society

Digital Orthodontics For Everyone  
Tips & Trends in Clinical Practice

02-06 Kasım / November 2024

Susesi Luxury Resort, Belek-Antalya



**Ramadan Coşkun**

## Özgeçmiş

Hacettepe Üniversitesi Diş Hekimliği Fakültesi'nden 2011 yılında derece ile mezun olmuş, 2018 yılında İzmir Kâtip Çelebi Üniversitesi Diş Hekimliği Fakültesi Ortodonti Anabilim Dalı'nda ortodonti uzmanlığını tamamlamıştır. Türk Aligner Derneği ve Avrupa Aligner Derneği üyesi olup, ilgi alanları arasında dijital diş hekimliği, dental fotoğrafçılık, şeffaf plaklar ve geçici ankraj aygıtları (TADs) bulunmaktadır. Avrupa'dan Uzak Doğu'ya kadar birçok ülkede şeffaf plaklar hakkında kurslar verdi. Ayrıca birçok ulusal ve uluslararası kongre ve sempozyumda sunumlar yaptı. 2018'den beri Orthero'da danışmanlık yapan Ramadan Coşkun, klinik çalışmalarına Bursa'daki özel muayenehanesinde devam etmektedir.

## GençTOD Etkinliği

### Ortodontinin Geleceği Tamamen Şeffaf mı?

Ortodonti pratiğine 3 boyutlu yazıcıların, tarayıcıların ve yüksek kapasiteye sahip bilgisayar programlarının dahil olmasıyla birlikte, alışlagelen apareylerin yerini teknoloji desteğiyle üretilen apareyler almaya başlamıştır. Hastaların estetik tedavi beklentilerine cevaben çehre değiştiren mekaniklerin en dikkat çekenini, klinik pratiğinde sıklıkla kullanmaya başladığımız şeffaf plaklardır. Mikron hassasiyetinde üretim kapasitesine ulaştığımız bu süreçte akla gelen en büyük soru tabii ki geleceğimizin ne yöne gideceğidir. Tedavinin her aşamasını öngörüyle planlayabildiğimiz şeffaf plaklar, iddia edildiği üzere ilave desteğe gereksinim duymadan planladığımız tüm sonuçlara ulaşabilmemizi sağlayacak yeterlilikte ve güçte midir?

Bu sunumda, şeffaf plaklarla tedavi edilen vaka örnekleri eşliğinde geleceğimizin ne yöne gideceği sorusuna cevap bulunmaya çalışılacaktır.





XIX. Uluslararası Türk Ortodonti Derneği Kongresi

Herkes için Dijital Ortodonti  
Klinik Uygulamalarda İpuçları ve Yenilikler

XIX<sup>th</sup> International Congress of Turkish Orthodontic Society

Digital Orthodontics For Everyone  
Tips & Trends in Clinical Practice

02-06 Kasım / November 2024

Susesi Luxury Resort, Belek-Antalya



**Ramadan Coşkun**

### **Short Bio**

He graduated from Hacettepe University Faculty of Dentistry in 2011 with a degree, and in 2018, he completed his specialization in orthodontics at Izmir Katip Çelebi University Faculty of Dentistry, Department of Orthodontics. He is a member of the Turkish Aligner Society and the European Aligner Society, and his areas of interest include digital dentistry, dental photography, clear aligners and temporary anchorage devices (TADs).

He gave courses about clear aligners in many countries from Europe to the Far East. He also made presentations at many national and international congresses and symposiums.

Ramadan Coşkun, who has been a consultant at Orthero since 2018, continues his clinical studies in his private practice in Bursa.

### **GençTOD Event**

#### **Is the Future of Orthodontics Completely Clear?**

With the inclusion of 3D printers, scanners and high-capacity computer programs in orthodontic practice, the usual appliances have been replaced by technology-supported appliances. The most striking of the mechanics that have changed their face in response to patients' aesthetic treatment expectations are the clear aligners that we have started to use frequently in clinical practice. The biggest question that comes to mind in this process where we have reached micron precision production capacity is, of course, the direction of our future. Are clear aligners, with which we can plan every stage of treatment with predictability, sufficient and powerful enough to enable us to achieve all the results we have planned without the need for additional support, as claimed?

In this presentation, with case samples treated with clear aligners, we will try to answer in which direction our future will take us.



**Eser Çapan**

## Özgeçmiş

İstanbul Üniversitesi'nden 2007 yılında mezun olmuş, 2014 yılında aynı üniversitenin Ortodonti Anabilim Dalı'nda doktora eğitimini tamamlamıştır.

2014-2021 yılları arasında İstanbul Nişantaşı'nda kurucu ortağı olduğu Klinik Vivadent'te çalışmıştır.

2021 yılından beri çalışmalarını yine Nişantaşı'nda bulunan özel muayenehanesinde devam ettirmektedir.

Şeffaf plak tedavileri için ortodonti uzmanlarına vaka danışmanlığı hizmeti veren Aline For Me'nin kurucusudur.

Invisalign klinik konuşmacısıdır.

## Şeffaf Plaklar ile Tedavi Planlamasında Gerçekçi Yaklaşım

Dijitalleşmenin diş hekimliği ve ortodonti klinik pratiğine her geçen gün daha fazla dahil olduğu bu zamanlarda, gelişen teknoloji ile beraber alışkın ve hakim olduğumuz tedavi yöntemlerine farklı alternatifler ortaya çıkmıştır. Özellikle şeffaf plaklar, sabit mekaniklere ciddi bir alternatif haline gelmiştir. Bazen vakaya uygun bir biyomekanik avantaj yaratması, bazen hastaların estetik beklentileri, bazen sektörün yönelimleri ve hatta bazen sosyal medyanın etkisi birçok ortodontisti şeffaf plakları klinik pratiğine dahil etme yönünde oldukça motive etmiştir. Bu güncel tedavi yöntemi, vadettiği birçok güzel şeyin yanında ortodontistler için birçok bilinmezi de beraberinde getirmektedir.

Bu sunum şeffaf plaklar ile tedavi planlaması yaparken; dijital planlama araçlarında izlediğimiz sanal ortodontik tedavilerin gerçekçiliğinin, temel ortodontik prensipler üzerinden nasıl değerlendirilebileceğini anlatmayı amaçlamaktadır.



XIX. Uluslararası Türk Ortodonti Derneği Kongresi

Herkes için Dijital Ortodonti  
Klinik Uygulamalarda İpuçları ve Yenilikler

XIX<sup>th</sup> International Congress of Turkish Orthodontic Society

Digital Orthodontics For Everyone  
Tips & Trends in Clinical Practice

02-06 Kasım / November 2024

Susesi Luxury Resort, Belek-Antalya



**Eser Çapan**

### **Short Bio**

Dr. Eser Çapan graduated from Istanbul University in 2007 and completed his PhD at the Department of Orthodontics of the same university in 2014.

Between 2014 and 2021, he worked at Klinik Vivadent, which he co-founded, located in Nişantaşı, Istanbul.

Since 2021, he has been continuing his work at his private practice also located in Nişantaşı.

He is the founder of Aline For Me, providing treatment planning service to orthodontic specialists for clear aligner treatments.

He is an Invisalign clinical speaker.

### **A Realistic Approach to Treatment Planning with Clear Aligners**

In these times where digitization is increasingly becoming integrated into dental and orthodontic clinical practice, advancements in technology have introduced various alternatives to the conventional treatment methods we are accustomed to. Especially, clear aligners have emerged as a significant alternative to fixed mechanics. Sometimes, creating a biomechanical advantage suitable for the case, sometimes meeting patients' aesthetic expectations, sometimes following industry trends, and even sometimes under the influence of social media, have greatly motivated many orthodontists to incorporate clear aligners into their clinical practice. This contemporary treatment method, alongside offering many promising aspects, also brings many unknowns for orthodontists.

This presentation aims to explain how the realism of virtual orthodontic treatments observed in digital planning tools can be evaluated based on fundamental orthodontic principles when planning treatment with clear aligners.



XIX. Uluslararası Türk Ortodonti Derneği Kongresi

Herkes için Dijital Ortodonti  
Klinik Uygulamalarda İpuçları ve Yenilikler

XIX<sup>th</sup> International Congress of Turkish Orthodontic Society  
Digital Orthodontics For Everyone  
Tips & Trends in Clinical Practice

02-06 Kasım / November 2024

Susesi Luxury Resort, Belek-Antalya



**Aldo Giacotti**

## Özgeçmiş

Diş hekimliği eğitimini Rome "La Sapienza" Üniversitesi'nde, ortodonti eğitimini Ferrara Üniversitesi'nde tamamlamıştır. 1985'ten beri Roma Tor Vergata Üniversitesi'nde (İtalya) Prof. Mario Martignoni'nin akademik ve klinik kadrosunda bulunmaktadır. 1991'den beri Roma Tor Vergata Üniversitesi'nde profesör olarak görev yapmaktadır.

İtalyan Ortodonti Derneği Başkanlığı (2023), AAO Büyükelçiliği (2020/2022), İtalyan Ortodonti Kurulu Başkanlığı (2013/2015), İtalyan Ortodonti Akademisi Başkanlığı (2013), İtalyan Bidimensional Teknik Derneği Başkanlığı (2003/2006) görevlerini yürütmüştür.

I.B.O. (Italian Board of Orthodontics) ve E.B.O. (European Board of Orthodontics) Sertifikaları, İtalyan Ortodonti Derneği Aktif Üyesi, İtalyan Pediatrik Diş Hekimliği Derneği Aktif Üyesi, Dünya Ortodontistler Federasyonu ve Avrupa Ortodonti Derneği Aktif Üyesi, Amerikan Ortodonti Derneği Uluslararası üyesidir.

Aldo Giacotti, 1984 yılından bu yana Roma'da (İtalya) ortodonti muayenehanesini işletmekte ve dental maloklüzyonların ve ilgili bozuklukların önlenmesi, teşhisi ve tedavisine odaklanmaktadır. Misyonu, genç ve yetişkin hastalara en son teknolojiyi kullanarak tedavi sunmaktır. I.B.O. (İtalyan Ortodonti Kurulu) ve E.B.O. (Avrupa Ortodonti Kurulu) mükemmellik sertifikalarına sahiptir ve en son teknoloji sayesinde gülümseme ve yüz estetiği ile ilgili ilerleme ve yenilikleri sürekli olarak geliştirmektedir.



## Sınıf II Maloklüzyon Tedavisinde Şeffaf Plakların Kullanımı: Biyomekanik Değerlendirmeler ve Klinik Çıkarımlar

Ortodontide şeffaf plakların kullanımı, Sınıf II maloklüzyon vakalarında kayda değer sonuçlar elde etmek için etkili ve uygun bir tedavi alternatifini temsil etmektedir.

Aslında, estetik ve sosyal nedenlere bağlı olarak, büyümekte olan hastalar sabit ortodontik tedaviye karşı isteksiz olabilirler. Öte yandan, ebeveynler ve uzmanlar, hastaların çıkarılabilir şeffaf plaklara yönelik heves ve işbirliği düzeyleri konusunda sıklıkla şüpheye düşmektedir. Dahası, plaklarla yapılan Sınıf II tedavilere ilişkin çok sayıda yayın olmasına rağmen, tedavi protokolleri net bir şekilde tanımlanmamış ve evrensel olarak kabul görmemiştir, dolayısıyla bu tür ortodontik tedavilerin standardizasyonuna ve basitleştirilmesine izin vermemektedir.

Bu sunumun amacı, mevcut biyomekanik ve klinik protokolleri eleştirel bir şekilde analiz etmek ve buna karşılık, şeffaf plak tedavisine geçmeden önce uygun hasta seçiminin önemini vurgularken, uygun bir şematik Sınıf II tedavi protokolü önermektir.

Ders boyunca ortodontistlerin Sınıf II maloklüzyonların çekimsiz tedavilerinde rutin olarak takip ettiği 5 biyomekanik basamak adım adım anlatılmaktadır. Önerilen protokol, uygun Sınıf II düzeltme, üst molar distal rotasyonu, premolar ve kaninlerin sekanslı distalizasyonu için interark elastiklerinin erken uygulanmasını içerir. Dahası, şeffaf plakların doğru kullanımının Sınıf II elastiklerin potansiyel yan etkilerini nasıl en aza indirebileceği ve aynı zamanda mezial mandibular yeniden konumlandırmaya izin verebileceği kanıtlanmıştır.

Alternatif tedaviler (örn. sabit apareyler, hibrit tedaviler) değerlendirilirken, büyüme çağındaki hastalarda Sınıf II maloklüzyon düzeltimi amacıyla şeffaf plakların kullanımı, biyomekanik prensipler ve tedavi evrelemesi uygun şekilde uygulandığında ve hasta uyumu sağlandığında etkili ve güvenilir bir seçenek olarak değerlendirilmelidir.



XIX. Uluslararası Türk Ortodonti Derneği Kongresi

Herkes için Dijital Ortodonti  
Klinik Uygulamalarda İpuçları ve Yenilikler

XIX<sup>th</sup> International Congress of Turkish Orthodontic Society

Digital Orthodontics For Everyone  
Tips & Trends in Clinical Practice

02-06 Kasım / November 2024

Susesi Luxury Resort, Belek-Antalya



**Aldo Giacotti**

### **Short Bio**

Aldo Giacotti has run his orthodontic practice based in Rome (Italy) since 1984, focusing on prevention, diagnosis, and treatment of dental malocclusions and related disorders. Its mission consists of offering patients, teenagers and adults, topnotch treatments by means of the most recent technology. Further underscoring its reliability, the practice matches excellence certifications of the I.B.O. (Italian Board of Orthodontics) and E.B.O. (European Board of Orthodontics), constantly enhancing progress and innovation concerning smile and facial aesthetics by means of cutting-edge technology.



## **The Use Of Clear Aligners in Class II Malocclusion Treatment: Biomechanical Considerations and Clinical Implications**

The use of clear aligners in orthodontics represents an effective and convenient treatment alternative for the achievement of appreciable results in Class II malocclusion cases.

Indeed, depending on esthetic and social reasons, growing patients might be reluctant to undergoing fixed appliance-based treatment. On the other hand, parents and specialists have often been doubtful as to their level of enthusiasm and cooperation towards removable clear aligners. Moreover, despite the consistent number of publications on Class II treatments with aligners, treatment protocols are not so clearly defined nor universally accepted, hence not allowing for a standardization and simplification of such orthodontic treatments.

The aim of this presentation is to critically analyze the existing biomechanical and clinical protocols and, in turn, suggest a suitable schematic Class II treatment protocol, while emphasizing the importance of a proper patient selection before proceeding with aligner-based therapy.

Throughout the lecture, the 5 biomechanical steps routinely followed by orthodontists in non-extraction treatments of Class II malocclusions are described step-by-step. The suggested protocol features the early application of interarch elastics for proper Class II correction, upper molar distal rotation, and sequential distalization of bicuspids and cuspids. Moreover, it is evidenced how the proper use of aligners can minimize potential side-effects of Class II elastics, as well as allowing for mesial mandibular repositioning.

While considering alternative treatments (i.e. fixed appliances, hybrid treatments), the use of clear aligners for the purposes of Class II malocclusion correction in growing patients should be considered as an effective and reliable option when biomechanic principles and treatment staging are properly applied and patient compliance is favorable.



XIX. Uluslararası Türk Ortodonti Derneği Kongresi

Herkes için Dijital Ortodonti  
Klinik Uygulamalarda İpuçları ve Yenilikler

XIX<sup>th</sup> International Congress of Turkish Orthodontic Society  
Digital Orthodontics For Everyone  
Tips & Trends in Clinical Practice

02-06 Kasım / November 2024

Susesi Luxury Resort, Belek-Antalya



**Gabriele Gündel**

## Özgeçmiş

Almanya'nın Münster kentindeki Wilhelms Üniversitesi'nde diş hekimliği eğitimi

Münster Üniversitesi Westphalian Wilhelms Protetik Diş Tedavisi Polikliniğinde üç yıllık diş hekimliği yeterliliği / Prof. Dr. R. Marxkors

Çeşitli özel muayenehanelerde ve Westphalian Wilhelms-University Münster'de beş yıllık ortodonti uzmanlığı/ Prof. Dr. U. Ehmer

1999 Erding'de Dr. Sabine Friedrichs ile ortak muayenehanede çalışmıştır.

2003 Ortodontistler için ileri eğitim yetkisinin alınması

2006 Çeşitli Alman üniversitelerinde 2 yıllık ileri eğitimle CMD alanında uzmanlaşma

2011 Hannover Tıp Fakültesi'nde Lingual Ortodonti Yüksek Lisansı

2013 Invisalign Sistemi Sertifikasyonu

2015 yılından bu yana Münih'te yetişkin hastalara odaklanan disiplinler arası bir dişhekimliği ekibinde çalışmaktadır.

2015 yılından beri Avrupa'da Damon Sistemi eğitmeni

2020 Ekim Damon Ultima Kurucusu

2020'den beri Spark kullanıcısı

Ağustos 2021'den beri Uluslararası Ultima Konuşmacısı

2022'den beri Uluslararası Spark Konuşmacısı

2023 yılından bu yana DMD Sistemi kullanıcısı





XIX. Uluslararası Türk Ortodonti Derneği Kongresi

Herkes için Dijital Ortodonti  
Klinik Uygulamalarda İpuçları ve Yenilikler

XIX<sup>th</sup> International Congress of Turkish Orthodontic Society  
Digital Orthodontics For Everyone

Tips & Trends in Clinical Practice

02-06 Kasım / November 2024

Susesi Luxury Resort, Belek-Antalya



## **Pasif kapaklı braketlerle sabit aparey tedavisi ve Şeffaf plak tedavisi arasında sağlam temellere dayanan tedavi kararı**

Bu iki alternatif apareyle ortodontistin elinde tamamen farklı iki tedavi seçeneği bulunmaktadır. Çeşitli yüksek nitelikli uluslararası kurslara katılır ve çok sayıda iyi eğitilmiş klinisyeni takip ederseniz, neredeyse her maloklüzyonun her iki tedavi sistemiyle de başarılı bir şekilde tedavi edilebileceğini görürsünüz. Uygulamalarında her iki sistemi de sunan meslektaşlar için, hasta tercihlerinin ötesinde kararı etkileyebilecek daha objektif, tedaviye özgü veya biyomekanik nedenlerin olup olmadığı sorusu ortaya çıkabilir. Bu konuşma, hasta için en iyi bireysel tedavi yöntemi kararı üzerine düşünmeyi ve örnekler vermeyi amaçlamaktadır.



XIX. Uluslararası Türk Ortodonti Derneği Kongresi

Herkes için Dijital Ortodonti  
Klinik Uygulamalarda İpuçları ve Yenilikler

XIX<sup>th</sup> International Congress of Turkish Orthodontic Society

Digital Orthodontics For Everyone  
Tips & Trends in Clinical Practice

02-06 Kasım / November 2024

Susesi Luxury Resort, Belek-Antalya



**Gabriele Gündel**

### Short Bio

Study of dentistry at the Wilhelms University in Münster, Germany

Three-year dental qualification in the Polyclinic for Prosthodontics at the Westphalian Wilhelms University in Münster / Prof. Dr. R. Marxkors

Five-year orthodontic specialization in several specialized practices and at the Westphalian Wilhelms-University Münster/ Prof. Dr. U. Ehmer

1999 Joint practice with Dr. Sabine Friedrichs in Erding

2003 Obtaining the authorization for further training for orthodontists

2006 Specialization in CMD through 2-year advanced training at several German universities

2011 Master of Science Lingual Orthodontics at the Hannover Medical School

2013 Certification for the Invisalign System

Since 2015 working in an interdisciplinary dental team with a focus on adult patients in Munich

Since 2015 lecturer for the Damon System in Europe October 2020 Damon Ultima Founder

Since 2020 Spark user

Since August 2021 international Ultima Speaker Since 2022 International Spark Speaker

Since 2023 user of the DMD System



XIX. Uluslararası Türk Ortodonti Derneği Kongresi

Herkes için Dijital Ortodonti  
Klinik Uygulamalarda İpuçları ve Yenilikler

XIX<sup>th</sup> International Congress of Turkish Orthodontic Society

Digital Orthodontics For Everyone  
Tips & Trends in Clinical Practice

02-06 Kasım / November 2024

Susesi Luxury Resort, Belek-Antalya



## Well-founded therapy decision between PSL fixed appliance therapy & Aligner therapy

With these two alternative treatment appliances the orthodontist has two completely different treatment options at his / her disposal. If you take part in the various highly qualified international courses and follow the numerous very broadly trained clinicians, you will find that almost every malocclusion can be treated successfully with both the one and the other treatment system. For colleagues who offer both systems in their practice, the question may arise as to whether there are more objective, treatment-specific or biomechanical reasons that could influence the decision, beyond patient preferences. This lecture is intended to give some food for thought and examples for this and the decision of the best individual treatment equipment for the patient.



XIX. Uluslararası Türk Ortodonti Derneği Kongresi

Herkes için Dijital Ortodonti  
Klinik Uygulamalarda İpuçları ve Yenilikler

XIX<sup>th</sup> International Congress of Turkish Orthodontic Society

Digital Orthodontics For Everyone  
Tips & Trends in Clinical Practice

02-06 Kasım / November 2024

Susesi Luxury Resort, Belek-Antalya



**Funda Kadioğlu**

## Özgeçmiş

Dr. Funda Gülay Kadioğlu, Hacettepe Üniversitesi Diş Hekimliği Fakültesi'nden mezun olduktan sonra sırayla, Ankara Üniversitesi Tıp Fakültesi'nde Tıp Etiği alanında doktora ve Çukurova Üniversitesi Diş Hekimliği Fakültesi'nde Ortodonti alanında doktora/uzmanlık eğitimlerini tamamlamıştır. Halen Çukurova Üniversitesi Tıp ve Diş Hekimliği Fakültelerinde öğretim üyesi olarak görev yapmaktadır. Türkiye Biyoetik Derneği'nin kurucu üyesi, Tıp Etiği ve Hukuku Derneği'nin Yönetim Kurulu üyesi, International Dental Law and Ethics Society ile Türk Ortodonti Derneği'nin üyesidir. Kurucu üyesi olduğu Türk Dişhekimleri Birliği Etik Kurulu'nun başkanlığını yürütmektedir. Ulusal ve uluslararası dergilerde ve kitaplarda makaleleri ile bölüm yazarlıkları vardır. İlgi alanları arasında "ortodontide etik ikilemler", "etik açıdan klinik karar verme süreci", "adolesanlarda karar verme kapasitesi", "diş hekimliğinde sürdürülebilirlik", "tıpta insani bilimler", "sağlık politikaları" ve "toplumsal cinsiyet eşitliği" bulunmaktadır.



XIX. Uluslararası Türk Ortodonti Derneği Kongresi

Herkes için Dijital Ortodonti  
Klinik Uygulamalarda İpuçları ve Yenilikler

XIX<sup>th</sup> International Congress of Turkish Orthodontic Society  
Digital Orthodontics For Everyone  
Tips & Trends in Clinical Practice

02-06 Kasım / November 2024

Susesi Luxury Resort, Belek-Antalya



## Dijital Ortodontide Çevresel Sürdürülebilirlik

Sürdürülebilir sağlık sistemleri, sağlık hizmetlerinin uzun vadeli toplumsal ve çevresel etkilerini göz önünde bulundurarak mevcut kaynakları etkin bir biçimde kullanırken, gelecek nesillerin sağlık haklarını ve gereksinimlerini de gözeten sistemlerdir. Bu tür sistemlerin temel bileşenlerini tıbbi atıkların azaltılması, geri dönüştürülmesi ve yeniden kullanılması; enerji verimliliği, minimal invaziv uygulamalar, azaltılmış karbon ayak izi, toksik atıkların etkin yönetimi ve hastane ve ofislerin çevre dostu ilkelere uygun tasarımı oluşturmaktadır. Kullandığı dijital teknolojilerle, simülasyon yazılımlarla, üç boyutlu tarayıcı ve yazıcılarla hastanın ağız yapısını ayrıntılı olarak analiz eden, ideal bir tedavi planı oluşturan ve tedavi edici materyalleri tasarlayıp üreten dijital ortodonti, geleneksel ortodonti uygulamalarına göre daha hassas ölçümler yapabilme ve öngörülebilir olma avantajlarına sahiptir. Ancak, dijital ortodontinin önemli bir kazanımı olan ve giderek hastaların öncelikli tercihi haline gelen şeffaf plaklarla tedavinin, çevresel açıdan sürdürülebilir olup olmadığı tartışmalı bir konudur.

Dijital teknoloji sayesinde, geleneksel ortodontide kullanılan materyal ve işlem basamaklarının azalması, yenilenebilir enerji kaynaklarının kullanılması, azalan klinik ziyaret sayısının karbon ayak izleri üzerindeki olumlu etkisi nedenleriyle dijital ortodonti, kaynak ve enerji tüketimini büyük ölçüde azaltan çevre dostu bir sağlık hizmetidir. Ancak dijital ortodontinin ürünleri kimi zaman çevre sorunlarına yol açabilmektedir. Özellikle işlevini tamamlayan şeffaf plaklar birer kontamine tıbbi atığa dönüşmekte ve bu çok sayıdaki atığa rutin geri dönüştürme işlemleri uygulanamamaktadır. Ayrıca plakların içeriğindeki farklı türdeki polimerlerin mikroplastik içerme potansiyeli bu materyallerin çevre dostu olma özelliğini bir kez daha gözden geçirmemizi gerekli kılmaktadır.



XIX. Uluslararası Türk Ortodonti Derneği Kongresi

Herkes için Dijital Ortodonti  
Klinik Uygulamalarda İpuçları ve Yenilikler

XIX<sup>th</sup> International Congress of Turkish Orthodontic Society

Digital Orthodontics For Everyone  
Tips & Trends in Clinical Practice

02-06 Kasım / November 2024

Susesi Luxury Resort, Belek-Antalya



**Funda Kadioğlu**

### Short Bio

Dr. Funda Gülay Kadioğlu graduated from Hacettepe University Faculty of Dentistry, then completed her doctorate in Medical Ethics at Ankara University Faculty of Medicine and doctorate/specialization training in Orthodontics at Çukurova University Faculty of Dentistry. She currently serves as a faculty member at Çukurova University Faculty of Medicine and Faculty of Dentistry. She is a founding member of the Turkish Bioethics Association, a board member of the Medical Ethics and Law Association, and a member of the International Dental Law and Ethics Society and the Turkish Orthodontic Society. She is the chair of the Ethics Committee of the Turkish Dental Association, of which she is a founding member. She has articles and chapter authorships in national and international journals and books. Her areas of interest include “ethical dilemmas in orthodontics”, “ethical decision-making process in clinics”, “decision-making capacity in adolescents”, “sustainability in dentistry”, “medical humanities”, “healthcare politics” and “gender equality”.



XIX. Uluslararası Türk Ortodonti Derneği Kongresi

Herkes için Dijital Ortodonti  
Klinik Uygulamalarda İpuçları ve Yenilikler

XIX<sup>th</sup> International Congress of Turkish Orthodontic Society

Digital Orthodontics For Everyone  
Tips & Trends in Clinical Practice

02-06 Kasım / November 2024

Susesi Luxury Resort, Belek-Antalya



## Environmental Sustainability in Digital Orthodontics

Sustainable healthcare systems are those which consider the long-term social and environmental impacts of health services, utilizing existing resources effectively, and concurrently addressing the health rights and needs of future generations. The key components of such systems include reducing, recycling, and reusing medical waste, energy efficiency, minimally invasive practices, reduced carbon footprint, effective management of toxic wastes and the design of hospitals and offices in accordance with eco-friendly principles. Digital orthodontics, which analyses the patient's oral structure using digital technologies, simulation software, three-dimensional scanners, and printers, not only crafts an ideal treatment plan but also designs and manufactures therapeutic materials. It offers the advantages of more precise measurements and predictability compared to traditional orthodontic methods. However, the environmental sustainability of treatment with clear aligners, a significant advancement in digital orthodontics and increasingly favored by patients, remains a topic of controversy in academic literature.

Due to the digital technology, digital orthodontics significantly reduces resource and energy consumption by minimizing materials and process steps compared to traditional orthodontics. Additionally, it incorporates the use of renewable energy sources and contributes positively to patients' carbon footprints by reducing the number of clinic visits required. Nevertheless, digital orthodontic products can occasionally contribute to environmental issues. Specifically, clear aligners, once they have served their purpose, transform into contaminated medical waste, with routine recycling methods often unable to accommodate this substantial volume of waste. Moreover, the possibility of various polymer types within the aligners containing microplastics prompts a reevaluation of the environmental impact of these materials.



XIX. Uluslararası Türk Ortodonti Derneği Kongresi

Herkes için Dijital Ortodonti  
Klinik Uygulamalarda İpuçları ve Yenilikler

XIX<sup>th</sup> International Congress of Turkish Orthodontic Society

Digital Orthodontics For Everyone  
Tips & Trends in Clinical Practice

02-06 Kasım / November 2024

Susesi Luxury Resort, Belek-Antalya



**Şeniz Karaçay**

## Özgeçmiş

1981-1988 TED Ankara Koleji

1988-1993 Hacettepe Üniversitesi Diş Hekimliği Fakültesi

1998-2002 Gülhane Askeri Tıp Akademisi (GATA) Diş Hekimliği Bilimleri Merkezi, Ortodonti Anabilim Dalı, Doktora Eğitimi

2002-2004 GATA Diş Hekimliği Merkezi, Ortodonti Anabilim Dalı, Uzman Hekim

2004-2007 GATA Diş Hekimliği Merkezi, Ortodonti Anabilim Dalı, Yardımcı Doçent

2008-2014 GATA Haydarpaşa Eđt. Hast., Diş Servisi, Ortodonti Bölümü (Doçent)

2014-2016 GATA Haydarpaşa Eđt. Hast., Diş Servisi, Ortodonti Kısım Şefi (Profesör)

2016-2024 Sağlık Bilimleri Üniversitesi (SBÜ), Hamidiye Diş Hekimliği Fakültesi, Ortodonti Anabilim Dalı Başkanı

2017-2019 SBÜ Hamidiye Diş Hekimliği Fakültesi Kurucu Dekan Yardımcısı

2019-2022 SBÜ Hamidiye Sağlık Bilimleri Enstitü Müdürü

2024- SBÜ Hamidiye Diş Hekimliği Fakültesi Dekanı





XIX. Uluslararası Türk Ortodonti Derneği Kongresi

Herkes için Dijital Ortodonti  
Klinik Uygulamalarda İpuçları ve Yenilikler

XIX<sup>th</sup> International Congress of Turkish Orthodontic Society  
Digital Orthodontics For Everyone

Tips & Trends in Clinical Practice

02-06 Kasım / November 2024

Susesi Luxury Resort, Belek-Antalya



## Ortodontide 3 Boyutlu Teşhis ve Tedavi Planlaması: Güncel Dijital Gelişmeler ve Klinik Uygulamaları

Dijital teknolojideki hızlı değişimler, diş hekimliğinin her alanında olduğu gibi ortodonti alanında da birçok avantajı beraberinde getirmiştir. 3 boyutlu görüntüleme yöntemlerinin gelişimi ile ortodontide teşhis ve tedavi planlamalarında hata payı azalmıştır. Konik Işınlı Bilgisayarlı Tomografinin kullanımı ile gömülü dişlerin konumları tam olarak tespit edilebilmekte, hava yolu hacmi incelenebilmekte, mini vida yerleştirilecek olan bölgelerin anatomik yapıları ve kemik kalınlıkları değerlendirilebilmektedir. Ayrıca 3 boyutlu çakıştırma yapılarak büyüme gelişimle ya da ortodontik tedavi sonucunda çene yüz bölgesinde meydana gelen değişiklikler tespit edilebilmektedir. Yumuşak dokuların 3 boyutlu olarak incelenmesi için kullanılan diğer yöntemler ise yüz tarayıcılarının kullanımı ve stereofotogrametridir. Böylece hastaların yüz oranları ve simetrisi incelenebilmekte, ortodontik tedavi sonrası yumuşak dokularda meydana gelen değişiklikler değerlendirilebilmektedir.

Günümüzde ağız içi tarayıcıların kullanımı da oldukça artmıştır. Bu sayede hastaların 3 boyutlu dijital modelleri elde edilmekte ve bunlar üzerinde 3 boyutlu model analizleri, ortodontik tedavi planlaması ve model cerrahisi gibi birçok işlem yapılabilenkte ayrıca hastaların dijital arşivi oluşturulabilmektedir.

Diş hekimliğinde son yıllarda oldukça popüler hale gelen bilgisayar destekli tasarım ve üretim (CAD-CAM) sistemlerinin ve 3 boyutlu yazıcıların ortodontide kullanımı ile indirekt bonding taşıyıcılarının üretimi, ortodontik apaneylerin ve şeffaf plakların üretimi, ortognatik cerrahi klavuzlarının tasarım ve üretimi, kişiye özel ortodontik braket üretimi yapılabilmektedir. Dijital gelişmelerin ortodonti alanında uygulanması birçok avantajı beraberinde getirmiş, hata payı azalmış, hasta konforu ve memnuniyeti artmıştır.



XIX. Uluslararası Türk Ortodonti Derneği Kongresi

Herkes için Dijital Ortodonti  
Klinik Uygulamalarda İpuçları ve Yenilikler

XIX<sup>th</sup> International Congress of Turkish Orthodontic Society

Digital Orthodontics For Everyone  
Tips & Trends in Clinical Practice

02-06 Kasım / November 2024

Susesi Luxury Resort, Belek-Antalya



**Şeniz Karaçay**

### Short Bio

1981-1988 TED Ankara Collage

1988-1993 Hacettepe University, Faculty of Dentistry

1998-2002 Gülhane Military Medical Academy (GMMA), Center of Dental Sciences, Department of Orthodontics, PhD Education

2002-2004 GMMA Center of Dental Sciences, Department of Orthodontics, Orthodontist

2004-2007 GMMA Center of Dental Sciences, Department of Orthodontics, Assistant Professor

2008-2014 GMMA Haydarpaşa Training Hospital, Dental Service, Associate Professor

2014-2016 GMMA Haydarpaşa Training Hospital, Dental Service, Orthodontics Section Chief, Professor

2016-2024 University of Health Sciences, Hamidiye Faculty of Dentistry, Head of Department of Orthodontics

2017-2019 University of Health Sciences, Hamidiye Faculty of Dentistry, Founding Vice Dean

2019-2022 University of Health Sciences, Director of Hamidiye Health Sciences Institute

2024- University of Health Sciences, Dean of Hamidiye Faculty of Dentistry



XIX. Uluslararası Türk Ortodonti Derneği Kongresi

Herkes için Dijital Ortodonti  
Klinik Uygulamalarda İpuçları ve Yenilikler

XIX<sup>th</sup> International Congress of Turkish Orthodontic Society

Digital Orthodontics For Everyone  
Tips & Trends in Clinical Practice

02-06 Kasım / November 2024

Susesi Luxury Resort, Belek-Antalya



### **3D Diagnosis and Treatment Planning in Orthodontic: Current Digital Developments and Clinical Applications**

Rapid changes in digital technology have brought many advantages in the field of orthodontics, as in every field of dentistry. The development of 3D imaging methods decreased the error in diagnosis and treatment planning in orthodontics. With the use of Cone Beam Computed Tomography, the positions of impacted teeth can be determined, the airway volume can be examined, and the anatomical structures and bone thickness of the areas where mini screws will be placed can be evaluated. In addition, by performing 3D superimposition, changes in the facial region due to growth and development or because of orthodontic treatment can be detected. Other methods used for 3D examination of soft tissues are the use of facial scanners and stereophotogrammetry. Thus, facial proportions and symmetry of patients can be examined, and changes in soft tissues after orthodontic treatment can be evaluated.

Nowadays, the use of intraoral scanners has increased considerably. In this way, 3D digital models of patients are obtained and many things such as 3D model analysis, orthodontic treatment planning and model surgery can be performed on these models, and a digital archive of the patients can be created.

With the use of computer aided design and manufacturing (CAD-CAM) systems and 3D printers in orthodontics, the production of indirect bonding carriers, the production of orthodontic appliances and aligners, the design and production of orthognathic surgical guides, the production of personalized orthodontic brackets can be done. The application of digital developments in the field of orthodontics has brought many advantages, the margin of error has decreased, and patient comfort and satisfaction has increased.



XIX. Uluslararası Türk Ortodonti Derneği Kongresi

Herkes için Dijital Ortodonti  
Klinik Uygulamalarda İpuçları ve Yenilikler

XIX<sup>th</sup> International Congress of Turkish Orthodontic Society  
Digital Orthodontics For Everyone  
Tips & Trends in Clinical Practice

02-06 Kasım / November 2024

Susesi Luxury Resort, Belek-Antalya



**Nurver Karslı**

## Özgeçmiş

Dr. Nurver Karslı, Diş Hekimliği Derecesini 2012 yılında Başkent Üniversitesi'nden almıştır. 2018 yılında Ankara Üniversitesi Diş Hekimliği Fakültesinden Ortodonti alanında uzmanlık derecesini almıştır. Mezuniyetinden sonra 2 yıl Samsun'da özel bir poliklinikte klinisyenlik yapmış olan Dr. Nurver Karslı 2020 yılından bu yana Karadeniz Teknik Üniversitesi Diş Hekimliği Fakültesi Ortodonti Anabilim dalında Dr. Öğretim Üyesi olarak görev yapmaktadır. Kendisi ClearCorrect Klinik Konuşmacısıdır.

## Derin Kapanış Tedavilerinde Şeffaf Plak Limitlerini Zorlamak

Ortodontistler için derin kapanış maloklüzyonlarının şeffaf plaklar ile düzeltilmesi biyomekanik açıdan zorlayıcıdır. Ne yazık ki, teknolojideki ilerlemelere rağmen şeffaf plaklar ile derin kapanışın düzeltilmesindeki etkinlik önemli ölçüde artmamıştır ve bu hastalar için sonuç genellikle minimal overbite iyileşmesi ile uzun süreli aligner tedavileridir. Dolayısıyla da şeffaf plaklar ile yapılan derin kapanış tedavilerinde alignerların biyomekanik dezavantajları ve zorlukları dikkate alınmalıdır. Bu sunumda, derin kapanış maloklüzyonlarının alignerlar ile tedavisinde dijital planlamada dikkat edilmesi gerekenlere yer verilecektir. Klinik başarıların artırılması için ataşman tasarımı, elastikler, ek mekanik ve ısırma rampası kullanımı tartışılacaktır. Ayrıca, tüm bu detaylar vakalar ve güncel çalışmalarla desteklenecektir.



XIX. Uluslararası Türk Ortodonti Derneği Kongresi

Herkes için Dijital Ortodonti  
Klinik Uygulamalarda İpuçları ve Yenilikler

XIX<sup>th</sup> International Congress of Turkish Orthodontic Society

Digital Orthodontics For Everyone  
Tips & Trends in Clinical Practice

02-06 Kasım / November 2024

Susesi Luxury Resort, Belek-Antalya



**Nurver Karslı**

### **Short Bio**

Dr. Nurver Karslı received her Dentistry Degree from Başkent University in 2012. In 2018, she received her specialty degree in Orthodontics from Ankara University Faculty of Dentistry. After her graduation, Dr. Nurver Karslı, who worked as a clinician in a private polyclinic in Samsun for 2 years, has been working as a Faculty Member in the Department of Orthodontics at Karadeniz Technical University Faculty of Dentistry since 2020.

She is a ClearCorrect Clinical Speaker.

### **Extending The Limits In Deepbite Treatments With Clear Aligners**

It is biomechanically challenging for orthodontists to correct deep bite malocclusions with clear aligners. Regrettably, the effectiveness of using clear aligners for deep bite correction has not improved much despite technological advancements, and the result for these patients is typically long-term aligner treatment with modest improvements in overbite. Therefore, the biomechanical disadvantages and difficulties of aligners should be considered in deep bite treatment with clear aligners. In this presentation, digital planning considerations in the treatment of deep bite malocclusions with aligners will be focused. Attachment design, elastics, additional mechanics and the use of bite ramps will be discussed to increase clinical success. In addition, all these details will be supported by cases and current studies.



XIX. Uluslararası Türk Ortodonti Derneği Kongresi

Herkes için Dijital Ortodonti  
Klinik Uygulamalarda İpuçları ve Yenilikler

XIX<sup>th</sup> International Congress of Turkish Orthodontic Society

Digital Orthodontics For Everyone  
Tips & Trends in Clinical Practice

02-06 Kasım / November 2024

Susesi Luxury Resort, Belek-Antalya



**Nihal Kaya**

## Özgeçmiş

Dr. Nihal Kaya ilk tercihine yazarak 1991 yılında girdiği Hacettepe Üniversitesi Diş Hekimliği Fakültesi'nden 1996 yılında dönem ikincisi olarak mezun oldu ve üniversitesi tarafından "Öğrenci Bilim Teşvik Ödülü"ne layık görüldü. Selçuk Üniversitesi Diş Hekimliği Fakültesi Ortodonti Anabilim Dalı'nda 1998 yılında başladığı doktora programını 2004 yılında "Devamlı Kuvvetler Kullanılarak Distraksiyon Osteogenezisi Metoduyla Hızlı Kanin Distalizasyonu" konulu klinik tezi ile tamamlayarak doktor ünvanını aldı.

Kendisi Türk Ortodonti Derneği (TOD), Serbest Ortodontistler Derneği (SOD), Türk Aligner Derneği (TAD), Avrupa Ortodonti Derneği (EOS) ve Avrupa Aligner Derneği (EAS) üyesidir. Yalova'nın ilk ortodonti kliniği olarak kurduğu muayenehanesinde çalışmalarını 2007 yılından beri solo olarak tam zamanlı sürdürmektedir.



XIX. Uluslararası Türk Ortodonti Derneği Kongresi

Herkes için Dijital Ortodonti  
Klinik Uygulamalarda İpuçları ve Yenilikler

XIX<sup>th</sup> International Congress of Turkish Orthodontic Society  
Digital Orthodontics For Everyone  
Tips & Trends in Clinical Practice

02-06 Kasım / November 2024

Susesi Luxury Resort, Belek-Antalya



## “Sosyal Altılı” Da Bitirme Ve Retansiyon

Ortodontik tedavilerin son aşaması olan bitirme ve detaylandırmada öncelikle vakaya özgü tedavi hedeflerini sürdürmeye odaklanmak önemlidir. Hedefimiz olası en iyi estetikle birlikte altı okluzal anahtarlı bir okluzyon elde etmek; bunun sağlıklı bir periodontal doku ile çevrelenmiş dişlerle ve de çenelerin ideal fonksiyonel hareketlerini gerçekleştiren bir kas yapısı ile olmasına çalışmaktır. Bunun için bitirme aşamasında diş boyutu uyumsuzluklarının giderilmesi, anterior ve posterior dişlerin doğru eğimlerde yerleştirilmesi, yeterli kesici torklarının sağlanması, doğru kontak noktalarının ve marjinal kenar ilişkilerinin elde edilmesi, spee eğrisinin final düzeltimi, ark formlarının uyumu, ve fonksiyonel hareketlerin kontrolü gibi unsurlar gözden geçirilir. Malokluzyonun tedavisi sonrası elde edilen sonuçların kalıcılığı için ise iyi bir retansiyon protokolüne sahip olmak gereklidir.

Bu sunumda ortodontistlerin “iyi bitirilmiş” bir vakaya ulaşmaları için horizontal, vertikal, transvers, dinamik, sefalometrik ve estetik hedefler vaka örnekleri ile değerlendirilecek ve sabit retansiyon apareylerinin yapımında başarısı tekrarlanabilir bir protokol detaylıca anlatılacaktır.



XIX. Uluslararası Türk Ortodonti Derneği Kongresi

Herkes için Dijital Ortodonti  
Klinik Uygulamalarda İpuçları ve Yenilikler

XIX<sup>th</sup> International Congress of Turkish Orthodontic Society

Digital Orthodontics For Everyone  
Tips & Trends in Clinical Practice

02-06 Kasım / November 2024

Susesi Luxury Resort, Belek-Antalya



**Nihal Kaya**

### Short Bio

Dr. Nihal Kaya attended Hacettepe University Faculty of Dentistry in 1991 and graduated in 1996 with the second highest GPA which has brought her the Science Encouragement Award honored each year by the Faculty. She then joined Selçuk University, Faculty of Dentistry, Department of Orthodontic in 1998 for her graduate study and completed the PhD program in 2004 with a clinical thesis about Rapid Canine Distalization by Using Continuous Forces with Distraction Osteogenesis Method.

Dr. Kaya is a member of the Turkish Orthodontic Society (TOS), Freelance Orthodontists Association (FOA), Turkish Aligner Society (TAS), European Orthodontic Society (EOS) and European Aligner Society (EAS). She has been and currently working as a private practice orthodontist since 2007 in her own clinic in Yalova.





XIX. Uluslararası Türk Ortodonti Derneği Kongresi

Herkes için Dijital Ortodonti  
Klinik Uygulamalarda İpuçları ve Yenilikler

XIX<sup>th</sup> International Congress of Turkish Orthodontic Society

Digital Orthodontics For Everyone  
Tips & Trends in Clinical Practice

02-06 Kasım / November 2024

Susesi Luxury Resort, Belek-Antalya

## Finishing And Retention in Social Six

It is important to focus primarily on maintaining case-specific treatment goals in the finishing and detailing which is the final stage of orthodontic treatment. Our goal is to achieve a “six-key” occlusion with the best possible aesthetics by including teeth surrounded by healthy periodontal tissue and musculature that performs ideal functional movements of the jaws. To achieve this, eliminating tooth size discrepancies, establishing correct tip of the anterior and posterior teeth, providing adequate incisor torque, obtaining correct contact points and marginal ridge relations, final management of the curve of spee, harmony of arch forms, checking functional movements are reviewed at the finishing stage. It is essential to have a good retention protocol for permanent maintenance of the achieved results after the treatment of malocclusion.

This presentation will review and summarize the horizontal, vertical, transverse, dynamic, cephalometric and aesthetic goals with case examples which allows the orthodontist to reach at a “well-finished” case and will explain a successfully repeatable protocol in the construction of bonded retainers in detail.



XIX. Uluslararası Türk Ortodonti Derneği Kongresi

Herkes için Dijital Ortodonti  
Klinik Uygulamalarda İpuçları ve Yenilikler

XIX<sup>th</sup> International Congress of Turkish Orthodontic Society  
Digital Orthodontics For Everyone  
Tips & Trends in Clinical Practice

02-06 Kasım / November 2024

Susesi Luxury Resort, Belek-Antalya



**Javier Lozano**

## Özgeçmiş

Özellikle şeffaf plak tedavisine yoğunlaşmış olan Dr.Javier Lozano Zafra (DMD,PhD), “Şeffaf plak teknikleri” kitabının yazarıdır (Wiley, 2021). Aynı zamanda Common Sense Aligners'ta yöneticidir.

## Dijital Dönüşüm ve Planlamada İpuçları ve Püf Noktaları

Doktor Lozano, şeffaf plak kullanan bir doktorun, dijital tedavi planlaması ve hareketlerin klinikte gerçekleşmesi arasındaki farklar nedeniyle karşılaşılabileceği birçok soruna değinecektir. Bu nedenle, interproksimal mine redüksiyonunun kesinliğinin diş hareketleri üzerine etkisini (ve bunun nasıl önlenebileceğini) inceleyecek ve fenestrasyonlar açısından ClinCheck arayüz programına KIBT entegrasyonunu yorumlayacaktır.

## Kongre Sonrası Kurs

### Çekimli Tedavi – Geçici Ankraj Aygıtları ve Yardımcılar

Birçok doktor diş çekimi ile yapılan şeffaf plak tedavilerinde zorlanmaktadır. Bazı olgularda, dişlerin devrilmesine bağlı gelişen arka açık kapanışlar, uyum problemleri ve ön bölgede tork kaybını çözmeye çalışırken oluşan sorunlarla karşılaşmaktadır.

Bu kursta, Dr.Lozano bu istenmeyen etkileri önlemek için aşamalandırma protokollerine, ataçman seçimine ve tedavi süresince dikkatli hasta izlemine odaklanacaktır.

Ayrıca, her diş kliniğinde görülebilecek bu klinik durumların %100'ünü çözmek için power arm, segmental teller veya buton ve elastik gibi ek ve yardımcı tekniklerin kullanım

stratejilerini de paylaşacaktır.



XIX. Uluslararası Türk Ortodonti Derneği Kongresi

Herkes için Dijital Ortodonti  
Klinik Uygulamalarda İpuçları ve Yenilikler

XIX<sup>th</sup> International Congress of Turkish Orthodontic Society

Digital Orthodontics For Everyone  
Tips & Trends in Clinical Practice

02-06 Kasım / November 2024

Susesi Luxury Resort, Belek-Antalya



**Javier Lozano**

## Short Bio

Javier Lozano Zafra, DMD, PhD

Orthodontist exclusively dedicated to clear aligners

Author of “Clear aligner techniques” (Wiley, 2021)

Director at Common Sense Aligners

## Digital Transformation and Tips and Tricks in Planning

Doctor Lozano will address most of the issues any doctor using clear aligners face due to the differences in between digital planning of the treatments and clinical expression of the movements.

Therefore, he will analyze impact of stripping accuracy on individual tooth movements (and how to avoid this issue) and interpretation of CBCT integration on ClinCheck software in regards to fenestrations.



XIX. Uluslararası Türk Ortodonti Derneği Kongresi

Herkes için Dijital Ortodonti  
Klinik Uygulamalarda İpuçları ve Yenilikler

XIX<sup>th</sup> International Congress of Turkish Orthodontic Society

Digital Orthodontics For Everyone  
Tips & Trends in Clinical Practice

02-06 Kasım / November 2024

Susesi Luxury Resort, Belek-Antalya



## Post-Congress Course

### Extraction Treatment- Temporary Anchorage Devices and Auxillaries

Many doctors struggle with treatments involving teeth extractions and clear aligners. In some cases they find posterior open bites associated to bowing effect, lack of fitting and problems when trying to solve torque loss in the anterior segment.

During his course doctor Lozano will focus on staging protocols which avoid these undesired effects, as well as attachment selection and careful patient monitoring during treatment.

He will also share his strategies on using auxiliary techniques, such as power arms, sectional wires or buttons and elastics to help solving 100% of the clinical situations that can be seen in any dental office.



XIX. Uluslararası Türk Ortodonti Derneği Kongresi

Herkes için Dijital Ortodonti  
Klinik Uygulamalarda İpuçları ve Yenilikler

XIX<sup>th</sup> International Congress of Turkish Orthodontic Society

Digital Orthodontics For Everyone  
Tips & Trends in Clinical Practice

02-06 Kasım / November 2024

Susesi Luxury Resort, Belek-Antalya



**Kleber Meireles**

## Özgeçmiş

Sao Paulo Üniversitesi'nde ortodontist

UNIARARAS São Paulo - Ortodonti uzmanlığı

Brezilya Prime Institute'da Ortodonti Uzmanlığı programında koordinatör profesör

Dental Press Clinical Orthodontics dergisinde köşe yazarı

Uluslararası konuşmacı

## Sabit aygıt ve şeffaf plak tedavilerini hızlandırmak için yardımcı ortodontik mekanikler

Yardımcı bükümler, hareket ettirilecek dişlerin üç boyutlu kontrolüyle ortodontik mekanikleri önemli ölçüde hızlandırabilir. Geçici ankraj aygıtları ile desteklendiklerinde, ankraj dişlerde olabilecek yan etkilerin de önlenmesini sağlarlar. Özellikle şeffaf plak tedavilerinde uygulanması zor olan bazı mekanikler vardır. Bu durumlarda hibrit mekaniklerin kullanılması tedaviyi önemli ölçüde hızlandırabilir. Çeşitli hibrit tedavilerin yanı sıra anterior dişlerin retraksiyonu, spee eğrisi düzeltimi, molar dişlerin dikleştirilmesi ve boşluk kapatma, oklüzal seviyenin üstündeki kanin dişlerin kontrollü ekstrüzyonu gibi mekanikler, biyomekanik ve klinik açıdan gösterilecek ve tartışılacaktır.



XIX. Uluslararası Türk Ortodonti Derneği Kongresi

Herkes için Dijital Ortodonti  
Klinik Uygulamalarda İpuçları ve Yenilikler

XIX<sup>th</sup> International Congress of Turkish Orthodontic Society

Digital Orthodontics For Everyone  
Tips & Trends in Clinical Practice

02-06 Kasım / November 2024

Susesi Luxury Resort, Belek-Antalya



## GençTOD Etkinliği

### Ortodontik Biyomekanik: Daha hızlı tedaviler ve daha hassas bitirme için ipuçları ve stratejiler

Ortodontik tedavinin bitiş aşaması çok önemlidir ve optimal oklüzyon, fonksiyonel bütünlük ve estetik mükemmelliğe ulaşmayı amaçlayan bir dizi stratejiyi kapsar. Bu kritik noktada ortodontistin, sonucu önemli ölçüde etkileyen ayrıntılara titizlikle odaklanması ve vakaları örnek teşkil edecek şekilde tamamlamak ile istenen sofistike sonuca ulaşmama arasındaki farkı ayırt etmesi zorunludur.

Bu sunum, bükümlerin protokollerini ve tekniklerini açıklayarak ortodontistleri bilgilerini arttırmak için şekillendirilmiştir. Amaç, ortodontistlere, mükemmel tedavi sonu standartlarına ulaşmalarını sağlayacak ustalığı kazandırmaktır.



XIX. Uluslararası Türk Ortodonti Derneği Kongresi

Herkes için Dijital Ortodonti  
Klinik Uygulamalarda İpuçları ve Yenilikler

XIX<sup>th</sup> International Congress of Turkish Orthodontic Society

Digital Orthodontics For Everyone  
Tips & Trends in Clinical Practice

02-06 Kasım / November 2024

Susesi Luxury Resort, Belek-Antalya



**Kleber Meireles**

### **Short Bio**

Specialist in Orthodontics - University of São Paulo

Master's Degree in Orthodontics - UNIARARAS São Paulo

Coordinating professor of Specialization in Orthodontics program at Prime Institute- Brazil

Columnist for Dental Press Clinical Orthodontics

International speaker

### **Auxiliary orthodontic mechanics to expedite treatments, both with fixed appliances and aligners**

Auxiliary loops can significantly accelerate orthodontic mechanics through the three-dimensional control of dental units to be moved. When used supported by TADs, they additionally offer the advantage of avoiding side effects on anchor teeth. There are various mechanics that are challenging to address, specially with aligners. In these cases, the use of hybrid mechanics can significantly accelerate the treatment. Mechanics such as anterior teeth retraction, correction of the curve of Spee, molar uprighting with space closure, extrusion with control of high canines, among other hybrid treatments, will be demonstrated and discussed from both clinical and bio-mechanical perspective.



XIX. Uluslararası Türk Ortodonti Derneği Kongresi

Herkes için Dijital Ortodonti  
Klinik Uygulamalarda İpuçları ve Yenilikler

XIX<sup>th</sup> International Congress of Turkish Orthodontic Society

Digital Orthodontics For Everyone  
Tips & Trends in Clinical Practice

02-06 Kasım / November 2024

Susesi Luxury Resort, Belek-Antalya



## GençTOD Event

### Orthodontic Biomechanics: Tips and Strategies for Faster Treatments and More Precise Finishing

The finishing phase of orthodontic treatment is pivotal, encompassing an array of strategies aimed at achieving optimal occlusion, functional integrity, and aesthetic excellence. During this critical juncture, it is imperative for the orthodontist to focus meticulously on nuances that significantly influence the outcome, distinguishing between exemplary case completion and an inability to attain the desired level of sophistication.

This presentation is designed to empower orthodontists by elucidating protocols and evaluative techniques in the manipulation of bends, torques and loops. The goal is to facilitate the mastery of case refinement, ensuring the highest standard of orthodontic excellence.





XIX. Uluslararası Türk Ortodonti Derneği Kongresi

Herkes için Dijital Ortodonti  
Klinik Uygulamalarda İpuçları ve Yenilikler

XIX<sup>th</sup> International Congress of Turkish Orthodontic Society  
Digital Orthodontics For Everyone  
Tips & Trends in Clinical Practice

02-06 Kasım / November 2024

Susesi Luxury Resort, Belek-Antalya



**Ravindra Nanda**

## Özgeçmiş

Dr. Ravindra Nanda, Emeritus Profesör ve Connecticut Üniversitesi, Farmington, A.D. Ortodonti Bölümü eski başkanıdır. Halen Cambridge, MA'deki ADA Forsyth Enstitüsü'nde Profesör olarak görev yapmaktadır.

Diş hekimliği ve ortodonti eğitimini ilk olarak King Georges Tıp Fakültesi, Lucknow, Hindistan'da ve daha sonra Nymegen, Hollanda ve Connecticut Üniversitesi'nde almıştır. Ayrıca Nymegen Üniversitesi'nden doktora derecesi almıştır. 1972 yılından bu yana Connecticut Üniversitesi'nde 1991-2017 yılları arasında Ortodonti Kürsüsü Başkanlığı da dahil olmak üzere çeşitli akademik görevlerde bulunmuştur.

Meslektaşlarıyla birlikte 300'den fazla bilimsel makaleye imza atmıştır. Progress in Orthodontics dergisinin baş editörüdür. Aynı zamanda Journal of Clinical Orthodontics'in yardımcı editörüdür. Angle Society'nin Kuzey Atlantik Bileşeninin Geçmiş Başkanıdır. WFO Onursal Üyesidir ve AAO toplantılarında prestijli Mershon Dersi ve Angle Miras Ödülü Dersi ve EOS Kongresinde Sheldon Friel Dersi vermiştir. Onursal üyelikler de dahil olmak üzere çok sayıda uluslararası ortodonti kuruluşu tarafından çeşitli ödüllere layık görülmüştür. Biyomekanik, geçici ankraj aygıtları ve ortodontik tedavinin iyileştirilmesi alanlarında kapsamlı çalışmalar yapmıştır. Ulusal ve uluslararası ortodonti organizasyonlarında çok aranan bir konuşmacıdır.

Dr. Nanda on adet ders kitabı yazmıştır. Son kitabı Principles and Biomechanics of Aligner Orthodontic Treatment'dir. (Şeffaf Plaklarla Ortodontik Tedavinin Prensipleri ve Biyomekaniği) (Castroflorio, Garino ve Ojima ile birlikte).



XIX. Uluslararası Türk Ortodonti Derneği Kongresi

Herkes için Dijital Ortodonti  
Klinik Uygulamalarda İpuçları ve Yenilikler

XIX<sup>th</sup> International Congress of Turkish Orthodontic Society  
Digital Orthodontics For Everyone  
Tips & Trends in Clinical Practice

02-06 Kasım / November 2024

Susesi Luxury Resort, Belek-Antalya



## **Tedavi Süresini ve Sonuçlarını İyileştirmek için Dijital Ortodontinin Uygulanması**

Son yıllarda dijital ortodonti, teşhis ve tedavi planlamasında büyük bir etki yaratmıştır. Diğer bir alan ise ortodontik apareylerin, kişiye özel braketlerin ve şeffaf plakların yapımıdır. Bu sunumda dijital ortodontinin, ortodontik kuvvetlerin ve momentlerin iletilmesi, tedavi sonuçları ve süresi üzerine etkisi tartışılacaktır.

### **Kongre Öncesi Kurs**

#### **Konvansiyonel Yöntemler, Geçici Ankraj Aygıtları ve Şeffaf Plaklar ile Maloklüzyonların Biyomekanik Yönetimi**

Son yıllarda ortodontik konuşmalar genellikle 'uyku ortodontisi', maksiller genişleme, yapay zeka, FEM (Sonlu Elemanlar Metodu) çalışmaları ve şeffaf plakların etkinliği üzerine odaklanmıştır. Ortodontik tedavi yöntemlerinin çoğunun, biyomekanik prensipler uygulanmaksızın öngörülebilir sonuçlar sağlayamayacağını unutmamalıyız. Bu sunum, biyomekaniğin üç tedavi yöntemindeki uygulamalarını açıklayacaktır. Biyomekaniğin uygulanmasındaki benzerlikler ve farklılıklar, çeşitli maloklüzyonlara sahip hastaların tedavileri üzerinde tartışılacaktır.



XIX. Uluslararası Türk Ortodonti Derneği Kongresi

Herkes için Dijital Ortodonti  
Klinik Uygulamalarda İpuçları ve Yenilikler

XIX<sup>th</sup> International Congress of Turkish Orthodontic Society

Digital Orthodontics For Everyone  
Tips & Trends in Clinical Practice

02-06 Kasım / November 2024

Susesi Luxury Resort, Belek-Antalya



**Ravindra Nanda**

### Short Bio

Dr. Ravindra Nanda is Professor Emeritus and former Head of Division of Orthodontics, University of Connecticut, Farmington, U.S.A. Currently, he is also Adjunct Professor at The ADA Forsyth Institute, Cambridge, MA.

He received his dental and orthodontic training first at the Kong Georges Medical College, Lucknow, India and then from Nymegen, The Netherlands and the University of Connecticut. He also received a Ph.D. from the University of Nymegen. Since 1972 he has been associated with the University of Connecticut in various academic roles including Chair of Orthodontics from 1991 to 2017.

He has authored with his colleagues more than 300 scientific papers. He is Editor-in-Chief of Progress in Orthodontics. He is also an associate editor of Journal of Clinical Orthodontics. He is the Past President of North Atlantic Component of Angle Society. He is a Honorary Fellow of WFO and has given prestigious Mershon Lecture and Angle Heritage Award Lecture at AAO meetings and Sheldon Friel Lecture at EOS Congress. He has been recognized with various awards from numerous international orthodontic organizations including honorary memberships. He has worked extensively in the area of biomechanics, temporary anchorage devices and on improving orthodontic care. He is highly sought after speaker at national and international orthodontic organizations.

Dr. Nanda has authored ten textbooks. His recent book is Principles and Biomechanics of Aligner Orthodontic Treatment (with Castroflorio, Garino and Ojima).



XIX. Uluslararası Türk Ortodonti Derneği Kongresi

Herkes için Dijital Ortodonti  
Klinik Uygulamalarda İpuçları ve Yenilikler

XIX<sup>th</sup> International Congress of Turkish Orthodontic Society

Digital Orthodontics For Everyone  
Tips & Trends in Clinical Practice

02-06 Kasım / November 2024

Susesi Luxury Resort, Belek-Antalya



## **Application of Digital Orthodontics to Improve Treatment Duration and Outcomes**

In recent years digital orthodontics has made a big impact in diagnosis and treatment planning. Another area has been construction of orthodontic appliances, customized brackets and clear aligners. This presentation will discuss impact of digital orthodontics in delivery of orthodontic forces and moments, treatment outcomes, and overall duration.

### **Pre-Congress Course**

#### **Biomechanics Management of Malocclusions with conventional, TADs and Clear aligners**

In recent years orthodontic conversation has been primarily on 'sleep orthodontics', maxillary expansion, artificial intelligence, FEM studies and efficacy of clear aligners. We should not forget that the majority of the orthodontic treatment modalities can not deliver predictable results without the application of biomechanics principles. This presentation will describe application of biomechanics in three treatment modalities. The similarities and differences in biomechanics application will be discussed with sequential treatment of patients with various malocclusions.



XIX. Uluslararası Türk Ortodonti Derneği Kongresi

Herkes için Dijital Ortodonti  
Klinik Uygulamalarda İpuçları ve Yenilikler

XIX<sup>th</sup> International Congress of Turkish Orthodontic Society

Digital Orthodontics For Everyone  
Tips & Trends in Clinical Practice

02-06 Kasım / November 2024

Susesi Luxury Resort, Belek-Antalya



**Riccardo Nucera**

## Özgeçmiş

Prof. Dr. Riccardo Nucera, 1999 yılında Messina Üniversitesi Diş Hekimliği bölümünden onur derecesiyle mezun oldu. Şubat 2003'te dental bilimler alanında doktor ünvanını kazandı. Nisan 2008'de, "Ortodonti ve Pedodonti Bilimleri" alanında ikinci doktora derecesini aldı. 2011 yılında Chieti-Pescara Üniversitesi'nde Ortodonti alanında üç yıllık ihtisas programını tamamladı. 2011-2019 yılları arasında Messina Üniversitesi'nde yardımcı doçent olarak çalıştı. 2019 yılından bu yana Messina Üniversitesi'nde profesör olarak görev yapmaktadır ve burada Diş Hekimliği Fakültesi Ortodonti ve Gnatoloji Entegre Kursundan sorumludur. Halen Messina Üniversitesi'nin üç yıllık Ortodonti uzmanlık Programının Direktörü olarak görev yapmakta ve "Klinik Ortodonti" alanında bir yıllık yüksek lisans programının Direktörlüğünü yürütmektedir. Bunun dışında, Messina'da G. Martino Üniversitesi hastanesinde klinik ortodontinin başındadır. 2023 yılında European Board of Orthodontics üyesi olmuştur. Prof. Riccardo Nucera çok sayıda ulusal ve uluslararası kongrede konuşmacı olarak yer almıştır. Uluslararası hakemli ortodonti dergilerinde yayınlanmış çok sayıda bilimsel makalenin yazarıdır. Prof. Riccardo Nucera, bilimsel faaliyetlerinden dolayı 2017'deki Tiziano Baccetti Ödülü de dahil olmak üzere birçok ödül kazanmıştır. Şu anda, çeşitli ortodonti dergilerinin yayın kurulu üyesi olarak görev yapmaktadır. Uzmanlık alanları arasında dijital ortodonti, tomografik görüntüleme, erken tedavi, biyomekanik ve iskeletsel ankrajın klinik uygulamaları yer almaktadır.



XIX. Uluslararası Türk Ortodonti Derneği Kongresi

Herkes için Dijital Ortodonti  
Klinik Uygulamalarda İpuçları ve Yenilikler

XIX<sup>th</sup> International Congress of Turkish Orthodontic Society  
Digital Orthodontics For Everyone  
Tips & Trends in Clinical Practice

02-06 Kasım / November 2024

Susesi Luxury Resort, Belek-Antalya



## Günlük Ortodonti Rutinimi Geliştiren İlk 3 Dijital İş Akışı

Son yıllarda diş hekimliğinde gerçekleşen dijital devrim, ortodontide klinik rutini teşhisten tedavi stratejilerine kadar önemli ölçüde değiştirdi. İş akışı, belirli bir teşhis veya tedavi hedefine amacına ulaşmayı sağlayan bir dizi adım olarak tanımlanabilir. Bu konuşmanın amacı, geleneksel analog iş akışlarına kıyasla önemli avantajlar sunan üç farklı dijital iş akışını anlatmaktır. Sunumda, klinik vakalar üzerinde üç farklı dijital iş akışının adımları anlatılacaktır. Yeni dijital yaklaşımın faydaları incelenerek tartışılacaktır. Sunumun sonunda, sonuçlar ve ders alınacak mesajlar açıklanacaktır.



XIX. Uluslararası Türk Ortodonti Derneği Kongresi

Herkes için Dijital Ortodonti  
Klinik Uygulamalarda İpuçları ve Yenilikler

XIX<sup>th</sup> International Congress of Turkish Orthodontic Society

Digital Orthodontics For Everyone  
Tips & Trends in Clinical Practice

02-06 Kasım / November 2024

Susesi Luxury Resort, Belek-Antalya



**Riccardo Nucera**

### Short Bio

Prof. Riccardo Nucera graduated with honors in Dentistry in 1999 from the University of Messina. He earned his Ph.D. degree in “Dental Science” in February 2003. In April 2008, he obtained a second Ph.D. degree in “Orthodontic and Pedodontic Sciences”. In 2011, he completed a three-year residency program in Orthodontics at the University of Chieti-Pescara. From 2011 to 2019, he worked as an assistant professor at the University of Messina. Since 2019, he has held the position of academic professor in service at the University of Messina, where he is responsible for the Integrated Course in Orthodontics and Gnathology at the Dental School. Currently, he serves as the Director of the three-year residency Orthodontic Program of Messina University and holds the position of Director for the one-year master’s program in “Clinical Orthodontics.” Additionally, he is the Head of the Clinical Orthodontic Service at the University Hospital “G. Martino” of Messina. In 2023, he became a certified member of the European Board of Orthodontics. Prof. Riccardo Nucera has been a speaker at numerous national and international congresses, and he is the author of numerous scientific articles on orthodontic topics, published in highly rated international peer-reviewed scientific journals. Prof. Riccardo Nucera won several awards for his scientific activity, including the Tiziano Baccetti Prize in 2017. At the moment, he serves as an editorial board member of several orthodontic scientific journals. His areas of expertise include the clinical application of digital orthodontics, CBCT imaging, early treatment, biomechanics and skeletal anchorage.



XIX. Uluslararası Türk Ortodonti Derneği Kongresi

Herkes için Dijital Ortodonti  
Klinik Uygulamalarda İpuçları ve Yenilikler

XIX<sup>th</sup> International Congress of Turkish Orthodontic Society

Digital Orthodontics For Everyone  
Tips & Trends in Clinical Practice

02-06 Kasım / November 2024

Susesi Luxury Resort, Belek-Antalya



## The Top 3 Digital Workflows That Have Improved My Orthodontic Daily Routine

In recent years, the digital revolution in dentistry has significantly changed the orthodontic clinical routine from diagnosis to treatment strategies. A workflow can be defined as a sequence of steps that, once executed, are able to achieve a specific diagnostic or therapeutic goal. The aim of this presentation is to describe three different digital workflows that present significant advantages compared to traditional analog workflows. During the presentation, the steps of three different digital workflows will be illustrated through the presentation of three different clinical cases. The benefits derived from the new digital approach will be analyzed and discussed. At the end of the presentation, conclusions and take-home messages will be illustrated.





XIX. Uluslararası Türk Ortodonti Derneği Kongresi

Herkes için Dijital Ortodonti  
Klinik Uygulamalarda İpuçları ve Yenilikler

XIX<sup>th</sup> International Congress of Turkish Orthodontic Society

Digital Orthodontics For Everyone  
Tips & Trends in Clinical Practice

02-06 Kasım / November 2024

Susesi Luxury Resort, Belek-Antalya



**Nearchos Panayi**

## Özgeçmiş

Nearchos C. Panayi, Limasol, Kıbrıs'ta yaşayan bir ortodontisttir. Kıbrıs Avrupa Üniversitesi Diş Hekimliği Fakültesi'nde Ortodonti Bölümün'nde Yardımcı Doçent ve İsviçre'de Zürih Üniversitesi Diş Hekimliği Merkezi Ortodonti Kliniği'nde misafir araştırmacı olarak görev yapmaktadır. Atina Diş Hekimliği Fakültesi'nde (1992-1997) diş hekimliği ve Tel Aviv Üniversitesi'nde (1998-2001) ortodonti eğitimi aldıktan sonra Limasol ve Larnaka'da tamamen dijital iki ortodonti ofisine dönüşen özel muayenehanesini kurmuştur. Dijital teknolojiye olan tutkusu onu ortodontide de kullanmaya teşvik etmiş ve ortodontide klinik içi 3D tasarım ve baskı konseptinin büyük bir hayranı olarak Dr. Panayi, geleneksel ortodontiyi özelleştirilmiş merkezli dijital ortodontiye dönüştürecek kavramların, fikirlerin ve yöntemlerin geliştirilmesine yardımcı olmuştur. Özelleştirilmiş sabit ortodontik apareylerin kurum içi tasarımı için ortodontik CAD yazılımı Ubrackets'in mucididir ve ortodontide genel amaçlı CAD yazılımının ortodontik aparey tasarımı için kullanılmasını sağlamıştır. Quintessence USA tarafından Temmuz 2021'de piyasaya sürülen "DIY, Design It Yourself Orthodontics" kitabının editörüdür. Diğer ortodonti kitaplarında ortak yazar olarak yer almış ve özelleştirilmiş braketler, aligner basımı ve braket materyali araştırmaları üzerine makaleler yayınlamıştır. "Progress in Orthodontics" dergisinin yardımcı editörüdür. Evli ve altı çocuk babasıdır.



XIX. Uluslararası Türk Ortodonti Derneği Kongresi

Herkes için Dijital Ortodonti  
Klinik Uygulamalarda İpuçları ve Yenilikler

XIX<sup>th</sup> International Congress of Turkish Orthodontic Society  
Digital Orthodontics For Everyone  
Tips & Trends in Clinical Practice

02-06 Kasım / November 2024

Susesi Luxury Resort, Belek-Antalya



## Klinikte Özelleştirilmiş Braketler ve Basılan Şeffaf Plaklar: Zorlukların ve Endişelerin Çözümü

Ortodontik şeffaf plak tedavisi 90'lı yılların sonlarından beri ortodonti alanında yer almaktadır. Termoform prosedürü, şeffaf plak üretimi için en yaygın prosedür iken, şeffaf plak tedavisindeki büyük değişiklik, doğrudan baskıya izin veren şeffaf plak reçinelerinin icadıdır. Tüm iş akışı geleneksel ısıllı şekillendirmeye karşılaştırıldığında farklıdır. Doğru ve verimli şeffaf plakların üretimini sağlamak için iş akışı adımı önemlidir. Malzemeyi, şeffaf plak yazdırma doğruluğunu, yıpranmayı araştırmak için çalışmalar yapılmıştır. Bununla birlikte, basılan şeffaf plakların özelliklerini araştırmak ve sonuçların optimizasyonu için daha fazla araştırma yapılması gerekmektedir.

Aynı derecede ilginç bir alan da ortodonti kliniğinde tasarlanan ve basılan özel braketlerdir. Özel bir CAD yazılımı, ortodontistin, özelleştirilmiş ark telleriyle birlikte tamamen özelleştirilmiş bir ortodontik tedavi oluşturan çeşitli malzemeler kullanılarak basılabilen ortodontik braketleri (dijital kurulumla dayalı olarak) tasarlamasına olanak tanır. Ancak başarılı bir ortodontik tedavi için braket oluşturmanın sırrı braket malzemesinin kendisidir. Kullanılabilecek olası malzemeleri araştırmak için çalışmalar yürütülürken, kendi kendine yeten bir ofis ortamı yaratan özelleştirilmiş braketlerin kullanımına izin verecek tutarlı ve doğru bir basım iş akışı oluşturmak için daha fazla araştırma yapılması gerekmektedir.



XIX. Uluslararası Türk Ortodonti Derneği Kongresi

Herkes için Dijital Ortodonti  
Klinik Uygulamalarda İpuçları ve Yenilikler

XIX<sup>th</sup> International Congress of Turkish Orthodontic Society

Digital Orthodontics For Everyone  
Tips & Trends in Clinical Practice

02-06 Kasım / November 2024

Susesi Luxury Resort, Belek-Antalya



**Nearchos Panayi**

### Short Bio

Nearchos C. Panayi, is an orthodontist based in Limassol, Cyprus. He is an assistant Professor of Orthodontics at the European University Cyprus, Dental school and a visiting Research Scientist at the Clinic of Orthodontics, Center of Dental Medicine, University of Zurich, in Switzerland. He studied dentistry at Athens Dental School (1992–1997) and orthodontics at Tel Aviv University (1998–2001) before building his private practice, which has grown into two fully digital orthodontic offices in Limassol and Larnaca, Cyprus. His passion for digital technology encouraged him to use it in orthodontics, and as a huge fan of the in-house 3D designing and printing concept in orthodontics, Dr Panayi has helped develop concepts, ideas, and methods that will transform traditional orthodontics to customized-centered digital orthodontics. He is the inventor of the orthodontic CAD software Ubrackets for in-house designing of customized fixed orthodontic appliances, and he introduced the use of general-purpose CAD software in orthodontics for orthodontic appliance design. He is the editor of «DIY, Design It Yourself Orthodontics» book that was released by Quintessence USA in July 2021. He is a co-author in other orthodontics books and published articles on in-house customized brackets, aligner printing and bracket material research. He is an associate editor of the “Progress in Orthodontics” journal. He is married and has six children.



XIX. Uluslararası Türk Ortodonti Derneği Kongresi

Herkes için Dijital Ortodonti  
Klinik Uygulamalarda İpuçları ve Yenilikler

XIX<sup>th</sup> International Congress of Turkish Orthodontic Society

Digital Orthodontics For Everyone  
Tips & Trends in Clinical Practice

02-06 Kasım / November 2024

Susesi Luxury Resort, Belek-Antalya



## In-office Customized Brackets and Printed Aligners: Addressing Challenges and Concerns

Orthodontic aligner treatment has been in the orthodontic field since the late 90s. Thermoforming procedure is the most common procedure for aligner manufacturing while a big change in aligner treatment is the invention of aligner resins allowing the direct aligner 3D printing. The whole workflow is different compared to the traditional thermoforming. Each workflow step is important in order to achieve the manufacturing of accurate and efficient aligners. Studies have been conducted in order to investigate the material, aligner printing accuracy, aging etc. Nevertheless, more research has to be conducted to investigate printed aligners' properties and optimize printed aligners' outcome.

An equally interesting field is custom brackets which are designed and printed in the orthodontic office. A dedicated CAD software enables the orthodontist to design (based on a digital setup), orthodontic brackets which can be printed using various materials creating a fully customized orthodontic treatment along with customized archwires. Nevertheless, the secret for the creation of an adequate bracket for a successful orthodontic treatment is the bracket material itself. Studies have been conducted to investigate possible materials to be used, while more research has to be performed in order to create a consistent and accurate printing workflow which will allow the use of customized brackets creating a self-sufficient office environment.



XIX. Uluslararası Türk Ortodonti Derneği Kongresi

Herkes için Dijital Ortodonti  
Klinik Uygulamalarda İpuçları ve Yenilikler

XIX<sup>th</sup> International Congress of Turkish Orthodontic Society  
Digital Orthodontics For Everyone  
Tips & Trends in Clinical Practice

02-06 Kasım / November 2024

Susesi Luxury Resort, Belek-Antalya



**Alexander Plaksin**

## Özgeçmiş

Alexander Plaksin ortodontist olarak çalışmaktadır. Moskova Ağız, Diş ve Çene Cerrahisi Merkezi Araştırma Enstitüsü'nden 2008 yılında mezun olmuştur ve kariyerine ortodonti bölümünde devam etmiştir. DentalMesh şirketinin ortak kurucusudur. Şu anda 3 boyutlu görüntülemeyi keşfetme, makale yazma ve teknolojik ortodonti cihazları geliştirmekle uğraşmaktadır.

## **CAD/CAM ve CBCT: Zorlu Ortodontik Olgular için Dinamik bir İkili**

CAD/CAM ve CBCT teknolojilerinin beraber kullanılması, ortodontik tedavide önemli bir ilerlemeyi temsil etmekte ve karmaşık olguların daha hassas ve etkili bir şekilde yönetilmesine olanak sağlamaktadır. İlk olarak, CBCT değerlendirmelerinin kritik rolü vurgulanacaktır.

Bu adım, her hastanın kendine has anatomik özelliklerinin derinlemesine anlaşılmasını sağlar ve bilinçli karar vermenin temelini oluşturur. Bunu takiben ortodontik apearelerin, özellikle de minividaların ve CAD/CAM ile üretilen aygıtların seçimi tartışılacaktır.

Bu bölüm, palatal kemikten ankraj alan apearelerin üretimine odaklanacaktır. Sunum, CBCT görüntülemeyle desteklenen CAD/CAM teknolojisinin kullanılmasının faydalarını gösteren açıklayıcı klinik vakalarla tamamlanacaktır.



XIX. Uluslararası Türk Ortodonti Derneği Kongresi

Herkes için Dijital Ortodonti  
Klinik Uygulamalarda İpuçları ve Yenilikler

XIX<sup>th</sup> International Congress of Turkish Orthodontic Society

Digital Orthodontics For Everyone  
Tips & Trends in Clinical Practice

02-06 Kasım / November 2024

Susesi Luxury Resort, Belek-Antalya



**Alexander Plaksin**

## Short Bio

Alexander Plaksin, currently practicing as an Orthodontic Specialist. A graduate of the Central Research Institute of Dental and Maxillofacial Surgery, Moscow (2008), he was inspired to pursue a career in orthodontics. Co-Founder at DentalMesh company. Now exploring the world of 3D imaging, writing articles, and contributing to the development of orthodontic IT products.

## **CAD/CAM and CBCT: A Dynamic Duo for Challenging Orthodontic Cases**

The convergence of CAD/CAM and CBCT technologies represents a significant advancement in orthodontic treatment, enabling more precise and efficient management of complex cases. Initially, the critical role of comprehensive CBCT assessments is highlighted.

This step ensures a deep understanding of each patient's unique anatomical features, laying the groundwork for informed decision-making. Following this, the selection of orthodontic appliances, specifically TADs and CAD/CAM-produced devices, is discussed.

This section emphasizes the customization capabilities, focusing on palatal anchored appliances. The presentation concludes with illustrative clinical cases that demonstrate the benefits of employing CAD/CAM technology, informed by CBCT imaging.



XIX. Uluslararası Türk Ortodonti Derneği Kongresi

Herkes için Dijital Ortodonti  
Klinik Uygulamalarda İpuçları ve Yenilikler

XIX<sup>th</sup> International Congress of Turkish Orthodontic Society  
Digital Orthodontics For Everyone  
Tips & Trends in Clinical Practice

02-06 Kasım / November 2024

Susesi Luxury Resort, Belek-Antalya



**Korkmaz Sayınsu**

## Özgeçmiş

Marmara Üniversitesi Diş Hekimliği Fakültesi Anabil Dalı, Lisans (1994)  
Marmara Üniversitesi Diş Hekimliği Fakültesi Anabil Dalı, Doktora (2000)  
Yeditepe Üniversitesi Ortodonti Anabilim Dalı, Yrd. Doçent (2000-2006)  
Yeditepe Üniversitesi Ortodonti Anabilim Dalı, Doçent (2006-2009)  
“The Roth/ Williams International Center of Functional Occlusion-FACE” iki senelik kursundan mezun (2008-2010)  
Altınbaş Üniversitesi’nde Profesör ve Ortodonti Anabilim Dalı Başkanı  
Ortodonti ve TME tedavileri ile sınırlı özel muayenehane, İstanbul  
FACE kurslarında konuşmacı

## Ortodontide Teşhis ve Tedavi Planlamasında Modern Yaklaşımlar: Analogdan Dijitale Yolculuk

Ortodontik tedaviye başlamadan önce, hastanın bireysel ihtiyaçlarına ve tedavi sonu hedeflerimize yönelik bir tedavi planı oluşturulmalıdır. Tedavi planı oluşturabilmek için de öncelikle olgudaki problemleri eksiksiz ortaya koymak gerekir. Bu da ancak problemlerin tek tek doğru teşhis edilebilmesiyle mümkündür.



XIX. Uluslararası Türk Ortodonti Derneği Kongresi

Herkes için Dijital Ortodonti  
Klinik Uygulamalarda İpuçları ve Yenilikler

XIX<sup>th</sup> International Congress of Turkish Orthodontic Society  
Digital Orthodontics For Everyone  
Tips & Trends in Clinical Practice

02-06 Kasım / November 2024

Susesi Luxury Resort, Belek-Antalya



Çiğneme sisteminin en önemli bileşenlerinden olan dişler ve okluzyonun iyi analiz edilmesi, tedavinin başarısında önemli bir yer tutan ayırıcı tanıyı doğru koyabilmek adına çok önemlidir. Bu doğrultuda, klinikte ve laboratuvarında kullanılan birtakım araçlara ihtiyaç vardır. Diş hekimliği alanında uzun yıllardır kullanılan bu araçların birçoğu, yerini verimliliğimizi arttıran ve iş akışımızı kolaylaştıran son teknoloji ürünü modern cihazlara ve yazılımlara bırakmıştır. Böylelikle, kliniklerimizde analog iş akışından dijital iş akışına geçiş başlamıştır.

Bu sunumda, kliniğimizde teşhis ve tedavi planlamalarında hangi analog ve dijital yöntemlerden faydalandığımız, yöntemlerin avantajları ve dezavantajları olgu sunumları eşliğinde karşılaştırmalı olarak anlatılacaktır.

## Kongre Sonrası Kurs

### Diş Çekiminde Yol Haritası: Tanıdan Tedavi Mekaniklerine

Diş çekimi, ortodontik tedavinin temel bir unsuru olmaya devam etmektedir. Tedavi planı oluştururken, olgudan diş çekimi yapılıp yapılmayacağına dair karar verme sürecinin, sonrasında uygulanacak tedavi mekaniğinin ve ankraj kontrolünün tam olarak anlaşılması gerektirmektedir.

Kursta, öncelikle, diş çekimine karar verme aşamasından başlayarak, klinik bilgiler ve kanıta dayalı uygulamalar yoluyla hangi dişin çekileceğine rehberlik eden kriterler tartışılacaktır. Daha sonra, çekim boşluklarının kapatılmasında kullanılan çeşitli mekanikler, teknikler ve yardımcı araçlar tedavi edilen olguların sunumları ile gösterilecektir.

Ortodontik tedavide temel unsurlardan biri de ankraj kontrolüdür. Özellikle diş çekim boşluklarının kapatılması sırasında öngörülebilir bir ankraj sağlamak önemlidir. Sunum sırasında mini vidalar dahil olmak üzere hangi ankraj uygulamalarından ve protokollerinden faydalandığımızdan bahsedilecektir.

Sonuç olarak, bu sunumda, ortodontik tedavi planlamasında önemli bir rol oynayan diş çekimi sürecini detaylı olarak ele alarak, diş çekimi ile ilgili karar alma sürecini ve tedavi sırasında kliniğimizde uyguladığımız mekanikleri olgu sunumları eşliğinde paylaşacağız.





XIX. Uluslararası Türk Ortodonti Derneği Kongresi

Herkes için Dijital Ortodonti  
Klinik Uygulamalarda İpuçları ve Yenilikler

XIX<sup>th</sup> International Congress of Turkish Orthodontic Society  
Digital Orthodontics For Everyone  
Tips & Trends in Clinical Practice

02-06 Kasım / November 2024

Susesi Luxury Resort, Belek-Antalya



**Korkmaz Sayınsu**

### **Short Bio**

Graduate, University of Marmara, Faculty of Dentistry

PhD in Orthodontics, University of Marmara, Faculty of Dentistry

Assistant Professor of Orthodontics, University of Yeditepe (2000-2006)

Associate Professor of Orthodontics, University of Yeditepe (2006-2009)

Graduate, "The Roth/ Williams International Center of Functional Occlusion", 2 years course (2008-2010)

Professor and Head of Orthodontic Department in University of Altınbaş

Private practice limited to orthodontics and TMD in Istanbul

Lecturer in FACE Courses

### **Modern Approaches in Diagnosis and Treatment Planning in Orthodontics: Journey from Analog to Digital**

Before initiating orthodontic treatment, a treatment plan should be tailored to the individual needs of the patient and our treatment end goals. To formulate a treatment plan, it is essential to first identify the problems in the case comprehensively. This can only be achieved by diagnosing each problem one by one correctly.



XIX. Uluslararası Türk Ortodonti Derneği Kongresi

Herkes için Dijital Ortodonti  
Klinik Uygulamalarda İpuçları ve Yenilikler

XIX<sup>th</sup> International Congress of Turkish Orthodontic Society

Digital Orthodontics For Everyone  
Tips & Trends in Clinical Practice

02-06 Kasım / November 2024

Susesi Luxury Resort, Belek-Antalya



Thorough analysis of the teeth and occlusion, which are vital components of the chewing system, is crucial for accurately establishing a differential diagnosis, which holds significant importance in the success of treatment. In this regard, there is a necessity for various tools used in both the clinic and the laboratory. Many of these tools, which have been utilized in dentistry for many years, have been replaced by modern devices and software products that enhance our efficiency and streamline our workflow. Consequently, the transition from analog workflow to digital workflow has commenced in our clinics.

This presentation will delineate which analog and digital methods we employ in diagnosis and treatment planning in our clinic, with their advantages and disadvantages explained comparatively through case presentations.

## **Post-Congress Course**

### **Navigating Tooth Extraction: From Diagnosis to Treatment Mechanics**

Tooth extraction remains a fundamental aspect of orthodontic treatment. Creating a treatment plan requires a thorough understanding of the decision-making process regarding whether or not to extract teeth, followed by the implementation of treatment mechanics and anchorage control.

In this course, we will begin by discussing the criteria guiding the decision-making process for tooth extraction, utilizing clinical insights and evidence-based practices to determine which teeth should be extracted. Subsequently, various mechanical techniques, methods, and auxiliary tools used in closing extraction spaces will be demonstrated through case presentations of treated cases.

Anchorage control is also a key element in orthodontic treatment, especially during the closure of tooth extraction spaces. The presentation will address the anchorage practices and protocols we utilize, including the use of mini screws, to ensure predictable anchorage during treatment.

In conclusion, this presentation will comprehensively cover the process of tooth extraction, which plays a significant role in orthodontic treatment planning. I will share insights into the decision-making process regarding tooth extraction and the mechanical techniques applied in our clinic during treatment, accompanied by case presentations.



XIX. Uluslararası Türk Ortodonti Derneği Kongresi

Herkes için Dijital Ortodonti  
Klinik Uygulamalarda İpuçları ve Yenilikler

XIX<sup>th</sup> International Congress of Turkish Orthodontic Society  
Digital Orthodontics For Everyone  
Tips & Trends in Clinical Practice

02-06 Kasım / November 2024

Susesi Luxury Resort, Belek-Antalya



**Dania Tamimi**

## Özgeçmiş

Dr. Dania Tamimi, Suudi Arabistan, Riyad'da King Saud Üniversitesi'nden diş hekimliği diplomasıyla mezun oldu. Harvard Üniversitesi Diş Hekimliği Fakültesi'nden 2005 yılında Ağız, Diş ve Çene Radyolojisi alanında uzmanlık sertifikası aldı ve doktor ünvanını kazandı. Amerikan Oral ve Maksillofasiyal Radyoloji Kurulu onaylı bir diş hekimidir ve İskoçya Glasgow'da Royal College of Physicians and Surgeons üyesidir.

Oral Surgery, Oral Pathology, Oral Medicine and Oral Radiology (OOOO) dergisinin editör kurulu üyesidir. Ayrıca DMFR, Oral Radiology, Head and Neck, Angle Orthodontist ve AJO-DO dergilerinde hakemlik yapmaktadır. "Specialty Imaging: Temporomandibular Joint and Sleep-Disordered Breathing" ve Portekizce ve Rusça'ya da çevirilen "Specialty Imaging: Dental Implants" kitaplarının baş yazarı, ve İspanyolca'ya da çevrilen "Diagnostic Imaging, Oral and Maxillofacial" kitabının ortak yazarıdır. Ulusal ve uluslararası toplantılarda konferanslar vermektedir.

Şu anda mesleğini, Orlando, Florida'daki ağız, diş ve çene radyolojisi üzerine özel kliniğinde yürütmektedir.

## Değişen Kapanışın Gizemi

Bir ortodontist kariyeri boyunca oklüzal değişiklikler gözleyebilir. Daha önce maksimum interküspasyonu olan hastalar aylar veya yıllar sonra açık kapanışlar, çapraz kapanışlar, oklüzal kantlar ve diğer değişikliklerle karşımıza çıkabilir. Bu kapanış değişikliklerinin altında yatan ve radyografik olarak araştırılıp tanımlanabilen etyolojik faktörler vardır. Bu konuşmada, kapanış değişikliğine yol açabilen temporomandibular bozukluklar, hava yolu kısıtlaması ve patolojiler gibi etyolojik faktörlerden bazıları anlatılacaktır. Amaç, ortodontistin bu kapanış değişikliklerini önlemek için risk faktörlerini belirlemesine yardımcı olmak ve doğru tedavinin yapılabilmesi için kapanış değişikliğinin etiyolojisini tam olarak belirleyebilmektir.



**Dania Tamimi**

### **Short Bio**

Dr. Dania Tamimi graduated with a dental degree from King Saud University, Riyadh, Saudi Arabia. She trained at Harvard School of Dental Medicine and earned a doctorate of medical science (DMSc) and certificate of fellowship in Oral and Maxillofacial Radiology in 2005. She is board certified by the American Board of Oral and Maxillofacial Radiology (ABOMR) and is a Fellow of the Royal College of Physicians and Surgeons (Glasgow).

She is a reviewer and an Editorial Board member for Oral Surgery, Oral Pathology, Oral Medicine and Oral Radiology (OOOO), as well as a reviewer for DMFR, Oral Radiology, Head and Neck, Angle Orthodontist and AJO-DO. She is the lead author on two textbooks: “Specialty Imaging: Dental Implants” (which has been translated to Portuguese and Russian) and “Specialty Imaging: Temporomandibular Joint and Sleep-Disordered Breathing” and a co-lead author on “Diagnostic Imaging, Oral and Maxillofacial” (translated to Spanish). She lectures nationally and internationally.

She currently runs her oral and maxillofacial radiology private practice in Orlando, Florida.

### **The mystery of the changing bite**

Occlusal changes can be noticed throughout the course of an orthodontist’s career. Patients with previous maximum intercuspation may present months or years later with open bites, cross bites, occlusal cants and other changes. There are underlying etiologies for these bite changes that can be investigated and identified radiographically. This talk will show some of these underlying etiologies, such as TMD, airway restriction and pathology. The aim is to help the orthodontist identify the risk factors for development of these bite changes in order to prevent them, and to be able to pinpoint the exact etiology of the bite change so that the correct treatment can be rendered.



**Tülin Taner**

## Özgeçmiş

Prof. Dr. TÜLİN TANER, Hacettepe Üniversitesi Diş Hekimliği Fakültesi Ortodonti Anabilim Dalı öğretim üyesidir. 1995 yılında Ortodonti alanında doktora derecesini aldı. 1996-1998 ve 2000-2002 yılları arasında Türk Ortodonti Derneği'nde Yönetim Kurulu Üyesi olarak görev yaptı. Hacettepe Üniversitesi Diş Hekimliği Fakültesi'nde 2004 yılında Fakülte Kurulu, 2009 yılında Fakülte Yönetim Kurulu üyeliklerine seçildi, 2012- 2016 yılları arasında eğitimden sorumlu Dekan Yardımcısı olarak görev yaptı. 2010-2018 yılları arasında Hacettepe Üniversitesi Uyku Bozuklukları Tanı ve Tedavi Uygulama ve Araştırma Merkezi Müdür Yardımcılığı, 2014- 2019 yılları arasında Bilimsel Araştırma Projeleri Koordinasyon Birimi (BAP) Komisyon Üyeliği görevlerini yürüttü. 2019- 2021 yılları arasında Ulusal Diş Hekimliği Eğitimi Programları Akreditasyon Kurulu (UDEPAK) Başkanlığı yaptı. 2012 yılından beri Ortodonti Anabilim Dalı Başkanı, 21 Haziran 2021 tarihinden itibaren Hacettepe Üniversitesi Diş Hekimliği Fakültesi Dekanı olarak görev yapmaktadır ve Diş Hekimliği Dekanlar Konseyi (DDK) yürütme kurulu üyesidir. 2004 yılında çalışmaya başlayan obstrüktif uyku apnesi hastalarının tanı ve tedavilerini yürüten multidisipliner ekibin üyesidir, bu konuda, ulusal ve uluslararası konferansları, yayınları, kitap bölümleri, araştırma ve danışmanlık yaptığı tez çalışmaları bulunmaktadır.

## Uyku Apnesi ve Ortodonti: Değerlendirme ve Tedavi

Obstrüktif uyku apnesi (OUA) sıklığı gittikçe artan, ciddi sağlık ve sosyal sonuçlara neden olan bir uykuda solunum bozukluğu problemi olmasına rağmen bu konuda toplumsal farkındalığın hakettiği oranda yüksek olmadığı gözlemlenmektedir. Bu rahatsızlığa sahip kişilerin sıklıkla başvurduğu diş hekimleri ve ortodontistlerin OUA'nın teşhis ve tedavisinde önemli katkıları olabilir. Bu sunumda ortodonti kliniğine başvuran hastaların OUA riski açısından değerlendirmeleri, OUA'ya sahip kişilerde ortodontik ve ortognatik tedavi hedefleri ile ortodontik tedavi sonrası değerlendirmeleri güncel çalışmalarla desteklenerek olgular üzerinde anlatılmaktadır.



**Tülin Taner**

### **Short Bio**

TÜLİN TANER is a full-time Professor in Department of Orthodontics Faculty of Dentistry, Hacettepe University. She had her PhD degree in Orthodontics in 1995. She worked as a Board member in Turkish Orthodontic Society between 1996-1998 and 2000-2002 years. She was elected a member of the Faculty Board in 2004, the Faculty Board of Directors in 2009 and acted as a Vice Dean responsible from education at Hacettepe University Faculty of Dentistry between 2012-2016. She served as a Vice Director of Sleep Disorders Diagnosis and Treatment Application and Research Center between 2010-2018 and Commission Member of Scientific Research Projects Coordination Unit of Hacettepe University between 2014-2019. She was the Head of the National Dentistry Education Programs Accreditation Board between 2019-2021. She has been working as the Chair of the Orthodontics Department since 2012, Dean of Faculty of Dentistry Hacettepe University beginning on June 21, 2021 and a member of the Executive Board of the Council of Deans of Dental Faculties in Turkey. She has been a member of the multidisciplinary team that carries out the diagnosis and treatment of obstructive sleep apnea patients and has national and international conferences, publications, book chapters, research and theses related to sleep apnea since 2004.

### **Sleep Apnea and Orthodontics: Evaluation and Treatment**

Although obstructive sleep apnea (OSA) is a sleep-disordered breathing problem that is increasingly common and causes serious health and social consequences, it is observed that social awareness on this issue is not as high as it deserves. Dentists and orthodontists, who are frequently consulted by people with this condition, can make important contributions to the diagnosis and treatment of OSA. In this presentation, the evaluations of patients applying to the orthodontic clinic in terms of OSA risk, orthodontic and orthognathic treatment goals in people with OSA, and post-orthodontic treatment evaluations are explained on cases, supported by current studies.



**Juan Carlos Perez Varela**

### **Kısa Özgeçmiş**

- Tıp ve Diş Hekimliği Derecesi. Santiago de Compostela Üniversitesi MD, DDS
- Ortodonti Yüksek Lisans Derecesi. Valencia Üniversitesi MS (Prof. JA Canut)
- Ohio Üniversitesi'nde Araştırma Görevlisi (Prof. Zeev Davidovitch)
- Tıp ve Cerrahi Doktora. Santiago de Compostela Üniversitesi PhD
- İspanyol Ortodonti Kurulu Üyesi
- Avrupa Ortodonti Kurulu Üyesi
- İbero Amerikan Ortodonti Kurulu Üyesi
- Avrupa Angle Derneği'nin Aktif Üyesi
- Santiago de Compostela Üniversitesi Diş Hekimliği Fakültesi'nde Ortodonti Profesörü
- Valencia, Oviedo, Madrid-Complutense, Cataluña Teknon Barselona Uluslararası Üniversitesi, Ferrara Üniversitesi (İtalya) Misafir Profesör
- Avrupa Ortodonti Derneği'nden "Houston Ödülü"
- Asya Pasifik Ortodonti Derneği'nden "Renato Afrika APOS Trend Ödülü"
- İspanyol Ortodonti Derneği'nden "Moriyon" ve "Jose Antonio Canut" Ödülleri
- İspanyol Kurulunun sınav komitesinin eski başkanı
- İspanyol Ortodonti Derneği'nin (SEDO) Başkanı
- Dental uzmanlıklarının ulusal komisyonu başkanı
- Avrupa Angle Derneği'nin Bilimsel Komitesi Üyesi
- İspanyol Ortodontistler Derneği'nin (AESOR) eski başkanı
- SEDO'nun Bilimsel Komitesi'nin eski başkanı
- Full Smile Sistemi'nin ortak geliştiricisi
- Çok sayıda makale ve bölüm yazarlığı
- İspanya, Portekiz, Belçika, İtalya, Almanya, Avusturya, Polonya, Türkiye, Rusya, İsviçre, Çek Cumhuriyeti, Lübnan, Ürdün, BAE (Dubai), İsrail, Küba, Meksika, Panama, Macaristan, Çin, İngiltere, ABD, Yunanistan, Sri Lanka, Suudi Arabistan, Güney Afrika, Mısır, Filistin, İrlanda, Honduras'ta konferanslar ve kurslar verdim.
- Santiago de Compostela - Orense'de Ortodontist
- AAO (Amerikan Ortodonti Derneği) ELÇİSİ, 2016



XIX. Uluslararası Türk Ortodonti Derneği Kongresi

Herkes için Dijital Ortodonti  
Klinik Uygulamalarda İpuçları ve Yenilikler

XIX<sup>th</sup> International Congress of Turkish Orthodontic Society  
Digital Orthodontics For Everyone  
Tips & Trends in Clinical Practice

02-06 Kasım / November 2024

Susesi Luxury Resort, Belek-Antalya



## Estetik , İskeletsel Ankraj ve 3 Boyutlu Teknoloji: Kliniklerimiz değişti mi?

Kliniklerimize başvuran yetişkin hastaların yüksek bir yüzdesinde iskeletsel maloklüzyon mevcuttur. Bu hastaların yaklaşık %70'i yetişkinler ve gençlerdir. Bu hastaların yaklaşık %30'unda iskeletsel maloklüzyon bulunur. Bu hastaları tedavi etmek için iki seçeneğimiz vardır: sadece ortodonti veya cerrahi bir yaklaşım. Bu konuşmamda, çoğunluğu maksiller hipoplazisi olan yetişkin ve genç yetişkin bir grup hastanın farklı tedavi seçeneklerini, bize tedavi öngörülebilirliği sunan 3 boyutlu teknolojinin kullanımına odaklanarak sunacağım. Ayrıca, cerrahi kılavuzlar kullanılarak direkt yerleştirme yöntemiyle uygulanan hastaya özel kemik destekli bir genişletme aygıtının yapımında 3 boyutlu teknolojiyi nasıl kullandığımızı da göstereceğim.





**Juan Carlos Perez Varela**

### Short Bio

- Degree in Medicine and Dentistry . Univ of Santiago de Compostela MD, DDS
- Post-Graduate Degree in Orthodontics. Univ of Valencia. MS ( Prof JA Canut )
- Research Fellowship at University of Ohio ( Prof. Zeev Davidovitch )
- Ph .D in Medicine and Surgery. PhD . Univ of Santiago de Compostela
- Spanish Board of Orthodontics Member
- European Board of Orthodontics Member
- Ibero American Board of Orthodontics Member
- Active Member of The Angle Society of Europe
- Professor of Orthodontics at School of Dentistry . Univ of Santiago de Compostela
- Vissiting Professor University of Valencia, Oviedo, Madrid -Complutense, international of Cataluña Teknon Barcelona , Ferrara University ( Italia )
- ”Houston Award” received from European Orthodontic Society
- ”Renato Africa APOS Trend Award . From Asian Pacific Orthodontic Society
- ”Moriyon” and “Jose Antonio Canut” Awards. Received from the Spanish Orthodontics Society.
- Past President of the examination committee of the Spanish Board.
- President of Spanish Society of Orthodontist .SEDO
- President of national commission of dental specialities
- Member of the Scientific Comitee of the Angle Society of Europe
- Past - President of the Spanish Association of Specialist in Orthodontists. AESOR
- Past President of the Scientific Comitee of SEDO
- Co Developer of Full Smile System
- Author of numerous articles and chapters.
- I have given Lectures and Courses in Spain , Portugal , Belgium , Italy , Germany , Austria , Poland , Turkey , Russia , Switzerland, Czech republic , Libano , Jordán , UAE (Dubai) , Israel , Cuba , México ,Panamá , Hungary , China , England , USA , Greece , Sri Lanka . Saudí Arabia , South Africa , Egypt , Palestine , Ireland , Honduras
- Orthodontist in Santiago de Compostela - Orense
- AMBASSADOR of AAO ( American Association of Orthodontics ) 2016



XIX. Uluslararası Türk Ortodonti Derneği Kongresi

Herkes için Dijital Ortodonti  
Klinik Uygulamalarda İpuçları ve Yenilikler

XIX<sup>th</sup> International Congress of Turkish Orthodontic Society

Digital Orthodontics For Everyone  
Tips & Trends in Clinical Practice

02-06 Kasım / November 2024

Susesi Luxury Resort, Belek-Antalya




## **Aesthetics, Skeletal Anchorage and 3D Technology: Have Our Clinics Changed?**

A high percentage of adult patients who come to our practice have skeletal malocclusions. About 70% of them are adults and young people. About 30% of these patients have a skeletal malocclusion. We have 2 options to treat these patients: orthodontics only or a surgical approach. In this lecture I will present a group of adults and young adult patients, most of them with maxillary hypoplasia treating all of them with different options but focusing on the use of 3D technology to develop a predictable treatment. We will also show how we use the 3D technology to develop a bone supported customized expansor with surgical guides to do a direct method.



ÖDÜL ADAYI  
SÖZLÜ BİLDİRİLER

AWARD-CANDIDATE  
ORAL PRESENTATIONS





## ÖSB001

### ŞEFFAF PLAKLARIN ANKRAJ ATAŞMANLARINA UYUMUNUN MİKRO BİLGİSAYARLI TOMOGRAFİ İLE DEĞERLENDİRİLMESİ

İlter Burak KÖSE<sup>1</sup>, Eyüp Burak KÜÇÜK<sup>1</sup>, Meral ARSLAN MALKOÇ<sup>2</sup>

<sup>1</sup>Hatay Mustafa Kemal Üniversitesi

<sup>2</sup>Akdeniz Üniversitesi

**Amaç:** Şeffaf plakların diş yüzeyi ve ankraj ataşmanları ile uyumu başarılı ortodontik sonuçlar için çok önemlidir. Bu çalışmanın amacı, mikro bilgisayarlı tomografi (mikro-BT) analizi kullanarak farklı materyallerden ve kalınlıklardan üretilen şeffaf plakların ankraj ataşmanları ile uyumunu değerlendirmektir.

**Gereç ve Yöntemler:** Scheu Dental tarafından üretilen, materyal ve kalınlıklarına göre dört gruba ayrılmış 40 şeffaf plak kullanılarak in vitro bir çalışma yürütülmüştür. Uyum değerlendirmesi için rezin model üzerinde vertikal rektangüler ataşman yerleştirilmiş premolar dişler kullanılmıştır. Mikro-BT tarama, plak ve ataşman arasındaki boşluk hacmini ve boşluk genişliğini analiz etmek için ayrıntılı 3B ve 2B görüntüler sağlamıştır. 3B analizde her bir numunenin boşluk hacmi incelenmiştir. Mikrotomografik görüntüler frontal, sagittal ve transversal düzlemlerde toplam 9 kesitte elde edilmiştir. Toplam 2880 doğrusal 2B ölçüm için her kesitte 8 olmak üzere numune başına 72 ölçüm yapılmıştır. İstatistiksel analizler tek yönlü ANOVA ve Tukey HSD testleri kullanılarak gerçekleştirilmiştir ( $p < 0.005$ ).

**Bulgular:** 3B analiz, gruplar arasında toplam hava boşluğu hacminde anlamlı bir fark olmadığını göstermiştir. Bununla birlikte 2B analiz, farklı ataşman bölümlerinde boşluk genişliğinde farklılıklar olduğunu ortaya koymuştur ( $p < 0.005$ ). Frontal (palatinal kesit), sagittal (distal ve sagitomedian kesit) ve transversal (gingival ve transversomedian kesit) düzlemlerde gruplar arasında farklılıklar gözlenmiştir. CA PRO-Hard grubu, belirli kesitlerde daha iyi uyuma işaret eden anlamlı derecede daha düşük boşluk genişlikleri göstermiştir. Grup içi karşılaştırmalar, kalınlığın ve materyal yapısının belirli bölgelerdeki boşluk genişliği üzerinde farklı etkileri olduğunu ortaya koymuştur.

**Sonuç:** Bu çalışma, şeffaf plakların materyal ve kalınlığının ankraj ataşmanlarıyla uyumunu önemli ölçüde etkilediğini göstermektedir. Mikro-BT yöntemi, plak-ataşman etkileşiminin detaylarını anlamak için gerekli olan kapsamlı 2B ve 3B analiz sağlamada etkili olduğunu kanıtlamıştır.



## ÖSB001

### MICROCOMPUTED TOMOGRAPHY EVALUATION OF ALIGNER FITTING ON ANCHORAGE ATTACHMENTS

İlter Burak KÖSE<sup>1</sup>, Eyüp Burak KÜÇÜK<sup>1</sup>, Meral ARSLAN MALKOÇ<sup>2</sup>

<sup>1</sup>Hatay Mustafa Kemal University

<sup>2</sup>Akdeniz University

**Aim:** Fitting of clear aligners with tooth surface and anchorage attachments is crucial for successful orthodontic outcomes. This study aims to evaluate the fitting of clear aligners produced from different materials and thicknesses with anchorage attachments using microcomputed tomography (micro-ct) analysis.

**Materials and Methods:** An in vitro study was conducted using 40 clear aligners from Scheu Dental, categorized into four groups based on material and thickness. A vertical rectangular attachment was used on premolar teeth models for fitting assessment. Micro-ct scanning provided detailed 3D and 2D images for analyzing the gap volume and gap width between the aligner and attachment. The 3D analysis investigated the gap volume of each sample. Microtomographic images were obtained in a total of 9 sections in frontal, sagittal and transversal planes. There were 72 measurements per sample, 8 in each section, for a total of 2880 linear 2D measurements. Statistical analyses were performed using one-way ANOVA and Tukey's honestly significant difference tests ( $p < 0.005$ ).

**Results:** The 3D analysis indicated no significant difference in total air volume between the groups. However, 2D analysis revealed variations in gap width at different attachment sections ( $p < 0.005$ ). Differences were observed between groups in the frontal (palatinal section), sagittal (distal and sagitomedian section) and transversal (gingival and transversomedian section) planes. The CA PRO-Hard group showed significantly lower gap widths in specific sections, suggesting better fitting. Within-group comparisons revealed different effects of thickness and material structure on the gap width in certain regions.

**Conclusion:** This study demonstrates that the material and thickness of clear aligners significantly influence their compatibility with anchorage attachments. The micro-ct method proved effective in providing comprehensive 2D and 3D analysis, essential for understanding the nuances of aligner-attachment interaction.



## SB002

### ORTOGNATİK CERRAHİ HASTALARINDA YAPAY ZEKA ALGORİTMASINA SAHİP SEFALOMETRİK ANALİZLERİN DİJİTAL İKİ VE ÜÇ BOYUTLU SEFALOMETRİK ANALİZLER İLE KARŞILAŞTIRILMASI

Enes Temizkan<sup>2</sup>, **Büşra Zeynep Yörük<sup>1</sup>**, Banu Kılıç<sup>3</sup>

<sup>1</sup>Ortodonti Anabilim Dalı, Sağlık Bilimleri Enstitüsü, Bezmialem Vakıf Üniversitesi, İstanbul, Türkiye

<sup>2</sup>Ortodonti Anabilim Dalı, Diş Hekimliği Fakültesi, Bezmialem Vakıf Üniversitesi, İstanbul, Türkiye

<sup>3</sup>Ortodonti Anabilim Dalı, Diş Hekimliği Fakültesi, Bezmialem Vakıf Üniversitesi, İstanbul, Türkiye

#### Amaç

Bu çalışmanın amacı, çift çene ortognatik cerrahi gerektiren hastalarda tedavi öncesi Bilgisayarlı Tomografi (BT) taramalarıyla elde edilen sefalometrik filmlerin yapay zeka tarafından yapılan otomatik analizlerle dijital ve 3 boyutlu sefalometrik analizlerle karşılaştırılmasıdır.

#### Gereç-Yöntem

Bu prospektif çalışmaya Bezmialem Vakıf Üniversitesi Diş Hekimliği Fakültesi Ortodonti Anabilim Dalı'na başvuran ortognatik cerrahi adayı hastalar dahil edilmiştir. Hastalardan alınan cerrahi öncesi 3 boyutlu BT görüntüleri randomize edilmiş ve NemoCeph 3D programıyla işaretlenmiştir. Elde edilen 3 boyutlu görüntülerden sagittal kesitler üst üste bindirilerek 2 boyutlu sefalometrik görüntüler oluşturulmuş ve manuel olarak işaretlenmiştir. Ayrıca, WebCeph, AudaxCeph ve OrthoDx derin öğrenme destekli yapay zeka programlarında otomatik işaretlemeler yapılmıştır. Manuel ve yapay zeka işaretlemeleri NemoCeph programıyla karşılaştırılmıştır.

#### Bulgular

Kruskal Wallis testi sonuçlarına göre, ANB ölçümlerinde gruplar arasında istatistiksel olarak anlamlı farklılık bulunmamıştır ( $p=0,061$ ). Ancak diğer ölçümlerde (SNA, SNB, N\_A, NPOG, WİTS, YAXİS, GoMeSN, S\_NANS\_PNS, SNGoGn, FMA, Ant. Fac.Height, Post. Fac.Height, Post.Ant. Fac.Height oranı, Low Ant. Fac.Height, Co\_A, Co\_Gn, Ant.Cranial Base Length, GoMe, UISN, UIPP, UltoN\_A, UltoN\_A Angle, UIOP, LIA\_Pog, IMPA, LItion\_B, LItion\_B Angle, LIOP, LItionUI, Nasolabial Angle, Upper Lip Protrusion, Lower Lip Protrusion) gruplar arasında istatistiksel olarak anlamlı farklılıklar bulunmuştur ( $p<0,05$ ).

#### Sonuç

3D sefalometrik analizler altın standart olarak kabul edildiğinde dijital olarak elde edilen 2 boyutlu sefalometrik görüntülerin tam otomatik analizlerle karşılaştırıldığında daha az sapma gösterdiği ve ideale daha yakın sonuçlar verdiği bulunmuştur. Cerrahi hastalarında yapay zeka kullanılarak yapılan tam otomatik sefalometrik analizler arasında ise önemli farklılıklar belirlenmiştir. Bu nedenle yapay zeka destekli analizlerin cerrahi vakalarında kullanılmaması gerektiği sonucuna varılmıştır.



## ÖSB002

### COMPARISON OF ARTIFICIAL INTELLIGENCE-ENABLED CEPHALOMETRIC ANALYSES WITH DIGITAL TWO AND THREE-DIMENSIONAL CEPHALOMETRIC ANALYSES IN ORTHOGNATHIC SURGERY PATIENTS

Enes Temizkan<sup>2</sup>, **Büşra Zeynep Yörük<sup>1</sup>**, Banu Kılıç<sup>3</sup>

<sup>1</sup>Department Of Orthodontics, Institute of Health Sciences, Bezmialem Vakif University, Istanbul, Turkey

<sup>2</sup>Department Of Orthodontics, Faculty of Dentistry, Bezmialem Vakif University, Istanbul, Turkey

<sup>3</sup>Department Of Orthodontics, Faculty of Dentistry, Bezmialem Vakif University, Istanbul, Turkey

#### Objective

The aim of this study is to compare cephalometric radiographs obtained from preoperative Computed Tomography (CT) scans using artificial intelligence (AI)-driven automatic analyses with digital and three-dimensional (3D) cephalometric analyses in patients requiring bimaxillary orthognathic surgery.

#### Material-Methods

Patients who applied to the Department of Orthodontics at Bezmialem Vakif University Faculty of Dentistry and were candidates for orthognathic surgery were included in this prospective study. Preoperative three-dimensional CT images were randomized and marked using the NemoCeph 3D program. Sagittal sections from the 3D images were overlaid to create two-dimensional cephalometric images, which were manually marked. Additionally, automatic markings were made using deep learning-supported artificial intelligence programs WebCeph, AudaxCeph, and OrthoDx. Manual and AI markings were compared using the NemoCeph program.

#### Results

According to Kruskal-Wallis test results, there was no statistically significant difference between groups in ANB measurements ( $p=0.061$ ). However, statistically significant differences were found between groups in other measurements (SNA, SNB, N\_A, NPOG, WITS, YAXIS, GoMeSN, S\_NANS\_PNS, SNGoGn, FMA, Ant. Fac.Height, Post. Fac.Height, Post.Ant. Fac.Height ratio, Low Ant. Fac.Height, Co\_A, Co\_Gn, Ant. Cranial Base Length, GoMe, UISN, UIPP, UltoN\_A, UltoN\_A Angle, UIOP, LIA\_Pog, IMPA, Lton\_B, Lton\_B Angle, LIOP, LltoUI, Nasolabial Angle, Upper Lip Protrusion, Lower Lip Protrusion) ( $p<0.05$ ).

#### Conclusion

When 3D cephalometric analyses were accepted as the gold standard, it was found that digitally obtained 2D cephalometric images showed less deviation and yielded results closer to the ideal when compared to fully automated analyses. Significant differences were identified between fully automated cephalometric analyses performed using artificial intelligence in surgical patients. Therefore, it was concluded that AI-supported analyses should not be used in surgical cases.



## ÖSB003

### SINIF III ORTOGNATİK CERRAHİ HASTALARINDA ŞEFFAF PLAKLAR İLE FARKLI ALT KESER DEKOMPAZASYON YÖNTEMLERİNİN ÜÇ BOYUTLU SONLU ELEMANLAR ANALİZİ İLE KARŞILAŞTIRILMASI

Duygu Çapkın, Banu Kılıç, Gökmen Kurt

Bezmialem Vakıf Üniversitesi Diş Hekimliği Fakültesi, Ortodonti Anabilim Dalı, İstanbul, Türkiye

**AMAÇ:** Sınıf III ortognatik cerrahi hastalarında ortognatik cerrahi hazırlığında alt keser dekompanzasyonun da kullanılan 6 farklı mekaniğin sonlu elemanlar analiz yöntemi ile dişlerde ve PDL'de oluşturduğu stres dağılımını ve dişlerdeki yer değiştirme miktarını belirleyerek şeffaf plaklar ile optimum alt keser dekompanzasyon yöntemini belirlemektir.

#### GEREÇ VE YÖNTEM:

Bu çalışmada üç boyutlu sonlu eleman analizi modellerini (FEM) oluşturmak için arşivden alınan CT görüntüsü kullanılmıştır. Bu amaçla altı çalışma grubu oluşturulmuştur.

**GRUP 1:** Kontrol grubu

**GRUP 2:** Şeffaf plak üzerine bukkalde power ridge uygulanması

**GRUP 3:** Şeffaf plak üzerine bukkaldeki power ridge'e ek olarak diş üzerine linguale ataçman uygulanması

**GRUP 4:** Diş üzerinde linguale ataçman uygulanması

**GRUP 5:** Şeffaf plak üzerine hem bukkal hem linguale power ridge uygulanması

**GRUP 6:** Diş üzerine hem bukkal hem linguale ataçman uygulanması

Oluşturulan FEM modelinde farklı alt keser dekompanzasyon protokollerinin periodontal ligamentte (PDL) oluşturduğu stres dağılımı ve dişlerdeki yer değiştirme miktarı analiz edilmiştir.

#### BULGULAR

Tüm alt kesici dişlerin kronlarında bukkale hareket, kök apekslerinde ise linguale hareket gözlemlenmiştir. Grup 6 hariç tüm gruplarda alt kesici dişlerde intrüzyon gözlemlenmiştir. Tüm gruplarda devrilme hareketi ile alt keser dekompanzasyonu gözlemlenirken en çok devrilmeyi Grup 5 ve Grup 2 göstermiştir. Yine alt kesici dişlerdeki en yüksek orandaki yer değiştirme Grup 5'te gözlemlenmiştir. Kesici dişlerdeki en az oranda yer değiştirme ise Grup 6'da gözlemlenmiştir.

**SONUÇ:** Alt kesici diş dekompanzasyonu sırasında sisteme sadece power ridge eklemek kesici dişlerin hareket miktarını arttırmıştır. Sisteme ataçman eklendiğinde power ridge varlığı ve yokluğuna göre sonuçlar değişebilmekte ancak total hareket miktarlarında ataçman olmayan gruplara göre bir azalma görülmektedir. Kapalı bir sistem olan şeffaf plaklarda, sadece kesici diş bölgesinden uygulanan kuvvet diğer dişlere de etki etmektedir. Diş hareketleri ve ankraj bu etki göz önünde bulundurularak planlanmalıdır.





### ÖSB003

## EVALUATION OF DIFFERENT LOWER INCISOR DECOMPENSATION METHODS WITH CLEAR ALIGNERS IN CLASS III ORTHOGNATHIC SURGERY PATIENTS BY THREE DIMENSIONAL FINITE ELEMENT ANALYSIS METHOD

Duygu Çapkın, Banu Kılıç, Gökmen Kurt

Bezmialem Vakif University Faculty of Dentistry, Orthodontics Department, Istanbul, Türkiye

**OBJECTIVE:** The aim is to determine the stress distribution and the amount of displacement in teeth and periodontal ligament (PDL) caused by six different mechanics used for lower incisor decompensation in Class III orthognathic surgery patients, and to identify the optimal lower incisor decompensation method with clear aligners using finite element analysis.

**MATERIALS AND METHODS:** In this study, CT images taken from archives were used to create three-dimensional finite element analysis models (FEM).

**GROUP 1:** Control group

**GROUP 2:** Buccal power ridge applied to clear aligner

**GROUP 3:** Lingual attachment applied to the tooth, buccal power ridge on clear aligner

**GROUP 4:** Lingual attachment applied to the tooth

**GROUP 5:** Buccal and lingual power ridges applied to clear aligner

**GROUP 6:** Buccal and lingual attachments applied to the tooth

In the created FEM model, the stress distribution and the amount of displacement in the teeth and PDL caused by different lower incisor decompensation protocols were analyzed.

**RESULTS:** Buccal movement in the crowns and lingual movement in the root apices of all lower incisors were observed. Intrusion of the lower incisors was observed in all groups except Group 6. While tipping movement was observed in all groups for lower incisor decompensation, the most tipping was seen in Group 5 and Group 2. The highest amount of displacement in the incisors was observed in Group 5. The least amount of displacement in the incisors was observed in Group 6.

**CONCLUSION:** Adding only a power ridge to the system increased the amount of movement. When attachments were added to the system decrease in total movement amounts was observed compared to groups without attachments. In closed systems like clear aligners, the force applied only to the incisor region also affects other teeth. Tooth movements and anchorage should be planned considering this effect.



## ÖSB004

### AKILLI TELEFON İLE ALINAN FASİYAL TARAMALARIN HASSASİYETİ VE FARKLI UYGULAYICILAR TARAFINDAN KULLANILABİLİRLİĞİNİN DEĞERLENDİRİLMESİ

Hilal Tarkan

Uşak Üniversitesi Diş Hekimliği Fakültesi Ortodonti Ana Bilim Dalı

**Amaç:** Hastaların kendileri ve klinisyen tarafından TrueDepth teknolojisine sahip akıllı telefon kamerası ile elde ettikleri 3 boyutlu fasiyal tarama görüntülerinin hastaların gerçek boyutlarıyla karşılaştırılması.

**Materyal-Metod:** Hastaların yüzünde kullanılacak antropometrik noktalar '+' şeklinde işaretlenmiştir. Dental ünitte baş konumları sabitlenerek ekstraoral fotoğrafları alınmıştır. Hasta sabit konumdayken 17 adet direkt antropometrik ölçüm yapılmıştır (Grup 1). Hastaya 3 boyutlu tarama programı ile ilgili bilgilendirme yapılarak süre kaydı ile kendilerini taramaları istenmiştir (Grup 2) Hastalar taramaları tamamladıktan sonra klinisyen tarafından bir tarama daha yapılmıştır (Grup 3). Alınan tarama görüntüleri bir bilgisayar yazılımına aktarılarak antropometrik ölçümler tekrarlanmıştır. Üç gruba ait elde edilen veriler Shapiro Wilk, t- test, Kruskal Wallis ve Bonferroni testleri ile iskeletsel olarak değerlendirilmiştir.

**Bulgular:** Bonferroni testlerine göre Grup 1 ve 3'te Sto-Ls ile Sn-Me', Al(R)-Al(L), T(L)-Prn, Go(R)-Go(L) ve Sto-Me' arasında; Go(R)-Go(L) ve Sto-Me' ile Ch(R)-Ch(L), Sto-Li arasında; Sto-Me' ile Sn-Sto ve N-Sn grupları arasında istatistiksel olarak anlamlı farklar belirlenmiştir. Grup 2 ile Grup 3'te ise Sto-Ls ile En(R)-En(L), Ex(R)-Ex(L), Sn-Me', Zyg(R)-Zyg(L), Sto-Me' ve Go(R)-Go(L) arasında; Sto-Li ile Ex(R)-Ex(L), Sub-Me', Zyg(R)-Zyg(L), Sto-Me' ve Go(R)-Go(L) arasında istatistiksel olarak anlamlı farklar tespit edilmiştir ( $p<0,05$ ). Sayısal veriler incelendiğinde Grup 1 ve 3 kıyaslandığında Sto-Me', Go(R)-Go(L), Me'-C, ve T(L)-Prn ölçümleri gruplar arasında ortalama 1,00 mm'den fazla fark göstermiştir. Grup 2 ve 3 kıyaslandığında ise Go(R)-Go(L), Sto-Me', Zyg(R)-Zyg(L) ve Me'-C ölçümlerinde gruplar arasında ortalama 1,00 mm'den fazla fark görülmektedir. Grup 1 ve Grup 2'de Go(R)-Go(L) değerleri Grup 3'e göre en çok farklılık gösteren ölçümdür.

**Sonuç:** Akıllı telefonlarla elde edilen tarama görüntüleri gerçek cisimle kabul edilebilir düzeyde benzerlik göstermektedir. Bu tarama görüntüleri düşük boyutta veri ile hastanın fasiyal bilgileri hakkında önemli ölçüde bilgi vermektedir. Fasiyal tarama konusunda deneyimsiz bireyler verilen bilgiler ışığında fasiyal taramalarını iyi bir düzeyde gerçekleştirebilmişlerdir. Fasiyal 3 boyutlu kayıt için akıllı telefon uygulamalarının geliştirilmesi hekimlerin birbirleriyle ve hasta ile hekim arasında veri paylaşımı için faydalı olacaktır.



## ÖSB004

### EVALUATION OF THE ACCURACY AND USABILITY OF FACIAL SCANS TAKEN WITH SMARTPHONES BY DIFFERENT OPERATORS

Hilal Tarkan

Usak University Dentistry Faculty Department of Orthodontics

**Objective:** To compare 3D facial scan images obtained by patients themselves and by clinicians using a TrueDepth technology smartphone camera with the patients' actual dimensions.

**Material and Method:** Anthropometric points on patients' faces were marked with a '+' shape. Extraoral photos were taken with the patients' heads stabilized. Seventeen direct anthropometric measurements were made while the patient was in a stable position (Group 1). Patients were then informed about the 3D scanning program and asked to scan themselves (Group 2). After the patients completed their scans, another scan was performed by the clinician (Group 3). The scan images were transferred to computer software for repeated anthropometric measurements. Data from the three groups were statistically analyzed using Shapiro Wilk, t-test, Kruskal Wallis, and Bonferroni tests.

**Results:** According to Bonferroni tests, significant differences were found in Groups 1 and 3 between Sto-Ls and Sn-Me', Al(R)-Al(L), T(L)-Prn, Go(R)-Go(L) and Sto-Me'; between Go(R)-Go(L) and Sto-Me' with Ch(R)-Ch(L), Sto-Li; between Sto-Me' with Sn-Sto and N-Sn groups. Significant differences were also found between Group 2 and Group 3 in Sto-Ls with En(R)-En(L), Ex(R)-Ex(L), Sn-Me', Zyg(R)-Zyg(L), Sto-Me' and Go(R)-Go(L); between Sto-Li and Ex(R)-Ex(L), Sub-Me', Zyg(R)-Zyg(L), Sto-Me' and Go(R)-Go(L) ( $p < 0.05$ ). When comparing numerical data, the measurements Sto-Me', Go(R)-Go(L), Me'-C, and T(L)-Prn showed more than 1.00 mm difference between Groups 1 and 3. Between Groups 2 and 3, measurements of Go(R)-Go(L), Sto-Me', Zyg(R)-Zyg(L), and Me'-C showed more than 1.00 mm difference. In Groups 1 and 2, Go(R)-Go(L) values differed the most compared to Group 3.

**Conclusion:** Scans obtained with smartphones show acceptable similarity to real objects. These scans provide significant facial information with low data volume. Inexperienced individuals performed well in facial scanning with given instructions. Enhancing smartphone applications for 3D facial recording can be beneficial for data sharing between clinicians and between patients and clinicians.



## ÖSB005

### ŞEFFAF PLAK TEDAVİSİNDE YAPAY ZEKA DESTEKLİ TEŞHİS: ÖZGÜN BİR YAKLAŞIM VE PRELİMİNER SONUÇLAR

Ece Başal<sup>1</sup>, Elvan Önem Özbilen<sup>1</sup>, Gaye Keser<sup>2</sup>

<sup>1</sup>Marmara Üniversitesi, Diş Hekimliği Fakültesi, Ortodonti Anabilim Dalı

<sup>2</sup>Marmara Üniversitesi, Diş Hekimliği Fakültesi, Ağız Diş ve Çene Radyolojisi Anabilim Dalı

**Amaç:** Bu çalışmanın amacı şeffaf plak tedavisi endikasyonuna sahip hastalarda dişsel maloklüzyonu tanımlayan sayısal veri kodlarına karşılık yapay zeka teknolojisi ile tedavide kullanılacak olan şeffaf plak sayı aralığını kabul edilebilir bir doğruluk oranı ile belirlenmesidir.

**Gereç ve yöntem:** Klinik arşivinde verileri mevcut olan 14-50 yaş arası 513 bireyin dişsel maloklüzyonları ve bunların tedavi gereksinimlerini tarif eden parametreler belirlenmiştir. Bu parametreler kendi içlerinde sayısal veri kodları ile kategorize edilerek bireylerin kapanış bozuklukları ve tedavi için gerekli olduğu tahmin edilen plak sayısı (hafif/orta seviye/kapsamlı) belirlenip kaydedilmiştir. Model seçimi ve hiperparametre ayarlaması sırasında iki temel modelin (Logistic Regression ve Random Forest Classifier) tahmin olasılıklarını birleştirerek yeni bir özellik seti oluşturulmuştur ve bu set üzerinden yeni bir model (Random Forest Classifier) eğitilmiştir. Modellerin insan bilişsel aktivitesini taklit edebilme performansı Karışıklık Matrisi, Doğruluk, Duyarlılık, Kesinlik ve F1 Skoru gibi ölçütler kullanılarak yüzdesele oran ile değerlendirilmiştir.

**Bulgular:** Her üç grupta başarı parametreleri %100' e yakın olup, hafif tedavi grubuna ait Kesinlik, Duyarlılık ve F1 skorları sırasıyla 0,94, 0,94, 0,94; orta seviye tedavi grubuna ait Kesinlik, Duyarlılık ve F1 skorları sırasıyla 0,82, 0,88 ve 0,85; kapsamlı tedavi grubuna ait Kesinlik, Duyarlılık ve F1 skorları ise sırasıyla 0,93, 0,88 ve 0,90 olarak saptanmıştır. Hafif ve kapsamlı tedavi seçenekleri insan bilişsel aktivitesinin otomatize edilmesinde yüksek başarı göstermiş, orta seviye tedavinin başarısı örneklem büyüklüğü artırıldıktan sonra tekrar eğitimler sonucu yüksek başarı düzeyine ulaşabilmiştir.

**Sonuç:** Şeffaf plak tedavi planlamasında klinisyenin bilişsel işlevi ile varılan kararların yapay zeka desteği ile yüksek başarı ile taklit ve otomatize edilmesi mümkündür. Günümüzde yapay zeka, hastaların şeffaf plaklarla ilgili deneyimlerini tahmin etmeye yardımcı olabilir ve böylece tedavi planlamasına rehberlik edebilir.



## ÖSB005

### ARTIFICIAL INTELLIGENCE AIDED DIAGNOSIS IN CLEAR ALIGNER TREATMENT: A NOVEL APPROACH AND PRELIMINARY RESULTS

Ece Başal<sup>1</sup>, Elvan Önem Özbilen<sup>1</sup>, Gaye Keser<sup>2</sup>

<sup>1</sup>Marmara University, Faculty of Dentistry, Department of Orthodontics

<sup>2</sup>Marmara University, Faculty of Dentistry, Department of Oral & Maxillofacial Radiology

**Objective:** This study aimed to determine the number of clear aligners that is required in clear aligner treatment with an acceptable accuracy rate using artificial intelligence technology in response to the numerical data codes defining dental malocclusion.

**Materials and methods:** Parameters describing dental malocclusions and their treatment needs of 513 individuals between the ages of 14 and 50 whose data are available in the clinical archive were determined. These parameters were categorized with numerical data codes, and number of aligners (lite/moderate/comprehensive) estimated to be necessary for malocclusion and treatment were determined and recorded. During model selection and hyperparameter adjustment, a new feature set was created by combining prediction probabilities of two basic models (Logistic Regression and Random Forest Classifier) and a new model (Random Forest Classifier) was trained on this set. The performance of the models to imitate human cognitive activity was evaluated with a percentage ratio using criteria such as Confusion Matrix, Accuracy, Sensitivity, Precision and F1 Score.

**Results:** Success parameters were close to 100% in all three groups, and Precision, Sensitivity, and F1 scores of the mild treatment group were 0.94, 0.94, 0.94, respectively; Precision, Sensitivity, and F1 scores of the mid-level treatment group were 0.82, 0.88, and 0.85, respectively; Precision, Sensitivity, and F1 scores of comprehensive treatment group were 0.93, 0.88, and 0.90, respectively. Mild and comprehensive treatment options showed high success in automating human cognitive activity, and the success of moderate treatment could reach a high level of success as a result of retraining after increasing the sample size.

**Conclusion:** In clear aligner treatment planning, it is possible to imitate and automate the decisions reached with the cognitive function of the clinician with high success with the support of artificial intelligence. Today, artificial intelligence can help predict patients' experiences with clear aligners, thereby guiding treatment planning.



## ÖSB006

### RELAPS SONRASI GELİŞEN TEMPOROMANDİBULAR EKLEM (TME) DİSFONKSİYONUNUN STABİLİZASYON SPLİNTİ VE ŞEFFAF PLAKLAR İLE TEDAVİSİ

Alihan Özdemir, Neslihan Üçüncü, Erdal Bozkaya

Gazi Üniversitesi Diş Hekimliği Fakültesi Ortodonti Ana Bilim Dalı

Bu olgu sunumunda, erişkin bir bireyde ortodontik tedavi sonrası gelişen nüks ve temporomandibular eklem (TME) disfonksiyonunun stabilizasyon splinti ve şeffaf plaklarla tedavisinin sonuçları bildirilmiştir.

Basit çapraşıklık nedeniyle kliniğe başvuran 18 yaşındaki kadın hastanın, klinik muayenesinde Angle Sınıf II divizyon 1 subdivizyon maloklüzyon, 3 mm alt orta hat sapması, maksillada orta hat diasteması, mandibulada çok hafif çapraşıklık (2 mm) olduğu gözlemlenmiş; lateral sefalometrik radyografisinde ise iskeletsel Sınıf 1 anomali (SNA: 80°, SNB: 78°, ANB: 2°) ve optimum vertikal büyüme paterni (SN/GoGn: 40°) tespit edilmiştir. Hastanın tedavi planlamasında çekimsiz sabit ortodontik tedavi ve sınıf 2 elastik kullanımı planlanmış; bu doğrultuda 12 ay süreyle sabit ortodontik tedavi uygulanmıştır.

Tedaviden 7 yıl sonra, “şiddetli eklem ağrısı” ve “ön dişlerde hafif bozulma” şikayetiyle kliniğimize başvuran hastanın muayenesinde, Angle Sınıf II divizyon 1 subdivizyon maloklüzyon, 2 mm ön açık kapanış, 1 mm alt orta hat sapması, TME’de kliking ve krepitasyon ile birlikte ağrı tespit edilmiştir. TME’nin 3 boyutlu radyografik değerlendirmesinde kondil başının kortikal bütünlüğünde bozulma, eklem aralığında daralma ve fossa ile kondil başı arasında kemik temasları gözlenmiştir. Hastanın sentrik ilişki kaydı yüz arki transferi ile artikülatöre transfer edildiğinde dişlerde erken temasların olduğu tespit edilmiştir.

Hastanın eklem şikayetlerini gidermek ve doğru kondil-fossa ilişkisini sağlamak amacıyla stabilizasyon splinti hazırlanmış ve uygulanmıştır. Düzenli olarak kontrollere çağrılan hastada splint üzerinde gerekli aşındırmalar yapılarak sürekli maksimum diş teması sağlanmış ve 7 aylık tedavi sonucunda TME ağrılarının kaybolduğu, kliking ve krepitasyon seslerinin sonlandığı, oklüzyon ve maksimum açıklıkta orta hatların düzeldiği gözlenmiştir.

Hastanın splint tedavisi sonrası oklüzyonun stabilizasyonu için şeffaf plaklarla üst molar intrüzyonu ve distalizasyonu planlanmıştır. Plakların ankrajını artırmak amacıyla minividalar kullanılmıştır. Tedavi sonunda Angle Sınıf I molar ilişki, ideal overjet ve overbite elde edilmiştir. Sefalometrik çakıştırma, üst molar intrüzyonuna bağlı olarak mandibular düzlem açısında 2° anterior rotasyon ve ön açık kapanışta düzelme gözlenmiştir. Sentrik ilişki kaydında tüm dişlerde ideal oklüzal ilişkiler sağlandığı gözlenmiştir.



## ÖSB006

### TREATMENT OF TEMPOROMANDIBULAR JOINT (TMJ) DYSFUNCTION AFTER RELAPSE WITH STABILIZATION SPLINTS AND CLEAR ALIGNER

Alihan Özdemir, Neslihan Üçüncü, Erdal Bozkaya

Gazi University Faculty of Dentistry Department of Orthodontics

This case report demonstrates the results of stabilization splint and clear aligner therapy of an adult patient dealing with orthodontic treatment relapse and temporomandibular joint(TMJ) dysfunction.

An 18-year-old female patient, who referred to orthodontic department with the chief complaint of 'crowding', was observed to have Angle Class II-div1 subdivision malocclusion with 3 mm lower midline shift, diastema in maxilla and slight crowding in mandible. The lateral cephalogram indicated skeletal Class 1 malocclusion (SNA: 80°, SNB: 78°, ANB: 2°) with optimum vertical growth pattern (SN/GoGn40°). In the patient's treatment, non-extraction fixed orthodontic treatment and the use of class 2 elastic were planned and accordingly, fixed orthodontic treatment was applied for 12 months.

Seven years later, the patient came with the chief complaint of 'severe TMJ pain' and 'minimum relapse in the anterior teeth'. The clinical examination revealed Angle Class II-div1 subdivision malocclusion, 2 mm anterior open bite, 1 mm lower midline shift, clicking and crepitation, and pain in the TMJ. The 3D radiological evaluation of the TMJ showed cortical bone irregularities in the condyle and bone contacts in some places between fossa and condyle. The patients' centric relation record showed premature contacts between teeth.

In the line of patients' symptoms, a stabilization splint was applied to overcome the TMJ complaints and to achieve a stable condyle-fossa relationship. With the periodic follow-ups the splint was trimmed where needed to obtain maximum tooth-splint contacts. After 7 months of treatment TMJ symptoms were recovered, and lower midline shift was corrected.

After the splint therapy, maxillary molar intrusion and distalization was planned with clear aligners. Miniscrews were used to increase the anchorage during clear aligner treatment. At the end of treatment, Angle Class I occlusion with ideal overjet and overbite were achieved. Cephalometric superimpositions showed 2° anterior rotation of the mandible and improvement of anterior open bite due to the molar intrusion.



## ÖSB007

### PROPORTIONAL KONDİLEKTOMİ SONRASI FASİYAL ASİMETRİ VE OKLÜZAL KANTIN ORTOGNATİK CERRAHİSİZ DÜZELTİMİ

**Aslı Eker Davut<sup>1</sup>, Banu Kılıç<sup>2</sup>, Beliz Serdaroğlu<sup>3</sup>, Nükhet Kütük<sup>4</sup>**

<sup>1</sup>Ortodonti Anabilim Dalı, Sağlık Bilimleri Enstitüsü, Bezmialem Vakıf Üniversitesi, Fatih, İstanbul, Türkiye

<sup>2</sup>Ortodonti Anabilim Dalı, Diş Hekimliği Fakültesi, Bezmialem Vakıf Üniversitesi, Fatih, İstanbul, Türkiye

<sup>3</sup>Ağız Diş ve Çene Cerrahisi Anabilim Dalı, Sağlık Bilimleri Enstitüsü, Bezmialem Vakıf Üniversitesi, Fatih, İstanbul, Türkiye

<sup>4</sup>Ağız Diş ve Çene Cerrahisi Anabilim Dalı, Diş Hekimliği Fakültesi, Bezmialem Vakıf Üniversitesi, İstanbul, Türkiye

**AMAÇ:** Bu vaka raporunda kondiler hiperplazi kaynaklı şiddetli yüz asimetrisinin proportional kondilektomi ile tedavisi sonrası oluşan erken temasların ortognatik cerrahiye gerek kalmadan TAD'lar ve Essix plak ile eliminasyonu ile tedavisi amaçlanmıştır.

**OLGU:** Sağ kondilinden 8.5 mm'lik proportional kondilektomi yapılması sonrası iskeletsel (ANB:6°) ve dental Sınıf-II maloklüzyona sahip 29 yaşındaki kadın hastada fasiyal asimetri mevcuttu. Kondilektomi sonrası overjet 4mm, overbite -5mm ölçülmüştür. Üst keserler normal konum ve açıda (U1-SN:106°), alt keserler retroklineydi (IMPA:76°). 14-15-16-24-26-36-44 numaralı dişleri çekilmişti. Sağ taraftaki erken kapanış ön ve sol posterior açık kapanışa sebep olduğundan sağ-üst-posteriorda IZC ve palatinal interradiküler minivida-ya essix plak üzerinden uzanan 1/8 medium lastik verilmiştir. Kondilektomi bölgesine fazla yük gelmemesi adına essix plağın sol posterior açık kapanış bölgesine akrilik yükselti eklenmiştir. Hasta haftada bir ve ilerleyen dönemde iki haftada bir çağırılarak akrilik yükselti intrüzyonu takip edecek şekilde mollenmiştir. Tedavi başlangıcından 3 ay sonra şeffaf plak taramaları alınmış, hastanın yirmi yaş dişleri genel anestezi altında çekilerek dördüncü bölgeye miniplak yapılmış ve hızlı diş hareketi elde etmek adına bukkal kortikal kemiğe kesiler atılmıştır. Dördüncü aydan sonra intrüzyon kuvvetleri üst çene için terk edilerek alt çenede intrüzyona başlanmıştır. Beşinci ayda gelen şeffaf plakların 32 plaklık ilk serisinde 36 numaralı diş için boşluk açılması; 4. bölgede ise posterior intrüzyon sağlanmıştır. İlk plak setinden sonra asimetrik çene ucu görüntüsü sebebiyle genioplasti yapılmıştır. 23 plaklık ikinci seride ise alt keser akslarının düzeltimi ve 17 numaranın bir miktar distalizasyonu ile Sınıf I ilişkisi sağlanmıştır.

**BULGULAR:** İskeletsel Sınıf I ilişkisi elde edilmiştir. Alt çenenin anterior rotasyonu ile vertikal değerlerde azalma izlenmiştir. Fasiyal asimetride belirgin düzelme mevcuttur.

**SONUÇ:** Kondilektomi ile ramus boyları eşitlendikten sonra oluşan dental ve iskeletsel Sınıf II maloklüzyon ve fasiyal asimetri akrilik yükseltili essix plak ve TAD'lar aracılığıyla ve ardından şeffaf plaklar ile tedavi edilmiştir. Ortognatik cerrahiye ihtiyaç duyulmamıştır.





## ÖSB007

### CORRECTION OF FACIAL ASYMMETRY AND OCCLUSAL CANT AFTER PROPORTIONAL CONDYLECTOMY WITHOUT ORTHOGNATHIC SURGERY

Aslı Eker Davut<sup>1</sup>, Banu Kılıç<sup>2</sup>, Beliz Serdaroğlu<sup>3</sup>, Nükhet Kütük<sup>4</sup>

<sup>1</sup>Department of Orthodontics, Institute of Health Sciences, Bezmialem Vakıf University, Fatih, İstanbul, Türkiye

<sup>2</sup>Orthodontics Department, Faculty of Dentistry, Bezmialem Vakıf University, Fatih, İstanbul, Türkiye

<sup>3</sup>Department of Oral and Maxillofacial Surgery, Institute of Health Sciences, Bezmialem Vakıf University, Fatih, İstanbul, Türkiye

<sup>4</sup>Oral and Maxillofacial Surgery Department, Faculty of Dentistry, Bezmialem Vakıf University, Fatih, İstanbul, Türkiye

**AIM:** In this case report, it is aimed to treat facial asymmetry caused by condylar hyperplasia by eliminating early contacts with TADs and Essix plate after proportional condylectomy without the need for orthognathic surgery.

**CASE PRESENTATION:** Facial asymmetry was present in a 29-year-old woman patient with skeletal (ANB:6°) and dental Class-II malocclusion after 8.5 mm proportional condylectomy of the right condyle. Overbite was -5mm. There were extracted teeth. Early contacts on right side caused anterior and left posterior open bite. 1/8 medium elastics extending through the essix plate was given to the IZC and palatinal interradicular miniscrew on the right-superior-posterior. An acrylic block was added to left posterior open bite area of essix plate to avoid excessive load on the condylectomy area. Patient was called once a week and the acrylic block was reduced to follow the intrusion. After three months, intraoral scanning was done. Patient's wisdom teeth were extracted under general anesthesia, a miniplate was applied to fourth region, and incisions were made in the buccal cortical bone to achieve rapid tooth movement. Then, intrusion forces was started in the lower jaw. At the 5th month, the first series of 32 aligners provided space opening for 36 and posterior intrusion in the 4th region. After the first set of aligners, genioplasty was performed due to the asymmetrical chin appearance. In the second series of 23 aligners, a Class I relationship was achieved with distalization of number 17.

**RESULTS:** Skeletal Class-I relationship was obtained. Decrease in vertical values was observed with anterior rotation of the lower jaw. There was a significant improvement in facial asymmetry.

**CONCLUSION:** The dental and skeletal Class-II malocclusion and facial asymmetry after equalization of the ramus lengths by condylectomy were treated with acrylic elevated essix plates and TADs followed by clear aligners. Orthognathic surgery wasn't required.



## ÖSB008

### UNİLATERAL DUDAK VE DAMAK YARIKLI BEBEĞİN DİJİTAL İŞ AKIŞI İLE CERRAHİ ÖNCESİ NAZOALVEOLAR ŞEKİLLENDİRMESİ

Nilsu Azbay, Mevlüde Yüce Polat

Harran Üniversitesi Diş Hekimliği Fakültesi Ortodonti Anabilim Dalı

**Amaç:** Dudak damak yarıklı bebeklerde zorlu ve birçok kez yenilenmesi gereken konvansiyonel ölçü alma, alçı model elde etme, model cerrahisi ve plak üretme-uyumlama aşamaları yerine dijital iş akışı ile daha uyumlu, konforlu ve hızlı tedavi seçeneği sağlamaktır.

**Olgu:** 35 günlük sol unilateral dudak ve damak yarıklı kız bebek hasta beslenme güçlüğü problemiyle kliniğimize başvurmuş ve ilk muayenesi gerçekleştirilmiştir. Uyumsuz sağ ve sol segmentleri olan hastada dijital iş akışı ile segmentlerin yaklaştırılması ve seviyelenmesiyle dudak ve damak operasyonları için ilgili sahanın hazırlanması planlanmıştır. Bir defa olmak üzere hastanın silikon ölçü materyali ile (elite HD+ putty soft, Zhermack SpA, Italy) ilk ölçüsü elde edilmiş ve sert alçı ile (extra hard dental plaster, Crestone) tanı modeli oluşturulmuştur. Elde edilen alçı model dijital iş akışının ilk basamağı olarak intraoral tarayıcı ile (TRIOS 4, 3Shape, Copenhagen, Denmark) taranarak hastanın sanal modeli elde edilmiştir. Sanal model üzerinde 5 aşamada segmentleri birbirine yaklaştıran ve şekillendirilmesini sağlayan 10 günde 1 mm hareket sağlayacak şekilde 5 adet nazoalveolar şekillendirme plağı (Erkoplast thermoplastic sheets, Erkodont, Germany) planlanmış ve üretilmiştir. Gerekli aşamalarda plaklara burun kanatları hazırlanmış ve hasta üzerinde provası yapılarak uyumlanmıştır. Plaklarla beraber sağ yanaktan sol yanağa elastik rondel ve strip bantlarla segmentlerin yaklaşmasına katkıda bulunulmuştur. 65 günlük tedavinin sonunda hasta dudak operasyonu için hazır hale gelmiş olup dudak operasyonu yapılmıştır.

**Sonuç:** Dijital teknolojilerdeki, bilgisayar destekli tasarım ve üretimdeki yenilikler sayesinde yoğun el becerisi gerekmeden hastaya özel dental apareyler geliştirilebilir. Dijital iş akışı ile elde edilmiş doku uyumu yüksek olan nazoalveolar şekillendirme plaklarıyla çoklu ölçü alma, model elde etme ve model cerrahisi yapma gibi aşamalar gerçekleştirilmeden hasta uyumu artırılarak, koltuk süresi azaltılarak yarık bölgesi şekillendirilmiş ve hasta dudak ve damak operasyonları için hazır hale getirilmiştir.



XIX. Uluslararası Türk Ortodonti Derneği Kongresi

Herkes için Dijital Ortodonti  
Klinik Uygulamalarda İpuçları ve Yenilikler

XIX<sup>th</sup> International Congress of Turkish Orthodontic Society

Digital Orthodontics For Everyone  
Tips & Trends in Clinical Practice

02-06 Kasım / November 2024

Susesi Luxury Resort, Belek-Antalya



ÖSB008

## PRESURGICAL NASOALVEOLAR MOLDING OF UNILATERAL CLEFT LIP AND PALATE INFANT WITH DIGITAL WORKFLOW

Nilsu Azbay, Mevlüde Yüce Polat

Harran University Faculty of Dentistry Department of Orthodontics

**Objectives:** Creating a more compatible, comfortable and faster treatment option with a digital workflow for infants with cleft lip and palate instead of the conventional steps of taking impressions, obtaining dental models, performing model surgeries and appliance production and adaptation which are difficult and need to be renewed many times.

**Case:** A 35-day-old baby girl with unilateral left cleft lip and palate was reported to our clinic with the chief complaint of feeding difficulties. It was planned to prepare the relevant area for lip and palate operations by reducing the gap and leveling the segments with the digital workflow. The first impression of the patient was taken once with silicone impression material and the diagnostic plaster model was obtained with hard plaster. The plaster model was scanned with an intraoral scanner and a virtual model was obtained. 5 nasopalveolar molding plates were planned and produced. Each plate bring the segments closer and provide 1 mm movement in 10 days. At the required stages, nasal stent extension was prepared and adapted. Along with the plates, elastic rondels and strip tapes were used from the right cheek to the left cheek. At the end of the 65-day treatment, the patient was ready for the lip surgery.

**Conclusion:** Owing to innovations in digital technologies, computer-aided design and manufacturing, patient-specific dental appliances can be developed without requiring intense manual skills. With nasopalveolar molding plates with high tissue compatibility obtained with a digital workflow, the cleft area was molded by increasing patient compliance, reducing chair time, and making the patient ready for lip and palate surgeries without performing steps such as taking multiple impressions, obtaining dental models and performing model surgeries.



ÖSB009

## ÖN EĞİK DÜZLEM VE PEND-X İLE ERKEN ORTODONTİK TEDAVİ

Seher KARACA, Hakan EL

Hacettepe Üniversitesi Diş Hekimliği Fakültesi

**Amaç:** Ön çapraz kapanış, mandibular keserlerin maksillar keserlerin önünde konumlandığı sagittal düzlemdeki anomaliyi tanımlayan terimdir. Etiyolojisi iskeletsel veya dental olabilir. Bu çalışmada keser eğimlerine bağlı anterior çapraz kapanışı ön eğik düzlem ile; arktaki yer darlığını ve sınıf 2 ilişkisi Pend-X aparatı ile düzeltmeyi amaçladık.

**Örnek ve Yöntem:** 9 yıl 8 ay yaşında kadın hasta alt çenenin önde olmasından şikayetçiydi. Ekstraoral muayenede hafif sağa asimetri ve düz bir profile sahipti. İntraoral muayenede maksillar orta hat yüz orta hattıyla uyumluymken mandibular orta hat sağa deviyeydi. De-nevreze + idi. İstirahatten kapanışa geçerken mandibulada öne ve hafif sağa kayma mevcuttu. Başbaşa molar kapanış ve ön çapraz kapanış, 13-23-25 numaralı dişler için yer darlığı mevcuttu. Sefalometrik radyografiye göre iskeletsel sınıf 3 eğilimli, brakifasiyal büyüme paternine sahip, üst keserleri dikleşmiş, alt keserleri labiale eğimli bir bireydi. Ön eğik düzlem ve Pend-X aparatı uygulandı. Tedavinin 8. ayında retansiyon fazına geçildi. Maksillada Nance, mandibulada lingual ark aparatları retansiyon amaçlı uygulandı. Tedavinin 20. ayında retansiyon aparatları söküldü.

**Sonuç:** Cephe fotoğrafında hastanın gülümsemesinin iyileştiği; profil fotoğrafında tedavi başlangıcına göre nazolabial açının daraldığı, üst dudağın daha iyi desteklendiği, profilin iyileştiği görülmektedir. Birbirleriyle uyumlu maksillar ve mandibular orta hatlar, sağ sol sınıf 1 molar kapanış ilişkisi, ideal overjet ve overbite izlenmektedir. Bitim sefalometrik analizinde iskeletsel sınıf 1 ilişki, brakifasiyal büyüme yönü, normal eğime sahip alt ve üst keserler görülmektedir. Bir yıllık takip değerlendirmesinde sonuçların stabil olduğu izlenmiştir. Keser eğimleri sebebiyle meydana gelen ön çapraz kapanışın ön eğik düzlemle düzeltilmesi; kısa tedavi süresi, düşük maliyet ve klinik ortamında kolayca uygulanabilmesi sebebiyle avantajlıdır. Pend-X aparatının keserlere olan protruziv etkisi amacımızı desteklemiştir.



## ÖSB009

### EARLY ORTHODONTIC TREATMENT WITH ANTERIOR OBLIQUE PLANE AND PEND-X

Seher KARACA, Hakan EL

Hacettepe University Faculty of Dentistry

**Aim:** Anterior crossbite is the term that describes the anomaly in the sagittal plane where the mandibular incisors are positioned in front of the maxillary incisors. Its etiology may be skeletal or dental. In this study, we aimed to correct anterior crossbite due to incisor inclinations with the anterior oblique plane; and to correct the lack of space in the arch and the Class 2 relationship with the Pend-X appliance.

**Sample and Method:** A 9 year 8 month old female patient complained about her lower jaw being forward. She had slight right asymmetry and a flat profile. Mandibular midline was deviated to the right. De-nevreze was +. There was end-to-end molar relationship and anterior crossbite. According to cephalometric radiography, she was an individual with a skeletal class 3 tendency, a brachyfacial growth pattern, retroclined upper incisors, labial inclined lower incisors. Anterior inclined plane and Pend-X appliance were applied. Nance appliances in the maxilla and lingual arch appliances in the mandible were applied for retention purposes at the 8th month. Retention appliances were removed in the 20th month of treatment.

**Result:** The patient's smile improved; nasolabial angle has narrowed, the upper lip is better supported, and the profile has improved compared to the beginning of the treatment. Compatible maxillary and mandibular midlines, right and left class 1 molar relationship, ideal overjet and overbite are observed. In the final cephalometric analysis, skeletal class 1 relationship, brachyfacial growth direction, and lower and upper incisors with normal slope are observed. In the one-year follow-up evaluation, the results were observed to be stable. Correction of anterior crossbite caused by incisor inclinations with the anterior oblique plane; it is advantageous due to its short treatment duration, low cost and easy application in the clinical environment. The protrusive effect of the Pend-X appliance on the incisors supported our aim.



## ÖSB010

### OLGU SUNUMU: TEK TARAFLI DUDAK DAMAK YARIĞINA SAHİP YENİDOĞAN BEBEĞİN DİJİTAL PLANLANAN NAZOALVEOLAR ŞEKİLLENDİRME PLAKLARI İLE TEDAVİSİ

Sevil GÖKCEK, Barış BAŞER

KARADENİZ TEKNİK ÜNİVERSİTESİ DİŞ HEKİMLİĞİ FAKÜLTESİ

#### GİRİŞ:

Dudak damak yarığı (DDY), genetik ve çevresel faktörlerin etkisi ile oluşan ve en sık rastlanan konjenital deformiteler arasındadır. Tek taraflı ddyli olgularda alar kırıkdağın laterale doğru yer değiştirmesi geniş bir alar tabana ve kısa bir kolumella görüntüsüne sebep olmaktadır. Nazoalveolar molding (NAM), ddyli yenidoğanların alveolar ve nazolabial morfolojisini iyileştirmeyi amaçlayan cerrahi öncesi bir ortopedik tedavidir. Nazoalveolar şekillendirmenin amacı; yarık dudak segmentlerinin birbirine yaklaştırılması ve primer dudak onarımı için yumuşak doku değişikliğinin sağlanması, yarık alveolar segmentlerin hizalanması ve repoze edilerek ideal ark formunun elde edilmesi, kolumellanın uzatılması ve dikleştirilmesi, nazal kırıkdağdaki deformitenin düzeltilmesi ve simetrik pozisyonlandırılması ile hastanın cerrahiye hazırlanmasıdır.

#### OLGU:

Yenidoğan ünitesinden kliniğimize yönlendirilen 6 günlük kadın hastanın polivinil siloksan ölçü materyali ile ölçüsü alınarak elde edilen alçı modelin, 3 boyutlu tarama cihazında(3shape) taranarak dijital kaydı alınmıştır. Elde edilen dijital kayıt üzerinde çalışılarak planlama yapılmıştır. Dijital planlamada; orta hattan 8.70 mm uzaklıkta olan sağ segment ve 6.71 mm uzaklıkta olan sol segmentteki açıklıklar plak başına 1.7 mm ve 1.34 mm hareketle yaklaştırılarak 5 dijital modelde sağlanmıştır. Dijital modeller orthodigi laboratuvarında üretilmiştir. Dijital modeller üzerinde ; 2 mm-120 mm ölçülerinde içi yumuşak dışı sert Erkoloc-pro transparan plaklar kullanılarak basılan 5 şeffaf plak hastaya 2 haftada bir sırasıyla uygulanmıştır. Şeffaf plakların tutuculuğunun sağlanması için retansiyon çubukları klinik laboratuvarımızda eklenmiştir. Bu çubuklara elastik ve strip bantlar uygulanarak tutuculuk sağlanmıştır. Alveolar segmentler arasındaki mesafe 5 mm'nin altına düştüğünde; 4. Ve 5. Plağa 0.9 mm'lik paslanmaz çelik telden bükülen nazal çıkıntılar ile nazal şekillendirme yapılmıştır. Hasta 3 aylıkken de dudak yarığı onarımı için primer dudak cerrahisi yapılmıştır.

#### SONUÇ:

Vaka raporumuz göstermektedir ki; dijital NAM yaklaşımı primer dudak onarımı öncesi nazal kartilajların ve alveolar segmentlerin relokasyonuna yardımcı olarak cerrahi sonrası dokular üzerinde meydana gelen gerginliği azaltmaktadır. Segmentlerin yaklaştırılması esnasında; dijital yöntemler, geleneksel yöntemlerdeki elastiklerin kontrolsüz kuvvetini elimine ederek daha kontrollü ve öngörülebilir bir sonuç sağlamaktadır.



## ÖSB010

### CASE REPORT: TREATMENT OF A NEWBORN BABY WITH UNILATERAL CLEFT LIP AND PALATE WITH DIGITAL PLANNED NASOALVEOLAR REMODELING ALIGNER

Sevil GÖKCEK, Barış BAŞER

KARADENİZ TECHNICAL UNIVERSITY FACULTY OF DENTISTRY


**INTRODUCTION:** Cleft lip and palate (CLP) is one of the most common congenital deformities caused by genetic and environmental factors. Nasoalveolar molding (NAM) is a pre-surgical orthopedic treatment that aims to improve the alveolar and nasolabial morphology of newborns with cleft lip and palate. The aim of nasoalveolar molding is to bring the cleft lip segments closer together and provide soft tissue changes for primary lip repair, align and repose the cleft alveolar segments to achieve the ideal arch form, correct the deformity of the nasal cartilage and prepare the patient for surgery by symmetrical positioning.

**CASE:** A 6-day-old female patient who was referred to our clinic from the neonatal unit was measured with polyvinyl siloxane impression material and the plaster model obtained was scanned with a 3D scanning device (3shape) and a digital record was taken. In digital planning; the openings in the right segment, which is 8.70 mm from the midline, and in the left segment, which is 6.71 mm from the midline, were approximated by 1.7 mm and 1.34 mm per plate in 5 digital models. On the digital models; 5 transparent aligners printed using Erkoloc-pro transparent aligners with 2 mm-120 mm inside soft and outside hard were applied to the patient every 2 weeks respectively. When the distance between the alveolar segments decreased below 5 mm, nasal shaping was applied to the 4th and 5th plates with nasal protrusions bent from 0.9 mm stainless steel wire. Primary lip surgery for cleft lip repair was performed when the patient was 3 months old.

**CONCLUSIONS:** Our case report demonstrates that the digital NAM approach helps relocate the nasal cartilages and alveolar segments before primary lip repair, reducing postoperative tension on the tissues. During the approximation of the segments, digital methods provide a more controlled and predictable result by eliminating the uncontrolled force of elastic in traditional methods.



SÖZLÜ BİLDİRİLER  
ORAL PRESENTATIONS







SB001

## ŞEFFAF PLAK SORULARININ YANITLANMASINDA YAPAY ZEKA SOHBET ROBOTLARININ PERFORMANSININ İNCELENMESİ

Saniye Merve CENGİZ<sup>1</sup>, Taner ÖZTÜRK<sup>2</sup>

<sup>1</sup>Mersin Üniversitesi Diş Hekimliği Fakültesi Ortodonti Anabilim Dalı

<sup>2</sup>Erciyes Üniversitesi Diş Hekimliği Fakültesi Ortodonti Anabilim Dalı

**Amaç:** Bu çalışmanın amacı, şeffaf plaklarla yapılan ortodontik tedavilerle ilgili hastalar tarafından hekimlere yaygın olarak sorulan sorulara yapay zeka destekli 4 sohbet robotu tarafından verilen yanıtların performansının değerlendirilmesidir.

**Gereç ve yöntem:** Sosyal medya forumlarında hastalar tarafından şeffaf plaklarla ilgili en sık sorulan 15 soru seçilerek, bu sorular Bing, ChatGPT4, Gemini ve Siri sohbet robotlarına Nisan 2024'te sorulmuştur. Sohbet robotları tarafından sorulara verilen yanıtlar 2 diş hekimi, 2 ortodonti araştırma görevlisi ve 2 ortodonti uzmanı tarafından 5 seçenekli modifiye Likert Skalası ölçeği kullanılarak değerlendirildi (1; sohbet robotu soruya doğru ve yeterli cevap vermiştir, 5; sohbet robotu soruya yanlış cevap vermiştir) ve verilen puanlar Microsoft Office Excel programına kaydedilmiştir.

**Bulgular:** 2 diş hekiminin sohbet robotlarına verdikleri puanlar arasında istatistiksel olarak anlamlı bir fark bulunmamıştır ( $p>0,05$ ) ve 2 ortodonti araştırma görevlisi Bing ve Siri sohbet robotlarına istatistiksel olarak anlamlı derecede daha yüksek puan vermiştir ( $p<0,05$ ). 2 ortodonti uzmanı Gemini ve Bing'e diğer sohbet robotlarına göre istatistiksel olarak daha düşük puan vermiştir ( $p<0,05$ ). ChatpGPT4 ortodonti uzmanları ve 1 diş hekimi tarafından, Siri ise 1 ortodonti uzmanı tarafından daha yüksek puan alarak 2 sohbet robotu da anlamlı bir şekilde başarısız bulunmuştur ( $p<0,05$ ). Hekim gruplarına göre yapılan değerlendirmede, ChatGPT4 ve Siri ortodonti uzmanları tarafından daha yüksek puan verilerek istatistiksel olarak başarısız bulunmuştur ( $p<0,05$ ). Yapay zeka sohbet robotlarının cevapları kendi aralarında karşılaştırıldığında, Gemini sohbet robotunun daha düşük puan alarak daha iyi bir performans gösterdiği tespit edilmiştir.

**Sonuç:** Yapay zeka sohbet robotlarındaki teknolojik gelişmeler, dijital ortodontide giderek popüler bir tedavi alternatifi haline gelen şeffaf plak tedavisi hakkında bireylerin sorularını yanıtlayarak bilgi birikimlerine katkıda bulunabilmektedir. Çalışmamızdan elde ettiğimiz bulgulara göre 4 sohbet robotunun yanıtları arasında anlamlı farklılıklar olduğu görülerek, Gemini sohbet robotunun performansının daha iyi olduğu söylenebilir.



## SB001

### INVESTIGATING THE PERFORMANCE OF ARTIFICIAL INTELLIGENCE CHATBOTS IN ANSWERING QUESTIONS ABOUT CLEAR ALIGNERS

Saniye Merve CENGİZ<sup>1</sup>, Taner ÖZTÜRK<sup>2</sup>

<sup>1</sup>Mersin University Faculty of Dentistry Department of Orthodontics

<sup>2</sup>Erciyes University Faculty of Dentistry Department of Orthodontics

**Aim:** The aim of this study is to evaluate the performance of the answers given by 4 artificial intelligence-based chatbots to frequently asked patients questions to dentists about clear aligner treatment.

**Material methods:** 15 most frequently asked questions about clear aligners by patients were selected in social media forums and these questions were asked to Bing, ChatGPT4, Gemini and Siri chatbots in April 2024. The answers given by the chatbots to the questions were evaluated by 2 dentists, 2 orthodontic residents and 2 orthodontists using a five-point modified Likert Scale (1; the chatbot answered the question correctly and adequately, 5; the chatbot answered the question incorrectly) and the scores were recorded on a Microsoft Office Excel program.

**Results:** There was no significant difference between the scores given by 2 dentists to the chatbots ( $p>0.05$ ), and 2 orthodontic residents gave statistically significantly higher scores to Bing and Siri ( $p<0.05$ ). 2 orthodontist gave a statistically lower scores to Gemini and Bing than other chatbots ( $p<0.05$ ). ChatGPT4 was scored higher by orthodontists and 1 dentist, and Siri was scored higher by 1 orthodontist, and both chatbots were found to be significantly unsuccessful ( $p<0.05$ ). According to the evaluation of participant groups, ChatGPT4 and Siri were found to be statistically unsuccessful with higher scores given by orthodontists ( $p<0.05$ ). When the answers of artificial intelligence-based chatbots were compared among themselves, it was determined that the Gemini chatbot performed better with a lower score.

**Conclusions:** Technological developments in artificial intelligence-based chatbots can contribute to individuals' knowledge by answering their questions about clear aligner treatment, which has become an increasingly popular treatment alternative in digital orthodontics. According to the findings of our study, there are significant differences between the answers of the 4 chatbots, and it can be said that the performance of the Gemini chatbot is better.



SB002

## DİŞ HEKİMLİĞİ ÖĞRENCİLERİNİN ORTODONTİDE DİJİTAL TEKNOLOJİLERİN KULLANIMA İLİŞKİN BİLGİ VE BAKIŞ AÇILARININ DEĞERLENDİRİLMESİ

Rumeysa Bilici Geçer, **Buse Elburus**

İstanbul Aydın Üniversitesi, Diş Hekimliği Fakültesi, Ortodonti Ana Bilim Dalı

**Amaç:** Dijital teknolojiler, diş hekimliğinin birçok alanında olduğu gibi ortodontide de son yıllarda hızla yaygınlaşmaktadır. Teşhis ve tedavi planlaması, güncel tedaviler gibi ortodontik uygulamalarda önemli yeniliklere yol açmaktadır. Diş hekimliği müfredatına dijital teknolojilerin dahil edilmesi öğrencilerin yeni teknolojileri kavraması, güncel teknikler ile ilgili bilinçli kararlar vermesi ve uzmanlık eğitimine karar verme süreçlerine fayda sağlayabilir. Çalışmanın amacı, diş hekimliği öğrencilerinin ortodontide dijital teknolojilerin kullanımına ilişkin bilgi ve bakış açılarının değerlendirilmesidir.

**Gereç ve Yöntem:** Çalışmaya üniversitemiz diş hekimliği fakültesinde eğitim gören 3., 4. ve 5.sınıf öğrencileri dahil edildi. Veriler 3 bölümden oluşan bir anket formuyla toplandı. Birinci bölümde öğrencilerin demografik verileri, ikinci bölümde ortodontide dijital teknolojiler hakkında bilgileri, üçüncü bölümde bakış açıları değerlendirildi. Gruplar arası karşılaştırmada tek yönlü varyans analizi, ikili grupların karşılaştırmasında bağımsız t testi, değişkenlerin ilişkilerinin belirlenmesinde Pearson-korelasyon testi kullanıldı. Anlamlılık düzeyinde  $p < 0,05$ 'tir.

**Bulgular:** %64'ü kadın, %36'sı erkek olan toplam 241 diş hekimliği öğrencisinin %43'ü 3.sınıf, %36'sı 4.sınıf ve %21'i 5.sınıfta öğrenim görmektedir. Öğrencilerin %72'si diş hekimliği sonrası uzmanlık düşünmekte olup %25'i ortodonti uzmanlığı düşünmektedir. Diş hekimliği öğrencileri arasında ortodontide dijital teknolojiler hakkında en fazla bilinen konular şeffaf plak (%91) ve ağız içi tarayıcıların kullanımı (%85) iken, en az bilinen konular dijital tedavi planlama ve 3 boyutlu model üretim yazılımları hakkındadır (%69). Diş hekimliği öğrencileri dijital ortodontideki gelişmelerin heyecanlandırıcı olduğunu (%68), uzmanlık eğitimine olan ilgilerini arttırdığını (%45) ve bu uygulamalara ilişkin eğitimin lisans eğitiminde verilmesi gerektiğini (%69) ifade etmiştir. Diş hekimliği eğitimi sonrası uzmanlık düşünen katılımcıların bakış açısı puanı ortalamaları uzmanlık düşünmeyen katılımcılardan anlamlı derecede yüksek bulunmuştur ( $p < 0,05$ ). Yaş ile ortodontide dijital teknolojilerin kullanıma ilişkin bilgi puanı arasında pozitif yönde anlamlı korelasyon gözlenmiştir ( $p < 0,05$ ).

**Sonuç:** Diş hekimliği öğrencileri ortodontide dijital teknolojilerin kullanımı hakkında genel olarak olumlu bir bakış açısına sahiptir. Dijital teknolojilerin diş hekimliği müfredatına dahil edilmesinin, öğrencilerin ortodontideki dijital yeniliklere adapte olmasına ve bilinçli kararlar vermesine katkı sağlayabileceği düşünülmektedir.



## SB002

### EVALUATION OF DENTAL STUDENTS' KNOWLEDGE AND PERSPECTIVES ON THE USE OF DIGITAL TECHNOLOGIES IN ORTHODONTICS

Rumeysa Bilici Geçer, **Buse Elburus**

Istanbul Aydın University, Faculty of Dentistry, Department of Orthodontics

**Objective:** Digital technologies are used in orthodontics and many other areas of dentistry. This leads to new ways of diagnosing and planning treatments. Including digital technologies in dental training helps students understand new technologies and make informed decisions about current techniques. The aim of this study was to assess the knowledge and perspectives on dental students regarding the use of digital technologies in orthodontics.

**Materials and method:** The study included third, fourth, and fifth-year students at our university's dental faculty. Data was collected using a three-section questionnaire: demographic data, knowledge about digital technologies in orthodontics, and perspectives. One-way analysis of variance was used for comparison between groups and Pearson-correlation test was used to determine the relationship between variables. The significance level is  $p < 0.05$ .

**Results:** Of the 241 dental students, 64% were female, 36% were male; 43% were in the 3rd grade, 36% in the 4th grade, and 21% in the 5th grade. 72% considered specialization after dentistry, with 25% considering orthodontics. Among the dental students, the most known digital technologies in orthodontics were transparent aligners (91%) and intraoral scanners (85%), while the least known were digital treatment planning and 3D model production software (69%). Dental students found digital orthodontic developments exciting (68%), increased their interest in specialty training (45%), and believed these applications should be taught in undergraduate education (69%). Those considering specialization after dental education had significantly higher perspective scores ( $p < 0.05$ ). A significant positive correlation was observed between age and knowledge scores regarding digital technologies in orthodontics ( $p < 0.05$ ).

**Conclusion:** Dental students have a generally positive attitude towards the use of digital technologies in orthodontics. It is suggested that the inclusion of digital technologies in the dental education may help students adapt to digital innovations in orthodontics and make informed decisions.



SB003

## HASTA EĞİTİMİNDE YAPAY ZEKA DESTEKLİ BÜYÜK DİL MODELLERİNİN OKUNABİLİRLİĞİNİN KARŞILAŞTIRMALI ANALİZİ

Merve Kurnaz<sup>1</sup>, Hilal Kan<sup>2</sup>, Gökhan Ocakoğlu<sup>3</sup>, Tuba Tortop<sup>4</sup>, Emine Kaygısız<sup>5</sup>

<sup>1</sup>İstanbul Kent Üniversitesi Diş Hekimliği Fakültesi Ortodonti A.D

<sup>2</sup>Okan Üniversitesi Diş Hekimliği Fakültesi Ortodonti A.D

<sup>3</sup>Bursa Uludağ Üniversitesi

<sup>4</sup>Gazi Üniversitesi Diş Hekimliği Fakültesi Ortodonti A.D

<sup>5</sup>Serbest Muayenehane

**Amaç:** OpenAI (GPT) ve Google (Gemini) büyük dil modelleri (LLM) tarafından üretilen çıktıların okunabilirliğini şeffaf plak tedavisi alacak hastaların sıklıkla sorabileceği soruların cevapları üzerinden karşılaştırmaktır.

**Materyal Method:** Toplamda 36 soru hasta bilgilendirme dökümanları derlenerek İngilizce olarak oluşturulup iki LLM'ye girildi. Okunabilirlik, Gobbledygook Basitleştirilmiş Ölçüsü (SMOG) puanı ve Flesch-Kincaid Sınıf Seviyesi (FKGL) puanı kullanılarak değerlendirildi. Ortalama skorları karşılaştırmak için Bağımsız örneklem t testi kullanıldı.

**Bulgular:** Gemini dil modelinin FKGL skorları (13,22±1,72) GPT'den(14,61± 8,11) düşük olarak görülmekle birlikte SMOG skorları(Gemini: 12,30±1,29 ; GPT: 12,11± 1,05) daha yüksekti. GPT ve Gemini LLM'lerin ürettiği çıktıları arasında FKGL ve SMOG okunabilirlik skorlarına göre istatistiksel olarak anlamlı fark görülmemiştir. Her iki dil modeli de FKGL skorları açısından ileri seviyede olup üniversite seviyesindedir, SMOG skorlarına göre ise lise seviyesindedir.

**Sonuç:** GPT ve Gemini dil modellerinin şeffaf plak tedavileri hakkında sorulan sorulara verdiği cevapların FKGL ve SMOG skorlarına göre okunabilirliği benzerdir.



### SB003

## COMPARATIVE ANALYSIS OF THE READABILITY OF ARTIFICIAL INTELLIGENCE ASSISTED LARGE LANGUAGE MODELS IN PATIENT EDUCATION

Merve Kurnaz<sup>1</sup>, Hilal Kan<sup>2</sup>, Gökhan Ocakoğlu<sup>3</sup>, Tuba Tortop<sup>4</sup>, Emine Kaygısız<sup>5</sup>

<sup>1</sup>Istanbul Kent University Faculty of Dentistry Department of Orthodontics

<sup>2</sup>Okan University Faculty of Dentistry Department of Orthodontics

<sup>3</sup>Bursa Uludağ University

<sup>4</sup>Gazi University Faculty of Dentistry Department of Orthodontics

<sup>5</sup>Private Practice

**Aim:** The aim is to compare the readability of outputs generated by the OpenAI (GPT) and Google (Gemini) large language models (LLM) on answers of questions that patients receiving clear aligner treatment may frequently ask.

**Materials and Methods:** In total, 36 questions were compiled from patient information documents and created in English, then entered into two LLMs. Readability was evaluated using the Gobbledygook Simplified Measure (SMOG) score and the Flesch-Kincaid Grade Level (FKGL) score. Independent Samples t-Test was used to compare the average scores.

**Results:** While the FKGL scores of the Gemini language model ( $13.22 \pm 1.72$ ) were lower than GPT ( $14.61 \pm 8.11$ ), the SMOG scores (Gemini:  $12.30 \pm 1.29$ ; GPT:  $12.11 \pm 1.05$ ) were higher. Statistically significant differences were not observed between the outputs generated by the GPT and Gemini LLMs in terms of FKGL and SMOG readability scores. Both language models are advanced and at university level in terms of FKGL scores, and at high school level according to SMOG scores.

**Conclusion:** The readability of the answers given by GPT and Gemini language models to questions about clear aligner treatments is similar according to FKGL and SMOG scores.



XIX. Uluslararası Türk Ortodonti Derneği Kongresi

Herkes için Dijital Ortodonti  
Klinik Uygulamalarda İpuçları ve Yenilikler

XIX<sup>th</sup> International Congress of Turkish Orthodontic Society  
Digital Orthodontics For Everyone  
Tips & Trends in Clinical Practice

02-06 Kasım / November 2024

Susesi Luxury Resort, Belek-Antalya



SB004

## ICON SKORININ AĞIZ İÇİ FOTOĞRAFLARA VE DİJİTAL TARAMALARA VE ÇALIŞMACI TECRÜBESİNE GÖRE ETKİLERİNİN İNCELENMESİ

Şerife Sinem Özkök, Görkem Kocasüleyman, Merve Kurnaz

İstanbul Kent Üniversitesi Diş Hekimliği Fakültesi Ortodonti A.D.

**Amaç:** Bu çalışmanın amacı ortodonti tedavi ihtiyaçlarını ve sonuçlarını belirlemede kullanılan ICON indeksinin, ağız içi fotoğraflar ile dijital taramalar arasındaki değerlendirme farklarını incelemeyi ve çalışmacının tecrübesinin bu skorlar üzerindeki etkisini görmeyi amaçlamaktadır.

**Gereç ve Yöntem:** Çalışma, 51 hasta verileri üzerinde gerçekleştirilmiştir. Hem diş hekimliği 5. Sınıf öğrencisi hem de doktora öğrencisi, hastaların ağız içi fotoğraflarını ve dijital taramalarını ICON indeksi protokolüne göre değerlendirmiştir. İki farklı yöntemle elde edilen veriler karşılaştırılmıştır. Veriler istatistiksel yöntemler kullanılarak analiz edilmiştir.

**Bulgular:** Gözlemciler arasında fotoğraf ölçümü bakımından iyi derecede uyum olduğu görülmüştür (ICC: 0,803). Benzer şekilde gözlemciler arasında İtero ölçümü bakımından da iyi derecede uyum olduğu görülmüştür (ICC: 0,818) Doktora öğrencisi fotoğraf ölçümünde estetik, ark çapraşıklığı ve çapraz kapanış arasında aynı yönlü korelasyon vardır. Doktora öğrencisi İtero ölçümünde çapraz kapanış ile estetik ve ark çapraşıklığı arasında aynı yönlü korelasyon vardır. Diş hekimliği öğrencisi fotoğraf ölçümünde ark çapraşıklığı ile bukkal bölge arasında aynı yönlü korelasyon vardır. Diş hekimliği öğrencisi İtero ölçümünde ark çapraşıklığı ile estetik ve çapraz kapanış arasında aynı yönlü korelasyon vardır.

**Sonuç:** ICON ölçümünde, her iki yöntem de güvenilir sonuçlar verebilmektedir. Ancak, dijital taramaların daha fazla ayrıntı sağladığı ve bazı durumlarda daha avantajlı olabileceği belirlenmiştir. Ortodontik tedavi planlamasında her iki yöntemin beraber kullanılması, daha kapsamlı bir değerlendirme yapılmasını sağlayabilir. Tecrübenin anlamlı bir fark göstermemesi, genel diş hekimlerinin de rahatlıkla hastanın icon skorunu hesaplayıp ortodonti gereksinimini belirleyerek ortodontiste yönlendirme yapabileceğini göstermiştir.



## SB004

### INVESTIGATION OF THE ICON SCORES ACCORDING TO INTRAORAL PHOTOGRAPHS AND DIGITAL SCANS AND THE EFFECT OF EXPERIENCE

Şerife Sinem Özkök, Görkem Kocasüleyman, Merve Kurnaz

Istanbul Kent University Faculty of Dentistry Department of Orthodontics

**Aim:** The aim of this study was to examine the differences in the evaluation of the ICON index, which is used to determine orthodontic treatment needs and outcomes, between intraoral photographs and digital scans, and to see the effect of the experience of the worker on these scores.

**Materials and Methods:** The study was performed on data from 51 patients. Both a 5th year student and a PhD student evaluated the patients' intraoral photographs and digital scans according to the ICON index protocol. Data obtained by two different methods were compared. Data were analyzed using statistical methods

**Results:** There was good agreement between observers for photo measurement (ICC: 0.803). Similarly, there was good agreement between observers for Itero measurement (ICC: 0.818) There was a positive correlation between esthetics, arch crowding and crossbite in the doctoral student photo measurement. There was a positive correlation between crossbite and esthetics and arch crowding in the doctoral student Itero measurement. There was a positive correlation between arch crowding and buccal region in the dentistry student photo measurement. There was a positive correlation between arch crowding and esthetics and crossbite in the dentistry student Itero measurement.

**Conclusion:** The ICON measurement in both methods can provide reliable results. However, it was determined that digital scans provide more detail and therefore may be more advantageous in some cases. Using both methods together in orthodontic treatment planning may provide a more comprehensive and accurate evaluation. The fact that experience did not show a significant difference showed that general dentists can easily calculate the patient's icon score and determine the orthodontic needs and direct them to the orthodontist.





XIX. Uluslararası Türk Ortodonti Derneği Kongresi

Herkes için Dijital Ortodonti  
Klinik Uygulamalarda İpuçları ve Yenilikler

XIX<sup>th</sup> International Congress of Turkish Orthodontic Society  
Digital Orthodontics For Everyone  
Tips & Trends in Clinical Practice

02-06 Kasım / November 2024

Susesi Luxury Resort, Belek-Antalya



SB005

## YENİ DİJİTAL TEKNOLOJİLERİN, ORTODONTİSTLERİN KLİNİK BAKIŞ AÇILARINA ETKİLERİNİN İNCELENMESİ

Nurver Karşlı, **Bahanur Hilal Kisbet**

Karadeniz Teknik Üniversitesi Diş Hekimliği Fakültesi

**Giriş:** Günümüzde dijital teknolojilerin diş hekimliğinde oynadığı rolün büyümesiyle birlikte diş hekimliği pratiğinde birçok süreç değişime uğramaktadır. Biz de bu noktada ortodonti dalındaki dijital teknolojilerin yaygınlaşmasını etkileyen faktörleri anlamak, bu teknolojilerin pozitif/negatif yanlarını sorgulamak ve bu teknolojilerin benimsenmesinin önündeki engelleri belirleyebilmek için ortodontistlerden geri dönüş alabileceğimiz bir anket çalışması yapmayı amaçladık.

**Yöntemler:** Türk Ortodonti Derneği ve Türk Aligner Derneği üyelerinin teknolojiye uyum sağlama yatkınlıkları, ihtiyaçları ve sonuçları hakkında bir anket çalışması aracılığıyla teknolojiye uyum sağlamaya etki eden faktörleri, ortodontistlerin yeni teknolojileri benimsemek istemesinde etkili bilgi kaynaklarını, teşvikleri ve engelleri belirlemeyi amaçladık. Anket soruları yukarıdaki 2 derneğin üyesi olan ortodontistlere e-posta yoluyla iletilmiştir.

**Bulgular:** Yanıtlar (n:200), ortodontistlerin yeni teknolojileri klinik hayatlarına katarken en çok meslektaşlarından ve katıldıkları konferanslardan etkilendiklerini gösterdi. Yeni teknolojilerin duyulmasında; konferanslar, online eğitimler ve diğer ortodontistlerle yapılan konuşmaların en büyük rolü oynadığı görüldü. Ortodontistler, yeni teknolojileri kullanmak istemelerinin temel teşvik edicileri arasında, geliştirilmiş tedavi sonuçları, kolay uygulanma ve gelişmiş iş akışı sağlama gibi unsurları gösterirken, teknolojiyi satın almalarının önündeki ana engeli yüksek maliyet olarak belirttiler. Bulgular, daha fazla yeni teknoloji ürünü kullanan ortodontist grubunun, bu teknolojilerin maliyetlerini desteklemek için diğer ortodontistlere göre daha yüksek ücret talep etmekte olduğunu gösterdi.

**Sonuçlar:** Ortodontistler, yeni teknolojileri klinik hayatlarında kullanmalarında rol oynayan ana etmenlerin, bu teknolojilerin tedavi üzerinde olumlu etkiler sağlaması ve uygulanmalarındaki kolaylık olduğunu belirttiler. Bu anketin sonuçları, teknolojiye daha erken uyum sağlayan ortodontistlerin, geç uyum sağlayan ortodontistler göre daha yüksek tedavi ücreti talep etmelerine rağmen daha fazla yeni vakaya başladıklarını gösterdi. Bu bilgiler ışığında ortodonti dalında yeni teknolojilerin benimsenmesinde etkili bilgiler, dijital araçların ortodonti kliniğinde etkin bir şekilde rol aldığı modern klinik uygulamalara geçişimize rehberlik edebilir.



XIX. Uluslararası Türk Ortodonti Derneği Kongresi

Herkes için Dijital Ortodonti  
Klinik Uygulamalarda İpuçları ve Yenilikler

XIX<sup>th</sup> International Congress of Turkish Orthodontic Society

Digital Orthodontics For Everyone  
Tips & Trends in Clinical Practice

02-06 Kasım / November 2024

Susesi Luxury Resort, Belek-Antalya

**SB005**

## **EXAMINING THE EFFECTS OF NEW DIGITAL TECHNOLOGIES ON ORTHODONTISTS' CLINICAL PERSPECTIVES**

Nurver Karslı, **Bahanur Hilal Kisbet**

Karadeniz Technical University, Faculty of Dentistry

**INTRODUCTION:** With the increasing integration of digital technologies in dentistry, significant changes are occurring in dental practices. Our study aimed to survey orthodontists to understand the factors influencing the widespread adoption of current digital technologies in orthodontics, assess their positive and negative impacts, and identify adoption barriers.

**METHODS:** We conducted a survey among members of the Turkish Orthodontic Society and Turkish Aligner Society to explore factors influencing orthodontists' readiness to adopt technology, their needs, and outcomes. We also aimed to identify effective sources of information, incentives, and barriers affecting orthodontists' willingness to adopt new technologies. Survey questions were distributed via email to members of these societies.

**RESULTS:** Responses from 200 orthodontists indicated that they are primarily influenced by colleagues and conferences in adopting new technologies in clinical practice. Conferences, online education, and discussions with peers were significant sources of awareness about new technologies. Orthodontists cited improved treatment outcomes, ease of use, and enhanced workflow as primary motivators for adopting new technologies, while cost was identified as the main barrier. Those adopting more technology tended to charge higher fees, potentially to offset technology costs.

**CONCLUSIONS:** Orthodontists highlighted that the positive impacts on treatment outcomes and ease of implementation are key factors driving their adoption of new technologies. Early adopters, despite higher fees, tend to initiate treatment for more cases. These insights underscore the importance of embracing new technologies in orthodontics to transition effectively to modern clinical practices where digital tools play a pivotal role.



SB006

## FARKLI YAPAY ZEKA MODELLERİNİN 2012-2023 YILLARI ARASINDA DIŞ HEKİMLİĞİNDE UZMANLIK SINAVINDA SORULMUŞ ORTODONTİ SORULARINA VERDİKLERİ CEVAPLARIN DEĞERLENDİRİLMESİ

Barış AKSOY, Işıl BULUT, Ege DOĞAN

Ege Üniversitesi

**Amaç:** Bu çalışmanın amacı, Diş Hekimliğinde Uzmanlık Sınavları (DUS) kapsamındaki sorulmuş ortodonti sorularında güncel olan ve popülerlik kazanan ChatGPT 3.5, ChatGPT 4.0, Claude AI ve Gemini AI yapay zeka modellerinin performansını değerlendirmek ve yanıtıcılığı açısından analiz etmektir.

**Gereç ve Yöntem:** 2012-2023 yılları arasında DUS'ta sorulmuş bütün ortodonti sorularından resimli/çizimli olan sorular elendikten sonra 157 soru elde edildi. Farklı yapay zeka modellerine, DUS ortodonti sorularını bir diş hekimi olarak çözme komutu 11-12 Mayıs 2024 tarihinde verildi. Komutta; sorulan soruların daha önce DUS'ta sorulduğu detayı verilmedi. ChatGPT 3.5, ChatGPT 4.0, Claude AI ve Gemini AI yapay zeka modellerine bahsedilen 157 soru soruldu. Seçenekleri ile birlikte sorulan soruların doğru cevapları şık şeklinde istendi. Alınan cevaplar listelendi. Yapay zeka modellerinden elde edilen yanıtlar cevap anahtarlarıyla ve ardından kendi içlerinde karşılaştırıldı. Verilerin tanımlayıcı istatistikleri hesaplanarak ileri istatistiksel değerlendirmeler için Chi-Square testi ve ANOVA testi yapılmıştır. Anlamlılık düzeyi  $p \leq 0,05$  olarak belirlenmiştir.

**Bulgular:** ChatGPT 3.5 %37,58, ChatGPT 4.0 %80,25, Claude AI %61,78 ve Gemini AI %47,77 oranlarında soruları doğru cevaplamıştır. ANOVA sonuçları, farklı yapay zekaların yanıtlar üzerinde anlamlı bir etkisi olduğunu göstermektedir ( $F(3,624) = 24.2857, p < 0,001$ ). Tukey Post-Hoc analizi, Gemini AI ile ChatGPT 4.0 ( $p < 0,001$ ), Gemini AI ile Claude AI ( $p < 0,001$ ), Gemini AI ile ChatGPT 3.5 ( $p < 0,05$ ), ChatGPT 4.0 ile Claude AI ( $p < 0,001$ ), ChatGPT 4.0 ile ChatGPT 3.5 ( $p < 0,001$ ) ve Claude AI ile ChatGPT 3.5 ( $p < 0,001$ ) arasında anlamlı farklar olduğunu ortaya koymaktadır. Bu bulgular, çeşitli yapay zeka modelleri arasındaki performans farklılıklarını vurgulamaktadır.

**Sonuç:** Günümüzde farklı yapay zeka sitelerinden her alanda faydalanılmaktadır. ChatGPT 4.0 en yüksek skoru elde etmiş olup sırasıyla Claude AI, Gemini AI ve ChatGPT 3.5 onu takip etmektedir.



XIX. Uluslararası Türk Ortodonti Derneği Kongresi

Herkes için Dijital Ortodonti  
Klinik Uygulamalarda İpuçları ve Yenilikler

XIX<sup>th</sup> International Congress of Turkish Orthodontic Society

Digital Orthodontics For Everyone  
Tips & Trends in Clinical Practice

02-06 Kasım / November 2024

Susesi Luxury Resort, Belek-Antalya



SB006

## EVALUATION OF THE RESPONSES GIVEN BY DIFFERENT ARTIFICIAL INTELLIGENCE MODELS TO ORTHODONTICS QUESTIONS ASKED IN THE SPECIALTY IN DENTISTRY EXAMINATION OF TURKEY BETWEEN 2012-2023

Barış AKSOY, Işıl BULUT, Ege DOĞAN

Ege University

**Aim:** This study evaluates the performance of popular AI models, including ChatGPT 3.5, ChatGPT 4.0, Claude AI, and Gemini AI, on orthodontics questions from the 'Specialty In Dentistry Examination Of Turkey' (DUS) and their potential for misinformation.

**Materials and Methods:** After excluding questions with pictures/drawings, 157 orthodontics questions from DUS (2012-2023) were selected. On May 11-12, 2024, these questions were presented to ChatGPT 3.5, ChatGPT 4.0, Claude AI, and Gemini AI without disclosing they were from DUS. AI models provided multiple-choice answers, which were compared to the answer key and among themselves. Descriptive statistics were calculated, and Chi-Square and ANOVA tests were performed, with significance set at  $p \leq 0.05$ .

**Results:** ChatGPT 3.5 correctly answered 37.58%, ChatGPT 4.0 80.25%, Claude AI 61.78%, and Gemini AI 47.77% of the questions. ANOVA results showed significant differences among the models ( $F(3,624) = 24.2857, p < 0.001$ ). Tukey Post-Hoc analysis indicated significant differences between Gemini AI and ChatGPT 4.0 ( $p < 0.001$ ), Gemini AI and Claude AI ( $p < 0.001$ ), Gemini AI and ChatGPT 3.5 ( $p < 0.05$ ), ChatGPT 4.0 and Claude AI ( $p < 0.001$ ), ChatGPT 4.0 and ChatGPT 3.5 ( $p < 0.001$ ), and Claude AI and ChatGPT 3.5 ( $p < 0.001$ ). These results highlight performance differences among AI models.

**Conclusion:** Different AI platforms are increasingly used in various fields. ChatGPT 4.0 achieved the highest score, followed by Claude AI, Gemini AI, and ChatGPT 3.5.



SB007

## ŞEFFAF PLAK TEDAVİSİYLE GERÇEKLEŞTİRİLEN MANDİBULAR MOLAR MEZİALİZASYONUNUN SONLU ELEMANLAR ANALİZİ İLE DEĞERLENDİRİLMESİ

Burcu Ece Kuru Akan<sup>1</sup>, Aylin Paşaoğlu Bozkurt<sup>1</sup>, Zafer Beyza Hancıoğlu Kırçelli<sup>2</sup>, Hakan Gögen<sup>3</sup>

<sup>1</sup>İstanbul Aydın Üniversitesi Diş Hekimliği Fakültesi Ortodonti Anabilim Dalı

<sup>2</sup>Bahçeşehir Üniversitesi Diş Hekimliği Fakültesi Ortodonti Anabilim Dalı

<sup>3</sup>Özel Muayenehane

**Amaç:** Birinci molar dişlerin çürük veya periodontal hastalık nedeniyle kaybı sık gözlenen bir durumdur. Çekim boşluğunun rehabilitasyonu için kullanılan tedavi seçeneklerinden biri de ikinci ve üçüncü molar dişlerin mezializasyonudur. Bu çalışmada, şeffaf plak tedavisi ile gerçekleştirilen mandibular ikinci molar dişin mezializasyonunda kullanılan farklı ataşman tiplerinin ve molar dişe uygulanan kuvvet kolu-mini vida mekaniğinin, kuvvetin uygulandığı ilk anda plak ve dişler üzerinde meydana getirdiği stres dağılımı ve yer değiştirme miktarlarının sonlu elemanlar analizi ile değerlendirilmesi amaçlanmıştır.

**Gereç ve Yöntem:** Şeffaf plak tedavisi ile gerçekleştirilen mandibular ikinci molar dişin mezializasyonu 7 farklı senaryo ile Algor Fempro programı kullanılarak simu'le edilmiştir. Analiz sonucu elde edilen gerilme ve yer değiştirme dağılımları karşılaştırılmalı olarak değerlendirilmiştir.

**Bulgular:** Mandibular ikinci molar dişin periodontal ligamentinde görülen en yüksek minimum asal gerilme değeri 4. senaryoda olup tüm senaryolarda meziobukkal kole bölgesinde yoğunlaşmıştır. Mandibular ikinci molar dişin periodontal ligamentinde görülen en yüksek maksimum asal gerilme değeri 2. senaryoda olup tüm senaryolarda distolingual kole bölgesinde yoğunlaşmıştır. Mandibular ikinci molar dişin periodontal ligamentinde görülen en yüksek Von Mises gerilme değeri 4. senaryoda olup tüm senaryolarda meziobukkal kole bölgesinde yoğunlaşmıştır. Mandibular ikinci molar dişte meydana gelen meziobukkal rotasyon hareketi en az 6. senaryoda görülürken mezial yöndeki devrilme hareketi en az 7. senaryoda görülmüştür. Ekstrüzyon hareketinin en az görüldüğü ve şeffaf plakta meydana gelen deformasyonun en fazla olduğu senaryo, 7. senaryodur.

**Sonuç:** Tüm senaryolarda, mandibular ikinci molar dişte meziobukkal rotasyon, mezial devrilme ve ekstrüzyon hareketi gözlenmiştir. Paralel diş hareketine en yakın sonuçlar 5. ve 7. senaryolarda elde edilmiştir; ancak bu senaryolar meziobukkal rotasyon kontrolünde yetersizdir. Vertikal yön kontrolünde en başarılı senaryo, 7. senaryodur. Mandibular ikinci moların lingual yüzeyine yerleştirilen horizontal dikdörtgen ataşman, rotasyon kontrolünde başarısızken paralel diş hareketini desteklemede başarılı bulunmuştur. Direkt ankraj senaryolarında kullanılan kuvvet kolu, paralel diş hareketini desteklemede başarılıdır.



## SB007

### EVALUATION OF MANDIBULAR MOLAR MESIALIZATION WITH CLEAR ALIGNER TREATMENT USING FINITE ELEMENT ANALYSIS

Burcu Ece Kuru Akan<sup>1</sup>, Aylin Paşaoğlu Bozkurt<sup>1</sup>, Zafer Beyza Hancıoğlu Kırçelli<sup>2</sup>, Hakan Gögen<sup>3</sup>

<sup>1</sup>Istanbul Aydın University Faculty of Dentistry Department of Orthodontics

<sup>2</sup>Bahçeşehir University Faculty of Dentistry Department of Orthodontics

<sup>3</sup>Private Clinic

**Objective:** Loss of first molars due to caries or periodontal disease is common. Mesialization of the second and third molars is one treatment option for rehabilitating the extraction space. This study aimed to evaluate stress distribution and displacement of different attachments used in the mesialization of mandibular second molars with clear aligner treatment and power arm-miniscrew mechanics using finite element analysis.

**Materials and Methods:** The mesialization of mandibular second molar with clear aligner treatment was simulated with seven different scenarios using Algor Fempro. Stress and displacement distributions from the analysis were evaluated comparatively.

**Results:** The highest minimum principal stress in the periodontal ligament of the mandibular second molar appeared in scenario 4, concentrated in the mesiobuccal cervix region. The highest maximum principal stress was in scenario 2, concentrated in the distolingual cervix region. The highest Von Mises stress was in scenario 4, concentrated in the mesiobuccal cervix region. Scenario 6 had the least mesiobuccal rotation movement, while scenario 7 had the least mesial tipping movement. Scenario 7 also had the least extrusion movement and the highest deformation of the clear aligner.

**Conclusion:** In all scenarios, mesiobuccal rotation, mesial tipping, and extrusion of the mandibular second molar were observed. Scenarios 5 and 7 achieved movement closest to parallel tooth movement but were inadequate in controlling mesiobuccal rotation. Scenario 7 was the most successful in vertical direction control. The horizontal rectangular attachment on the lingual surface was unsuccessful in controlling rotational movements but supported parallel tooth movement. The power arm used in direct anchorage scenarios effectively supported parallel tooth movement.



SB008

## ŞEFFAF PLAK TEDAVİLERİNDE ATAŞMAN UYGULAMASINDA KULLANILAN FARKLI ADEZİV SİSTEMLERİN BAĞLANMA DAYANIMLARININ İN VİTRO OLARAK KARŞILAŞTIRILMASI

Nimet Gizem Köse

Ankara Yıldırım Beyazıt Üniversitesi Diş Hekimliği Fakültesi

**Amaç:** Son yıllarda ortodontik tedavi için kliniklere başvuran bireylerin şikayetlerinin önemli miktarını estetik kaygıların oluşturduğu bilinmektedir. Hastaların estetik beklentisini karşılayabilmek için yöneldiğimiz şeffaf plak tedavilerinden elde edilen sonuçların ve memnuniyet düzeyinin iyileştirilebilmesi için; uygula an tedavinin, kullanılan yöntem ve materyallerin tüm yönleriyle bilinmesi gerekmektedir. Şeffaf plaklarla tedavi gören hastalarda görülen kompozit ataşman kayıpları tedavi sürecini olumsuz yönde etkilemektedir. Bu araştırmanın amacı, şeffaf plak tedavilerinde ataşman uygulamasında kullanılan dört farklı adeziv sistemin bağlanma dayanımlarını in-vitro olarak değerlendirmektir.

**Gereç ve Yöntem:** Araştırmada çekim endikasyonu konulmuş 128 adet molar diş kullanılmıştır. Çekimin ardından dişler, bakteriyel üremeyi engellemek için distile su ve timol kristalleri (%0.1 ağırlık/hacim) içeren numune kavanozlarında saklanmıştır.

**Bulgular:** Hazırlanan dişlere ataşman şablonunda ilgili dişlere uygulanacak ataşman boşluklarına 3M Filtek Supreme Flowable adeziv (3M Unitek, USA), GC Ortho Connect Flow adeziv (GC Corporation, Japan), GC G-aenial A'Chord adeziv (GC Corporation, Japan), Tetric EvoCeram (Ivoclar Vivadent, Liechtenstein) adeziv yerleştirilerek 4 çalışma grubu oluşturulmuştur. Ataşmanlar diş yüzeyinden ayrılana kadar 1 mm/dk hızla kuvvetin yüklendiği Universal test cihazında (LLOYD Instron, Foreham Hampshire, İngiltere) bağlanma dayanımı testleri yapılmıştır. Ortalama bağlanma dayanımı değerleri varyans analizi kullanılarak istatistiksel olarak değerlendirilmiştir.

**Sonuçlar:** Değerlendirdiğimiz kompozitler arasında 3M Filtek Supreme (Grup 1) ve GC Ortho Connect Flow (Grup 2) nanohibrit akışkan kompozitlerdir. Grup 1 ve Grup 2 için sırasıyla 22,03 Mpa ve 21,38 Mpa değerleri bulunmuştur. Araştırma grubumuz akışkan kompozitlerin yanı sıra tepilebilir kompozitler olan GC G-aenial A'Chord (Grup 3) ve Tetric EvoCeram (Grup 4) 'ı da içermektedir. Grup 3 ve 4 için elde edilen değerler sırasıyla 27,41 Mpa ve 25,96 Mpa'dır. Araştırmanın tüm grupları karşılaştırıldığında tepilebilir kompozitlerden akışkan kompozitlere göre daha yüksek bağlanma dayanımı değeri elde edildiği görülmektedir. Ancak istatistiksel olarak gruplara göre maksimum bağlanma dayanımı değerleri arasında anlamlı bir fark bulunamamıştır. Dört kompozit rezinin de yeterli bağlanma dayanımı göstermesi sebebiyle tercih edilecek kompozitin ilgili diğer faktörler de göz önünde bulundurularak seçilmesinin daha faydalı olacağı düşünülmektedir.



## SB008

### IN VITRO COMPARISON OF BOND STRENGTHS OF DIFFERENT ADHESIVE SYSTEMS USED IN ATTACHMENT APPLICATION IN CLEAR ALIGNER TREATMENTS

Nimet Gizem Köse

Ankara Yıldırım Beyazıt University Faculty of Dentistry

It is known that in recent years, complaints to be provided to clinics for orthodontic treatment have brought together a significant amount of aesthetic expenses. In order to improve the results and satisfaction from the clear aligner treatments to which we are directed to meet the aesthetic capacity of the patients; The parts placed, the methods used and all the details need to change. The composite attachment treatment process eliminates the negative deformations seen in the treatment with clear aligner. The aim of this learning is to evaluate in vitro the bond strengths of four different adhesive systems used in attachments in clear aligner treatments.

In the study, 128 molar teeth with extraction indication were used. Following extraction, teeth were stored in sample jars containing distilled water and thymol crystals (0.1% w/vol) to inhibit bacterial growth.

In the attachment template for the prepared teeth, 3M Filtek Supreme Flowable adhesive (3M Unitek, USA), GC Ortho Connect Flow adhesive (GC Corporation, Japan), GC G-aenial A'Chord adhesive (GC Corporation, Japan), Tetric EvoCeram (Ivoclar) are placed in the attachment spaces to be applied to the relevant teeth. Vivadent, Liechtenstein) adhesives were placed and 4 working groups were formed. Bond strength tests were performed on a Universal testing device (LLOYD Instron, Foreham Hampshire, England) where the force was loaded at a speed of 1 mm/min until the attachments were separated from the tooth surface. Average bond strength values were evaluated statistically using analysis of variance.

Among the composites we evaluated, 3M Filtek Supreme (Group 1) and GC Ortho Connect Flow (Group 2) are nanohybrid flowable composites. Values of 22.03 Mpa and 21.38 Mpa were found for Group 1 and Group 2, respectively. In addition to flowable composites, our research group also includes the recoilable composites GC G-aenial A'Chord (Group 3) and Tetric EvoCeram (Group 4). The values obtained for Groups 3 and 4 are 27.41 Mpa and 25.96 Mpa, respectively. When all groups of the research are compared, it is seen that higher bond strength values are obtained from recyclable composites than flowable composites. However, no statistically significant difference was found between the maximum bond strength values according to the groups. Since all four composite resins show sufficient bond strength, it is thought that it would be more beneficial to select the preferred composite by taking other relevant factors into consideration.





SB009

## ŞEFFAF PLAK TEDAVİSİ SONRASI MEYDANA GELEN BUKKAL KORİDOR DEĞİŞİKLİKLERİNİN ÜÇ BOYUTLU SANAL HASTALAR ÜZERİNDE İNCELENMESİ- PİLOT ÇALIŞMA

Gizem Canbek Üzel<sup>1</sup>, Hanife Nuray Yılmaz<sup>2</sup>

<sup>1</sup>Özel Muayenehane

<sup>2</sup>Marmara Üniversitesi Diş Hekimliği Fakültesi Ortodonti Anabilim Dalı

**Amaç:** Bu çalışmanın amacı, dijital ağız içi modelleri ile stereofotogrametrik yüz fotoğraflarının entegre edilmesi ile şeffaf plak tedavisi sonrası meydana gelen değişimlerin üç boyutlu sanal hastalar üzerinde incelenmesidir.

**Bireyler ve Yöntem:** Çalışmamıza Marmara Üniversitesi Diş Hekimliği Fakültesi Ortodonti Anabilim Dalı'nda şeffaf plaklarla ortodontik tedavi görmüş, yaş ortalaması  $20,36 \pm 4,01$  yıl, tedavi süresi  $6,68 \pm 1,94$  ay olan 16 hasta dahil edilmiştir. Hastaların tedavi öncesi ve sonrasına ait ağız içi modelleri, ekartörlü ve sosyal gülümseme pozisyonunda 3dMD Face System (3dMD, Atlanta, ABD) ile alınmış olan stereofotogrametrik görüntüleri üç boyutlu sanal hastalar oluşturmak amacıyla kullanılmıştır. Tedavi başlangıç ve bitiminde alınan ağız içi modeller ile ekartörlü 3dMD yüz görüntülerinin karşılaştırılması için 3dMD Vultus yazılımı (versiyon 2.1, Atlanta, ABD), diğer tüm verilerin karşılaştırılması için ise 3-matic (Materialise Europe, World Headquarters, Leuven, Belçika) programı kullanılmıştır. 3dMD görüntüleri ile modellerin karşılaştırılmasında net görünen tüm maksiller dişler, ekartörlü ve gülümseme 3dMD kayıtlarının karşılaştırılmasında burun kökü ve alın, başlangıç ve bitim ağız içi modellerinin karşılaştırılmasında ise ruga bölgesi referans alınmıştır. Tedavi sonrası elde edilen dişsel değişiklikler, bukkal koridor değişiklikleri ve gülümseme genişlikleri 3-Matic (Materialise, Belçika) programı kullanılarak yapılmıştır.

**Bulgular:** Çalışmamızda tedavi sonrası kanin ( $0,58 \pm 0,66$  mm), birinci premolar ( $1,08 \pm 0,58$  mm), ikinci premolar ( $0,78 \pm 0,45$  mm) ve birinci molar ( $0,24 \pm 0,2$  mm) dişler arası mesafelerde anlamlı artışlar gözlenmiştir. Sol maksiller kanin ve birinci molar dişler hariç tüm maksiller posterior dişlerin x düzleminde ölçülen bukkal koridor parametrelerinde anlamlı azalmalar gözlenmiştir. İnterkanin mesafenin gülümseme genişliğine oranı ( $1,15 \pm 1,45$ ) ve gülümsemede en son görünen dişler arası mesafenin gülümseme genişliğine oranı ( $2,36 \pm 1,7$ ) anlamlı derecede artmıştır.

**Sonuçlar:** Dijital modellerin stereofotogrametrik yüz fotoğraflarına entegre edilmesiyle elde edilen üç boyutlu sanal hasta kavramı oldukça yenidir. Daha ileri araştırmalara ihtiyaç duyulmakla birlikte hastaların üç boyutlu olarak değerlendirilmesini sağlamaktadır. Tedavi sonrası elde edilen genişleme miktarlarına bağlı olarak, şeffaf plaklarla tedavi sonrası bukkal koridor miktarlarında azalma gözlenebilmektedir.



SB009

## EVALUATION OF BUCCAL CORRIDOR CHANGES AFTER ORTHODONTIC TREATMENT WITH CLEAR ALIGNER ON THREE-DIMENSIONAL VIRTUAL PATIENTS- A PILOT STUDY

Gizem Canbek Üzel<sup>1</sup>, Hanife Nuray Yılmaz<sup>2</sup>

<sup>1</sup>Private Practice

<sup>2</sup>Marmara University Faculty of Dentistry Department of Orthodontics

**Purpose:** To examine the changes on three-dimensional virtual patients created by integration of digital intraoral models with stereophotogrammetric facial photographs of patients treated with clear aligners.

**Materials and Method:** The present study included 16 patients who received orthodontic treatment with clear aligners at the Department of Orthodontics, Faculty of Dentistry, University of Marmara (mean age: 20.36±4.01 years; mean treatment duration: 6.68±1.94 months). To create three-dimensional virtual patients, intraoral digital models were integrated with stereophotogrammetric images taken with the 3dMD Face System (3dMD, Atlanta, USA) during social smile and with a retractor. 3dMD Vultus software (version 2.1, Atlanta, USA) was used to superimpose the intraoral models with 3dMD facial images with retractors. 3-matic (Materialise Europe, World Headquarters, Leuven, Belgium) program was used to superimpose all other records. All clearly seen maxillary teeth in 3dMD images were used as reference to superimpose the intraoral models, forehead and nasal root surfaces were used as registration sites on both 3dMD images, the rugae region was used to superimpose the initial and final intraoral models. Smile widths, dental and buccal corridor changes were measured using 3-Matic (Materialise, Belgium) software.

**Results:** Inter canine (0.58±0.66 mm), interpremolar (first premolar:1.08±0.58 mm; second premolar: 0.78±0.45 mm) and intermolar (0.24±0.2 mm) distances were increased significantly. Significant decreases were observed in the buccal corridor parameters in x axis except maxillary canine and first molar on the left side. The ratio of inter canine distance to smile width (1.15±1.45) and the ratio of distance between the last teeth visible in the smile to the smile width (2.36±1.7) increased significantly.

**Conclusions:** Three-dimensional virtual patient obtained by integrating digital models into stereophotogrammetric facial photographs is quite new. Although further research is needed, it provides three-dimensional evaluation of patients. Depending on the amount of expansion achieved after clear aligner treatment, a decrease in buccal corridor might be seen.



## SB010

### İNVISALİGN ŞEFFAF PLAKLARIN RENK VE PÜRÜZLÜLÜK ÜZERİNE TEMİZLEYİCİ MADDELERİN KARŞILAŞTIRMALI DEĞERLENDİRMESİ: ÇAPRAZ-KONTROLLÜ RANDOMİZE KLİNİK ÇALIŞMA

Şeymanur Canpolat, **Merve Öztürk**, Banu Kılıç

Bezmialem Vakıf Üniversitesi

**Arka Plan:** Ortodontideki son gelişmeler, şeffaf plakların yaygın kullanımına neden olmuştur ve bu da bu plakların temizleme talimatlarına yönelik kapsamlı araştırmaları gerektirmektedir.

**Amaçlar:** Çeşitli temizleyici maddelerin şeffaf plakların hem renk hem de yüzey pürüzlülüğü üzerindeki etkisini değerlendirmek.

**Materyal ve Metotlar:** Çapraz-kontrollü 5 kollu körleme klinik çalışması, iyi ağız sağlığına sahip ve 12'den fazla şeffaf plak kullanması gereken 87 katılımcıdan 23'ü ile gerçekleştirilmiştir. Renk veren maddeleri fazla tüketen hastalar çalışmaya dahil edilmemiştir. 3 hasta takipten çıkarılmıştır. Katılımcılar, ilk 6 plak için bir grup temizleyici madde ve 6. plaktan 13. plak tedavisine kadar başka bir grup kullanmak üzere rastgele atanmıştır. Beş grup Invisalign Cleaning Crystals, Efferdent Anti-Bacterial Denture Cleanser, Sensodyne Rapid Relief diş macunu, Signal White Now Whitening diş macunu ve renklendirici içermeyen şeffaf sabun içermektedir. Birincil sonuç renk değişimi, ikincil sonuç ise kullanılmamış plaklarla karşılaştırılan plak pürüzlülüğüdür. Örneklem büyüklüğü, her grup için n = 45 şeffaf plak ile güç analizi temel alınarak belirlenmiştir. ΔE ve pürüzlülük değerleri üzerinde grup ve bölge karşılaştırmaları için iki yönlü ANOVA ve Tukey HSD testi kullanılmıştır.

**Bulgular:** Sıvı sabun grubu daha az renk değişimi gösterirken, beyazlatıcı diş macunu grubu b yönünde aşırı renk değişimi sergileyerek plakların beyazımsı ve mavimsi olmasına neden olmuştur. Kullanılmamış kontrol plakları tüm gruplara göre daha yüksek pürüzlülüğe sahiptir. Temizleyici kristal grubu, çoğu gruba göre daha yüksek pürüzlülüğe sahiptir. Genel olarak, tüm bölgelerde gruplar arasında ortalama pürüzlülük değerlerinde anlamlı farklılıklar gözlemlenmiştir.

**Sonuçlar:** Invisalign şeffaf plaklarının rengini ve pürüzlü dokusunu korumak için doğru temizleyici maddenin seçimi çok önemlidir. Beyazlatıcı diş macunlarından kaçınılması ve sıvı sabun ve temizleyici kristallerin kullanılması renk ve doku değişikliklerini en aza indirebilir. Hastalara, özellikle beyaz ve mavi boya varlığı açısından ürün içeriklerini kontrol etmeleri tavsiye edilebilir.



## SB010

### COMPARATIVE EVALUATION OF CLEANING AGENTS ON COLOUR AND ROUGHNESS OF INVISALIGN CLEAR ALIGNERS: A CROSS-OVER RANDOMIZED CONTROLLED TRIAL

Şeymanur Canpolat, **Merve Öztürk**, Banu Kılıç

Bezmialem Vakıf University

**Background:** Recent advances in orthodontics have resulted in the widespread use of clear aligners, which necessitate extensive research into their cleaning instructions.

**Objectives:** To assess the influence of various cleaning agents on both the colour and surface roughness of clear aligners.

**Materials and methods:** The crossover 5-arm blinded clinical trial was conducted with 23 of 87 participants who has good oral health and required more than 12 clear aligners. The participants were randomly assigned to use one group for cleaning agents for the first 6 aligners and another group from the 6th to the 13th aligner treatment. The five groups included Invisalign Cleaning Crystals, Efferdent Anti-Bacterial Denture Cleanser, Sensodyne Rapid Relief toothpaste, Signal White Now Whitening Toothpaste, and Colourant-free clear soap. The primary outcome was colour change, and the secondary outcome was aligner roughness compared to the unused aligners. The sample size is based on power analysis with n = 45 clear aligners for each group.

**Results:** The liquid soap group showed less colour change, while the whitening toothpaste group exhibited excessive colour change to the b direction, resulting in whitish and bluish aligners. Unused control aligners had higher roughness compared to all groups. The cleaning crystal group had higher roughness than most groups. Overall, significant differences in mean roughness values were observed among the groups in all regions.

**Conclusions:** Choosing the right cleaning agent is vital for maintaining Invisalign clear aligners' colour and texture while using. Avoiding whitening toothpaste and using liquid soap and cleaning crystals can minimize colour and texture changes. Patients may be advised to check the contents for the presence of colouring substances, especially white and blue dyes.



## FARKLI KOMPOZİT REZİNLERLE HAZIRLANAN ŞEFFAF PLAK ATAŞMANLARININ YÜZEY PÜRÜZLÜLÜĞÜNÜN KARŞILAŞTIRILMASI

Irmak Ocak, Ezgi Atik

Hacettepe Üniversitesi, Diş Hekimliği Fakültesi, Ortodonti Anabilim Dalı

**Amaç:** Yüzey pürüzlülüğü kompozit uygulamaları sırasında hem estetik hem de mekanik anlamda önemli bir kavramdır. Bu çalışma ile şeffaf plak tedavilerinde sıklıkla ataşman hazırlanmasında kullanılan iki adet yoğun kıvamlı ve iki adet akışkan kıvamlı kompozit rezinin yüzey pürüzlülüklerinin karşılaştırılması amaçlanmıştır.

**Gereç ve yöntem:** 60 adet çekilmiş diş ile alçı modeller oluşturulmuştur. Dijitalize edilen modeller üzerinde horizontal dikdörtgen ataşmanlar tasarlanmış ve ataşman rehber plakları üretilmiştir. Uygulanacak kompozit türüne göre dört adet grup oluşturulmuştur: (1) Tetric N-Ceram bulk-fill kompozit, (2) Tetric N-flow akışkan kompozit, (3) 3M Filtek Z350XT akışkan kompozit, (4) 3M Filtek Z350XT Universal kompozit. Tüm ataşmanlar 1000 mW/cm<sup>2</sup> ışık gücünde 10 saniye polimerize edilmiştir. Yüzey pürüzlülüğü incelemesinde Perthometer M2 profilometre yüzey pürüzlülük ölçme cihazı ile Ra, Rz ve Rmax parametreleri değerlendirilmiştir. İstatistiksel analiz amacıyla Kruskal-Wallis testi ve ardından Mann-Whitney U testi uygulanmıştır.  $p < 0,05$  istatistiksel olarak anlamlı kabul edildi.

**Bulgular:** Tüm pürüzlülük ölçümünde istatistiksel olarak anlamlılık tespit edilmiştir ( $p=0.000$ ). Tüm parametreler için Filtek Z350XT Universal kompozit ile Tetric N-Ceram, Tetric N-flow ve Filtek Z350XT akışkan kompozit arasında istatistiksel olarak anlamlı farklılık tespit edilmiştir. Hem Ra hem de Rz parametreleri için istatistiksel olarak anlamlı farklılık Tetric N-flow ile Filtek Z350XT akışkan kompozit arasında görülmüştür. Ayrıca, Ra ölçümünde Tetric N-Ceram ile Filtek Z350XT akışkan kompozit, Rmax ölçümünde ise Tetric N-Ceram ve N-flow arasında anlamlı farklılık tespit edilmiştir.

**Sonuç:** Tüm parametreler için en düşük yüzey pürüzlülüğü gösteren kompozit 3M Filtek Z350XT Universal kompozit olmuştur. Şeffaf plak ataşmanlarının yapımında kullanımının diğer kompozitlerle kıyaslandığında yüzey pürüzlülüğü bakımından daha avantajlı olacağını söylemek mümkündür.



## SB011

### COMPARISON OF SURFACE ROUGHNESS OF CLEAR ALIGNER ATTACHMENTS PRODUCED WITH DIFFERENT COMPOSITE RESINS

Irmak Ocak, Ezgi Atik

Hacettepe University, Faculty of Dentistry, Department of Orthodontics

**Aim:** Surface roughness is a significant concept both aesthetically and mechanically in composite applications. This study aims to compare the surface roughness of two viscous and two flowable composite resins commonly used in the production of clear aligner attachments.

**Materials and methods:** Plaster models were created using 60 extracted teeth. Horizontal rectangular attachments were designed on the digitized models, and an attachment template was manufactured. Four groups were formed based on the type of composite to be applied: (1) Tetric N-Ceram bulk-fill composite, (2) Tetric N-flow flowable composite, (3) 3M Filtek Z350XT flowable composite, (4) 3M Filtek Z350XT Universal composite. All attachments were polymerized for 10 seconds at a light intensity of 1000 mW/cm<sup>2</sup>. Surface roughness parameters Ra, Rz, and Rmax were evaluated using a Perthometer M2 profilometer. For statistical analysis, the Kruskal-Wallis test followed by the Mann-Whitney U test was applied, with p<0.05 considered statistically significant.

**Results:** Statistically significant differences were found in all surface roughness measurements (p=0.000). For all parameters, statistically significant differences were observed between Filtek Z350XT Universal composite and Tetric N-Ceram, Tetric N-flow, and Filtek Z350XT flowable composites. Statistically significant differences in both Ra and Rz parameters were found between Tetric N-flow and Filtek Z350XT flowable composite. Additionally, a significant difference was observed between Tetric N-Ceram and Filtek Z350XT flowable composite in Ra measurements, and between Tetric N-Ceram and N-flow in Rmax measurements.

**Conclusions:** The 3M Filtek Z350XT Universal composite demonstrated the lowest surface roughness for all parameters. It can be concluded that its use in the fabrication of clear aligner attachments is more advantageous in terms of surface roughness compared to other composite resins.



XIX. Uluslararası Türk Ortodonti Derneği Kongresi

Herkes için Dijital Ortodonti  
Klinik Uygulamalarda İpuçları ve Yenilikler

XIX<sup>th</sup> International Congress of Turkish Orthodontic Society

Digital Orthodontics For Everyone  
Tips & Trends in Clinical Practice

02-06 Kasım / November 2024

Susesi Luxury Resort, Belek-Antalya



SB012

## ŞEFFAF PLAK TEDAVİLERİNDE ATAŞMAN POZİSYONUNUN ROTASYONLU PREMOLAR ÜZERİNDEKİ ETKİNLİĞİ: ÜÇ BOYUTLU SONLU ELEMANLAR ANALİZİ

Ece Tan, Merve Nur Eğlenen

Yeditepe Üniversitesi Diş Hekimliği Fakültesi Ortodonti Anabilim Dalı

**Amaç:** Bu çalışmanın amacı sonlu elemanlar analizi yöntemiyle rotasyonlu premolar dişlerin tedavisinde kullanılan şeffaf plaklardaki vertikal dikdörtgen ve eğimli vertikal dikdörtgen ataşmanların farklı pozisyonlandırılmasının; yer değiştirme miktarı, şeffaf plak deformasyonu ve periodontal ligamentte oluşan stres dağılımları üzerindeki etkilerinin değerlendirilmesidir.

**Gereç ve Yöntem:** Çalışmada mandibular dişleri, şeffaf plağı, ataşmanları ve periodontal ligament yapılarını içeren üç boyutlu sonlu elemanlar modeli oluşturulmuştur. Rotasyon kontrolü; ataşmansız grup bukkal, lingual ve hem bukkal hem de lingualde konumlandırılan iki farklı ataşmana ait gruplarla karşılaştırılmıştır (n=7). Tüm gruplar için 1.20' lik plak aktivasyonu uygulanmıştır.

**Bulgular:** Ataşmanlı modellerin rotasyon hareketinde ataşmansız modellere göre daha etkili olduğu görülmüştür. Tüm modellerde dişin saat yönünde hareketi görülmüştür. Rotasyonlu dişin yer değiştirme miktarı, periodontal ligamentte oluşan stres ve şeffaf plakta oluşan deformasyon miktarı en fazla hem bukkal hem de lingualde konumlandırılan eğimli vertikal dikdörtgen ataşmanda görülmüştür.

**Sonuçlar:** Bu çalışmada, vertikal dikdörtgen ve eğimli vertikal dikdörtgen ataşmanların etkilerinin benzer olduğu ve rotasyon düzeltiminde etkili oldukları görülmüştür. Ataşmana eğim eklemenin ve ataşmanı bukkal ve lingualde birlikte konumlandırmanın dişteki hareket miktarını, şeffaf plaktaki deformasyon miktarını ve periodontal ligamentteki stresi arttırdığı görülmüştür.



## SB012

### THE EFFECTIVENESS OF THE ATTACHMENT POSITION IN ROTATED PREMOLAR IN CLEAR ALIGNER TREATMENT: A FINITE ELEMENT STUDY

Ece Tan, Merve Nur Eğlenen

Yeditepe University Faculty of Dentistry Department of Orthodontics

**Objective:** The objective of this study was to assess the effects of varying the positioning of vertical rectangular and bevelled vertical rectangular attachments on the amount of displacement, clear aligner deformation and stress distributions in the periodontal ligament in clear aligners used in the treatment of rotated premolars using finite element analysis.

**Materials and Methods:** A three-dimensional finite element model was constructed for the purposes of the study, which included mandibular teeth, clear aligners, attachments and periodontal ligament structures. The study also compared the rotation control of the group without attachment with that of the two groups with different attachments positioned buccally and lingually (n=7). An aligner activation of 1.2° was applied to all groups.

**Results:** It was observed that the models with attachments were more effective in rotation correction than the models without attachments. The tooth exhibited a clockwise movement in all models. The highest levels of displacement, stress on the periodontal ligament and deformation of the clear aligner were observed in the bevelled vertical rectangular attachment positioned both buccally and lingually.

**Conclusions:** The results of the present study indicate that vertical rectangular and bevelled vertical rectangular attachments were found to be similar and effective in rotation correction. It was observed that the addition of inclination to the attachment and its positioning buccally and lingually resulted in increased tooth displacement, clear aligner deformation, and periodontal ligament stress.





SB013

## INVISALIGN İLE YAPILAN OPENBİTE TEDAVİLERİNDE TEDAVİ BAŞARISININ DEĞERLENDİRİLMESİ

Ferdi Allaf

İstanbul Sağlık ve Teknoloji Üniversitesi

**Giriş:** Invisalign ile anterior açık kapanış düzeltimi, şeffaf plakların okluzal ısırık bloğu olarak işlev görmesi iddiası nedeniyle nispeten öngörülebilir olduğu öne sürülmektedir. Bu iddia, şeffaf plakların posterior dişlerin ekstrüzyonunu kısıtlayabileceği veya hatta intrüde edebileceği öne sürülen rolüne dayanmaktadır. Ayrıca, ekstrüzyon ataşmanlarının açık kapanış hastalarında kullanılabilirliği belirtilmektedir. Bu çalışmanın amacı, ClinCheck ile öngörülen sonuçları başlangıç plak dizisi sırasında gözlemlenen gerçek sonuçlarla karşılaştırarak Invisalign tedavisinin anterior açık kapanışı düzeltme doğruluğunu değerlendirmek ve doğrulamaktır.

**Yöntemler:** Retrospektif bir çalışma, 43 yetişkin hastanın pretedavi ve postedavi intraoral taramalarını ve öngörülen sonuçlarını (ClinCheck) stereolitografidosyalarını kullanmıştır. Çalışma kriterleri, minimum 20 çift çene Invisalign plakları ile yapılan non-ekstraksiyon tedavisini içermektedir. Her hasta için pretedavi, postedavi ve öngörülen sonuçlar stereolitografi dosyalarında Geomagic Control X yazılımı kullanılarak overbite ve overjet ölçülmüştür.

**Sonuçlar:** Programlanmış açık kapanış kapanmasının yaklaşık %71.2'si, ClinCheck'te planlanan sonuçla karşılaştırıldığında elde edilmiştir. Posterior oklüzalısırık bloklarının ve dişlerin anterior ekstrüzyon, posterior intrüzyon veya bu ikisinin kombinasyonu yoluyla hareket ettirilmesinin, açık kapanış kapanmasının etkinliğini etkilemediği görülmüştür. İki haftada bir plak değişimi, ortalama olarak ekstra 0.49 mm açık kapanış kapanmasına yol açmıştır.

**Sonuç:** Invisalign ile açık kapanış tedavileri oldukça başarılıdır. Bu başarı, plak kalınlığından kaynaklanan intrüzyon etkisi ve ekstrüzyon ataşmanlarının kullanımından gelmektedir. Hasta uyumu iyi olduğunda, bu sistem açık kapanış tedavisi için tercih edilebilir. Optimal bitiş sağlamak için başlangıçta overcorrection yapılması veya gerektiğinde hastalara rafinasyon yapılacağı bilgisi verilmesi önerilmektedir.



## SB013

### ASSESSMENT OF TREATMENT SUCCESS IN OPEN BITE TREATMENTS WITH INVISALIGN

Ferdi Allaf

Istanbul Health and Technology University

**Introduction:** Correction of anterior open bite with Invisalign is suggested to be relatively predictable due to the proposed role of clear aligners as occlusal bite-blocks, which may restrict extrusion of posterior teeth or potentially even intrude them. Also the extrusion attachments can be used for open bite patients. The aim of this study was to assess and verify the accuracy of Invisalign treatment in correcting anterior open bite, achieved by comparing the predicted outcomes from ClinCheck with the actual outcomes observed during the initial aligner sequence.

**Methods:** A retrospective study used pretreatment and posttreatment intraoral scans and predicted outcomes (ClinCheck) stereolithography files of 43 adult patients. Inclusion criteria comprised nonextraction treatment, with a minimum of 20 dual arch Invisalign aligners. Geomagic Control X software was used to measure overbite and overjet in the pretreatment, posttreatment, and predicted outcomes stereolithography files for each patient.

**Results:** Approximately 71.2% of the intended closure of the open bite was achieved compared to the planned outcome in ClinCheck. The inclusion of posterior occlusal bite-blocks and the prescribed movements of teeth through anterior extrusion, posterior intrusion, or a combination of both did not affect the effectiveness of open bite closure. Changing aligners every two weeks led to an average additional bite closure of 0.49 mm.

**Conclusions:** Open bite treatments with Invisalign are highly successful. This success stems from both the intrusion effect caused by the thickness of the aligners and the use of extrusion attachments. In cases where patient compliance is good, this system can be preferred for open bite treatment. To achieve a good finishing, it is recommended to perform overcorrection or inform patients at the outset that refinement can be done if necessary.



SB014

## ŞEFFAF PLAK İLE YAPILAN MİNİVİDA DESTEKLİ EN MASSE RETRAKSİYON UYGULAMALARINDA FARKLI TASARIMLARIN ETKİSİNİN SONLU ELEMANLAR ANALİZİ İLE KARŞILAŞTIRILMASI

Ela Eusmanaga, Aylin Paşaoğlu Bozkurt

İstanbul Aydın Üniversitesi

**AMAÇ:** Teknolojinin gelişmesiyle birlikte hastaların artan estetik kaygıları, şeffaf plaklar ortodontik tedavilerin popülerliğini artırmıştır. Bu araştırmanın amacı, ortodontik mini vidalarla birlikte kullanıldığında farklı şeffaf plak tasarımların mekanik performansını kapsamlı bir şekilde incelemektir.

**MATERYAL VE METOD:** Bu çalışmada en masse retraksiyonun senaryolarını simüle etmek için kullanılan üst dentisyonun CBCT görüntüsünden farklı modeller geliştirilmiştir. Bu simülasyonlar, Algor Fempro (ALGOR, Inc. 150 Beta Drive Pittsburgh, PA 15238-2932 USA) programı kullanarak sonlu elemanlar analizi gerçekleştirilmiştir. Bu modellerde: 0.25mm sadece plak aktivasyonu (M1), İZC minivida gurubunda: angelbuton (M2), hassas kesim (M3), kompozit buton (M4), bukkal interradiküler minivida gurubunda: angelbuton (M5), hassas kesim (M6), kompozit buton (M7), palatinal interradiküler minivida gurubunda: angelbuton (M8), hassas kesim (M9) ve kompozit buton (M10) şeklinde sıralanabilir. Minivida gruplarında elastikle 150gr kuvvet simülasyonu yapılmıştır.

**BULGULAR:** En masse retraksiyon sırasında beklenen ve elde edilen diş hareketlerinin minivida uygulamalarından etkilenebileceğini görülmüştür. Anterior dişlerde transversal yönde en yüksek değer 2. senaryoda lateral dişin kök bölgesinde olduğu (0,010928mm) saptanmıştır. En düşük değer 5. senaryoda lateral dişin kronunda (-0.000767mm) tespit edilmiştir. Sagittal yöndeki yer değiştirmeleri değerlendirildiğinde maksimum değer kanin dişin insizal bölgesine (0.115631 mm) senaryo 10'a ait olduğu saptanmıştır. Vertikal yön yer değiştirme değerleri değerlendirildiğinde, en yüksek ekstrüzyon değeri 7. senaryoda santral dişin apeksinde (0,041958 mm) tespit edilmiştir. En yüksek intrüzyon değeri ise 3. Senaryoda santral dişin insizal kenarında (-0.004175 mm) saptanmıştır.

**SONUÇ:** Çalışma sonucunda, minividalarla şeffaf plak tasarımları ile diş hareketinde tutarlı bir artış olmasına rağmen, diş devrilmesinde da artış olduğu görülmüştür. Ayrıca, minividaların farklı konumlardaki yerleşimlerinin ortodontik hareketlerin üzerindeki etkisini ve özellikle elastik kuvvet uygulamasının neden olduğu momentlerdeki değişim izlenmiştir.



## SB014

### COMPARISON OF THE EFFECT OF DIFFERENT DESIGNS ON EN MASSE RETRACTION APPLICATIONS WITH CLEAR ALIGNERS USING FINITE ELEMENT ANALYSIS

Ela Eusmanaga, Aylin Paşaoğlu Bozkurt

Istanbul Aydın University

**OBJECTIVES:** With the development of technology and the increasing aesthetic concerns of patients, clear aligners have increased the popularity of orthodontic treatments. The aim of this study was to investigate the mechanical performance of different clear aligner designs when used with miniscrews.

**MATERIALS AND METHODS:** This study involved the development of dentition from the CBCT image used to simulate ten models of en masse retraction. Finite element analysis of these simulations was performed using Algor Fempro (ALGOR, Inc. 150 Beta Drive Pittsburgh, PA USA). In these models: 0.25 mm aligner activation only (M1), IZC mini-screw group: angelbutton (M2), precision cut (M3), composite button (M4), buccal interradicular mini-screw group: angelbutton (M5), precision cut (M6), composite button (M7), palatal interradicular mini-screw group: angelbutton (M8), precision cut (M9) and composite button (M10). In mini-screw groups, 150gr force was simulated.

**RESULTS:** It was observed that the expected and achieved tooth movements during en masse retraction can be affected by miniscrew applications. In the anterior teeth, the highest value in the transversal direction was found in the root of the lateral tooth in M2 (0.010928mm). The lowest value was found in the crown of the lateral tooth in the M5 (-0.000767mm). In the sagittal direction, the maximum value was found to belong to the incisal region of the canine tooth in M10 (0.115631 mm). In the vertical direction the highest extrusion value was determined at the apex of the central tooth (0.041958 mm) in M7. The highest intrusion value was found at the incisal edge of the central tooth (-0.004175 mm) in M3.

**CONCLUSIONS:** It was observed that a consistent increase in tooth movement with clear aligner designs and miniscrews occurred but there was also an increase in tooth tipping. In addition, the effect of the placement of miniscrews in different positions on orthodontic movements.



SB015

## CLINCHECK YAZILIMININ ÖNERDİĞİ İNTERPROKSİMAL REDÜKSİYON MİKTARI NE KADAR GÜVENİLİR?

Nihal Fahrzadeh<sup>1</sup>, Yasemin Tunca<sup>2</sup>, Murat Tunca<sup>2</sup>

<sup>1</sup>Van Yüzünücü Yıl Üniversitesi Diş Hekimliği Fakültesi Ortodonti Anabilim Dalı

<sup>2</sup>Kütahya Sağlık Bilimleri Üniversitesi Diş Hekimliği Fakültesi Ortodonti Anabilim Dalı

**Amaç:** Bu çalışma ClinCheck yazılımı ile elde edilen Bolton analiz sonuçlarının ve yazılımın önerdiği interproksimal redüksiyon (IPR) oranlarının güvenilirliğini değerlendirmek amacıyla yapılmıştır.

**Gereç ve yöntemler:** Invisalign® şeffaf plak sistemi veri tabanından 120 birey Angle sınıflamasına göre üç gruba ayrılmıştır: dental sınıf I (n=43), dental sınıf II (n=49) ve dental sınıf III (n=28) maloklüzyonlar. Bolton analiz verileri ve Align Technology'nin dijital tedavi planlama arayüzü ClinCheck tarafından belirlenen IPR miktarları her birey için maksilla ve mandibula için ayrı ayrı değerlendirilmiştir. Uyuşmazlık, yazılımın belirlediği Bolton oranı ile anterior oran ve genel oran için önerilen IPR miktarının 2 mm'yi aştığı durum olarak tanımlanmıştır. Tüm bireyler için ortalama anterior Bolton oranı ve önerilen anterior Bolton oranı ile toplam Bolton oranı ve önerilen toplam Bolton oranı Cronbach's alpha kullanılarak karşılaştırılmıştır.

**Bulgular:** Sınıf I maloklüzyona sahip bireyler için önerilen anterior Bolton oranı ortalamasının (Ortalama: 0.18), sınıf II maloklüzyona (Ortalama: 0.00) ve sınıf III maloklüzyona (Ortalama: 0.00) sahip bireylere göre daha yüksek olduğu tespit edilmiştir (p=0.008). Anterior Bolton oranı ve önerilen anterior Bolton oranı için Cronbach alfa değeri 0,131 iken, genel oran ve önerilen genel Bolton oranı değeri 0,41 olarak belirlenmiştir. Her iki değer de zayıf güvenilirlik göstergesi olarak tanımlanmıştır.

**Sonuç:** ClinCheck yazılımı ile elde edilen Bolton değerleri ile tedavi planlamasında sunulan IPR önerileri arasında zayıf bir güvenilirlik ilişkisi tespit edilmiştir.



## SB015

### HOW RELIABLE IS THE AMOUNT OF INTERPROXIMAL REDUCTION CLINCHECK SOFTWARE RECOMMENDS?

Nihal Fahrzadeh<sup>1</sup>, Yasemin Tunca<sup>2</sup>, Murat Tunca<sup>2</sup>

<sup>1</sup>Van Yuzuncu Yil University Faculty of Dentistry, Department of Orthodontics

<sup>2</sup>Kutahya Health Sciences University Faculty of Dentistry, Department of Orthodontics,

**Purpose:** This study was conducted to evaluate the reliability of Bolton analysis results obtained with ClinCheck software and the interproximal reduction (IPR) ratios the software recommends.

**Materials and methods:** From the Invisalign® clear aligner system database, 120 individuals were divided into three groups according to Angle classification: dental class I (n=43), dental class II (n=49), and dental class III (n=28) malocclusions. The Bolton analysis data and the IPR amounts determined by Align Technology's digital treatment planning interface, ClinCheck, were evaluated separately for the maxilla and mandible for each individual. A discrepancy was defined as the condition in which the Bolton ratio the software determined and the suggested IPR amount for the anterior ratio and the overall ratio exceeded 2 mm. The average anterior Bolton ratio and suggested anterior Bolton ratio, along with the total Bolton ratio and suggested total Bolton ratio for all individuals, were compared using Cronbach's alpha.

**Results:** It was determined that the average suggested anterior Bolton ratio for individuals with class I malocclusion (Mean: 0.18) was higher than that for individuals with class II malocclusion (Mean: 0.00) and class III malocclusion (Mean: 0.00) ( $p=0.008$ ). Cronbach's alpha for the anterior Bolton ratio and the suggested anterior Bolton ratio was 0.131 whereas the overall ratio and the suggested overall Bolton ratio value were determined to be 0.41. Both values are defined as indicating weak reliability.

**Conclusion:** A weak reliability relationship was detected between the Bolton values obtained with the ClinCheck software and the IPR suggestions provided in treatment planning.



SB016

## ŞEFFAF PLAK VE SABİT ORTODONTİK TEDAVİ GÖREN HASTALARDA PSİKOSOSYAL ETKİLERİN KARŞILAŞTIRILMASI

Emine TÜRKHAN<sup>1</sup>, Mücahid YILDIRIM<sup>1</sup>, Emire Aybüke Erdur<sup>1</sup>, Şakir GICA<sup>2</sup>

<sup>1</sup>Necmettin Erbakan Üniversitesi Diş Hekimliği Fakültesi

<sup>2</sup>Necmettin Erbakan Üniversitesi Tıp Fakültesi

**Amaç:** Çalışmamızın amacı, .... Üniversitesi Diş Hekimliği Fakültesi Ortodonti Anabilim Dalı'na ortodontik tedavi talebiyle başvuran şeffaf plak ve sabit ortodontik tedavi hastalarının tedavi sürecindeki anksiyete ile depresyon değişimlerini ve yaşam kalitelerini değerlendirerek, bu etkilerin bireyler üzerindeki psikososyal farklılıklarını ortaya koymaktır.

**Gereç ve yöntem:** Çalışmamızda, şeffaf plak tedavisi ve sabit ortodontik tedavi görmek isteyen 18 yaş ve üstü 35'er kişilik hasta grupları oluşturulmuştur. Hastalara tedavinin başlangıcında (T1) ve 6. ayında (T2), Ağız Sağlığı Etki Ölçeği-14 (OHIP-14), Beck Anksiyete Ölçeği (BAÖ), Beck Depresyon Ölçeği (BDÖ) ve Dental Estetiğin Psikososyal Etkisi Anketi (PIDAQ) verilerek doldurmaları istenmiştir. Doldurulan ölçekler daha sonra bir psikiyatri uzmanı tarafından analiz edilmiştir.

**Bulgular:** Şeffaf plak ve sabit ortodontik tedavi grubunun OHIP-14 değerlendirmelerinin grup içi değişimleri istatistiksel olarak farklılık göstermiştir ( $p<0,05$ ). Gruplar arası karşılaştırmada ise 6. ay OHIP-14 değerlendirmelerinde istatistiksel olarak farklılık tespit edilmiştir ( $p<0,05$ ). Şeffaf plak tedavi grubunun BAÖ ve BDÖ başlangıç ve 6. ay değerleri arasında istatistiksel olarak bir azalma bulunurken ( $p<0,05$ ); sabit ortodontik tedavi grubunun BDÖ başlangıç ve 6. ay değerleri arasında istatistiksel olarak bir artış bulunmaktadır ( $p<0,05$ ). Gruplar arası karşılaştırmada ise 6. ay değerlendirmelerinde istatistiksel olarak farklılık tespit edilmiştir ( $p<0,05$ ). Şeffaf plak tedavi grubunda dental özgüven, sosyal etki, psikolojik etki ve estetik kaygının grup içi değerlendirmelerinde istatistiksel olarak bir farklılık bulunmaktadır ( $p<0,05$ ). Sabit ortodontik tedavi grubunda sosyal etki ve estetik kaygının grup içi değerlerinde istatistiksel olarak bir farklılık varken ( $p<0,05$ ); dental özgüven ve psikolojik etkinin grup içi değerleri arasında istatistiksel olarak bir farklılık yoktur ( $p>0,05$ ). Gruplar arası karşılaştırmada dental özgüven, sosyal etki, psikolojik etki ve estetik kaygının 6. ay değerlendirmelerinde istatistiksel olarak farklılık tespit edilmiştir ( $p<0,05$ ).

**Sonuçlar:** Şeffaf plaklar tedavi süresince hastaların anksiyete ve depresyon düzeyini azaltıp, yaşam kalitesini artırarak psikososyal yönde olumlu değişiklikler sağlarken; sabit ortodontik tedavi ise depresyon düzeyinin ve estetik kaygıların artmasına, yaşam kalitesinde azalmaya sebep olarak hastaları psikososyal yönde olumsuz etkilemiştir.



## SB016

### COMPARISON OF PSYCHOSOCIAL EFFECTS IN PATIENTS UNDERGOING CLEAR ALIGNERS AND FIXED ORTHODONTIC TREATMENT

Emine TÜRKHAN<sup>1</sup>, Mücahid YILDIRIM<sup>1</sup>, Emire Aybüke Erdur<sup>1</sup>, Şakir GİCA<sup>2</sup>

<sup>1</sup>Necmettin Erbakan University Faculty of Dentistry

<sup>2</sup>Necmettin Erbakan University Faculty of Medicine

**Aim:** Our study aims to evaluate the changes in anxiety and depression levels during treatment and quality of life of patients who applied to the Department of Orthodontics at ..... University Faculty of Dentistry for orthodontic treatment, specifically those undergoing clear aligner and fixed orthodontic treatment. We intend to reveal the psychosocial differences of these effects on individuals.

**Materials and methods:** In our study, patient groups of 35 patients aged 18 and over who wanted to receive clear aligner treatment and fixed orthodontic treatment were created. Patients were asked to fill in OHIP-14, BAI, BDI and PIDAQ at the beginning (T1) and 6th month (T2) of treatment. The completed scales were then analyzed by a psychiatrist.

**Results:** Within-group analyses showed significant differences in OHIP-14 scores between the clear aligner and fixed orthodontic groups ( $p < 0.05$ ). At 6 months, between-group comparisons of OHIP-14 scores were also significant ( $p < 0.05$ ). The clear aligner group demonstrated significant decreases in GOHAI and BDI scores from baseline to 6 months ( $p < 0.05$ ), while the fixed orthodontic group showed a significant increase in BDI scores ( $p < 0.05$ ). Significant between-group differences persisted at 6 months ( $p < 0.05$ ). Intra-group analyses within the clear aligner group revealed significant changes in dental self-confidence, social impact, psychological impact, and aesthetic concerns ( $p < 0.05$ ). The fixed orthodontic group showed significant changes in social impact and aesthetic concerns ( $p < 0.05$ ), with no significant changes in dental self-confidence and psychological impact ( $p > 0.05$ ). Between-group comparisons at 6 months indicated significant differences in dental self-confidence, social impact,

**Conclusion:** Throughout the treatment, clear aligners reduced patients' anxiety and depression levels, thereby improving their quality of life and leading to positive psychosocial changes. In contrast, fixed orthodontic treatment caused an increase in depression levels, leading to heightened aesthetic concerns and a decrease in quality of life, thereby negatively impacting patients' psychosocial well-being.





## SB017

### DERİN ÖĞRENME TABANLI ÜST HAVA YOLU SEGMENTASYONUNUN DOĞRULUĞU

Yağızalp Süküt<sup>1</sup>, Ebru Yurdakurban<sup>2</sup>, Gökhan Serhat Duran<sup>3</sup>

<sup>1</sup>Sağlık Bilimleri Üniversitesi Gülhane Dış Hekimliği Fakültesi Ortodonti Anabilim Dalı

<sup>2</sup>Muğla Sitki Koçman Dış Hekimliği Fakültesi Ortodonti Anabilim Dalı

<sup>3</sup>Çanakkale 18 Mart Üniversitesi Dış Hekimliği Fakültesi Ortodonti Anabilim Dalı

**Amaç:** Ortodontik tedavilerde üst hava yolu hacminin değerlendirilmesi, doğru tanının ve tedavi planının belirlenmesinde önemli bir rol oynamaktadır. Amorf yapısı nedeniyle üst hava yolunun manuel metotla segmentasyonu zaman alıcıdır ve operatör hatalarına açıktır. Yarı otomatik yöntemler, manuel yöntemle göre hızlı sonuçlar sağlamaktadır ancak eşik belirleme, alan büyütme, kontur modelleme gibi farklı interaktif metotların kullanılmasıyla segmentasyon sürecinde operatör kaynaklı hatalar gözlenebilmektedir. Yapay zeka uygulamalarındaki gelişmeler sonucunda, konvolüsyonel nöral ağların (KNA), medikal görüntülerin analizinde kullanımları yaygınlaşmıştır. Bu çalışmada, üst hava yolu segmentasyonu için klinikte hekimler tarafından açık kaynaklı programlardan yararlanılarak eğitilen otomatik segmentasyon modeli ile yarı otomatik yöntemin, altın standart olarak kabul edilen manuel yöntem ile elde edilen segmentasyon sonuçlarıyla karşılaştırması amaçlanmıştır.

**Gereç ve Yöntem:** Üst hava yolunun konik ışınli bilgisayarlı tomografi (KİBT) görüntülerinden segmentasyonu için yazarlar tarafından MONAI Label altyapısı kullanılarak otomatik bir segmentasyon modeli eğitilmiştir. Yarı otomatik segmentasyon için açık kaynaklı ITK-SNAP programı kullanılmıştır. Her iki yöntemin doğruluğu, manuel segmentasyonlarla karşılaştırılarak değerlendirilmiştir. Değerlendirme metrikleri arasında Dice Benzerlik Katsayısı (DBK), Kesinlik, Geri Çağırma, %95 Hausdorff Mesafesi (HM) ve hacimsel karşılaştırmalar bulunmaktadır.

**Bulgular:** Ortalama DBK skoru otomatik segmentasyon grubunda  $0.915 \pm 0.041$ , yarı otomatik segmentasyon grubunda ise  $0.940 \pm 0.021$  olarak bulunarak her iki yöntemin de klinik olarak kabul edilebilir doğruluk sergilediğini göstermiştir. 95% HM değer ortalamaları yarı otomatik segmentasyon grubunun ( $0.997 \pm 0.585$ ) otomatik segmentasyona göre ( $1.447 \pm 0.674$ ) manuel segmentasyona daha yakın ve daha doğru sonuçlar sağladığı tespit edilmiştir. Hacimsel karşılaştırmalarda, manuel segmentasyon ile otomatik ve yarı otomatik yöntemler arasında toplam, orofaringeal ve velopharyngeal hava yolu hacimleri için istatistiksel olarak anlamlı bir fark bulunmamıştır.

**Sonuçlar:** Çalışmamızda, açık kaynaklı yazılımlarla gerçekleştirilen otomatik ve yarı otomatik segmentasyon yöntemlerin, manuel yöntem ile benzer segmentasyon sonuçları sağladığı bulunmuştur. Bu yöntemler, klinik ortodontik uygulamalar sırasında benzer doğrulukla daha hızlı ve daha basit üst hava yolu segmentasyonu sağlayarak klinik karar verme sürecine katkıda bulunabilir.



## SB017

### ACCURACY OF DEEP LEARNING-BASED UPPER AIRWAY SEGMENTATION

Yağızalp Süküt<sup>1</sup>, Ebru Yurdakurban<sup>2</sup>, Gökhan Serhat Duran<sup>3</sup>

<sup>1</sup>University Of Health Sciences Faculty Of Dental Medicine Department Of Orthodontics

<sup>2</sup>Muğla Sitki Koçman University Faculty Of Dentistry Department Of Orthodontics

<sup>3</sup>Çanakkale 18 March University Faculty Of Dentistry Department Of Orthodontics

**Objectives:** Evaluating upper airway volume in orthodontic treatments is crucial for accurate diagnosis and treatment planning. Manual segmentation of the upper airway is time-consuming and error-prone due to its amorphous structure. Semi-automatic methods are faster but still vulnerable to operator error from interactive methods like thresholding, region growing, and active contour, which can lead to discrepancies in results. With the rapid progression of artificial intelligence, Convolutional Neural Networks (CNNs) have become widely adopted for image-based analysis in medical imaging. This study evaluates upper airway segmentation by comparing results from automatic model, trained by the authors, and a semi-automatic method against the gold standard manual method.

**Materials/Methods:** An automatic segmentation model was trained using the MONAI Label framework to segment the upper airway from cone-beam computed tomography (CBCT) images. The open-source program ITK-SNAP was used for semi-automatic segmentation. The accuracy of both methods was evaluated against manual segmentations. Evaluation metrics included Dice Similarity Coefficient (DSC), Precision, Recall, 95% Hausdorff Distance (HD), and volumetric differences.

**Results:** The automatic segmentation group averaged a DSC score of  $0.915 \pm 0.041$ , while the semi-automatic group scored  $0.940 \pm 0.021$ , indicating clinically acceptable accuracy for both methods. Analysis of the 95% HD revealed that semi-automatic segmentation ( $0.997 \pm 0.585$ ) was more accurate and closer to manual segmentation than automatic segmentation ( $1.447 \pm 0.674$ ). Volumetric comparisons revealed no statistically significant differences between automatic and manual segmentation for total, oropharyngeal, and velopharyngeal airway volumes. Similarly, no significant differences were noted between the semi-automatic and manual methods across these regions.

**Conclusions:** The study showed that both automatic and semi-automatic methods, utilizing open-source software, align well with manual segmentation. These methods can assist in decision-making by enabling quicker and simpler upper airway segmentation with similar accuracy during orthodontic practice.



## SB018

### ORTODONTİDE YAPAY ZEKA ÜRÜNÜ GENİŞ DİL MODELİ CHATGPT NE KADAR GÜVENİLİR?

Kevser Kurt Demirsoy<sup>1</sup>, S. Kutalmış Büyük<sup>2</sup>, **Tayyip Biçer**<sup>2</sup>

<sup>1</sup>Nevşehir Hacı Bektaş Veli Üniversitesi Diş Hekimliği Fakültesi Ortodonti Anabilim Dalı, Nevşehir, Türkiye

<sup>2</sup>Ordu Üniversitesi Diş Hekimliği Fakültesi Ortodonti Anabilim Dalı, Ordu, Türkiye

**AMAÇ:** Bu çalışma, ChatGPT'nin ortodontik sorulara verdiği yanıtların güvenilirliğini değerlendirmeyi, hasta eğitimi ve bilgi yayılımını geliştirme potansiyeline odaklanmayı amaçlamaktadır.

**GEREÇ VE YÖNTEM:** Ortodonti ile ilgili dört temel alanda sık sorulan ve merak edilen sorular hazırlanarak ChatGPT (Versiyon 4.0)'a soruldu ve alınan yanıtlar 3 farklı grup (Diş hekimliği son sınıf öğrencileri, N=30; ortodontik tedavi isteyen bireyler, N=30; ortodontistler, N=30) tarafından değerlendirilmiştir. Ortodontinin bu temel alanlarında sorulan sorular; şeffaf plaklar (CA), lingual ortodonti (LO), estetik braketer (AB) ve temporomandibular rahatsızlıklar (TMD). ChatGPT tarafından verilen cevaplar katılımcılar tarafından Global Kalite Ölçeği (GQS) ve Tüketici Sağlığı Bilgilerine Yönelik Kalite Kriterleri (DISCERN) ölçeği kullanılarak değerlendirilmiştir.

**BULGULAR:** CA'nın öğrencilere verdiği cevapların toplam DISCERN puanı  $51,7 \pm 9,38$ , hastalara  $57,2 \pm 10,73$  ve ortodontistlere verdiği cevapların toplam ortalama DISCERN puanı  $47,4 \pm 4,78$  idi. Katılımcılar arasındaki puan farkı istatistiksel olarak anlamlı bulunmuştur ( $P=0,001$ ). Gruplar arasında LO için GQS puanlarının karşılaştırılması; öğrencilerde  $3,53 \pm 0,78$ , hastalarda  $4,40 \pm 0,72$  ve ortodontistlerde  $3,63 \pm 0,72$  ( $P < 0,001$ ). TMD rahatsızlıklarına ilişkin ChatGPT değerlendirmelerinin gruplar arası karşılaştırması DISCERN ölçeğine göre incelendiğinde en yüksek değer hasta grubunda ( $57,83 \pm 11,47$ ), en düşük değer ise ortodontist grupta ( $45,90 \pm 11,84$ ) verilmiştir. AB ile ilgili bilgi kalitesi değerlendirmesi incelendiğinde her üç grupta da GQS puanlarının  $>3$  olduğu, Chat GPT cevaplarının iyi ve mükemmel kalitede olarak sınıflandırıldığı görüldü (Öğrenciler  $3,50 \pm 0,78$ ; Hastalar  $4,17 \pm 0,87$ ;  $3,50 \pm 0,82$ ).

**SONUÇ:** AB, LO, CA ve TMD'ye ilişkin ChatGPT yanıtlarının ortodontistler, hastalar ve diş hekimliği öğrencileri tarafından orta ve iyi kalitede olduğu belirlenmiştir. ChatGPT'nin geliştirilmesi ve gerekli güncellemelerin yapılması durumunda ortodonti alanında hasta bilgilendirme ve eğitim açısından önemli bir potansiyele sahip olacağı düşünülmektedir.



## SB018

### HOW RELIABLE IS THE ARTIFICIAL INTELLIGENCE PRODUCT LARGE LANGUAGE MODEL CHATGPT IN ORTHODONTICS?

Kevser Kurt Demirsoy<sup>1</sup>, S. Kutalmış Büyük<sup>2</sup>, **Tayyip Biçer**<sup>2</sup>

<sup>1</sup>Department of Orthodontics, Faculty of Dentistry Nevşehir Hacı Bektaş Veli University, Nevşehir, Türkiye

<sup>2</sup>Department of Orthodontics, Faculty of Dentistry Ordu University, Ordu, Türkiye

**AIM:** This study aims to assess the credibility of ChatGPT's responses to orthodontic queries, focusing on its potential for enhancing patient education and information dissemination.

**MATERIALS AND METHODS:** Frequently asked and curious questions in four basic areas related to orthodontics were prepared and asked to ChatGPT (Version 4.0), and the answers received were evaluated by 3 different groups (Senior dentistry students, N=30; individuals seeking orthodontic treatment, N=30; orthodontists, N=30). Questions asked in these basic areas of orthodontics were about; clear aligners (CA), lingual orthodontics (LO), aesthetic braces (AB), and temporomandibular disorders (TMD). The answers given by the ChatGPT were evaluated by the participants using the Global Quality Scale (GQS) and Quality Criteria for Consumer Health Information (DISCERN) scale.

**RESULTS:** The total mean DISCERN score for the answers of CA to the students was  $51.7 \pm 9.38$ , to the patients was  $57.2 \pm 10.73$ , and to the orthodontists was  $47.4 \pm 4.78$ . The difference in scores between the participants was found to be statistically significant ( $P=.001$ ). Comparison of GQS scores for LO among groups; students'  $3.53 \pm 0.78$ , patients'  $4.40 \pm 0.72$ , and orthodontists'  $3.63 \pm 0.72$  ( $P < .001$ ). The intergroup comparison of ChatGPT evaluations about TMD disorders was examined in terms of the DISCERN scale, the highest value was given in the patients group ( $57.83 \pm 11.47$ ), while the lowest value was given in the orthodontist group ( $45.90 \pm 11.84$ ). When the information quality evaluation about AB was examined, it was observed that GQS scores were  $>3$  in all three groups, and Chat GPT answers were classified as good and excellent quality (Students  $3.50 \pm 0.78$ ; Patients  $4.17 \pm 0.87$ ;  $3.50 \pm 0.82$ ).

**CONCLUSIONS:** ChatGPT responses on AB, LO, CA, and TMD were determined to be of medium and good quality by orthodontists, patients, and dentistry students. ChatGPT has a significant potential in patient information and education in orthodontics if it is developed and necessary updates are performed.



XIX. Uluslararası Türk Ortodonti Derneği Kongresi

Herkes için Dijital Ortodonti  
Klinik Uygulamalarda İpuçları ve Yenilikler

XIX<sup>th</sup> International Congress of Turkish Orthodontic Society  
Digital Orthodontics For Everyone  
Tips & Trends in Clinical Practice

02-06 Kasım / November 2024

Susesi Luxury Resort, Belek-Antalya



SB019

## YAPAY ZEKÂ ALGORİTMASI İLE GERÇEKLEŞTİRİLEN ANTEROPOSTERİOR SEFALOMETRİK ANALİZİN BİLGİSAYAR DESTEKLİ DİJİTAL ANALİZ İLE KIYASLANMASI

Merve Turgut İleri, Türkan Sezen Erhamza

Kırıkkale Üniversitesi

**Amaç:** Bu çalışmanın amacı yapay zekâ destekli bir platform olan WebCeph'ten elde edilen anteroposterior sefalometrik ölçümleri, dijital analiz programı aracılığıyla elde edilen ölçümlerle karşılaştırmak ve WebCeph'ten elde edilen otomatik ölçümlerin geçerliliğini ve güvenilirliğini değerlendirmektir.

**Gereç ve Yöntem:** Tedavi öncesinde alınan 50 hastaya ait anteroposterior sefalometrik radyografi rastgele olarak seçilmiştir. Toplamda 23 anatomik nokta Dolphin programı aracılığıyla tek bir araştırmacı tarafından işaretlenmiş ve 21 parametrenin ölçümü dijital olarak gerçekleştirilmiştir. Ardından aynı radyografiler WebCeph platformuna yüklenmiş ve kalibrasyon ayarları manuel olarak gerçekleştirildikten sonra anatomik nokta lokalizasyonlarının işaretlenmesi otomatik olarak yapılmıştır. Platformun atadığı anatomik noktalarda manuel olarak hiçbir değişiklik yapılmaksızın analiz ölçümleri gerçekleştirilmiştir. Elde edilen analizler dijital ortamda üst üste getirilmiş ve aynı anatomik nokta arasındaki ImageJ 3 programıyla ölçülmüştür. Radyografilerin kalibrasyonunun işaretlenmesinden analiz ekranı ortaya çıkana kadarki süre dijital kronometreyle kaydedilmiştir. Gözlemci içi tutarlılığın belirlenmesi amacıyla ICC testi kullanılmıştır. Her iki programdan elde edilen ölçümler eşleştirilmiş t-testiyle, anatomik nokta lokalizasyonları Wilcoxon işaretli sıralar testiyle karşılaştırılarak değerlendirilmiştir.

**Bulgular:** Her iki yöntemin de yüksek derecede tutarlı olduğu görülmüştür. Sağ Z uzunluğu, Sol Z uzunluğu, Sağ J'den A6 vertikal yüksekliği ve Sol Me-Ag mesafesi ölçümlerindeki farklılıklar istatistiksel olarak anlamlı bulunmuştur. x düzleminde ZR, ZL, CG, CoR, CoL, B6L noktalarında, y düzleminde ZaL, NCR, NCL, Me, B1L, A6R, A6L, A1R, A1L noktalarında istatistiksel olarak anlamlı farklılık tespit edilmiştir. Analiz sırasında geçen süre Dolphin'de WebCeph'e göre daha uzun olduğu görülmüştür.

**Sonuç:** WebCeph programında çalışma süresinin Dolphin programına göre 10 kat daha hızlı olduğu belirlenmiştir. Webceph programı otomatik anteroposterior radyografi analizinde %71,6 oranında başarılı olmuştur.



XIX. Uluslararası Türk Ortodonti Derneği Kongresi

Herkes için Dijital Ortodonti  
Klinik Uygulamalarda İpuçları ve Yenilikler

XIX<sup>th</sup> International Congress of Turkish Orthodontic Society

Digital Orthodontics For Everyone  
Tips & Trends in Clinical Practice

02-06 Kasım / November 2024

Susesi Luxury Resort, Belek-Antalya



**SB019**

## **COMPARISON OF ANTEROPOSTERIOR CEPHALOMETRIC ANALYSIS WITH ARTIFICIAL INTELLIGENCE ALGORITHM AND COMPUTER-BASED DIGITAL ANALYSIS**

**Merve Turgut İleri, Türkan Sezen Erhamza**

Kırıkkale University

**Aim:** The purpose of this study is to compare the anteroposterior cephalometric measurements obtained from the AI-based platform WebCeph with the digital analysis and evaluate the validity and reliability of measurements obtained from WebCeph.

**Materials and Methods:** Anteroposterior cephalometric radiographs of 50 patients taken before treatment were randomly selected. A total of 23 anatomical points were marked by a researcher via the Dolphin program, and 21 parameters were measured digitally. The same radiographs were uploaded to the WebCeph platform and after the calibration settings were made manually, the anatomical point localizations were marked automatically. Analysis measurements were performed without any manual changes at the anatomical points assigned by the platform. The resulting analyzes were superimposed digitally and the distance between the same anatomical points was measured with the ImageJ 3 program. The time from marking the calibration of the radiographs until the analysis screen appeared was recorded with a digital stopwatch. The ICC test was used to determine intraobserver consistency. Measurements obtained from both programs were evaluated by paired t-test, and anatomical point localizations were compared with the Wilcoxon signed-rank test.

**Results:** Both methods were found to be highly consistent. The difference between the Dolphin and WebCeph observations for the parameters Right Z length, Left Z length, Right A6 vertical height from J, and Left Me-Ag distance was found to be statistically significant. Also, a statistically significant difference was found at ZR, ZL, CG, CoR, CoL, B6L points in the x plane, and at ZaL, NCR, NCL, Me, B1L, A6R, A6L, A1R, A1L points in the y plane. The elapsed time during the analysis with Dolphin was longer than WebCeph.

**Conclusion:** The WebCeph platform was found to be 71.6% more successful than the human observer in anteroposterior cephalometry analysis, and its speed was found to be 10 times faster.



## SB020

### KIBT'DE DOĞRUSAL VE AÇISAL SEFALOMETRİK ÖLÇÜMLERİN YARI OTOMATİK YAZILIM VE YAPAY ZEKA İLE OLUŞTURULAN SEFALOMETRİ GÖRÜNTÜLERİ KULLANILARAK KARŞILAŞTIRILMASI

Kaan Orhan<sup>1</sup>, Kaan Orhan<sup>2</sup>, Kaan Orhan<sup>3</sup>, İsmet Ersalici<sup>4</sup>, Nora Saif<sup>5</sup>, Nora Saif<sup>6</sup>, Seçil Aksoy<sup>7</sup>, Maxim Gusarev<sup>8</sup>, Matvey Ezhov<sup>8</sup>, Alex Sanders<sup>8</sup>

- <sup>1</sup>Dentomaksillofasiyal Radyoloji Bölümü, Diş Hekimliği Fakültesi, Ankara Üniversitesi, Ankara, Türkiye  
<sup>2</sup>Ankara Üniversitesi Medikal Tasarım Uygulama ve Araştırma Merkezi (MEDITAM), Ankara, Türkiye  
<sup>3</sup>Oral Diagnoz Bölümü, Diş Hekimliği Fakültesi, Semmelweis Üniversitesi, Budapeşte, Macaristan  
<sup>4</sup>Ortodonti Bölümü, Diş Hekimliği Fakültesi, Yakın Doğu Üniversitesi, Lefkoşa, Kıbrıs  
<sup>5</sup>Ağız ve Çene Radyolojisi Bölümü, Diş Hekimliği Fakültesi, Kahire Üniversitesi, Kahire, Mısır  
<sup>6</sup>Oral Radoloji Bölümü, Future University in Egypt, Kahire, Mısır  
<sup>7</sup>Dentomaksillofasiyal Radyoloji Bölümü, Diş Hekimliği Fakültesi, Yakın Doğu Üniversitesi, Lefkoşa, Kıbrıs  
<sup>8</sup>Diagnocat, Inc., San Francisco, ABD

**Amaç:** Bu çalışmanın amacı, iki yarı otomatik yazılım programı (InVivo ve Romexis) ve yapay zeka (YZ) tabanlı bir platform (Diagnocat) kullanarak KIBT'lerdeki sefalometrik ölçümlerin güvenilirliğini değerlendirmektir.

**Gereç ve yöntemler:** Retrospektif analiz için toplam 29 KIBT(15'i Kuzey Kıbrıs'tan ve 14'ü Mısır'dan) dahil edilmiştir. Çalışmada vertikal ilişki, anteroposterior ilişki ve yumuşak doku profilini değerlendirmek için 17 sefalometrik ölçüm yapılmıştır. Tüm ölçümler 2 yazılım (InVivo & Romexis) kullanılarak değerlendirilmiş ve sonuçlar yapay zeka tabanlı bir web sitesi (Diagnocat) ile karşılaştırılmıştır.

**Bulgular:** Çalışmamızda gözlemci içi tekrarlanabilirlik 0,62 ila 0,94 aralığında değişmekle birlikte önemli bir tutarsızlık göstermemiştir. Bununla birlikte, yapay zeka tarafından oluşturulan sefalogramlarda yaptığı belirli ölçümlerde daha düşük tekrarlanabilirlik gözlenmiştir. İki yarı otomatik yazılım programı ve YZ tabanlı algoritma ile yapılan ölçümler arasında Witz değerlendirmesi ve U1 - SN açısı hariç anlamlı bir fark görülmemiştir. İki yarı otomatik yazılım programı arasında da MP-FH açısı ölçümleri, ANS-PNS, Go-Me ve Go-Gn mesafeleri açısından anlamlı farklılıklar gözlenmiştir.

**Sonuç:** Bu çalışma, KIBT'lerde sefalometrik ölçümlerin güvenilirliğinin özellikle yarı otomatik yazılım programları ve yapay zeka tabanlı platformlar kullanıldığında değerlendirilmesinin önemini vurgulamaktadır. Analizimiz, çoğu ölçümde tutarlı gözlemci içi tekrarlanabilirlik göstermiştir. Bununla birlikte, yapay zeka tarafından oluşturulan sefalogramlar kullanılarak değerlendirildiğinde bazı ölçümlerin daha düşük tekrarlanabilirlik sergilemesi dikkat çekicidir ve bu da yapay zeka algoritmalarında iyileştirme için potansiyel alanlar olduğunu düşündürmektedir.



## SB020

### COMPARISON OF LINEAR AND ANGULAR CEPHALOMETRIC MEASUREMENTS IN CBCT USING SEMI-AUTOMATED SOFTWARE AND ARTIFICIAL INTELLIGENCE-GENERATED CEPHALOGRAMS

Kaan Orhan<sup>1</sup>, Kaan Orhan<sup>2</sup>, Kaan Orhan<sup>3</sup>, İsmet Ersalici<sup>4</sup>, Nora Saif<sup>5</sup>, Nora Saif<sup>6</sup>  
Seçil Aksoy<sup>7</sup>, Maxim Gusarev<sup>8</sup>, Matvey Ezhov<sup>8</sup>, Alex Sander<sup>8</sup>

<sup>1</sup>Department of Dentomaxillofacial Radiology, Faculty of Dentistry, Ankara University, Ankara, Turkey

<sup>2</sup>Ankara University Medical Design Application and Research Center (MEDITAM), Ankara, Turkey

<sup>3</sup>Department of Oral Diagnostics, Faculty of Dentistry, Semmelweis University, Budapest, Hungary

<sup>4</sup>Department of Orthodontics, Faculty of Dentistry, Near East University, Nicosia, Cyprus

<sup>5</sup>Department of Oral and Maxillofacial Radiology, Faculty of Dentistry, Cairo University, Cairo, Egypt

<sup>6</sup>Department of Oral Radiology, Future University in Egypt, Cairo, Egypt

<sup>7</sup>Department of Dentomaxillofacial Radiology, Faculty of Dentistry, Near East University, Nicosia, Cyprus

<sup>8</sup>Diagnocat, Inc, San Francisco, USA.

**Objective:** Cephalometric analysis is crucial for orthodontic and orthognathic treatment planning, especially in the presence of skeletal discrepancies. Recent advancements in computer and software technology have enabled computer-assisted cephalometric analysis. Several software and web-based platforms now utilize artificial intelligence (AI) algorithms for automatic detection of cephalometric landmarks. However, the clinical reliability of these AI algorithms in detecting cephalometric landmarks remains uncertain. This study aimed to compare the reliability of cephalometric measurements from CBCT using two different semi-automated software and AI-based platforms.

**Materials and Methods:** This retrospective analysis included 29 CBCT scans (15 from Northern Cyprus and 14 from Egypt). Seventeen measurements were assessed to evaluate vertical relationships, anteroposterior relationships, and soft tissue profiles. The measurements were evaluated using two software programs (InVivo and Romexis) and compared with an AI-based platform (Diagnocat).

**Results:** The study evaluated three tracing techniques, including AI-generated cephalograms, for intra- and inter-observer repeatability. Intra-observer repeatability ranged from 0.62 to 0.94, indicating no significant discrepancies. However, AI-generated cephalograms showed reduced repeatability in certain metrics. Most inter-observer comparisons between the semi-automated software and AI-based algorithms showed no significant differences. Notable exceptions were the Witz Appraisal and U1 to SN angle, where the AI method differed significantly from both software packages. Variations were also observed in MP-FH angle measurements, ANS-PNS distances, Go-Me, and Go-Gn among the semi-automated algorithms. This comprehensive analysis enhances our understanding of the consistency and variations between different tracing methods in orthodontic evaluations.

**Conclusion:** CBCT-generated cephalograms using rendering software and AI-based detection provide consistent measurements. However, challenges remain in recognizing and measuring curved surfaces in three-dimensional images. While 3D imaging is essential for visualizing maxillofacial landmarks, current landmarks are designed for 2D analysis. Future research should focus on developing new landmarks and tools compatible with advanced 3D imaging technology.





## SB021

### YAPAY ZEKA TABANLI OTOMATİK DİJİTAL MODEL ANALİZİNİN GÜVENİLİRLİĞİNİN DEĞERLENDİRİLMESİ

Kaan Kahya, **Zeynep Beyçe Karaman**, Can Arslan, Derya Germeç Çakan

Yeditepe Üniversitesi, Diş Hekimliği Fakültesi, Ortodonti Anabilim Dalı, İstanbul, Türkiye

**AMAÇ:** Ortodonti alanında yapay zekanın entegrasyonu, teşhis ve tedavi planlama süreçlerinde devrim yaratmıştır. Bu çalışmada, yapay zeka destekli dijital model analiz sistemlerinin doğruluğunun ve güvenilirliğinin; otosegmente dijital (AS), manuel dijital (MS), ve geleneksel manuel (CM) yöntemlerle karşılaştırılması amaçlanmıştır. Araştırma, dijital bir yazılım üzerinde diş segmentasyonu, ölçüm doğruluğu ve analiz etkinliği gibi çeşitli parametreleri değerlendirerek karşılaştırmaktadır.

**GEREÇ-YÖNTEM:** Daimi dentisyonda, eksik dişi olmayan ve az-orta şiddette çapraşıklığa sahip sekizi erkek on altısı kadın toplam 24 birey ( $19.5 \pm 6,05$  yıl yaşında) seçilmiştir. Seçilen hastaların alçı modelleri üzerinden dijital kumpas ile lineer ölçümler yapılmıştır. Dijital modeller Orthosystem Yazılımı (3Shape, Kopenhag, Danimarka) üzerinden manuel ve otomatik olarak segmente edilmiş ve ölçümler yapılmıştır. 3 farklı yöntemle mezio-distal diş boyutları, ark genişlikleri ölçülmüş, Bolton analizi yapılmıştır.

**BULGULAR:** Tekrarlı ölçümler her üç sistemin de tutarlı sonuçlar verdiğini göstermektedir. Düşük standart sapmalar ve dar güven aralıkları, her bir sistemin güvenilir olduğunu ancak bazı sistemlerin diğerlerine göre daha hassas ölçüm sonuçları verdiğini göstermektedir. Yöntemler arası kıyaslamada premolarlar haricindeki dişlerin boyutlarının incelenmesinde anlamlı farklılık bulunmuştur ( $p < 0,05$ ). AS ve MS sistemleri arasında yer darlığı analizi, Bolton uyumsuzluğu gibi parametrelerde istatistiksel olarak anlamlı farklılık bulunmamıştır. ( $p > 0,05$ )

**SONUÇ:** Dijital olarak ölçülen AS ve MS yöntemlerinin birbirleriyle tutarlı ölçüm sonuçları verdiği bulunmuştur. CM yönteminde konvansiyonel aşama fazlalığı nedeniyle hata olasılığı artmaktadır. Dijital yöntemin derin öğrenme ile geliştirilmesiyle AS yöntemi MS yöntemine yaklaşmaktadır.



## SB021

### ASSESSING THE RELIABILITY OF ARTIFICIAL INTELLIGENCE-BASED AUTOMATIC DIGITAL MODEL ANALYSIS COMPARED TO MANUAL SYSTEM

Kaan Kahya, **Zeynep Beyçe Karaman**, Can Arslan, Derya Germeç Çakan

Yeditepe University, Faculty of Dentistry, Department of Orthodontics, Istanbul, Turkey

**AIM:** The integration of artificial intelligence in orthodontics has revolutionized the diagnostic and treatment planning processes. This study aims to compare the accuracy and reliability of AI-supported digital model analysis systems with auto-segmented digital (AS), manual digital (MS), and traditional manual (CM) methods. The research compares the digital software by evaluating various parameters such as tooth segmentation, measurement accuracy, and analysis efficiency.

**MATERIAL METHOD:** Twenty-four individuals, comprising 8 males and 16 females (19.5± 6,05 years age), with all permanent teeth and mild to moderate crowding were selected. Linear measurements were made with a digital caliper on the plaster models of the selected patients. The digital models were manually and automatically segmented and measured using Orthosystem Software (3Shape, Copenhagen, Denmark). Using 3 different methods, mesiodistal tooth dimensions, arch widths were measured and Bolton analysis was performed.

**RESULTS:** Repeated measurements and statistical analysis show that all methods give consistent results. Low standard deviations and narrow confidence intervals indicate that each system is reliable, but some methods may be more precise. In comparing the methods, a significant difference was found when examining the size of teeth other than premolars ( $p<0.05$ ). There was no statistically significant difference between AS and MS systems in parameters such as arch length deficiency, and Bolton discrepancy. ( $p>0.05$ ).

**CONCLUSION:** The digitally measured AS and MS methods were found to give consistent measurement results with each other. In the CM method, the error probability increases due to the conventional phase redundancy. By improving the digital method with deep learning, the AS method approaches the MS method.



## SB022

# İSKELETSEL SINIF III MALOKLÜZYONLU HASTALARIN ORTOGNATİK CERRAHİ ÖNGÖRÜSÜNDE YAPAY ZEKÂ DESTEKLİ SEFALOMETRİK YAZILIMIN DOĞRULUĞUNUN İNCELENMESİ

Kübra Emanet<sup>1</sup>, Taner Öztürk<sup>1</sup>, Emrah Soylu<sup>2</sup>

<sup>1</sup>Erciyes Üniversitesi Diş Hekimliği Fakültesi Ortodonti Ana Bilim Dalı

<sup>2</sup>Erciyes Üniversitesi Diş Hekimliği Fakültesi Ağız, Diş ve Çene Cerrahisi Ana Bilim Dalı

## Özet

**Amaç:** Ortognatik cerrahi, stabil çene formunu ve fonksiyonunu korurken yüz estetiğini geliştirmeyi amaçlamaktadır. Ortognatik cerrahinin cerrahi prosedürü sonrasında ait öngörüsü lateral sefalogramlar, hastanın üç boyutlu görüntüleri ve profil fotoğrafları kullanılarak yapılabilmektedir. Bu çalışmada iskeletsel sınıf III maloklüzyonu bulunan ortognatik cerrahi hastalarının cerrahi öngörüsünde ağız dışı profil fotoğrafları kullanılarak yapay zekâ destekli ve web tabanlı bir sefalometrik analiz yazılımının (WebCeph) doğruluğunu incelemek amaçlanmıştır.

**Gereç ve Yöntem:** Çalışmada iskeletsel sınıf III maloklüzyonu bulunan ve ortognatik cerrahi ile tedavi edilen 20 yetişkin hastaya ait pre-operatif ve post-operatif 6. aya ait ağız dışı profil fotoğrafları kullanılmıştır. WebCeph yazılımında (AssembleCircle, Güney Kore), hastaların pre-operatif profil fotoğrafları üzerine pre-operatif cerrahi planlamadaki hareketler uygulanmıştır. Cerrahi öncesinde planlanan hareketlerin uygulandığı ve cerrahi sonrası 6. ayda alınan fotoğrafları birbirleriyle ve cerrahi öncesi hali ile karşılaştırılmıştır. Her bir fotoğraf üzerinde 6 açısız ve 4 uzunluk ölçümü yapılmıştır. Verilerin normalliği Shapiro-Wilk testiyle belirlenmiştir. Normal dağılım göstermeyen veriler Friedman testiyle, normal dağılım gösteren veriler tekrarlı ölçümler ANOVA testiyle değerlendirilmiştir. Ölçümler arası ikili karşılaştırmalar için Bonferroni testi kullanılmıştır.

**Bulgular:** Cerrahi öncesine göre mentolabial açıda ( $p=0,015$ ), çene ölçümünde ( $p=0,004$ ), burun ucu ölçümünde ( $p=0,000$ ), çene projeksiyonunda ( $p=0,034$ ), Frankfort horizontali ile A-B çizgisi arasındaki açıda ( $p=0,042$ ), nasofrontal açıda ( $p=0,042$ ), nasofasiyal açıda ( $p=0,000$ ), üst dudak-Ricketts E parametresinde ( $p=0,000$ ) istatistiksel olarak anlamlı değişiklikler olmuştur. Çoklu karşılaştırma sonuçlarında mentolabial açı, post-operatif 6. ayda ( $Mdn=136,24$ ) ortognatik cerrahi öngörüsünden ( $Mdn=146,65$ ) anlamlı düzeyde düşüktür ( $z=-3,13$ ;  $p<0,05$ ).

**Sonuç:** İskeletsel sınıf III ortognatik cerrahi tedavilerin operasyon öncesi öngörülebilirliğinde yapay zekâ destekli sefalometrik analiz programları ile simülasyon gerçekleştirilmesi cerrahi sonrası sonuçlara yakın sonuçlar verebilmektedir. Üç boyutlu görüntüler ile ileri çalışmalara ihtiyaç vardır.



## SB022

### EXAMINING THE ACCURACY OF ARTIFICIAL INTELLIGENCE-ASSISTED CEPHALOMETRIC SOFTWARE IN ORTHOGNATHIC SURGERY PREDICTION OF PATIENTS WITH SKELETAL CLASS III MALOCCLUSION

Kübra Emanet<sup>1</sup>, Taner Öztürk<sup>1</sup>, Emrah Soylu<sup>2</sup>

<sup>1</sup>Erciyes University Faculty of Dentistry Department of Orthodontics

<sup>2</sup>Erciyes University Faculty of Dentistry, Department of Oral and Maxillofacial Surgery

#### Abstract

**Objective:** Orthognathic surgery aim to improve facial aesthetics while maintaining stable jaw form and function. Prediction of orthognathic surgery after the surgical procedure can be made using lateral cephalograms, three-dimensional images of the patient and profile photographs. This study aimed to examine the accuracy of an artificial intelligence-assisted and web-based cephalometric analysis software (Web-Ceph) using extraoral profile photographs in the surgical prediction of orthognathic surgery patients with skeletal class-III malocclusion.

**Materials ve Method:** In the study, pre-operative and post-operative 6th-month extraoral profile photographs of 20 adult patients with skeletal class-III malocclusion and treated with an orthognathic surgery were used. In WebCeph software (AssembleCircle, South Korea), the movements in the pre-operative surgical planning were applied to the pre-operative profile photographs of the patients. Photographs of the movements planned before surgery and those taken 6th-month after surgery were compared with each other and with the pre-surgical state. On each photograph, 6 angular and 4 length measurements were taken. Normality of data was determined by the Shapiro-Wilk test. Data that didn't show a normal distribution were evaluated with the Friedman test, and data with a normal distribution were evaluated with the repeated measures ANOVA test. Bonferroni test was used for pairwise-comparisons between measurements.

**Results:** There were statistically significant changes in the, mentolabial angle ( $p=0.015$ ), chin measurement ( $p=0.004$ ), nose-tip measurement ( $p=0.000$ ), chin projection ( $p=0.034$ ), angle between Frankfort horizontal and A-B line ( $p=0.042$ ), nasofrontal angle ( $p=0.042$ ), nasofacial angle ( $p=0.000$ ), and upper lip-Ricketts E parameter ( $p=0.000$ ) compared to before surgery. In multiple comparison results, the mentolabial angle was significantly lower ( $z=-3.13$ ;  $p<0.05$ ) than the orthognathic surgery prediction ( $Mdn=146.65$ ) at the 6th post-operative month ( $Mdn=136.24$ ).

**Conclusion:** In the pre-operative predictability of skeletal class-III orthognathic surgical treatments, simulation with artificial intelligence-assisted cephalometric analysis programs can provide results close to post-surgical results. Further studies with three-dimensional images are needed.



XIX. Uluslararası Türk Ortodonti Derneği Kongresi

Herkes için Dijital Ortodonti  
Klinik Uygulamalarda İpuçları ve Yenilikler

XIX<sup>th</sup> International Congress of Turkish Orthodontic Society  
Digital Orthodontics For Everyone  
Tips & Trends in Clinical Practice

02-06 Kasım / November 2024

Susesi Luxury Resort, Belek-Antalya



**SB023**

## **DUDAK DAMAK YARIKLI HASTALARDA YAPAY ZEKA KULLANILARAK DİŞLERİN TESPİTİNİN VE NUMARALANDIRILMASININ DOĞRULUĞUNUN DEĞERLENDİRİLMESİ**

Can Arslan, **Nesli Özüm Yücel**, Kaan Kahya, Derya Germeç Çakan

Yeditepe Üniversitesi , Ortodonti Anabilim Dalı, İstanbul, Türkiye

**Amaç:** Dudak Damak Yarıklı (DDY) bireylerin panoramik röntgenleri üzerinde yapay zeka kullanılarak dişlerin tespiti ve numaralandırmasının doğruluğunun değerlendirilmesi.

**Gereç-Yöntem:** Çalışmamızda yaş ortalaması  $8,08 \pm 0,237$  olan karışık dişlenme dönemindeki 100 DDY'li hastanın panoramik radyografileri anonim olarak alınmıştır. Radyografiler Diagnocat (LLC Diagnocat, Moskova, Rusya) sistemine yüklenip her biri otomatik olarak değerlendirilmiştir. Diş tespiti ve numaralandırma FDI notasyonuna göre yapılip doğruluğu 4 farklı ortodontist tarafından analiz edilmiştir. Doğru pozitif, toplam diş sayısı, doğru negatif, yanlış negatif, yanlış pozitif ve hata değerleri hesaplanmıştır. Bulunan değerler ile duyarlılık, kesinlik, spesifite, yanlış negatif oranı, yanlış bulgu oranı, ve F1 skoru hesaplanmıştır.

**Bulgular:** Dişlerin tespitinde ve numaralandırılmasında AI sisteminin ölçümleri, duyarlılık için  $0,98 \pm 0,03$  ve kesinlik için  $0,96 \pm 0,04$  olarak hesaplanmıştır. 6-7, 8-9, 10+ yaş grupları farklı başarı oranlar gösterse de yaş grupları arasında istatistiksel olarak anlamlı bir fark bulunmamıştır. Ek olarak, farklı cinsiyet grupları arasında da istatistiksel olarak anlamlı bir fark bulunmamıştır. Dişler arasında en fazla yanlış Pozitif ve yanlış negatif sonuç gösteren dişler sırasıyla 21 ve 22 olarak bulunmuştur.

**Sonuç:** Dudak damak yarıklı bireylerin panoramik röntgenlerinin analizinde yapay zeka kullanımı, diş tespiti ve numaralandırmada uzmanlar ile uyumlu sonuçlar göstermiştir. Diagnocat sisteminin bu amaçla kullanımı uygun olup klinik pratikte uzmanın zamanda tasarruf etmesini sağlayabilir.

Özellikle konjenital diş eksikliği olan hastaların değerlendirilmesi için örnek sayısı artırılarak daha fazla araştırma yapılması gerekmektedir.



### SB023

## ACCURACY OF TOOTH DETECTION AND NUMBERING USING ARTIFICIAL INTELLIGENCE IN PATIENTS WITH CLEFT LIP AND PALATE

Can Arslan, **Nesli Özüm Yücel**, Kaan Kahya, Derya Germeç Çakan

Yeditepe University, Department of Orthodontics, Istanbul, Turkey,

**Aim:** This study aims to assess the accuracy of artificial intelligence in automatic tooth detection and numbering on panoramic radiographs of patients with cleft lip and palate (CLP).

**Methods:** One hundred anonymized panoramic radiographs of patients with CLP in mixed dentition period with  $8,08 \pm 0,237$  age average were retrieved. The radiographs were uploaded to the Diagnocat (LLC Diagnocat, Moscow, Russia) and each was assessed automatically. Teeth detection and numbering was performed according to the FDI notation and tasks were analyzed by 4 different orthodontists. True positive, total number of teeth, true negative, false negative, false positive and error rates were calculated. According to these values sensitivity, precision, specificity, false negative rate, false discovery rate and F1 score metrics were then calculated.

**Results:** For the teeth detection, AI system measurements were  $0,98 \pm 0,03$  and  $0,96 \pm 0,04$  for sensitivity and precision respectively. 6-7, 8-9, 10+ age groups showed different success rates however no statistically significant differences were found among different age groups. Additionally different gender groups showed no statistically significant difference. Teeth with highest false positive and false negative rates were found as 21 and 22 respectively.

**Conclusion:** Automated teeth detection and numbering showed accurate results for analyzing panoramic radiographs of patients with CLP. The Diagnocat system is promising for practical use and possibly time saving. Further investigations are needed with a greater sample size specially for assessing patients with tooth agenesis.



SB024

## ŞEFFAF PLAK TEDAVİSİ İLE İLGİLİ BİLGİ KAYNAĞI OLARAK CHATGPT'NİN KULLANIMI

Osman Bahadır Topcu, Merve Aksöz, Güneş Tiftikci, Furkan Dindaroğlu

Ege Üniversitesi Diş Hekimliği Fakültesi Ortodonti Anabilim Dalı

**Amaç:** ChatGPT 3.5'un şeffaf plak tedavi ile ilgili olası hasta sorularına verdiği cevapların okunabilirlik, anlatım düzeyi, bilgi doğruluğu, bilgi kalitesi ve benzerlik-intihal oranı açılarından skorumla sistemleri ile değerlendirilmesi.

**Gereç ve Yöntem:** Çalışma, ortodontik tedavi görmek üzere başvuran 200 hastadan yüz yüze görüşme ile elde edilen sorular ve 4 ortodontist tarafından eklenen sorularla toplam 43 soru belirlenerek yapıldı. Sorular, aynı tarih ve saatte ChatGPT 3.5'a soruldu. Elde edilen cevaplar, Flesch-Kincaid Reading Ease (FRES), Flesch-Kincaid Grade Level(FKGL), Ensuring Quality Information for Patients (EQIP), Global Quality Index (GQI), Discern ve Benzerlik-intihal oranı ile değerlendirildi.

**Bulgular:** Değerlendirme skorlarının analizi, farklı soru grupları dikkate alınarak yapılmıştır. En yüksek FKGL skoru kullanım sorularında, en yüksek FRES skoru ise diğer sorularda bulunmuştur. Discern, EQIP ve GQS skorları kullanım ve yan etki/komplikasyon gruplarında en yüksek seviyede olup, diğer sorularla karşılaştırıldığında istatistiksel olarak anlamlı bir fark bulunmamıştır ( $p>0.05$ ). Skorlar arasındaki korelasyon düşük seviyede olup, en yüksek korelasyon similarity ile FKGL arasında ( $r=-0.391$ ,  $p=0.010$ ) tespit edilmiştir. İlk 10 sorunun FKGL skoru ortalama  $13.37\pm 4.37$ , FRES skoru  $47.18\pm 23.69$ , EQIP skoru  $79.89\pm 3.63$ , GQS skoru  $3.8\pm 0.91$  ve Discern skoru  $3.5\pm 0.84$  olarak belirlenmiştir. İlk 10 soru ile diğer sorular arasındaki farklar istatistiksel olarak anlamsız bulunmuştur ( $p>0.05$ ). Regresyon analizinde, FRES, FKGL ve EQIP skorları arasında ve EQIP ile similarity arasında anlamlı bir ilişki bulunmamıştır.

**Sonuçlar:** İnternet tabanlı bilgi kaynakları, hastaların tıbbi tedavi süreçlerini ve hasta-hekim iletişimini etkiler. Hekimler, internetten edinilen bilgilerin tıbbi süreçlere entegrasyonunu sağlama sorumluluğuna sahiptir. ChatGPT 3.5'in hastalardan gelen sorulara tatmin edici yanıtlar verdiği gözlemlenmiştir. Ancak, bu teknolojinin doğru ve faydalı bir şekilde entegrasyonu için daha fazla araştırma gereklidir.



## SB024

### USING CHATGPT AS A SOURCE OF INFORMATION ON CLEAR ALIGNER TREATMENT

Osman Bahadır Topcu, Merve Aksöz, Güneş Tiftikci, Furkan Dindaroğlu

Ege University Faculty of Dentistry Department of Orthodontics

#### Introduction:

This study evaluates ChatGPT 3.5's responses to patient questions about clear aligner treatment, focusing on readability, explanation depth, information accuracy, quality, and similarity rates using established scoring systems.

#### Materials and Methods:

The study gathered 43 questions from face-to-face interviews with 200 patients and additional questions from 4 orthodontists. These questions were posed to ChatGPT 3.5 on the same date and time. The responses were evaluated using various scoring systems: Flesch-Kincaid Reading Ease (FRES), Flesch-Kincaid Grade Level (FKGL), Ensuring Quality Information for Patients (EQIP), Global Quality Index (GQI), Discern, and Similarity-Plagiarism Rate.

#### Results:

The analysis of evaluation scores was performed considering different question groups. The highest FKGL score was found in usage-related questions, while the highest FRES score was found in other questions. Discern, EQIP, and GQI scores were highest in the usage and side effect/complication groups, with no statistically significant difference compared to other questions ( $p>0.05$ ). Correlation among scores was low, with the highest correlation found between similarity and FKGL ( $r=-0.391$ ,  $p=0.010$ ). The average FKGL score for the top 10 questions was  $13.37\pm4.37$ , the FRES score was  $47.18\pm23.69$ , the EQIP score was  $79.89\pm3.63$ , the GQI score was  $3.8\pm0.91$ , and the Discern score was  $3.5\pm0.84$ . Differences between the top 10 questions and other questions were statistically insignificant across all scoring systems ( $p>0.05$ ). Regression analysis revealed no significant relationship between FRES, FKGL, and EQIP scores, nor between EQIP and Similarity.

#### Conclusion:

Internet-based information affects patient treatment and communication. Physicians must integrate this information into medical processes. While ChatGPT 3.5 provides satisfactory responses to patient questions, further research is needed for effective and accurate integration of this technology.





## SB025

### YAPAY ZEKÂ TABANLI SOHBET ROBOTLARININ KARŞILAŞTIRMALI ANALİZİ: LINGUAL ORTODONTİK TEDAVİ İLE İLGİLİ HASTA BİLGİLERİNİN DEĞERLENDİRİLMESİ

Ebru Yurdakurban<sup>1</sup>, Şule Gökmen<sup>2</sup>, Kübra Gülnur Topsakal<sup>2</sup>, Gökhan Serhat Duran<sup>3</sup>

<sup>1</sup>Muğla Sıtkı Koçman Üniversitesi, Diş Hekimliği Fakültesi, Ortodonti Ana Bilim Dalı, Muğla, Türkiye

<sup>2</sup>Sağlık Bilimleri Üniversitesi, Gülhane Diş Hekimliği Fakültesi, Ortodonti Ana Bilim Dalı, Ankara, Türkiye

<sup>3</sup>Çanakkale Onsekiz Mart Üniversitesi, Diş Hekimliği Fakültesi, Ortodonti Ana Bilim Dalı, Çanakkale, Türkiye

**Amaç:** Yapay zeka tabanlı sohbet robotlarının kullanımı hasta ve aileleri arasında giderek yaygınlaşmaktadır. Ancak bu araçların sağladığı bilgilerin kalitesi şüphelidir ve sağlık profesyonellerinin bakış açısıyla değerlendirilmesi gerekmektedir. Bu çalışmanın amacı, lingual ortodontik tedavi alanında farklı yapay zeka tabanlı sohbet robotları tarafından sağlanan bilgilerin kalitesini ve okunabilirliğini değerlendirmektir.

**Gereç ve Yöntem:** İki araştırmacı, lingual ortodontik tedaviye ilişkin literatür kaynakları ve klinik web s itelerini inceleyerek hastaların yöneltebileceği 16 soru belirlemiştir. Sohbet robotlarının sağladığı cevapların okunabilirliğinin ve hangi eğitim seviyesindeki bireyler tarafından anlaşılabilirliğinin değerlendirilmesinde SMOG (Simple Measure of Gobbledygook) ve ARI (Automated Readability Index) indeksleri kullanılmıştır. Cevapların kalitesi araştırmacılar tarafından oluşturulan değerlendirme ölçütleri kullanılarak “uygunluk”, “kapsayıcılık” ve “anlaşılabilirlik” açısından değerlendirilmiştir. İstatistiksel analizde verilerin normal dağılım varsayımının değerlendirilmesinde Shapiro-Wilk testi uygulanmıştır. Grup ortalamaları arasındaki farkın anlamlılığının tespitinde Kruskal-Wallis testi ve post-hoc karşılaştırmalarda Mann-Whitney U testi kullanılmıştır. Gözlemciler arası güvenilirlik %95 güven aralığında sınıf içi korelasyon katsayısı (ICC) ile hesaplanmıştır.

**Bulgular:** Sonuçlara göre, en yüksek SMOG okunabilirlik indeksi, ARI skorlaması ve kapsayıcılık sonuçlarını GPT-3,5 verirken, en yüksek uygunluk ve anlaşılabilirlik değerleri Google Gemini'den elde edilmiştir. Ayrıca ARI skorlaması, SMOG okunabilirlik indeksi ve uygunluk değerlerinde 4 model arasında anlamlı farklılıklar tespit edilmiştir ( $p < 0,05$ ). Post-hoc değerlendirmede, ARI skorlamasındaki farklılıkların GPT-3,5 ve GPT-4'ten kaynaklandığı belirlenmiştir (sırasıyla  $13,5 \pm 2,92$  ve  $10,1 \pm 1,92$ ,  $p < .001$ ). SMOG okunabilirlik indeksinde ise GPT-3,5 ve GPT-4 (sırasıyla  $13,1 \pm 1,49$  ve  $11,4 \pm 1,30$ ,  $p = 0,014$ ) ve GPT-3,5 ve Microsoft Bing (sırasıyla  $13,1 \pm 1,49$  ve  $11,5 \pm 1,46$ ,  $p = 0,037$ ) arasında anlamlı farklılık bulunmuştur.

**Sonuç:** Farklı yapay zekâ tabanlı sohbet robotlarının lingual ortodonti alanındaki sorulara sağladığı bilgilerin genel olarak yüksek kalitede olduğu tespit edilmiştir. Okunabilirlik düzeyi sohbet robotları arasında değişkenlik gösterse de bilgilerin en az 10. sınıf ve üzeri eğitim seviyesindeki bireylere hitap ettiği belirlenmiştir. Bu alanda sohbet robotları aracılığıyla sağlanan tıbbi bilgilerin yüksek kalitede olmasına rağmen, “halüsinasyon” problemi olabileceği, bu nedenle, bireylerin bu araçlar üzerinden elde ettikleri bilgileri sağlık uzmanlarına danışmaları gerektiği düşünülmektedir.



## SB025

### COMPARATIVE ANALYSIS OF AI- BASED CHATBOTS: EVALUATION OF PATIENT INFORMATION ON LINGUAL ORTHODONTICS

Ebru Yurdakurban<sup>1</sup>, Şule Gökmen<sup>2</sup>, Kübra Gülnur Topsakal<sup>2</sup>, Gökhan Serhat Duran<sup>3</sup>

<sup>1</sup>Muğla Sıtkı Koçman University, Faculty of Dentistry, Department of Orthodontics, Muğla, Turkey

<sup>2</sup>University of Health Sciences, Gülhane Faculty of Dentistry, Department of Orthodontics, Ankara, Turkey

<sup>3</sup>Çanakkale Onsekiz Mart University, Faculty of Dentistry, Department of Orthodontics, Çanakkale, Turkey

**Aim:** The information provided by artificial intelligence(AI)-based chat robots, which are increasingly widespread, should be evaluated from the perspective of healthcare professionals. The aim of this study is to evaluate the quality and readability of information provided by different AI-based chatbots in the field of lingual orthodontic treatment.

**Materials and methods:** Two researchers reviewed literature sources and clinical websites related to lingual orthodontic treatment to identify 16 questions that patients might ask. The readability and the education level required to understand the responses provided by the chatbots were assessed using the SMOG(Simple Measure of Gobbledygook) and ARI(Automated Readability Index) indices. Additionally, the quality of the responses was evaluated in terms of “relevance,” “comprehensiveness”, and “understandability” using criteria developed by the researchers. Statistical analysis included the Shapiro-Wilk test to assess the normality assumption of the data distribution. The Kruskal-Wallis test was used to determine the significance of differences between group means, and Mann-Whitney U tests were conducted for post-hoc comparisons. Inter-observer reliability was calculated using the intra-class correlation coefficient(ICC) with a 95% confidence interval.

**Results:** According to the results, GPT-3.5 achieved the highest scores in SMOG readability index, ARI scoring, and comprehensiveness, while Google Gemini obtained the highest scores in relevance and understandability. Significant differences were found among the four models in terms of ARI scoring, SMOG readability index, and relevance ( $p<0.05$ ). Post-hoc analysis revealed that the differences in ARI scoring were primarily due to GPT-3.5 and GPT-4. Significant differences were also found in the SMOG readability index between GPT-3.5 and GPT-4, and between GPT-3.5 and Microsoft Bing.

**Conclusion:** Chatbots based on AI have generally provided responses of a high quality. Despite the high quality of medical information provided by these chatbots, the potential for “hallucination” issues suggests that individuals should consult healthcare professionals for information obtained through these tools.



## B026

### PLAK BOYAMA TABLETLERİ LINGUAL RETAINER BULUNAN BİREYLERDE ORAL HİJYENİ İYİLEŞTİRİR Mİ? BİR RANDOMİZE KONTROLLÜ KLİNİK ÇALIŞMA

Ayşegül Eşsiz, Nihal Hamamcı, **Mehmet Ali Yavan**

Adıyaman Üniversitesi, Diş Hekimliği Fakültesi, Ortodonti Anabilim Dalı

**Amaç:** Bu prospektif çalışmanın amacı, lingual reatiner (LR) sahibi bireylerde plak boyayıcı tabletlerin (PBT) periodontal parametreler üzerindeki etkisini değerlendirmektir.

**Gereç ve Yöntem:** LR uygulanan 42 hasta rastgele iki gruba ayrıldı. Geleneksel ağız hijyeni talimatları grubunda (GAHT) (17 kız, 4 erkek, ortalama yaş: 16,98±1,68 yıl) klasik sözel ve görsel ağız bakımı eğitimi verildi. PBT talimatı (PBTT) grubunda (18 kız, 3 erkek, ortalama yaş: 18.40±3.17) önceki grubun talimatlarına ek olarak PBT eğitimi verildi. Ayrıca LR olmayan bir kontrol grubu (14 kız, 7 erkek, ortalama yaş 21.40±2.77 yıl) oluşturuldu ve GAHT grubuyla aynı eğitimi aldı. Mandibular ön dişlerin; plak, dişeti, diş taşı ve sondalanmada kanama indeksleri, LR yerleştirildikten hemen sonra (T0), 3 ay (T1) ve 6 ay sonra (T2) ölçüldü. Aynı ölçümler kontrol grubunda da gözlem periyodunda yapıldı. İstatistiksel analizler için Shapiro-Wilk, One-Way ANOVA, LSD, Tamhane T2, Ki-kare testleri kullanıldı ve p<0.05 istatistiksel olarak anlamlı kabul edildi.

**Bulgular:** T0'da gruplar arasında periodontal ölçümlerde anlamlı bir fark bulunmazken (p>0.05), T1'de GAHT ve PBTT gruplarının kontrol grubuna göre anlamlı derecede yüksek skorlara (örneğin plak indeksi; GAHT: 0.86±0.65, PBTT: 0.62±0.65, Kontrol: 0.27±0.17) sahip olduğu görüldü (p<0.05). T2'de PBTT grubu periodontal değerleri GAHT grubuna göre (Örneğin gingival indeks; GAHT: 1.10±0.63, PBTT: 0.60±0.62) anlamlı derecede daha düşüktü (p<0.05). T2'de PBTT ile kontrol grubu arasında ise anlamlı bir fark bulunmadı (örneğin plak indeksi: PBTT: 0.49±0.61, Kontrol: 0.39±0.23) (p>0.05).

**Sonuç:** LR sahibi bireylerde PBT kullanımı periodontal sağlığı iyileştirebilir.



## SB026

### DO PLAQUE DISCLOSING TABLETS IMPROVE ORAL HYGIENE IN INDIVIDUALS WITH LINGUAL RETAINERS? A RANDOMIZED CONTROLLED CLINICAL TRIAL

Ayşegül Eşsiz, Nihal Hamamcı, **Mehmet Ali Yavan**

Adıyaman University, Faculty of Dentistry, Department of Orthodontics

**Objectives:** The aim of this prospective study is to evaluate the effect of plaque disclosing tablets (PDT) on periodontal parameters in individuals with lingual retainers (LR).

**Materials and Methods:** 42 patients who underwent LR were randomly divided into two groups. Classical verbal and visual oral care training was given in the traditional oral hygiene instruction group (TOHI) (17 girls, 4 boys, average age: 16.98±1.68 years). In the PDT instruction (PDTI) group (18 girls, 3 boys, mean age: 18.40±3.17), PDT training was given in addition to the instructions of the previous group. Additionally, a control group without LR (14 girls, 7 boys, mean age 21.40±2.77 years) was created and received the same training as the TOHI group. Plaque, gingival, calculus, and bleeding on probing indices were measured in mandibular anterior teeth immediately after LR were placed (T0), 3 months (T1), and 6 months (T2) after. The same measurements were performed in the control group during the observation period. Shapiro-Wilk, One-Way ANOVA, LSD, Tamhane T2, Chi-square tests were used for statistical analysis and p<0.05 was considered statistically significant.

**Results:** There was no significant difference in periodontal measurements between the groups at T0 (p>0.05), however; the TOHI and PDTI groups had significantly higher scores than the control group at T1 (e.g. plaque index; TOHI: 0.86±0.65, PDTI: 0.62±0.65, Control: 0.27±0.17) (p<0.05). Periodontal values in the PDTI group were significantly lower (p<0.05) than in the TOHI group at T2 (e.g., gingival index; TOHI: 1.10±0.63, PDTI: 0.60±0.62). No significant difference was found between PDTI and the control group at T2 (e.g., plaque index: PDTI: 0.49±0.61, Control: 0.39±0.23) (p>0.05).

**Conclusion:** The use of PDT may improve periodontal health in individuals with LR.



## SB027

### KİŞİYE ÖZEL LINGUAL BRAKET SİSTEMLERİNDE PLANLAMA ÖNGÖRÜLEBİLİRLİĞİNİN DEĞERLENDİRİLMESİ

Pelin Babayığıt<sup>1</sup>, Can Arslan<sup>1</sup>, Didem Aktan Meriç<sup>2</sup>

<sup>1</sup>Yeditepe Üniversitesi Diş Hekimliği Fakültesi, Ortodonti Anabilim Dalı, İstanbul, Türkiye

<sup>2</sup>Özel Klinik, İstanbul, Türkiye

**Amaç:** Tamamen kişiye özel üretilmiş lingual ortodontik sistemle tedavi edilen hastalarda planlanan diş hareketlerinin doğruluğunu değerlendirmektir.

**Gereç ve Yöntem:** Çalışmaya 36 bireyin (23 kadın, 13 erkek, Ortalama yaş: 32,67 yıl) 52 çenesi dahil edilmiş, toplamda 624 diş üzerinde ölçüm yapılmıştır. Tip, tork, rotasyon; meziodistal, bukkolingual ve vertikal translasyon hareketlerindeki uyumu değerlendirmek için üç boyutlu dijital modeller çıkarılmıştır. Planlama ve tedavi sonucu arasındaki fark, GeoMagic Control X(GeoMagic Inc, North Carolina, USA) programında ölçülmüştür.

**Bulgular:** Bukkolingual translasyon ölçümleri üst çenede daha büyük bulunmuştur (p:0.046). Rotasyon, tip, tork, bukkolingual translasyon ve meziodistal translasyon farkı değerlendirildiğinde, arka grup dişler ön grup dişlerden istatistiksel olarak anlamlı bir farkla daha büyük bulunmuştur. Üst ve alt çenede, tüm dişler planlamaya göre daha negatif torklu konumlanmıştır, sadece 16 numaralı diş tork ölçümlerinde daha labialde konumlanmıştır. Vertikal fark ölçümleri sadece 33 numaralı dişte istatistiksel olarak anlamlı bulunmuştur (p:0.034). Üst santral kesici dişler daha labialde konumlanmış, yan kesici dişler daha lingualde, kanin dişleri, premolarlar ve molarlar daha labialde konumlanmış bulunmuştur. Alt çenede, her diş grubu için tam ters sonuçlar elde edilmiştir. Bukkolingual uyumsuzluk ölçümleri için, 41 ve 42 numaralı dişler istatistiksel olarak anlamlı bir farkla daha bukkalde konumlanmıştır (p:0.004, p:0.002). Ancak 43 numaralı diş, p:0.023 ile daha lingualde bulunmuştur. Üst santral kesici dişler daha bukkalde konumlanmış, diğer tüm dişler daha lingualde ölçülmüştür.

**Sonuç:** Tamamen kişiye özel üretilmiş lingual ortodontik sistemlerin, ortodontistler için oldukça başarılı bir seçenek olduğu kanısına ulaşılmıştır ve tüm diş hareketlerinde öngörülebilir tahminler sunduğu görülmüştür.



## SB027

### EVALUATION OF PREDICTABILITY IN PLANNING WITH CUSTOMIZED LINGUAL BRACKET SYSTEMS

Pelin Babayiğit<sup>1</sup>, Can Arslan<sup>1</sup>, Didem Aktan Meriç<sup>2</sup>

<sup>1</sup>Yeditepe University Faculty of Dentistry, Department of Orthodontics, Istanbul, Türkiye

<sup>2</sup>Private Practice, Istanbul, Türkiye

**Objective:** The aim is to evaluate the accuracy of planned tooth movements in patients treated with a fully customized lingual orthodontic system.

**Materials and Methods:** The study included 52 jaws from 36 individuals (23 women, 13 men, mean age: 32.67 years), with measurements taken on a total of 624 teeth. Three-dimensional digital models were superimposed to assess alignment in terms of type, torque, rotation, and mesiodistal, buccolingual, and vertical translation movements. The difference between the planning and the treatment outcome was measured using the GeoMagic Control X (GeoMagic Inc, North Carolina, USA) software.

**Results:** Buccolingual translation measurements were found to be larger in the upper jaw ( $p: 0.046$ ). When evaluating the differences in rotation, tip, torque, buccolingual translation, and mesiodistal translation, posterior teeth were statistically significantly larger than anterior teeth. In both the upper and lower jaws, all teeth were positioned more negatively in terms of torque compared to the planning, with the exception of tooth 16, which was positioned more labially in torque measurements. Vertical difference measurements were statistically significant only for tooth 33 ( $p: 0.034$ ). The upper central incisors were positioned more labially, lateral incisors more lingually, and canines, premolars, and molars more labially. In the lower jaw, the opposite results were obtained for each tooth group. For buccolingual discrepancy measurements, teeth 41 and 42 were positioned significantly more buccally ( $p: 0.004$ ,  $p: 0.002$ ), while tooth 43 was positioned more lingually ( $p: 0.023$ ). Upper central incisors were positioned more buccally, and all other teeth were positioned more lingually.

**Conclusion:** It was concluded that fully customized lingual orthodontic systems are a highly successful option for orthodontists and offer predictable estimations in all tooth movements.



SB028

## FLORÜR İÇERİKLİ BİYOMİMETİK AJANLARIN REMİNERALİZASYON VE RENK DEĞİŞİMİNE ETKİLERİNİN DEĞERLENDİRİLMESİ

Ezgi Cansu Fıncioğulları<sup>1</sup>, Aslıhan Mediha Erdinç<sup>2</sup>

<sup>1</sup>Private Practice

<sup>2</sup>Ege Üniversitesi

**Amaç:** Florür içeren remineralizasyon ajanlarının beyaz nokta lezyonları üzerindeki remineralizasyon etkilerini değerlendirmektir.

**Gereç ve Yöntem:** Yirmi adet sıgır kesici dişi, mezio-distal ve oklüzokingival olarak kesilerek dört grup için (n: 20/grup) 80 örnek oluşturuldu: 1. Kontrol, 2. Florür Verniği: Voco Profloroid Varnish (Cuxhaven, Almanya) (%5 NaF), 3. CPP-ACFP: Recaldent™ içeren MI Paste Plus™ (GC Corporation, Tokyo, Japonya), 4. Kendiliğinden Birleşen Peptid (P11-4F): CURODONT Repair Fluoride Plus™ (Credentis AG, ABD). 3 haftalık demineralizasyon-remineralizasyon döngüsünden sonra örneklerde yapay beyaz nokta lezyonları gözlemlendi. Remineralizasyon ajanlarının uygulanmasından önce, bazal değerler DIAGNOdent 2095, QLF-D Biluminator, SEM-EDS ile belirlendi ve renk değerleri Vita EasyShade ile ölçüldü. Remineralizasyon ajanları, üreticilerin talimatlarına göre bir kez uygulandı. Bu ajanların remineralizasyon kapasiteleri ve renk değişimi üzerindeki etkileri, başlangıç, demineralizasyon, remineralizasyonun 7. ve 30. günlerinde değerlendirildi.

**Bulgular:** 30 gün sonra, CPP-ACFP ve P11-4F grupları, florür verniği grubuna kıyasla Ca (% ağırlık), F (% ağırlık) ve Ca/P oranını anlamlı olarak artırdı (p<0.05). SEM görüntüleri, remineralizasyon ajanının uygulandığı gruplarda gözeneklerin ve tübüllerin tıklandığını ve yüzeyin kaplandığını, bu bulguların kontrol grubunda gözlemlenmediğini gösterdi. QLF-D Biluminator verilerine göre, P11-4F uygulaması, CPP-ACFP ve florür uygulamalarına kıyasla daha başarılı floresan değişiklikleri sağladı ve lezyon hacmini ve maksimum floresan kaybını azaltmada istatistiksel olarak daha etkili oldu (p<0.05). Diagnodent ile yapılan lazer floresan değerlendirmesinde dört grup arasında 7.(T2) ve 30. günlerde (T3) anlamlı farklılıklar gözlemlendi (p<0.05). 7. günde, florür grubu kontrol grubuna göre daha fazla etkililik gösterirken, 30. günde CPP-ACFP grubu kontrol grubuna göre üstün bir iyileşme gösterdi (p<0.05). Renk değişimi sonuçlarına göre, remineralizasyon ajanı uygulanmasının dişin orijinal rengini geri kazandırmada istatistiksel olarak başarılı bir yöntem olduğu bulundu (p<0.05). Ancak, gruplar arasında anlamlı bir fark bulunmadı (p>0.05).

**Sonuçlar:** CPP-ACFP ve P11-4F grupları, 7. ve 30. günlerde remineralizasyon üzerinde olumlu etkiler gösterdi. Remineralizasyon ajanı uygulanmasının, demineralize olmuş mine üzerindeki gözenekleri ve tübüllerini tıkmak için uygun bir seçenek olduğu gözlemlendi. Remineralizasyon ajanının kullanımıyla ilişkili renk değişikliği zamanla olumlu etki gösterdi.



## SB028

### EVALUATION OF THE EFFECTS OF FLUORIDE-CONTAINING BIOMIMETIC AGENTS ON REMINERALIZATION AND COLOR CHANGE: AN IN VITRO STUDY

Ezgi Cansu Fıncıoğulları<sup>1</sup>, Aslıhan Mediha Erdinç<sup>2</sup>

<sup>1</sup>Serbest Ortodontist

<sup>2</sup>Ege University

**Aim:** To evaluate remineralization effects of fluoride-containing remineralization agents on white spot lesions.

**Material and Methods:** Twenty bovine incisors were cut mesio-distally and occluso-gingivally, creating 80 samples for 4 groups(n: 20/group): 1.Control, 2.Fluoride Varnish:Voco Profloroid Varnish(Cuxhaven, Germany)(5% NaF),3. CPP-ACFP:MI Paste Plus™with Recaldent™(GC Corporation,Tokyo,Japan),4. Self-Assembling Peptide(P11-4F):CURODONT Repair Fluoride Plus™(Credentis AG,US). After 3-week demineralization-remineralization cycle, artificial white spot lesions were observed. Before applying the remineralization agents, baseline demineralization values were determined using DIAGNOdent 2095, QLF-D Biluminator, SEM-EDS, and color values were measured by Vita-EasyShade.Remineralization agents were applied once,following the manufacturers' instructions.The remineralization capacities of agents and their effects on color change were evaluated at four time points:baseline,demineralization, remineralization on 7th and 30th days.

**Results:** After 30 days, CPP-ACFP and P11-4F groups significantly increased Ca(% by weight),F (% by weight),Ca/P ratio compared to fluoride varnish group( $p<0.05$ ).SEM images revealed that in the groups where remineralization agent was applied, pores and tubules were blocked,and surface was covered,whereas these findings were not observed in control group.Based on QLF-D Biluminator data, P11-4F application provided more successful fluorescence changes compared to CPP-ACFP and fluoride applications and was statistically more effective in reducing lesion volume and maximum fluorescence loss( $p<0.05$ ).Significant differences were observed among four groups at 7th(T2) and 30th days(T3) in the laser fluorescence evaluation with Diagnodent( $p<0.05$ ). On 7th day, fluoride group exhibited greater effectiveness than control group, while on 30th day,the CPP-ACFP group demonstrated superior improvement over control group( $p<0.05$ ).According to color change results, applying a remineralization agent was found to be statistically successful method in restoring the tooth's original color( $p<0.05$ ). However, there was no significant difference between groups( $p>0.05$ ).

**Conclusions:** CPP-ACFP and P11-4F groups demonstrated positive effects on remineralization at 7th and 30th days.It was observed that applying remineralization agent is a viable option for blocking pores and tubules on demineralized enamel.The color change related to the use of the remineralization agent showed a positive effect over time.





XIX. Uluslararası Türk Ortodonti Derneği Kongresi

Herkes için Dijital Ortodonti  
Klinik Uygulamalarda İpuçları ve Yenilikler

XIX<sup>th</sup> International Congress of Turkish Orthodontic Society  
Digital Orthodontics For Everyone  
Tips & Trends in Clinical Practice

02-06 Kasım / November 2024

Susesi Luxury Resort, Belek-Antalya



**SB029**

**PUBERTAL VE POSTPUBERTAL DÖNEMLERDE POSTERİOR ÇAPRAZ KAPANIŞI OLAN BİREYLERDE HIZLI MAKSİLLER GENİŞLETME SONRASI BAŞ POSTÜRÜNÜN DEĞERLENDİRİLMESİ**

Burçin Akan, **Cenk Muallaoğlu**, İlknur Veli

İzmir Katip Çelebi Üniversitesi

**BAŞLIK:** POSTERİOR ÇAPRAZ KAPANIŞI OLAN ADÖLESAN VE YETİŞKİN BİREYLERDE HIZLI MAKSİLLER GENİŞLETME SONRASI BAŞ POSTÜRÜNÜN DEĞERLENDİRİLMESİ

**AMAÇ:** Adölesan ve yetişkin bireylerde ağız solunumuyla ilişkili baş postürü değişikliklerini incelemek ve hızlı maksiller genişletmenin baş postürü üzerindeki etkilerini analiz etmek.

**MATERYAL VE METOD:** Çalışma, daha önce hızlı maksiller genişleme tedavisi görmüş 58 hastanın tedavi öncesi (T0) ve tedavi sonrası (T1) lateral sefalometrik radyografilerini içermektedir. Bu radyografiler, adölesanlar için Grup 1 ve yetişkinler için Grup 2 olacak şekilde iki gruba ayrıldı. Yetişkin hastalar cerrahi destekli hızlı üst çene genişletmesi ile tedavi edilmiştir. Tedavi öncesi ve sonrası sefalometrik değişiklikler Dolphin yazılımı sürüm 11.7 (Chatsworth, CA) ile grup içi ve gruplar arası değerlendirildi. İstatistiksel olarak  $p < 0.05$  anlamlı kabul edildi.

**BULGULAR:** Baş postürünü gösteren sefalometrik ölçümler, T0 ve T1'de grup içi ve gruplar arasında istatistiksel olarak anlamlı bulunmadı. ( $p > 0.05$ ).

**SONUÇ:** Sonuçlar, posterior çapraz kapanışı olan adölesan ve yetişkin bireylerde maksiller genişlemenin baş postürü üzerinde bir etkisi olmadığını göstermektedir.



XIX. Uluslararası Türk Ortodonti Derneği Kongresi

Herkes için Dijital Ortodonti  
Klinik Uygulamalarda İpuçları ve Yenilikler

XIX<sup>th</sup> International Congress of Turkish Orthodontic Society

Digital Orthodontics For Everyone  
Tips & Trends in Clinical Practice

02-06 Kasım / November 2024

Susesi Luxury Resort, Belek-Antalya



**SB029**

**EVALUATION OF HEAD POSTURE FOLLOWING RAPID MAXILLARY EXPANSION IN INDIVIDUALS WITH POSTERIOR CROSSBITE DURING PUBERTAL AND POSTPUBERTAL PERIODS**

Burçin Akan, **Cenk Muallaoğlu**, İlknur Veli

Izmir Katip Celebi University

**TITLE:** Evaluation of Head Posture Following Rapid Maxillary Expansion in Individuals with Posterior Crossbite During Pubertal and Postpubertal Periods

**AIM:** To examine possible postural changes associated with mouth breathing in children (pubertal period with ongoing growth) and adults (post-pubertal period with reduced or no growth) and to analyze the effects of rapid maxillary expansion on head posture.

**MATERIALS AND METHODS:** The study included pretreatment (T0) and posttreatment (T1) lateral cephalometric radiographs of 58 patients who had previously undergone rapid maxillary expansion. These radiographs were categorized into 2 groups as Group 1 for pubertal and Group 2 for post-pubertal periods based on the cervical vertebra maturation index. Cephalometric changes before and after treatment were evaluated within and between two groups with Dolphin software version 11.7 (Chatsworth, CA). 0.05 was considered statistically significant.

**RESULTS:** Cephalometric measurements showing head posture were not statistically significant within and between groups in T0 and T1. ( $P>0.05$ )

**CONCLUSIONS:** The results indicate that maxillary expansion had no effect on head posture in individuals treated with posterior crossbite during both pubertal and postpubertal periods.



XIX. Uluslararası Türk Ortodonti Derneği Kongresi

Herkes için Dijital Ortodonti  
Klinik Uygulamalarda İpuçları ve Yenilikler

XIX<sup>th</sup> International Congress of Turkish Orthodontic Society  
Digital Orthodontics For Everyone  
Tips & Trends in Clinical Practice

02-06 Kasım / November 2024

Susesi Luxury Resort, Belek-Antalya



**SB030**

## **DAMON VE KONVANSİYONEL BRAKET SİSTEMLERİNİN DENTAL YAPILAR ÜZERİNDEKİ ETKİLERİNİN DİJİTAL MODELLER ÜZERİNDE KARŞILAŞTIRILMASI**

**Feyza Nur Şimşek**, Mücahid Yıldırım, Mehmet Esad Güven

Necmettin Erbakan Üniversitesi Diş Hekimliği Fakültesi

**Amaç :** Bu çalışma, Damon Ultima, Damon Q2 ve konvansiyonel braket sistemlerinin dentoalveolar yapılar üzerindeki etkilerini karşılaştırmayı amaçlamaktadır.

**Materyal Metod:** Toplam 60 hasta, konvansiyonel, Damon Q2 ve Damon Ultima braket sistemleri ile tedavi edilmiştir. Tedavi öncesi, yuvarlak ark teli kullanımı sonrası (12 hafta) ve köşeli ark teli kullanımı sonrasında (8 hafta) olmak üzere ağız içi taramalar iTero Element™ 2 ile yapılmıştır. Ölçümler Geomegic Control X 2022.1 programında analiz edilmiş olup; ark uzunluğu, interkanine mesafe, intermolar mesafe ve dişlerin tork açıları ölçülmüştür. Elde edilen veriler arasındaki farklılıklar gruplar arası karşılaştırılmıştır.

**Bulgular:** Gruplar arası karşılaştırmalarda, interkanin mesafe ve intermolar mesafe değerlerinde anlamlı farklılıklar bulunmuş ( $p<0,05$ ), ancak ark uzunluğu değerlerinde anlamlı bir farklılık bulunmamıştır. ( $p>0,05$ ). Tork değerlerinde de gruplar arası farklılıklar gözlemlenmiştir. Keser dişlerde meydana gelen torq hareketinde damon gruplarındaki hareket anlamlı miktarda fazladır ( $p<0,05$ ).

**Sonuç:** Konvansiyonel braket grubunun ark uzunluğu, interkanin mesafe ve intermolar mesafe değişimlerine etkisi daha az bulunmuştur. İnterkanin mesafe artışı en fazla Damon Q2 grubunda, İntermolar mesafe artışı en çok Damon Ultima grubunda görülmüştür. Damon gruplarında konvansiyonel gruba göre aynı sürede daha fazla diş hareketi meydana gelmiştir.



XIX. Uluslararası Türk Ortodonti Derneği Kongresi

Herkes için Dijital Ortodonti  
Klinik Uygulamalarda İpuçları ve Yenilikler

XIX<sup>th</sup> International Congress of Turkish Orthodontic Society

Digital Orthodontics For Everyone  
Tips & Trends in Clinical Practice

02-06 Kasım / November 2024

Susesi Luxury Resort, Belek-Antalya

SB030

## COMPARISON OF THE EFFECTS OF DAMON AND CONVENTIONAL BRACKET SYSTEMS ON DENTAL STRUCTURES ON DIGITAL MODELS

Feyza Nur Şimşek, Mücahid Yıldırım, Mehmet Esad Güven

Necmettin Erbakan University Faculty of Dentistry

**Aim:** This study aims to compare the effects of Damon Ultima, Damon Q2 and conventional bracket systems on dentoalveolar structures.

**Material and Methods:** A total of 60 patients were treated with conventional, Damon Q2 and Damon Ultima bracket systems. Intraoral scans were performed with iTero Element™ 2 before treatment, after the use of round archwires (12 weeks) and after the use of square archwires (8 weeks). The measurements were analyzed in the Geomegic Control X 2022.1 program; Arch length, intercanine distance, intermolar distance and torque angles of the teeth were measured. Differences between the data obtained were compared between groups.

**Result:** In comparisons between groups, significant differences were found in intercanine distance and intermolar distance values ( $p < 0.05$ ), but no significant difference was found in arch length values ( $p > 0.05$ ). Differences between groups were also observed in torque values. In the torque movement occurring in the incisors, the movement in the damon groups is significantly higher ( $p < 0.05$ ).

**Conclusion:** The conventional bracket group had less effect on arch length, intercanine distance and intermolar distance changes. The increase in intercanine distance was highest in the Damon Q2 group, and the increase in intermolar distance was highest in the Damon Ultima group. More tooth movement occurred in the Damon groups compared to the conventional group in the same period.



SB031

## İKİ FARKLI TİP HIZLI ÜST ÇENE GENİŞLETME APAREYİNİN NAZOMAKSİLLER YAPILAR, HAVA YOLU VE HALİTOZİSE OLAN ETKİLERİNİN KONİK İŞINLI BİLGİSAYARLI TOMOGRAFİ İLE DEĞERLENDİRİLMESİ

Nourtzan Kechagia<sup>1</sup>, Zafer Beyza Hancioğlu Kircelli<sup>2</sup>, Sanaz Sadry<sup>3</sup>

<sup>1</sup>İstanbul Aydın Üniversitesi

<sup>2</sup>Bahçeşehir Üniversitesi

<sup>3</sup>Atlas Üniversitesi

**Amaç:** Çalışmamızın amacı, geleneksel ve yeni geliştirilen iki tip hızlı üst çene genişletme (HÜÇG) apareyinin nazomaksiller kompleks ve hava yoluna etkisinin üç boyutlu olarak karşılaştırılması ve ağız kokusu ile ilişkisinin değerlendirilmesidir.

**Gereç ve Yöntem:** Çalışma, İstanbul Aydın Üniversitesi Ortodonti Anabilim Dalı'nda HÜÇG yapılan, yaşları 8-14 arasında değişen toplam 30 bireyden tedavi başı (T0) ve pekiştirme sonunda (T1) alınan KIBT görüntüleri değerlendirilerek gerçekleştirilmiştir. Bireyler iki gruba ayrılmış ve Keleş Keyless Expander (KKE) ile Konvansiyonel Rapid Palatal Expander (KRPE) vidası uygulanarak HÜÇG yapılmıştır. Ağız kokusu ölçümü için başlangıç (T0), 7. gün (T1), 21.gün (T2) ve pekiştirme sonu (T3) olmak üzere 4 farklı dönemde İnterscan Halimeter Tester cihazı kullanılarak ölçüm yapılmıştır. Anlamlılık  $p<0,05$  olarak alınmıştır.

**Bulgular:** Çalışmamızda sert damak ve bazal kemik genişliği ölçümünde KKE grubunda (3,96 mm, 3,49 mm) KRPE grubuna göre (3,27 mm, 1,89 mm) elde edilen artış istatistiksel olarak anlamlıdır ( $p<0.05$ ). KRPE grubunda palatal alveolar tipping (KRPE: sağ: 6,42°-sol: 5,46°, KKE: sağ: 3,02°-sol: 2,92°), palatal alveolar açısı (KRPE: 7,95°, KKE: 3,91°) ve dental tipping (KRPE: 6,55°, KKE: 2,92°) değerinde KKE grubuna göre artış istatistiksel olarak anlamlıdır ( $p<0.05$ ). Genişletme sonunda orofaringeal hava yolu hacminde her iki grupta da istatistiksel olarak anlamlı olmayan artışlar tespit edilmiştir ( $p>0.05$ ). Ağız kokusu ölçümünde KKE grubunda KRPE grubuna göre grup içinde istatistiksel olarak anlamlı azalma bulunmuş ( $p<0.05$ ), gruplar arasında ise istatistiksel olarak anlamlı bir fark tespit edilememiştir ( $p>0.05$ ).

**Sonuç:** KKE apareyi ile yapılan genişletme sonunda konvansiyonel hyrax vidasına göre daha fazla ortopedik etki bulunmuştur. Konvansiyonel hyrax vidası dentoalveolar ve dental düzeyde genişletmeye izin vermiştir. KKE ve konvansiyonel vidaları ile yapılan HÜÇG sonunda orofaringeal hava yolu hacminde artış gerçekleşmiştir. Gruplar arasında hava yolu hacminde istatistiksel olarak anlamlı bir fark bulunmamıştır. HÜÇG ile ağız kokusu her iki grupta da azalmıştır. Gruplar arası karşılaştırmalarda istatistiksel olarak fark bulunmamıştır. Grup içi karşılaştırmalarda Keyless Expander grubunda anlamlı düzeyde azalma bulunmuştur.



### SB031

## EVALUATION OF TWO DIFFERENT RAPID MAXILLARY EXPANSION APPLIANCES AND THEIR EFFECTS ON NASOMAXILLARY COMPLEX, AIRWAY AND HALITOSIS BY 3D CONE-BEAM COMPUTED TOMOGRAPHY

Nourtzan Kechagia<sup>1</sup>, Zafer Beyza Hancioğlu Kircelli<sup>2</sup>, Sanaz Sadry<sup>3</sup>

<sup>1</sup>Istanbul Aydın University

<sup>2</sup>Bahcesehir University

<sup>3</sup>Atlas University

**Aim:** The aim of our study is to compare the effects of traditional and newly developed rapid palatal expansion (PRE) appliances on the nasomaxillary complex and airway with 3D imaging and to evaluate their relationship with halitosis.

**Materials and Methods:** The study was carried out by evaluating the CBCT images taken before (T0) and at post-retention stage (T1) of RPE from a total of 30 individuals. Individuals were divided into two groups and RPE was performed by applying Keles Keyless Expander (KKE) and Conventional Hyrax Screw (CHS). Interscan Halimeter Tester device was used for halitosis measurement in 4 different periods: beginning (T0), 7th day (T1), 21st day (T2) and the post-retention stage (T3). Significance was taken as  $p < 0.05$ .

**Results:** The increase in hard palate and basal bone width measurement in the KKE group (3.96 mm, 3.49 mm) compared to the CHS group (3.27 mm, 1.89 mm) was statistically significant ( $p < 0.05$ ). In the CHS group, palatal alveolar tipping (CHS: right: 6.42°-left: 5.46°, KKE: right: 3.02°-left: 2.92°), palatal alveolar angle (CHS: 7.95°, KKE: 3.91°) and dental tipping (CHS: 6.55°, KKE: 2.92°) increased statistically significantly compared to the KKE group ( $p < 0.05$ ). Statistically non-significant increases in oropharyngeal airway volume and decreases in halitosis were detected in both groups ( $p > 0.05$ ). In intra-group comparisons, a statistically significant decrease in halitosis was found in the KKE group ( $p < 0.05$ ).

**Conclusion:** At the end of the expansion, a greater orthopedic effect was found in the KKE group than CHS. CHS allowed expansion at the dentoalveolar and dental level. As a result of expansion with KKE and CHS, there was an increase in oropharyngeal airway volume and no statistically significant difference between groups. Halitosis decreased in both groups after RPE. No statistical difference was found in comparisons between groups. In intra-group comparisons, a significant decrease was found in the KKE group.



## SB032

### FARKLI VERTİKAL DENTOFASİYAL İSKELETSEL PATTERNNE SAHİP BİREYLERDE MANDİBULAR TRABEKULER YAPININ FRAKTAL ANALİZİ

Zeynep Çoban Büyükbayraktar<sup>1</sup>, Süleyman Kutalmış Büyük<sup>2</sup>, Yasemin Nur Korkmaz<sup>3</sup>, **Hale Akdemir<sup>2</sup>**

<sup>1</sup>Sivas Cumhuriyet Üniversitesi

<sup>2</sup>Ordu Üniversitesi

<sup>3</sup>Bolu Abant İzzet Baysal Üniversitesi

**Amaç:** Farklı vertikal dentofasiyal iskelet modelleri, temporomandibular eklemin (TME) ve çeşitli mandibular yapıların kemik yoğunluğunu etkileyebilir. Bu çalışmada fraktal analiz yöntemi kullanılarak farklı dikey boyutlara sahip hastaların mandibular trabeküler yapıdaki değişikliklerin incelenmesi amaçlandı.

**Gereç ve Yöntem:** Üniversite ortodonti kliniğinden rastgele seçilen iskeletsel Sınıf I hastalar, SN-GoMe açısına göre 3 gruba ayrıldı. Hastaların panoramik radyografileri üzerinde, mandibular korpus, angulus ve kondil bölgelerindeki kemik yoğunluğu fraktal analiz kullanılarak çift taraflı olarak ölçüldü.

**Bulgular:** Sol kondiler fraktal boyut ölçümleri gruplar arasında anlamlı farklılık gösterdi ( $p=0,041$ ). Diğer gruplarla karşılaştırıldığında iskeletsel high angle bireyler grubunda sol kondiler fraktal boyut değerleri daha düşüktü. Sağ ve sol mandibular angulus fraktal boyut değerleri, low angle bireyler grubunda daha düşüktü ancak fark anlamlı değildi ( $p>0,05$ ). Grup içi karşılaştırmalar low angle bireylerde sağ ve sol korpus arasındaki fraktal boyut değerlerinde anlamlı farklılık gösterdi ( $p=0,047$ ).

**Sonuç:** İskeletsel high angle paterni olan bireylerde gözlenen düşük mandibular kondiler fraktal boyut değerleri olası eklem bozukluklarının habercisi olabilir. Low angle bireyler, mandibular angulusta daha düşük fraktal boyut değerleri sergiler. Bu, artan kas aktivitesinden kaynaklanan azalmış kemik yoğunluğu ile karakterize edilen o bölgedeki dejeneratif değişikliklerle ilişkili olabilir.



## SB032

### FRACTAL ANALYSIS OF MANDIBULAR TRABECULAR STRUCTURE IN INDIVIDUALS WITH DIFFERENT VERTICAL DENTOFACIAL SKELETAL PATTERNS

Zeynep Çoban Büyükbayraktar<sup>1</sup>, Süleyman Kutalmış Büyük<sup>2</sup>, Yasemin Nur Korkmaz<sup>3</sup>, **Hale Akdemir<sup>2</sup>**

<sup>1</sup>Sivas Cumhuriyet University

<sup>2</sup>Ordu University

<sup>3</sup>Bolu Abant İzzet Baysal University

**OBJECTIVE:** Different vertical dentofacial skeletal patterns may affect bone density of the temporomandibular joint (TMJ) and various mandibular structures. This study aimed to examine changes in mandibular trabecular structure in vertical dentofacial patterns using fractal analysis.

**METHODS:** Dental-skeletal Class I patients randomly selected from the university orthodontic clinic were allocated into 3 groups (low angle, normal angle and high angle) according to the SN-GoMe angle. Bone density of mandibular structures (corpus, angulus and condyle) were measured bilaterally on panoramic radiographs of the patients using fractal analysis.

**RESULTS:** Left condylar fractal dimension (FD) measurements differed significantly among the groups ( $p=.041$ ). Compared to other groups, left condylar FD values were lower in the high angle group. Right and left mandibular angulus FD values were lower in the low angle group but the difference was non-significant ( $p>.05$ ). Within-group comparisons showed a significant difference in FD values between right and left corpus in the low angle subjects ( $p=.047$ ).

**CONCLUSIONS:** Lower mandibular condylar FD values observed in high angle subjects may herald possible joint disorders. Low angle subjects exhibit lower FD values in the mandibular angulus. This may be related to degenerative changes in that region characterized by reduced bone density which results from increased muscle activity.





SB033

## ZİGOMA BÖLGESİNDE YUMUŞAK DOKUYU DESTEKLEYEN KEMİĞİN KALINLIĞI TAHMİN EDİLEBİLİR Mİ?

Bora Aysan, Dilara Kahraman, Arzu Arı Demirkaya

İstanbul Okan Üniversitesi

### Amaç:

Çalışmanın amacı ortognatik cerrahi planlanan hastaların orta yüzlerindeki yumuşak doku kalınlığının zigomatik kemik konturu ile ilişkisini tespit etmektir. Sadece göz ile muayeneyi temsilen 3 boyutlu yüz taramasının bu konuda ne kadar kullanışlı olacağı, sert doku kalınlığını ön görme konusunda yardımcı olup olmayacağı araştırılmış, bu yazılımlar üzerinde zigomatik bölgenin yumuşak ve kemik dokusunun ölçülmesi için yöntem geliştirilmeye çalışılmıştır.

### Gereç ve Yöntem:

Okan Üniversitesi Ortodonti Anabilim Dalı'nda tedavi görmüş, 25 hastanın ameliyat öncesi lateral sefalometrik filmleri, KIBT verisi ve aynı hastaların 12'sine ait 3dMD verisi çalışmanın gerecini oluşturmuştur. Obez ve sendromik hastaların verileri çalışmaya dahil edilmemiştir. NemoCeph programı ile sefalometrik ölçümler yapılmıştır. Materialize Mimics programı ile KIBT verisinden seçilen Aksiyal Referans Düzlemi üzerinde, kafa sağ ve sol ayrı yarı olarak düşünülüp, zigomatik bölge sert ve yumuşak dokusuna ait 6 lineer ölçüm, 3dMD Vultus programı kullanılarak 3dMD verisi üzerinde iki lineer topografik ölçüm gerçekleştirilmiş, kadın ve erkek hastaların ortalamaları t-testi ile, sefalometrik ölçümler ile KIBT ve 3dMD ölçümleri ile sert ve yumuşak doku KIBT verileri Pearson korelasyon testi ile incelenmiştir.

### Bulgular:

KIBT ölçümlerinde, kadınlarda yumuşak dokuyu gösteren ölçümlerin ortalamaları(K:9,22±1,83 ,E:7,59±1,63;p:0,005\*), erkeklerde ise sert dokuyu gösteren ölçümlerin ortalamaları daha fazla çıkmıştır(K:7,0±2,03, E:8,75±1,64;p:0,009\*).

Maksiller derinlik yumuşak doku kalınlıkları ile negatif korelasyon göstermiştir(r:0,3 ,p:0.035\*). ANB ve Sn-GoMe kemiksel ölçümler ile zayıf bir negatif korelasyon göstermiştir (ANB: r:-0.4, p:0,004\*-Sn-GoMe: r:-0,4, p:0,001\*). Yumuşak doku ve sert doku kalınlıkları arasında korelasyon bulunamamıştır (r:0,003, p:0,986). Kemik kalınlığı ile 3dMD ölçümlerinden Yatay Topografik ölçüm ile orta derecede pozitif korelasyon varken (r:0,4 p:0,039\*), Dikey Topografik ölçüm ile istatistiksel olarak anlamlı ilişki bulunamamıştır (r:0,171, p:0,424).

### Sonuç:

Sadece inspeksiyonla, fotoğraf veya üç boyutlu fotoğraf üzerinden kemik projeksiyonuna ilişkin yeterli fikir elde etmek mümkün görünmemektedir. Malar bölgede dolgunluk görülmesi, aynı bölgedeki yumuşak doku kalınlığının fazla olduğuna, burun kanadına yakın bölgede dolgunluk görülmesi, o bölgedeki kemik kalınlığının fazla olduğuna işaret etmektedir.



### SB033

## CAN THE THICKNESS OF THE BONE SUPPORTING THE SOFT TISSUE IN THE ZYGOMA REGION BE PREDICTED?

Bora Aysan, Dilara Kahraman, Arzu Arı Demirkaya

Istanbul Okan University

### Aim:

This study focuses on the relationship between soft tissue thickness and zygomatic bone contour. Efficacy of 3D facial imaging, which replaces inspection, was evaluated to discover whether it would help predict the hard tissue thickness. Also a measurement method was tried to be developed using these software.

### Materials and Methods:

Preoperative cephalograms and CBCT data of 25 patients and 3dMD data of 12 patients planned to undergo orthognathic surgery constituted the material of this study. Data from obese and syndromic patients were excluded.

Cephalometric measurements were made with NemoCeph program. In the CBCT data, head was considered as 2 separate halves. 6 linear parameters on selected Axial Reference Plane, were measured using Materialize Mimics program. 2 linear topographic parameters on 3dMD data were measured using 3dMD Vultus program. Mean values of males and females were calculated by using t-test. Cephalometric, CBCT and 3dMD measurements were evaluated with Pearson correlation test.

### Results:

Mean values of soft tissue measurements was higher in(F:9,22±1,83 ,M:7,59±1,63;p:0,005\*), hard tissue measurements was higher in men(F:7,0±2,03, M:8,75±1,64 ; p:0,009\*). Maxillary depth showed negative correlation with soft tissue thickness (r:0,3 ,p:0.035\*). ANB and Sn-GoMe showed weak negative correlation with hard tissue measurements (ANB: r:-0.4, p:0,004\*-Sn-GoMe: r:-0,4, p:0,001\*). There was no correlation between soft and hard tissue thicknesses (r:0,003, p:0,986). While there was a moderate positive correlation between bone thickness and Horizontal Topographic measurement (r:0,4 p:0,039\*), which is a 3dMD measurement, no statistically significant relationship was found with Vertical Topographic measurement (r:0,171, p:0,424).

### Conclusion:

It is not possible to obtain an adequate information about bone projection by inspection, photograph or 3D photograph. Voluminous malar area indicates that the soft tissue thickness in the same area is high. Increased volume in the area close to nose wings indicates that the bone thickness in that area is high.



## SB034

### İSKELETSEL MATÜRASYON VE KRONOLOJİK YAŞ ARASI UYUMUN DEĞERLENDİRİLMESİ

Tahsin Can Balcı<sup>1</sup>, Mehmet Daş<sup>2</sup>, Nihal Kaya<sup>1</sup>, Elif Dilara Şeker<sup>1</sup>, Berza Yılmaz<sup>1</sup>

<sup>1</sup>Ortodonti Anabilim Dalı, Diş Hekimliği Fakültesi, Bezmialem Vakıf Üniversitesi, Fatih, İstanbul, Türkiye

<sup>2</sup>Ortodonti Anabilim Dalı, Sağlık Bilimleri Enstitüsü, Bezmialem Vakıf Üniversitesi, Fatih, İstanbul, Türkiye

**AMAÇ:** Bu çalışmanın amacı 8, 9, 10, 11, 12 ve 13 yaşlarındaki kadın ve erkek hastaların iskeletsel matürasyon ve kronolojik yaşı arasındaki uyum değerlendirilerek Türkiye'deki güncel pubertal atılım yaşını belirlemektir.

**GEREÇ VE YÖNTEM:** Bu çalışmada 8, 9, 10, 11, 12, 13 yaşlarından 92'sher hasta (46 kadın-46 erkek) olacak şekilde toplamda 552 adet hastanın panoramik, lateral sefalometrik ve el-bilek filmleri incelenmiştir. Tüm radyograflar aynı cihaz ile aynı teknisyen tarafından üretici firmanın talimatlarına uygun pozisyonlandırma ve ışınlama ayarlarıyla alınmıştır. Panoramik röntgenlerde Demirjian methodu ile dişlerin kalsifikasyon derecesi, Lamparski methodu ile servikal vertebra matürasyonu ve Björk methodu ile el-bilek kemikleri aynı operatör tarafından değerlendirilmiştir.

**BULGULAR:** 8 ve 12 yaşlarındaki hastalarda panoramik filmler ile servikal vertebra ve el- bilek filmleri arasında, bununla birlikte 11, 12 ve 13 yaş grubundaki hastalarda servikal vertebra ve el-bilek filmleri arasında pozitif bir korelasyon olduğu bulunmuştur ( $p<0.05$ ). Demirjian metodu ile incelenmiş olan panoramik filmlerde hasta yaşları, hastaların kronolojik yaşlarından her iki cinsiyet için de her yaşta daha fazla çıkmıştır ve aralarında 2 yaş veya daha fazla bulunan hasta grupları karşılaştırıldığında, bütün gruplarda istatistiksel olarak anlamlı farklılık olduğu bulunmuştur ( $p<0.05$ ). Lamparski analizi ile incelenmiş olan lateral sefalometrik filmlerde 11-12-13 yaşları için kadın ve erkek grupları arasında istatistiksel olarak anlamlı bir farklılık olduğu bulunmuşken ( $p<0.05$ ), Bjork analizine göre incelenmiş olan el-bilek filmlerinde ise bütün yaşlarda erkek ve kadın hasta grupları arasında istatistiksel olarak anlamlı bir farklılık olduğu bulunmuştur ( $p<0.05$ ). Kadınların servikal vertebra gelişimleri ve el bilek filmleri kronolojik yaşa göre değerlendirildiğinde erkeklerden daha hızlı olduğu bulunmuştur.

**SONUÇ:** Bütün yaş gruplarında her iki cinsiyet için Björk analizi ile el bilek filmlerinin matürasyon dereceleri daha hassas veriler elde edilmesini sağlamıştır. Güncel bulgular doğrultusunda, kadınların pubertal atılıma erkeklerden daha önce girdiği ve kadınların pubertal atılım yaşı 10-11 yaşlarında, erkeklerin ise 13 yaşında olduğu bulunmuştur.



## SB034

### ASSESSMENT OF THE COMPATIBILITY BETWEEN SKELETAL MATURATION AND CHRONOLOGICAL AGE

Tahsin Can Balcı<sup>1</sup>, **Mehmet Daş**<sup>2</sup>, Nihal Kaya<sup>1</sup>, Elif Dilara Şeker<sup>1</sup>, Berza Yılmaz<sup>1</sup>

<sup>1</sup>Orthodontics Department, Faculty of Dentistry, Bezmialem Vakif University, Fatih, İstanbul, Türkiye

<sup>2</sup>Orthodontics Department, Institute of Health Sciences, Bezmialem Vakif University, Fatih, İstanbul, Türkiye

**OBJECTIVES:** The aim of this study was to determine the current age of pubertal maturation in Turkey by evaluating the concordance between skeletal maturation and chronological age in male and female patients aged 8 to 13 years.

**MATERIALS AND METHODS:** This study examined 552 patients, with 92 patients in each age group from 8 to 13 years old (46 females and 46 males). Panoramic, lateral cephalometric, and hand-wrist radiographs were used. All radiographs were taken with the same device by the same technician, adhering to the manufacturer's instructions for positioning and irradiation settings. The same operator evaluated the degree of dental calcification using the Demirjian method, cervical vertebral maturation using the Lamparski method, and hand-wrist bones using the Björk method.

**RESULTS:** A positive correlation was found between panoramic films, cervical vertebrae, and hand-wrist films in patients aged 8 and 12 years, and between cervical vertebrae and hand-wrist films in patients aged 11, 12, and 13 years ( $p < 0.05$ ). The Demirjian method showed that the age determined from panoramic films was greater than the chronological age for both sexes at all ages. Statistically significant differences were found in all groups with a two-year age difference ( $p < 0.05$ ). The Lamparski analysis of lateral cephalometric films revealed significant differences between male and female groups aged 11-13 years ( $p < 0.05$ ), while the Björk analysis of hand-wrist films showed significant differences between male and female groups at all ages ( $p < 0.05$ ). Females demonstrated faster cervical vertebrae and hand-wrist bone development compared to males.

**CONCLUSIONS:** Björk's analysis and the degree of maturation of hand-wrist films provided more precise data for both sexes across all age groups. The findings indicated that females reaching pubertal maturation earlier than males, with the age of pubertal maturation being 10-11 years for females and 13 years for males.



SB035

## ÇAPRAŞIKLIĞIN ARAYÜZ AŞINDIRMA UYGULAMA BAŞARISINA ETKİSİNİN 3B DEĞERLENDİRİLMESİ

Selenay Köse, Sabri İlhan Ramoğlu

Altınbaş Üniversitesi

**AMAÇ:** Çapraşıklıkın arayüz aşındırma uygulama başarısına etkisinin üç boyutlu (3B) tarayıcı aracılığıyla tespiti amaçlanmıştır.

**GEREÇ VE YÖNTEM:** Bu çalışmada 264 termoplastik mandibular keser diş (Frasaco GmbH, Tettngang, Almanya), aşındırma materyali özelliklerine ve aşındırma miktarına göre yirmi dört alt gruba ayrılmıştır. Tek ve çift taraflı olmak üzere elmas disk, manuel abrazyivler, motor destekli abrazyivler; 0,3 ve 0,5 mm'lik aşındırmalarda kullanılmıştır. Dişler aşındırma öncesi ve sonrası 3B tarayıcı aracılığıyla kaydedilmiştir. Geomagic Kontrol X (3D Systems, Amerika Birleşik Devletleri) programı üzerinde 3B modeller karşılaştırılarak karşılaştırma yapılmıştır. Veriler aracılığıyla hedeflenen aşındırmaya ulaşma miktarı, aşınma miktarı, hata miktarı, çapraşık dişlerde yapılan aşındırmada bukkale taşma miktarı verileri her diş için raporlanmıştır.

**BULGULAR:** Materyale göre hedeflenene ulaşma miktarları istatistiksel olarak anlamlı farklılık göstermemektedir ( $p>0,05$ ). Hedeflenene ulaşma miktarları çapraşık dişlerde istatistiksel anlamlı yüksektir. ( $p=0,001$ ;  $p<0,01$ ). Hata miktarı ile aşındırma miktarı arasında istatistiksel anlamlı bir ilişki bulunamamıştır ( $p>0,05$ ). Hata miktarları çift yönlü apareylerde istatistiksel anlamlı derecede yüksek bulunmuştur ( $p=0,001$ ;  $p<0,01$ ). Manuel abrazyiv materyalinin bukkale taşma miktarının, elmas disk ve motor destekli abrazyiv materyallerinden yüksek olması anlamlı bulunmuştur. Diğer materyaller arasında istatistiksel anlamlı bir farklılık bulunmamıştır ( $p>0,01$ ). Çapraşık dişlerde; bukkale taşma miktarı tek taraflı materyallerde daha yüksek bulunmuştur ( $p=0,001$ ;  $p<0,01$ ). Çapraşık dişlerde motor destekli abrazyiv materyalinde; bukkale taşma miktarı tek taraflı olanlarda daha yüksek bulunmuştur ( $p=0,001$ ;  $p<0,01$ ). Elmas disk ve manuel abrazyivlerde bukkale taşma miktarı yöne göre anlamlı farklılık göstermemiştir.

**SONUÇ:** Çapraşıklık mine arayüz aşındırmasında hedeflenen miktara ulaşımı arttırmakta ancak aşınma bölgesini idealden uzaklaştırmaktadır. Çapraşık dişlerde çift taraflı aşındırma materyali kullanımı hata miktarını arttırmaktadır. Aşındırma etkinliğinde materyaller arası bir üstünlük yoktur ancak kullanılan materyalin cinsine ve tek taraflı olup olmadığına bağlı olarak çapraşık dişlerde uygulanan aşındırmanın bukkale taşma miktarı değişmektedir.



## SB035

### 3D EVALUATION OF THE EFFECT OF CROWDING ON INTERFACE ABRASION APPLICATION SUCCESS

Selenay Köse, Sabri İlhan Ramoğlu

Altınbas University

**Purpose:** The aim of this study was to determine the effect of irregularities on the success of interface abrasion applications through three-dimensional (3D) scanning.

**Materials and Methods:** In this study, 264 thermoplastic mandibular incisor teeth were divided into twenty-four subgroups according to abrasion material properties and amount. Diamond disks, manual abrasives, motorized abrasives, both single and double-sided, were used in abrasions of 0.3 and 0.5 mm. The teeth were recorded before and after abrasion using a 3D scanner. 3D models were compared using Geomagic Control X. Data including the amount of targeted abrasion achieved, abrasion amount, error amount, and buccal overflow amount in crowded teeth abrasion were reported for each tooth.

**Results:** The amounts of targeted abrasion did not show statistically significant differences according to the material ( $p>0.05$ ). The amounts of targeted abrasion were statistically significantly higher in crowded teeth ( $p=0.001$ ;  $p<0.01$ ). No statistically significant relationship was found between error amount and abrasion amount ( $p>0.05$ ). Error amounts were found to be significantly higher in double-sided appliances ( $p=0.001$ ;  $p<0.01$ ). The buccal overflow amount of manual abrasive material was significantly higher than that of diamond disks and motorized abrasive materials. In irregular teeth, the buccal overflow amount was found to be higher in single-sided materials ( $p=0.001$ ;  $p<0.01$ ). In crowded teeth, the buccal overflow amount in motorized abrasive material was found to be higher in single-sided ones ( $p=0.001$ ;  $p<0.01$ ).

**Conclusion:** Irregularity increases reaching the targeted amount in enamel interface abrasion but deviates the abrasion area from the ideal. The use of double-sided abrasive material increases the error amount in irregular teeth. There is no superiority among materials in abrasion effectiveness, but the buccal overflow amount of abrasion applied to irregular teeth varies depending on the type of material used and whether it is single-sided or not.



XIX. Uluslararası Türk Ortodonti Derneği Kongresi

Herkes için Dijital Ortodonti  
Klinik Uygulamalarda İpuçları ve Yenilikler

XIX<sup>th</sup> International Congress of Turkish Orthodontic Society

Digital Orthodontics For Everyone  
Tips & Trends in Clinical Practice

02-06 Kasım / November 2024

Susesi Luxury Resort, Belek-Antalya



SB036

## TÜRKİYE'DEKİ ORTODONTİSTLERİN UYGULADIKLARI RETANSİYON PROTOKOLLERİ VE RELAPS YAKLAŞIMLARI

Osman Bilal Kandaz, Evren Öztaş, İpek Şavkan

İstanbul Kent Üniversitesi Diş Hekimliği Fakültesi Ortodonti Anabilim Dalı

**HEDEF:** Bu amacı, Türkiye'deki ortodontistlerin, ortodontik tedavilerinden sonra hangi retansiyon protokollerini ve relaps yaklaşımlarını tercih ettiklerini belirlemektir.

**MATERYAL/METOD:** Hazırlanan web tabanlı ankette 33 soru bulunmaktadır: Katılımcıların demografik özelliklerini belirlemek için 3 soru, ortodontistlerin retansiyon evresini nasıl yönettiklerini incelemek için 26 soru ve relaps yaklaşımlarını değerlendirmek için 4 soru bulunmaktadır. Anket Türk Ortodonti Derneği'ne kayıtlı olan ortodontistlerin e-posta adreslerine gönderilmiştir. Kalitatif verilerin karşılaştırılmasında, Ki-Kare testi, Fisher Kesin testi ve Fisher-Freeman-Halton testi kullanılmıştır ( $p < 0.05$ ).

**Bulgular:** Türk Ortodonti Derneği aracılığıyla gönderilen anketi Türkiye'de görev yapan 95 ortodontist cevaplamıştır. Retansiyon protokolü seçiminde dikkat ettikleri unsur sorulduğunda katılımcılar; Tedavi öncesindeki maloklüzyon(%85), periodontoloji dokular(%53), tedavi sonucu (%52), zayıf ağız hijyeni(%38) oranında "Çok önemli" olarak işaretlemiştir. Alt ve üst çenede en çok kullanılan retansiyon protokolü (%66) oranında "sabit retainer + termoplastik vakumla şekillendirilmiş plak" iken en az kullanılan retansiyon protokolünün "hawley tipi retainer" olarak değerlendirilmiştir. Katılımcıların retainer teli olarak en çok "0,0175" inch kalınlığında "çok sarımlı yuvarlak SS tel" kullandığı gözlemlenirken %74' ü retainer tellerini ömür boyu retansiyon amacıyla hastalarına kullandırmakta. Katılımcıların %67'sinin retansiyon plağının ilk 6 ay gece gündüz kullandığını belirtirken ; retainer tellerinde karşılaşılan en büyük sorunun retainer telinin kırılması ve ikinci olarak da diş etinde yaşanan problemler olduğu kaydedilmiştir.

Katılımcılar %86'sı rutin kontrollerde tedavi edilen vakaların %0-25 'inde relaps olduğunu gözlemlerken; en çok relaps yaşanan vakaların 'anterior diastema kapama(%66)' ve 'anterior openbite(%68)' vakaları olduğunu belirtmişlerdir. Relapsın kaynağının %86 oranında 'hastaların retansiyon protokollerini uygulamasından kaynaklı olduğu düşünülmektedir.

**Sonuç:** Ankete göre, retansiyon süresi ve retansiyon sırasında planlanan randevu zamanlaması konusunda önemli bir farklılık bulunmaktadır, bu durum diğer ülkelerden yapılan çalışmalarla uyumludur. Ankette elde edilen sonuçlar, başlangıçta anterior diastema ve anterior open bite olan vakaların en sık relaps olan vakalar olduğunu göstermektedir. Türk ortodontistler arasında en yaygın kullanılan retansiyon protokolü, "sabit retainer + termoplastik vakumla şekillendirilmiş plak" ile yapılan yöntemdir.



## SB036

### RETENTION PROTOCOLS AND RELAPSE APPROACHES OF ORTHODONTICS SPECIALISTS IN TURKEY

Osman Bilal Kanda, Evren Öztaş, İpek Şavkan

İstanbul Kent University, Faculty of Dentistry Department of Orthodontics

**OBJECTIVE:** This study aimed to identify the preferred retention protocols and approaches to managing relapse among orthodontists in Turkey following orthodontic treatments.

**METHODS:** A web-based survey comprising 33 questions was conducted. It included demographic inquiries (3 questions), queries on how orthodontists manage the retention phase (26 questions), and evaluations of relapse approaches (4 questions). The survey was distributed via email to orthodontists registered with the Turkish Orthodontic Society. Statistical analyses included Chi-square test, Fisher's exact test, and Fisher-Freeman-Halton test ( $p < 0.05$ ) for qualitative data.

**RESULTS:** Ninety-five orthodontists practicing in Turkey responded to the survey. Key considerations in selecting a retention protocol included pre-treatment malocclusion (85%), periodontal tissues (53%), treatment outcomes (52%), and poor oral hygiene (38%). The most utilized retention protocol for both upper and lower jaws involved "fixed retainer + thermoformed vacuum-formed retainer" (66%), while the least used was the "Hawley-type retainer." A predominant choice for retainer wires was the "0.0175-inch multistranded round stainless steel wire," used for lifelong retention in 74% of cases. Approximately 67% of participants prescribed full-time wear of retention plates for the initial 6 months. The primary challenges with retainer wires were breakage and gum problems.

Regarding relapse, 86% of participants observed relapse rates of 0-25% during routine check-ups. The highest relapse rates were noted in cases involving "closure of anterior diastema (66%)" and "anterior open bite (68%)," primarily attributed to patient non-compliance with retention protocols (86%).

**CONCLUSION:** The study highlighted significant variability in retention duration and appointment scheduling among Turkish orthodontists, consistent with international studies. Cases initially presenting with anterior diastema and anterior open bite were most susceptible to relapse. The most favored retention protocol among Turkish orthodontists involved "fixed retainer + thermoformed vacuum-formed retainer."





XIX. Uluslararası Türk Ortodonti Derneği Kongresi

Herkes için Dijital Ortodonti  
Klinik Uygulamalarda İpuçları ve Yenilikler

XIX<sup>th</sup> International Congress of Turkish Orthodontic Society  
Digital Orthodontics For Everyone  
Tips & Trends in Clinical Practice

02-06 Kasım / November 2024

Susesi Luxury Resort, Belek-Antalya



SB037

## DİREKT BASKISI YAPILAN ŞEFFAF PLAKLARIN ATTAŞMANSIZ UYGULANMASI

Ayla Khanmohammadi, Sabahattin Bor

İnönü Üniversitesi Diş Hekimliği Fakültesi, Ortodonti Anabilim Dalı, Malatya, Türkiye

**Amaç:** Klinik içi şeffaf plak üretimi iki şekilde yapılmaktadır. Birinci yöntem, şeffaf plakların indirekt (termoform) yöntemle, baskısı yapılan dental modellerin vakumlu ve basınçlı bir makinada ısıyla şeffaf plak materyalinin dental model üzerinde şekillendirilmesi esasına dayanır. İkinci yöntem ise direkt baskıdır; bu yöntemde şeffaf plaklar doğrudan üretilir. Direkt baskısı yapılan şeffaf plakların hastaya kısa sürede teslim edilebilmesi, daha az ataşmanla tedavi olanağı sağlaması ve bu materyalin ağız sıcaklığında şekil hafızasına sahip olması, bu sistemlerin avantajı olarak değerlendirilmektedir. Bu vakada direkt baskısı yapılan şeffaf plakların ataşmansız seviyeleme ve hizalama başarısının değerlendirilmesi amaçlanmıştır.

**Olgu Sunumu:** Diş çaparaşıklığı şikayeti ile hastanemize başvuran 25 yaşındaki hastanın tedavisine klinik-içi üretilen şeffaf plaklar ile yapılmasına karar verildi. Tera Harz TC-85 DAC reçinesi kullanılarak direkt baskı yöntemi seçildi. Hastanın ölçüleri 3Shape trios 3 marka ağız içi taracı ile alındı. Dijital 3B alt-üst ölçüler Direct Aligner Design programına aktarıldı. Ölçülerde bir dizi edit işleminden sonra dişler segmente edildi. Segmentasyondan sonra molar dişler yaklaşık 1 mm distale edilecek şekilde diş hareketleri planlandı. Üst çenede ön keser dişlerin protrüzyonunu önlemek ve molar distalizasyonu sağlamak için tedavi planına bilateral mini vidalar dahil edildi. Üst kanin bölgesine elastik uygulamak için button tasarlandı. Şeffaf plaklar haftalık olarak değiştirildi ve hasta, mini vidalara takılan ¼ 4.5 oz elastikleri kullandı. Hem üst hem de alt çene için toplam 12 plak kullanıldı, alt kanin rotasyonunu düzeltmek için ise dört ek refinement plak verildi.

**Sonuç:** Tedavi sonunda Angle Sınıf I Molar ilişki ve ideal overbite ve overjet elde edildi. Tedavi yaklaşık 6 ay sürdü.



XIX. Uluslararası Türk Ortodonti Derneği Kongresi

Herkes için Dijital Ortodonti  
Klinik Uygulamalarda İpuçları ve Yenilikler

XIX<sup>th</sup> International Congress of Turkish Orthodontic Society

Digital Orthodontics For Everyone  
Tips & Trends in Clinical Practice

02-06 Kasım / November 2024

Susesi Luxury Resort, Belek-Antalya



**SB037**

## **APPLICATION OF DIRECT PRINTED CLEAR ALIGNERS WITHOUT ATTACHMENTS**

**Ayla Khanmohammadi, Sabahattin Bor**

Inonu University, Faculty of Dentistry, Department of Orthodontics , Malatya, Turkey

**Aim:** In-house fabrication of clear aligners is carried out in two ways. The first method involves indirect (thermoforming) where clear aligners are formed on dental models by heating transparent aligner material in a vacuum and pressure machine. The second method is direct printing, where clear aligners are produced directly. The advantages of directly printed clear aligners include quick delivery to the patient, treatment with fewer attachments, and the material's shape memory at oral temperature. This case aims to evaluate the success of leveling and alignment without attachments using directly printed clear aligners.

**Case Presentation:** A 25-year-old patient presented to our clinic with a complaint of dental crowding. It was decided to treat the patient with in-house produced clear aligners using the direct printing method with Tera Harz TC-85 DAC resin. The patient's impressions were taken with a 3Shape Trios 3 intraoral scanner. The digital 3D upper and lower impressions were transferred to the Direct Aligner Design program. After a series of editing processes, the teeth were segmented. Following segmentation, the molar teeth were planned to move approximately 1 mm distally. Bilateral mini-screws were included in the treatment plan to prevent protrusion of the upper anterior teeth and ensure molar distalization. A button was designed to apply elastics to the upper canine region. The clear aligners were changed weekly, and the patient used ¼ 4.5 oz elastics attached to the mini-screws. A total of 12 aligners were used for both the upper and lower jaws, with four additional refinement aligners provided to correct lower canine rotation.

**Conclusion:** At the end of the treatment Molar class I relationship, ideal overbite , and overjet were obtained. The treatment lasted a total of 6 months.



XIX. Uluslararası Türk Ortodonti Derneği Kongresi

Herkes için Dijital Ortodonti  
Klinik Uygulamalarda İpuçları ve Yenilikler

XIX<sup>th</sup> International Congress of Turkish Orthodontic Society  
Digital Orthodontics For Everyone  
Tips & Trends in Clinical Practice

02-06 Kasım / November 2024

Susesi Luxury Resort, Belek-Antalya



SB038

## POSTORTODONTİK BEYAZ NOKTA LEZYONLARI TEDAVİSİNDE KULLANILAN KAZEİN FOSFOPEPTİD-AMORF KALSİYUM FOSFAT VE REZİN İNFİLTRASYON UYGULAMALARININ REMİNERALİZASYON ETKİNLİKLERİNİN KARŞILAŞTIRILMASI

Güneş Dönem Kıraslan, Serpil Çokakoğlu

Pamukkale Üniversitesi Diş Hekimliği Fakültesi Ortodonti Anabilim Dalı, Denizli, Türkiye

**AMAÇ:** Çalışmamızın amacı postortodontik beyaz nokta lezyonlarının tedavisinde kullanılan kazein fosfopeptid-amorf kalsiyum fosfat (CPP-ACP) ve rezin infiltrasyon (ICON) uygulamalarının maksiller anterior dişlerin remineralizasyonu açısından etkinliğinin incelenmesidir.

**GEREÇ VE YÖNTEM:** Sabit ortodontik tedavisi tamamlanan ve maksiller anterior dişlerinde beyaz nokta lezyonu teşhis edilen 18 hasta (12 kız ve 6 erkek, yaş ortalaması;  $16.17 \pm 2.04$  yıl) çalışmamıza dahil edilmiştir. Simetrik beyaz nokta lezyonları rasgele olacak şekilde bir tarafta CPP-ACP, diğer tarafta ise rezin infiltrasyon (ICON) tekniği kullanılarak tedavi edilmiştir. Remineralizasyon açısından uygulamaların etkinliği DIAGNOdent pen cihazı aracılığıyla kaydedilen başlangıç (T0), 1. ay (T1), 3. ay (T2) ve 6. ay (T3) demineralizasyon ölçümleri ile değerlendirilmiştir. Elde edilen veriler istatistiksel olarak analiz edilmiştir.

**BULGULAR:** Her iki uygulama ile zamanla demineralizasyon değerleri anlamlı derecede azalma göstermiştir ( $p < 0.05$ ). Her iki uygulamada diş tipleri arasında farklı zaman aralıklarındaki değişimler açısından istatistiksel olarak anlamlı farklılık bulunmamıştır. Uygulamalar açısından T0-T1 zaman aralığında ICON tekniği, T1-T2 zaman aralığında ise CPP-ACP ile anlamlı derecede daha fazla remineralizasyon gözlenmiştir (sırasıyla  $p = 0.004$  ve  $p = 0.021$ ;  $p < 0,05$ ). Diş tipi fark etmeksizin demineralizasyon değerlerindeki değişimler açısından T0-T1 ve T1-T2 haricindeki zaman aralıklarında uygulamalar arasında anlamlı farklılık bulunmamıştır.

**SONUÇ:** Remineralizasyon etkinliği açısından ilk ayda rezin infiltrasyon (ICON) tekniği, daha sonrasında 3. aya kadar olan dönemde CPP-ACP daha etkili bulunmuş olmasına rağmen postortodontik 6. ayda her iki uygulama arasında benzer sonuçlar gözlenmiştir.



### SB038

## COMPARISON OF REMINERALIZATION EFFICIENCY OF CASEIN PHOSPHOPEPTIDE-AMORPHOUS CALCIUM PHOSPHATE AND RESIN INFILTRATION APPLICATIONS USED IN THE TREATMENT OF POST-ORTHODONTIC WHITE SPOT LESIONS

Güneş Dönem Kıraslan, Serpil Çokakoğlu

Pamukkale University Faculty of Dentistry Department of Orthodontics, Denizli, Turkey

**AIM:** The aim of this study was to examine the effects of casein phosphopeptide-amorphous calcium phosphate (CPP-ACP) and resin infiltration (ICON) applications that used in the treatment of post-orthodontic white spot lesions (WSLs) on the remineralization of the maxillary anterior teeth.

**MATERIAL and METHOD:** A total of 18 patients (12 female and 6 male, with a mean age of  $16.17 \pm 2.04$  years) who completed the fixed orthodontic treatment and diagnosed with WSLs on maxillary anterior teeth were included in this study. Symmetrical WSLs were randomly treated with CPP-ACP in one side and resin infiltration (ICON) technique on the other side. The effectiveness of the applications was evaluated via DIAGNOdent pen device with baseline (T0), 1st month (T1), 3rd month (T2) and 6th month (T3) demineralization measurements in terms of remineralization. Data were statistically analyzed.

**RESULTS:** The demineralization values decreased significantly over time with both applications ( $p < 0.05$ ). There were no statistically significant differences between tooth types in terms of changes at different time intervals in both applications ( $p > 0.05$ ). In terms of applications, significantly more remineralization was observed with the ICON technique at T0-T1, while with CPP-ACP at T1-T2 time interval ( $p = 0.004$  and  $p = 0.021$ ;  $p < 0.05$ , respectively). Regardless of the tooth type, there were no significant differences between the applications in terms of changes in demineralization values for all time intervals, except for T0-T1 and T1-T2.

**CONCLUSION:** Although the resin infiltration (ICON) technique was found to be more effective in the first month and CPP-ACP in the period up to the 3rd month, similar results were observed between both applications after 6 months of post-orthodontic treatment in terms of remineralization efficiency.



SB039

## İSKELETSEL SINIF III MALOKLÜZYON VE MANDİBULAR ASİMETRİNİN ŞEFFAF PLAKLAR İLE ORTOGNATİK CERRAHİ TEDAVİSİ: VAKA RAPORU

Fatma Derin<sup>1</sup>, Şerife Şahin<sup>1</sup>, Doğan Dolanmaz<sup>2</sup>

<sup>1</sup>Bezmialem Vakıf Üniversitesi, Diş Hekimliği Fakültesi, Ortodonti Anabilim Dalı, İstanbul, Türkiye

<sup>2</sup>Bezmialem Vakıf Üniversitesi, Diş Hekimliği Fakültesi, Ağız Diş ve Çene Cerrahisi Anabilim Dalı, İstanbul, Türkiye

**Amaç:** Bu vaka raporunun amacı iskeletsel Sınıf III asimetriye sahip yetişkin hastanın şeffaf plaklar ile ortognatik cerrahi tedavisinin aşamalarının ve sonuçlarının sunulmasıdır.

**Olgu:** 20 yaşındaki kadın hasta kliniğimize düzgün ısırma ve asimetri şikayetiyle başvurmuştur. Yapılan klinik ve radyografik inceleme sonucu dental Sınıf IV, iskeletsel Sınıf III ilişki (SNA: 74°, SNB: 77°, ANB: -3°), anterior openbite (overjet: 0 mm, overbite: -2 mm), yüzle uyumlu üst orta hat ve çene ucuyla uyumlu 5 mm sola deviyen alt orta hat gözlenmiştir. Hastanın dental sefalometrik değerlerine göre protrüze ve prokline üst keserler (U1-PP: 118°), protrüze ve retrokline alt keserler (IMPA: 82°) gözlenmiştir. Hastaya sabit ortodontik tedavi veya şeffaf plaklar ile ortognatik cerrahi tedavi seçenekleri sunulmuş, hasta Invisalign® (Align Technology, California) sistemiyle ortognatik cerrahi hazırlığını tercih etmiştir. 43 plaklık tedavi planlamasında alt keser proklinasyonu, üst çenede %50 sekanslı distalizasyon ile keser açılarının ve konumunun iyileştirilmesi hedeflenmiştir. Dekompanzasyonu desteklemek için hasta sağda 3/16 inç 4.5 oz, solda 1/4 inç 4.5 oz Sınıf II lastik kullanmıştır. İlk seriden sonra Nemoceph 3D yazılımında dijital olarak maksillada 2 mm gömme, 5 mm ilerletme ve mandibulada asimetrik set back planlanmıştır. Hasta ameliyat sonrası IMF vidaları ile 3/16 inç 4.5 oz sağ vertikal, sol Sınıf II komponentli üçgen lastikle stabilize edilmiştir. Ameliyattan 45 gün sonra tarama yapılarak oklüzal iyileştirmeler için refinement plakları i stenmiştir. 22 ve 10 plak olmak üzere 2 seri ek plak seti planlanarak seviyelemede ve hizalamada iyileştirmeler hedeflenmiştir.

**Bulgular:** Tedavi sonunda Sınıf I molar ve kanin ilişkisiyle beraber ideal overjet ve overbite elde edilmiştir. Hastanın cerrahi sonrası üst dudak projeksiyonu ve alt çene ucu simetrisinde iyileşme ile beraber estetik ve fonksiyonel bir kapanış elde edilmiştir.

**Sonuç:** Şeffaf plaklar Sınıf III asimetrinin ortognatik cerrahi ile tedavisinde etkili bir yöntem olup, hastanın estetik ve fonksiyonunu artıran alternatif bir tedavi seçeneğidir.



### SB039

## SKELETAL CLASS III MALOCCLUSION AND MANDIBULAR ASYMMETRY TREATMENT WITH CLEAR ALIGNERS IN ORTHOGNATHIC SURGERY: A CASE REPORT

Fatma Derin<sup>1</sup>, Şerife Şahin<sup>1</sup>, Doğan Dolanmaz<sup>2</sup>

<sup>1</sup>Bezmialem Vakif University, Faculty of Dentistry, Department of Orthodontics, Istanbul, Türkiye

<sup>2</sup>Bezmialaem Vakif Univesity, Faculty of Dentistry, Department of Oral and Maxillofacial Surgery, Istanbul, Türkiye

**Objective:** Aim of this case report is to present the stages and outcomes of orthognathic surgical treatment using clear aligners for an adult patient with skeletal Class III asymmetry.

**Case:** 20-year-old female patient applied to our clinic with complaints of malocclusion and asymmetry. She had dental Class IV, skeletal Class III relationship (SNA: 74°, SNB: 77°, ANB: -3°), anterior open bite (overjet: 0 mm, overbite: -2 mm). Harmonious upper midline with the face and 5 mm deviated lower midline to the left. She had protruded and proclined upper incisors (U1-PP: 118°), protruded and retroclined lower incisors (IMPA: 82°). Orthognathic surgery with either fixed orthodontic treatment or clear aligners were recommended, and she chose to undergo orthognathic surgery with the Invisalign® system (Align Technology, California). In the 43-aligner treatment plan, lower incisor proclination improvement, and correction of incisor inclination through 50% sequential distalization in the upper jaw were aimed. To support decompensation, patient used Class II elastics, 3/16 inch 4.5 oz on the right and 1/4 inch 4.5 oz on the left. 2 mm maxillary impaction, 5 mm advancement, and asymmetric mandibular setback planned on Nemoceph 3D software. Patient was stabilized postoperatively with IMF screws and 3/16 inch 4.5 oz Class II triangular elastics on the left and vertikal on the right were used. At 45 days post-operation, refinement aligners were requested for occlusal improvements, with 22 and 10 additional aligners planned for leveling and alignment.

**Results:** At the conclusion of treatment, Class I molar and canine relationships were achieved along with ideal overjet and overbite. The patient exhibited improved upper lip projection and symmetrical lower jaw, resulting in aesthetic and functional occlusion.

**Conclusion:** Clear aligners are an effective method for treating Class III asymmetry with orthognathic surgery, providing an alternative treatment option that enhances both aesthetic and functional outcomes.



## SB040

### İSKELETSEL SINIF III BİR HASTANIN ŞEFFAF PLAKLAR VE SURGERY FIRST YAKLAŞIMI İLE TEDAVİSİ: VAKA RAPORU VE 1 YILLIK TAKİP

Ahsen İrem Toktaş<sup>1</sup>, Gökmen Kurt<sup>1</sup>, Nükhet Kütük<sup>2</sup>

<sup>1</sup>Bezmialem Vakıf Üniversitesi, Diş Hekimliği Fakültesi, Ortodonti Anabilim Dalı, İstanbul, Türkiye

<sup>2</sup>Bezmialem Vakıf Üniversitesi, Diş Hekimliği Fakültesi, Ağız Diş ve Çene Cerrahisi Anabilim Dalı, İstanbul, Türkiye

**Amaç:** Bu olgu sunumu iskeletsel Sınıf III maloklüzyona sahip bir hastanın, surgery first yaklaşımı ile ortognatik cerrahisi ve ardından şeffaf plaklar ile ortodontik tedavisini 1 yıllık takibiyle sunmayı amaçlamaktadır.

**Olgu:** 23 yaşında iskeletsel ve dental Sınıf III maloklüzyona (SNA:80°, SNB:84°, ANB: -4°, Witts:-9 mm) sahip erkek hasta kliniğimize alt çenesinin önde olması şikayeti ile başvurmuştur. Klinik muayenesinde konkav bir profil, -2 mm overjet, 1 mm overbite, her iki arkta da polidiastema gözlenmiştir. Hasta ayrıca procline üst kesici ve normal açılanmış alt kesici dişlere (U1-SN:113°, IMPA:88°) sahiptir. Kompanzasyon ve ortognatik cerrahi tedavi seçenekleri hastaya sunulmuş, estetik kaygılar sebebi ile Invisalign® şeffaf plaklar ile birlikte cerrahi yaklaşım tercih edilmiştir. Diagnostik modellerin manipüle edilmesi sonucu önce cerrahi, daha sonra ortodontik tedavi uygulanmasına karar verilmiştir. Ortognatik cerrahi NemoFab (Nemotec, İspanya) yazılımı ile üç boyutlu olarak maksillada 5 mm ilerletme ve 1.5 mm gömme; mandibulada ise 2 mm geriye alma şeklinde planlanmıştır. Cerrahi sonrası ortodontik tedavide ise 35 hizalayıcı ile diastemaların kapatılması amaçlanmıştır. Operasyon sonrası Bölgesel Hızlandırıcı Fenomen (RAP) etkisi de göz önünde bulundurularak ilk hafta plak kullanımına 4 gün prosedürü ile başlanmış, tedavi sürecinde 5 güne çıkarılmıştır. Ortodontik tedavi sonrası Bolton uyumsuzluğunu gidermek ve estetiği iyileştirmek amacıyla üst anterior dişlere kompozit restorasyon uygulanmıştır. Hastanın toplam tedavi süresi 8 ay sürmüştür.

**Bulgular:** Surgery first yaklaşım ve sonrasında şeffaf plaklar ile ortodontik tedavi sonucunda profile iyileştirme elde edilmiş; Sınıf I iskeletsel ve dental ilişkiye ulaşılmıştır. (SNA:84°, SNB:81°, ANB:3°, Overjet: 2 mm, Overbite: 2 mm). Surgery first ile elde edilen RAP etkisi ile şeffaf plak kullanımı hızlandırılmış böylece tedavi süresi kısaltılmıştır.

**Sonuçlar:** Surgery first yaklaşımı tedavinin başında fonksiyon ve estetikte iyileşme sağlamaktadır, ayrıca RAP etkisi ile tedaviyi hızlandırmaktadır. Şeffaf plaklar uygun hasta seçimi ve iyi hasta kooperasyonu ile ortognatik cerrahi hastalarında başarılı olarak kullanılabilmenin yanında cerrahi sonrası plak değişiminin hızlandırılabilmesi yönünden de avantajlıdır.



## SB040

### TREATMENT OF A SKELETAL CLASS III PATIENT WITH CLEAR ALIGNERS AND THE SURGERY-FIRST APPROACH: CASE REPORT AND ONE-YEAR FOLLOW-UP

Ahsen İrem Toktaş<sup>1</sup>, Gökmen Kurt<sup>1</sup>, Nükhet Kütük<sup>2</sup>

<sup>1</sup>Bezmialem Vakif University, Faculty of Dentistry, Department of Orthodontics, Istanbul, Türkiye

<sup>2</sup>Bezmialem Vakif University, Faculty of Dentistry, Department of Oral and Maxillofacial Surgery, Istanbul, Türkiye

**Objective:** This case report presents the treatment of a patient with skeletal Class III malocclusion using a surgery-first approach, followed by orthodontic treatment with clear aligners, along with a one-year follow-up.

**Case:** A 23-year-old male patient with skeletal and dental Class III malocclusion (SNA: 80°, SNB: 84°, ANB: -4°, Witts: -9 mm) was referred to our clinic with the complaint of a prominent mandible. He had a concave profile, -2 mm overjet, 1 mm overbite, diastemas, and proclined upper incisors with normally inclined lower incisors (U1-SN: 113°, IMPA: 88°). After considering orthodontic camouflage and orthognathic surgery, the patient preferred surgery with Invisalign® clear aligners for aesthetic reasons. Following diagnostic model manipulation, a surgery-first approach was decided, followed by orthodontic treatment. Orthognathic surgery was planned using NemoFab (Nemotec, Spain) software, involving a 5 mm maxillary advancement, 1.5 mm maxillary impaction, and a 2 mm mandibular setback. Post-surgical orthodontic treatment aimed to close the diastemas with 35 aligners. Considering the Regional Acceleratory Phenomenon (RAP) effect, aligner usage began with a 4-day protocol in the first week, extending to 5 days thereafter. Composite restorations were applied to the upper anterior teeth for Bolton discrepancies and aesthetic improvement. The total treatment duration was 8 months.

**Results:** The surgery-first approach followed by orthodontic treatment with clear aligners resulted in profile improvement and achieved a Class I skeletal and dental relationship (SNA: 84°, SNB: 81°, ANB: 3°, Overjet: 2 mm, Overbite: 2 mm). The RAP effect obtained with the surgery-first approach accelerated aligner usage, thereby shortening the treatment duration.

**Conclusions:** The surgery-first approach provides improvements in function and aesthetics at the beginning of treatment and accelerates treatment with the RAP effect. Clear aligners can be successfully used in orthognathic surgery patients with appropriate patient selection and good cooperation, offering the advantage of faster aligner changes post-surgery.





## SB041

### DEBONDING SONRASI FARKLI ADEZİV REZİN UZAKLAŞTIRMA YÖNTEMLERİNİN DİŞ MİNE YÜZEY TOPOGRAFİSİNE ETKİLERİNİN IN VITRO DEĞERLENDİRİLMESİ

Zahide Zülal Ak, Sabri İlhan Ramoğlu

Altınbaş Üniversitesi

Çalışmamızın amacı, debonding sonrası mine üzerinde arta kalan adezivlerin, beş farklı frez ile temizlenmesi sonrasında topografide meydana gelen değişikliklerin değerlendirilmesidir. Ortodontik endikasyonla çekilmiş 45 adet üst premolar diş seçilmiştir. Başlangıç yüzey kayıtlarının (T0) ardından rastgele oluşturulan 5 grupta, Adhesive Residue Remover (ARR) frez, Morelli frezi, düşük ve yüksek devirde yeni jenerasyon beyaz kuşaklı tungsten karbid frez (DHK-YHK) ve Enhance bitim frezi ile adeziv temizliği gerçekleştirilmiştir. Optik profilometre, lazer tarama ve her gruptan 4 adet SEM görüntüleri ile nihai yüzey kayıtları (T1) alınmıştır.

Başlangıç (T0) ölçümleri anlamlı farklılık göstermemektedir. Morelli Rq T1 ölçümlerinin, Enhance grubundan yüksek olması anlamlıdır ( $p=0,042$ ;  $p<0,05$ ). YHK Rsk T1 ölçümlerinin, ARR'den yüksek olması anlamlıdır ( $p=0,031$ ;  $p<0,05$ ). Enhance Sv T1 ölçümlerinin, Morelli ve YHK grubundan düşük olması anlamlıdır ( $p=0,035$ ;  $p<0,05$ ). Morelli Sq T1 ölçümlerinin, Enhance'ten yüksek olması anlamlıdır ( $p=0,035$ ;  $p<0,05$ ). Süre ölçümlerinde, YSK grubunun tüm gruplardan düşük olması anlamlıdır ( $p=0,001$ ;  $p<0,01$ ). Enhance grubunda Rp, Sa, Sq ölçümlerinde azalış, Ssk, Sku ölçümlerinde artış anlamlıdır ( $p<0,05$ ). Morelli grubunda Rku, Sv, Sq ölçümünde artış anlamlıdır ( $p<0,05$ ). YHK grubunda, Rv, Rku, Sv ve Ssk ölçümlerinde artış anlamlıdır ( $p<0,05$ ). Pürüzlülük parametrelerinin hiçbirinde gruplar arası anlamlı fark ( $\Delta T$ ) bulunmamıştır. Madde kaybı ölçümlerinde, YSK grubunun, ARR grubundan yüksek olması anlamlıdır ( $p=0,035$ ;  $p<0,05$ ). SEM görüntülerinde, YHK grubunun yüzeyden madde kaldırdığı belirgindir. Takiben en kötü yüzey topografisi, Morelli grubundadır. Enhance mine yüzey topografisini yumuşatmış ve hafif çiziklere yol açmıştır. ARR, Enhance grubundan sığ çizilme paternine sebep olmuştur. DHK grubunda, örneklerin üçünde hafif ve seyrek çiziklerle yüzeyin ağırlıklı olarak korunduğu tespit edilmiştir.

ARR grubunun 20  $\mu m$  derinliği aşmayacak şekilde mine kaybına sebep olan tek yöntem olduğu ve en konservatif materyal olduğu belirlenmiştir. Enhance'in topografiyi madde kaldırarak yumuşattığı belirlenmiştir. DHK pürüzlülük ölçümlerine göre, topografide anlamlı değişiklik olmamıştır. YHK'nın en fazla madde kaybı ile mine dokusunda harabiyete sebep olduğu belirlenmiştir. Morelli'nin, yüzeyde defekt oluşturduğu tespit edilmiştir. Kalitatif bulgularımızı SEM görüntüleri desteklemektedir.



## SB041

### IN VITRO EVALUATION OF THE EFFECTS OF DIFFERENT ADHESIVE REMNANT REMOVAL METHODS ON ENAMEL SURFACE TOPOGRAPHY AFTER DEBONDING

Zahide Zülal Ak, Sabri İlhan Ramoğlu

Altınbaş University

The objective of our study is evaluation of the changes that occur in enamel topography after adhesive remnant removal with five different burs. 45 upper premolar teeth were selected. After initial surface recording (T0), in 5 randomly created groups, adhesive remnant removal was performed with Adhesive Residue Remover bur, Morelli bur, Enhance finishing bur and new generation tungsten carbide bur at low and high speed. Final recordings (T1) were taken with optical profilometer, laser scanning and 4 SEM images from each group.

Baseline (T0) roughness measurements did not show significant differences. Rq T1 of Morelli were significantly higher than Enhance ( $p=0.042$ ;  $p<0.05$ ). Sv T1 of Enhance were lower than Morelli and YHK ( $p=0.035$ ;  $p<0.05$ ). Sq T1 of Morelli were higher than Enhance ( $p=0.035$ ;  $p<0.05$ ). Total mean time was significantly lower in YHK than all other groups ( $p=0.001$ ;  $p<0.01$ ). In Enhance group, decrease in Rp, Sa, Sq and the increase in Ssk, Sku were significant ( $p <0.05$ ). In Morelli group, increase in Rku, Sv, Sq were significant ( $p<0.05$ ). In YHK group increase in Rv, Rku, Sv and Ssk were significant ( $p<0.05$ ). There was no significant difference ( $\Delta T$ ) between groups for any roughness parameters. YHK values were significantly higher than ARR, in terms of enamel loss ( $p=0.035$ ;  $p<0.05$ ). SEM images showed that YHK group caused significant enamel loss. The worst surface topography following was with Morelli. The Enhance group caused softened topography. A more shallow scratch pattern was detected in ARR group. In DHK group, tsurface topography was predominantly preserved.

ARR group is the only method that caused enamel loss not exceeding 20  $\mu\text{m}$ . The Enhance group softened the topography by causing enamel loss. In DHK group, there was no significant change in topography. YHK group caused the most damage to the enamel. In Morelli group, defect formation was detected.



SB042

## ŞEFFAF PLAK TEDAVISİNDE MOLAR DISTALİZASYONU AMAÇLI UYGULANAN HIZLANDIRILMIŞ AŞAMALANDIRMA PROTOKOLÜ-VAKA SUNUMU

Himmetcan GÜLTUĞ<sup>1</sup>, Gülden KARABİBER<sup>1</sup>, Fulya ÖZDEMİR<sup>2</sup>, Murat TOZLU<sup>1</sup>

<sup>1</sup>Marmara Üniversitesi Diş Hekimliği Fakültesi, Ortodonti Anabilim Dalı, İstanbul, Türkiye

<sup>2</sup>İstanbul Sağlık ve Teknoloji Üniversitesi, Diş Hekimliği Fakültesi, Ortodonti Anabilim Dalı, İstanbul, Türkiye

### Özetin Konusu: KLİNİK PÜF NOKTALARI VE YENİLİKLER

Şeffaf plak tedavilerinde, diş çekimi yapılmaksızın, maksiller molar dişlerin distalizasyonu ile hafif ve orta şiddetteki Sınıf II maloklüzyon kolaylıkla düzeltilebilmektedir. Şeffaf plaklarda uygulanan klasik distalizasyonda molar dişlerin geriye doğru hareketi sırasında ankraj kontrolü ve kontrollü diş hareketi amacı ile 'V' ya da 'Frog' adı verilen bir aşamalandırma yöntemi kullanılmaktadır. Bu yöntemde ilk olarak 7 numaralı diş gideceği yolun yarısına kadar distalize olduktan sonra 6 numaralı diş harekete başlar. 6 numaralı diş hedeflenen hareket miktarının yarısına geldiği zaman 7 numaralı dişin hareketi bitmiş olup 5 numaralı diş harekete başlar. Bu aşamada ankrajı kaybetmemek amacı ile Sınıf II elastik dahil edilir. Beş numaralı diş hedeflenen hareketin yarısına ulaştığı zaman 4 numaralı diş harekete başlar. 4 numaralı diş hareketi ile birlikte ön grup dişler distal harekete başlayabilir. Buna %50 sekanslı harekette denmektedir. Sekanslama farklı yüzdelik oranlar da yapılabilir. Ön dişlerin hareketine kadar geçen sürede hareket miktarına bağlı olarak çok sayıda plak kullanılması gerekmektedir.

Bu olgu sunumunda uygulanan tedavi yöntemi, plak dizaynı ve aşamalandırılması açısından Frog'dan tamamen farklı özgündür. Yöntemin amacı klasik sistem ile yapılan distalizasyonda kullanılan şeffaf plak sayısının azaltılması ve dolayısıyla tedavi süresinin kısaltılmasıdır. Bu yöntemde ilk plaktan itibaren şeffaf plak üzerinde dizayn edilen oluğa yerleştirilen metal rod parça üzerinden Sınıf II elastik kullanımı başlamaktadır. Aşamalandırmada her seferinde aynı anda 3 diş hareket edip bir diş durmaktadır. Çalışmaya, ¾ cusp Sınıf II dişsel ilişkiye sahip 15 yaşında hasta dahil edilmiştir. Toplam tedavi süresi 10 ay olup, ilk aşamada 14 plak ile Class I' e yakın bir ilişki sağlanmıştır. Sınıf I ilişkisinin tam sağlanması ve dişsel düzeltim amacı ile 15 adet plak daha kullanılarak toplamda 29 plakla tedavi tamamlanmıştır.



XIX. Uluslararası Türk Ortodonti Derneği Kongresi

Herkes için Dijital Ortodonti  
Klinik Uygulamalarda İpuçları ve Yenilikler

XIX<sup>th</sup> International Congress of Turkish Orthodontic Society

Digital Orthodontics For Everyone  
Tips & Trends in Clinical Practice

02-06 Kasım / November 2024

Susesi Luxury Resort, Belek-Antalya



**SB042**

## **Accelerated Staging Protocol For Molar Distalisation In Clear Aligner Treatment -Case Report**

**Himmetcan GÜLTUĞ<sup>1</sup>**, Gülden KARABİBER<sup>1</sup>, Fulya ÖZDEMİR<sup>2</sup>, Murat TOZLU<sup>1</sup>

<sup>1</sup>Marmara University, Faculty of Dentistry, Department of Orthodontics, Istanbul, Turkey

<sup>2</sup>Istanbul Health and Technology University, Faculty of Dentistry, Department of Orthodontics, Istanbul, Turkey

### **SUMMARY**

Mild to moderate Class II malocclusion can be easily treated by distalisation of maxillary molars with clear aligners instead of extraction. In classical distalisation, a staging method called 'V' or 'Frog' is used for anchorage control and controlled tooth movement during the distalisation. In this method, 7th tooth is distalised half of the way, then 6th tooth starts to move. When 6th tooth reaches half of the targeted amount, the movement of 7th is finished and 5th tooth starts to move. At this stage, Class II elastic is included for anchorage. When 5th tooth reaches half of the targeted movement, 4th tooth starts to move. With the movement of 4th tooth, the anterior teeth start distal movement. This is called 50% sequential movement. Sequencing can be done in different percentages. Depending on the amount of movement, a large number of aligners should be used until the movement of the anterior teeth.

The treatment method applied in this case report is completely different from Frog in terms of aligner design and staging. The aim of the method is to reduce the number of aligners used in distalisation with the classical system and thus shorten the treatment time. In this method, Class II elastic usage starts in the first aligner through the metal rod piece placed in the groove located on the aligner. In staging, three teeth move and one tooth stops at the same time. 15 years old patient with  $\frac{3}{4}$  cusp Class II dental relationship was included in the study. The total treatment time was 10 months. Almost Class I relationship was achieved with 14 aligners with the first set of aligners. In order to achieve a full Class I relationship and dental correction, 15 more aligners were used and the treatment was completed with 29 aligners in total.



### SB043

## MINI-IMPLANT DESTEKLİ HIZLI ÜST ÇENE GENİŞLETMESİNDE MINI-IMPLANT KONUMUNUN MIDPALATAL SUTUR AÇILMASINDAKİ ASİMETRİYE ETKİSİ

Emre KÖSE1, Fatih ATABAY1, Yazgı AY ÜNÜVAR1

Aydın Adnan Menderes Üniversitesi

**Amaç:** Bu çalışma mini-implant destekli hızlı üst çene genişletmesinde mini-implant konumunun midpalatal sutur açılmasındaki asimetriye etkisini değerlendirmeyi amaçlamaktadır.

**Gereç ve Yöntem:** Mini-implant destekli hızlı üst çene genişletmesi (MARPE) planlanan 20 hastanın tedavi öncesi ve sonrası çekilen konik ışınli bilgisayarlı tomografi (KIBT) görüntüleri analiz edilmiştir. İncelenen KIBT görüntülerinde anterior bölgedeki genişleme için lateral fossanın en derin noktası ile midpalatal sutur mesafesi, posterior bölgedeki genişleme için palatinus majus foramenin en anterior noktası ile midpalatal sutur arasındaki mesafe ölçülmüştür. Tedavi öncesi mini-implantların midpalatal sutura olan mesafesi ile anterior ve posterior bölgedeki genişleme arasında korelasyon araştırılmıştır.

**Bulgular:** Mini-implant destekli hızlı üst çene genişletmesi sonrası sağ ve sol lateral fossanın en derin noktası ile midpalatal sutur mesafesi arasındaki ölçümler istatistiksel olarak anlamlı düzeyde artmıştır ( $p<0.001$ ). Genişletme sonrası sağ ve sol palatinus majus foramenin en anterioru ile midpalatal sutur mesafesi arasındaki ölçümler istatistiksel olarak anlamlı düzeyde artmıştır ( $p<0.001$ ). Genişletme öncesi mini-implant konumları ile genişletme sonrası ilgili taraftaki açılma miktarları arasında istatistiksel olarak anlamlı bir korelasyon bulunmamıştır.

**Sonuç:** Literatürde MARPE yapılan hastalarda mini-implant konumunun asimetriye etkisi ile ilgili bilgiler çok kısıtlıdır. Yapılan bu çalışmada mini-implant konumları ile ilgili taraftaki genişleme miktarları arasında anlamlı bir ilişki bulunmamıştır. MARPE sutural ayrılma sağlayan başarılı bir genişletme yöntemidir.



XIX. Uluslararası Türk Ortodonti Derneği Kongresi

Herkes için Dijital Ortodonti  
Klinik Uygulamalarda İpuçları ve Yenilikler

XIX<sup>th</sup> International Congress of Turkish Orthodontic Society

Digital Orthodontics For Everyone  
Tips & Trends in Clinical Practice

02-06 Kasım / November 2024

Susesi Luxury Resort, Belek-Antalya



**SB043**

**THE EFFECT OF MINI-IMPLANT POSITION ON ASYMMETRY IN MIDPALATAL SUTURE OPENING IN MINI-IMPLANT ASSISTED RAPID MAXILLARY EXPANSION**

Emre KÖSE, **Fatih ATABAY**, Yazgı AY ÜNÜVAR

Aydın Adnan Menderes University

**Objectives:** This study aims to evaluate the effect of mini-implant position on asymmetry in midpalatal suture opening in mini-implant-assisted rapid maxillary expansion.

**Materials and Methods:** 20 patients planned for mini-implant-assisted rapid maxillary expansion (MARPE) were analyzed. In the CBCT images examined, the distance between the deepest point of the lateral fossa and the midpalatal suture was measured for expansion in the anterior region, and the distance between the most anterior point of the palatinus major foramen and midpalatal suture was measured for expansion in the posterior region. The correlation between the distance of the mini-implants to the midpalatal suture and the expansion in the anterior and posterior regions before treatment was investigated.

**Results:** The measurements between the deepest point of the right and left lateral fossa and the midpalatal suture distance increased statistically significantly after mini-implant assisted rapid maxillary expansion. ( $p < 0.001$ ). The measurements between the most anterior of the right and left palatinus majus foramen and the midpalatal suture distance increased statistically significantly after expansion. ( $p < 0.001$ ). There was no statistically significant correlation between the mini-implant positions before expansion and the amount of angulation on the respective side after expansion.

**Conclusions:** There is very limited information in the literature about the effect of mini-implant position on asymmetry in patients undergoing MARPE. In this study, no significant relationship was found between mini-implant positions and the amount of expansion on the relevant side. MARPE is a successful expansion method that provides sutural separation.



XIX. Uluslararası Türk Ortodonti Derneği Kongresi

Herkes için Dijital Ortodonti  
Klinik Uygulamalarda İpuçları ve Yenilikler

XIX<sup>th</sup> International Congress of Turkish Orthodontic Society  
Digital Orthodontics For Everyone  
Tips & Trends in Clinical Practice

02-06 Kasım / November 2024

Susesi Luxury Resort, Belek-Antalya



SB044

## PSİKOLOJİK STRESİN ÜNİVERSİTE ÖĞRENCİLERİNİN DOĞAL BAŞ POZİSYONLARI ÜZERİNE ETKİSİNİN İNKLINOMETRE İLE DEĞERLENDİRİLMESİ

Lin Liana Han, Sabri İlhan Ramoğlu

Altınbaş Üniversitesi

**AMAÇ:** Bu çalışmanın amacı, psikolojik strese bağlı olarak doğal baş pozisyonunun değişiminin inklinometre ile değerlendirilmesidir.

**GEREÇ VE YÖNTEM:** Çalışmamızda 39 Altınbaş Üniversitesi Diş Hekimliği Fakültesi 5. sınıf öğrencisi iki etapta değerlendirilmiştir. İlk değerlendirme etabı akademik sınav dönemlerinde yapılmıştır. Tüm bireylere ilk

olarak 'Algılanan Stres Ölçütü' isimli 14 soruluk anket uygulanmış ve özel tüpler aracılığı ile 2mL tükürük örneği alınarak kortizol seviyeleri ölçülmüştür. Bu sayede stres düzeyleri belirlenen bireylerin inklinometre aracılığı ile yürürken ve self balance-ayna pozisyonu uygulanarak elde edilen doğal baş pozisyonları kayıt altına alınmıştır. Çalışmanın ikinci etabı öğrencilerin yarıyıl tatillerinden sonra stressiz bir dönemde uygulanmıştır. İstatistiksel analiz amacıyla Independent Sample T testi, Mann Whitney U testi ve takip ölçümlerinin değerlendirilmesinde Wilcoxon Signed Rank testikullanılmıştır.

**BULGULAR:** İki etap sonucunda elde edilen veriler değerlendirildiğinde strese bağlı bireylerin hem yürürken hem de self balance ile ayna yönteminin kombinasyonu ile elde edilen doğal baş pozisyonlarında Pitch değerlerinin yaklaşık 2,4° (p<0,001), Roll değerlerinin ise yaklaşık 2° (p<0,001) arttığı belirlenmiştir. Yaw değerlerinde strese bağlı istatistiksel olarak anlamlı bir fark bulunmamıştır. Hem cinsiyetler karşılaştırıldığında hem de yürüme ve self balance ile ayna yöntemi karşılaştırıldığında baş pozisyonları arasında anlamlı bir fark bulunmamıştır.

**SONUÇ:** Çalışma sonucunda stres seviyesinin hem Pitch hem de Roll değerlerinde istatistiksel olarak anlamlı bir değişime sebebiyet verdiği bulunmuştur. Doğal baş pozisyonunun etkin olarak kullanıldığı ortodontik ve ortognatik cerrahi tanı ve tedavi planlama süreçlerinde bu etkenin göz önünde bulundurulmasında fayda olduğu düşünülmektedir.



## SB044

### EVALUATION OF THE EFFECT OF PSYCHOLOGICAL STRESS ON NATURAL HEAD POSITIONS OF UNIVERSITY STUDENTS WITH INCLINOMETER

Lin Liana Han, Sabri İlhan Ramoğlu

Altınbaş University

**OBJECTIVE:** The aim of this study is to evaluate the change of natural head position by inclinometer due to psychological stress.

**MATERIAL AND METHOD:** In our study, 39 Altınbaş University Faculty of Dentistry 5th grade students were evaluated in two stages. The first evaluation stage was made during the academic exam periods. First of all, a 14-question questionnaire called 'Perceived Stress Measure' was applied to all individuals and then cortisol levels were measured by taking 2mL saliva samples through special tubes. In this way, the natural head positions of the individuals whose stress levels were determined were recorded while walking and applying the self balance-mirror position by an inclinometer. The second stage of the study was applied in a stress-free period after the students' semester breaks. Independent Sample T test, Mann Whitney U test were used for statistical analysis and Wilcoxon Signed Rank test was used for evaluation of follow-up measurements.

**RESULTS:** When the data obtained as a result of the two stages are evaluated, the Pitch values of individuals due to stress increase approximately 2.4° ( $p < 0.001$ ) and Roll values increase approximately 2° ( $p < 0.001$ ) in both natural head positions while walking and the combination of self balance and mirror method. There was no statistically significant difference in Yaw values due to stress. There was no significant difference between head positions when both genders were compared and the two methods (walking and combination of self balance-mirror method) were compared.

**CONCLUSION:** As a result of the study, it was found that the stress level caused a statistically significant change in both Pitch and Roll values. It is thought that in the orthodontic and orthognathic surgery diagnosis and treatment planning processes, where the natural head position is used effectively, this factor should be considered.





## SB045

### ÜST ÇENE KANIN DIŞI GÖMÜLÜ KALMASI İLE SELLA TURCICA'NIN BOYUTLARI VE MORFOLOJİSİ ARASINDAKİ İLİŞKİ: RETROSPEKTİF DENTAL VOLUMETRİK TOMOGRAFY ÇALIŞMASI

Tarek ALRAAS, Yasemin Bahar ACAR

Marmara Üniversitesi Diş Hekimliği Fakültesi, Ortodonti Anabilim Dalı, İstanbul, Türkiye

#### AMAÇ:

Çalışma, Sella Turcica'nın(ST) lineer boyutları ve morfolojisi (köprüleşme dahil) ile (1) Dental Volümetrik Tomografi(DVT) görüntülerinde maksiller kanin dişi gömüklüğü(IMC); ve (2) Gömülü kanin dişlerinin üç boyutlu pozisyonu ile gösterilen gömüklük derecesi, arasındaki ilişkiyi analiz etmeyi amaçlamaktadır.

#### GEREÇ VE YÖNTEM:

Çalışmaya, IMC sahip 15-40 yaş aralığında 55 hasta ve normal şekilde sürmüş kanin dişlerine sahip 45 kontrol hastası dahil edildi. IMC grubu üç kategoriye ayrıldı: tek taraflı sağ(UR-IMC), tek taraflı sol(UL-IMC) ve çift taraflı(B-IMC) gömülü maksiller kanin dişi(IMC). Sefalometrik radyograflar, iskeletsel Angle sınıflandırmasına göre NemoStudio (versiyon 2023) programı kullanılarak sınıflandırıldı. Her bir DVT görüntüsünde ST'nin uzunluğu, derinliği ve çapı ITK-SNAP (versiyon 3.8.0) programı kullanılarak ST'nin lineer ölçüm olarak ölçüldü. ST köprüleşmesi, Leonardi ve et.al.'i göre: kalsifikasyon yok(Tip I), parsiyel kalsifikasyon(Tip II) ve tam kalsifikasyon(Tip III) olarak kategorize edildi. Maksiller kanin dişlerinin üç boyutlu pozisyonu, kanin dişi eksenini ile midsagittal düzlem(MP) ve Frankfort horizontal düzlem(FHP) (ön ve yan görünümünden) arasındaki açının ölçülmesiyle gösterildi. Tüm veriler Excel programında kaydedildi ve SPSS (IBM SPSS Statistics 24.0) programı kullanılarak işlendi.

#### BULGULAR:

UR-IMC ve B-IMC grupların, UL-IMC ve kontrol gruplarına kıyasla, FHP-RC(ön) ( $p<0.001$ ) ve MP-RC ( $p:0.002$ ) açılarındaki istatistiksel olarak anlamlı derecede daha yüksek, ancak FHP-RC(yan) açısında ( $p<0.001$ ) daha düşük olduğu bulundu. UL-IMC ve B-IMC grupların, UR-IMC ve kontrol gruplarına kıyasla, FHP-LC(ön) ( $p<0.001$ ) ve MP-LC ( $p<0.001$ ) açılarındaki istatistiksel olarak anlamlı derecede daha yüksek, ancak FHP-LC(yan) açısında ( $p:0.003$ ) daha düşük olduğu bulundu. ST'nin uzunluğu ile FHP-LC(yan) açısı arasında %25,5 istatistiksel olarak anlamlı ters ilişki bulundu ( $p:0.011$ ). Bunun dışında, çalışmada diğer veri değişkenleri arasında istatistiksel olarak anlamlı ilişki bulunamadı.

#### SONUÇ:

ST'nin uzunluğu ile FHP-LC(yan) açısı arasında %25,5 ters ilişki vardır. IMC, etkilenen gömme tarafında artmış FHP(ön)-kanin ve MP-kanin açıları ile ilişkilendirilirken, azalmış FHP(yan)-kanin açıları ile ilişkilidir. Bunun dışında, IMC'nin varlığı ve üç boyutlu pozisyonu, ST'nin boyutları, morfolojisi veya iskelet sınıflandırmasındaki değişikliklerle korelasyon göstermemektedir.



## SB045

### ASSOCIATION BETWEEN MAXILLARY CANINE IMPACTION AND THE DIMENSIONS AND MORPHOLOGY OF SELLA TURCICA: A RETROSPECTIVE CONE-BEAM COMPUTED TOMOGRAPHY STUDY

Tarek ALRAAS, Yasemin Bahar ACAR

Marmara University Faculty of Dentistry, Orthodontics Department, Istanbul, Turkey

#### AIM:

It aimed to analyze the relationship between the Sella Turcica's(ST) linear dimensions and morphology (including bridging) and (1)maxillary canine impaction(IMC) in cone beam computed tomography(CBCT) images; and (2)canine impaction degree, illustrated by the canines three-dimensional position.

#### MATERIALS AND METHODS:

The study included the CBCT images of 55 patients aged 15-40 years old with MCI (categorized into: unilaterally right(UR-IMC), unilaterally left(UL-IMC), and bilaterally(B-IMC) IMC), and 45 control patients with normally erupted canines. Cephalometric radiographs were classified using NemoStudio (Version 2023) software. Linear measurements including ST's length, depth, and diameter were measured using ITK-SNAP (Version 3.8.0) program. ST bridging was categorized according to Leonardi et al.: no calcification(Type I), partial calcification(Type II), and complete calcification(Type III). Three-dimensional position of maxillary canines was illustrated by measuring the angle between the canine axis and the midsagittal plane(MP), and the Frankfort horizontal plane(FHP) (from frontal and lateral views). All data were stored in Excel Program, and processed using SPSS(IBM SPSS Statistics 24.0) software.

#### RESULTS:

It was found that the UR-IMC and B-IMC groups exhibits a significantly higher FHP-RC(frontal) ( $p<0.001$ ) and MP-RC ( $p:0.002$ ) angles, but a lower FHP-RC(lateral) angle ( $p<0.001$ ) compared to UL-IMC and control groups. It was found that UL-IMC and B-IMC groups exhibits a significantly higher FHP-LC(frontal) ( $p<0.001$ ) and MP-LC ( $p<0.001$ ) angles, but a lower FHP-LC(lateral) angle ( $p:0.003$ ) compared to UR-IMC and control groups. There was a significant inverse relationship of 25.5% between ST's length and FHP-LC(lateral) angle ( $p:0.011$ ). Other than this, no significant relationships were found.

#### CONCLUSION:

There is a 25.5% inverse relationship between the ST's length and FHP-LC(lateral) angle. IMC is linked with increased FHP(frontal)-canine and MP-canine angles, but with a decreased FHP(lateral)-canine angles on the affected impaction side. Besides this, the occurrence of IMC and IMC's three-dimensional position have no correlation with changes in ST's dimensions, morphology, or skeletal classification.



SB046

## İKİ FAZLI VE TEK FAZLI SINIF III KAMUFLAJ TEDAVİSİNDE ORTODONTİK TEDAVİYE BAĞLI KÖK REZORPSİYON PREVALANSININ KARŞILAŞTIRILMASI

Ece Eylem Erol<sup>2</sup>, Şafak Özkan<sup>2</sup>, Nihal Şimşek Kaya<sup>1</sup>, Elif Dilara Şeker<sup>1</sup>, Ahmet Yağcı<sup>3</sup>

<sup>1</sup>Ortodonti Anabilim Dalı, Diş Hekimliği Fakültesi, Bezmiâlem Vakıf Üniversitesi, Fatih, İstanbul, Türkiye

<sup>2</sup>Ortodonti Anabilim Dalı, Sağlık Bilimleri Enstitüsü, Bezmiâlem Vakıf Üniversitesi, Fatih, İstanbul, Türkiye

<sup>3</sup>Erciyes Üniversitesi, Diş Hekimliği Fakültesi Ortodonti Anabilim Dalı, Kayseri

**AMAÇ:** Bu araştırmanın amacı hızlı üst çene genişletmesiyle birlikte yüz maskesi sonrası sabit ortodontik tedavisi yapılan hastalar (iki fazlı tedavi) ile sadece kamuflaj tedavisi yapılan (tek fazlı tedavi) hastalar arasında panoramik radyografiler üzerinden kök rezorpsiyon prevalansının karşılaştırılmasıdır.

**GEREÇ VE YÖNTEM:** Bu çalışmaya kliniğimize ortodontik tedavi amacıyla başvurmuş 37 hasta dahil edilmiştir. Dahil edilen hatalardan 18'inin hızlı maksiller genişletme ile birlikte Petit tipi yüz maskesi (RME&FM) tedavisi hikayesi bulunmaktadır. Bu hastaların yüz maskesi tedavisi sırasında kök gelişimlerinin durakladığı önceki bir çalışma ile rapor edilmiştir. 19 hasta ise tek fazlı Sınıf III ortodontik kamuflaj tedavisi görmüştür. Hastalardan tedavi öncesi (T0), iki fazlı tedavinin birinci aşamasının sonrası (T1-RME&FM çıkarıldığında) ve tedavinin sonunda (TS) alınan lateral sefalometrik ve panoramik kayıtlar kullanılmıştır. Lateral sefalometrik filmler üzerinde grupların başlangıç ve bitim sefalometrik parametreleri karşılaştırılmış olup özellikle keser pozisyonları bakımından tedavi etkileri gruplar arasında karşılaştırılmıştır. Panoramik filmler üzerinde her iki çene için kesici dişler, kaninler, premolarlar ve 1. molarların kron/kök oranları ImageJ yazılımı (sürüm 1.37) kullanılarak T1 ve TS zaman noktalarında ölçülmüştür. Kök boyu değişimleri gruplar arasında SPSS paket programı kullanılarak karşılaştırılmıştır.

**BULGULAR:** Sefalometrik karşılaştırma dahil edilen hastaların başlangıç sefalometrik özelliklerinin ve tedavinin etkilerinin benzer olduğunu göstermiştir ( $p>0.05$ ). Hem RME&FM sonrası sabit ortodontik tedavi gören ve erken ortopedik tedavi sırasında kök gelişimin durakladığı gösterilen bu hasta grubunda hem de sadece kamuflaj tedavisi yapılan (tek fazlı tedavi) hastalarda istatistiksel olarak anlamlı kök rezorpsiyonu gözlenmiştir ( $p<0.05$ ). Bununla birlikte gruplar arasında kök rezorpsiyonu açısından anlamlı bir farklılık tespit edilmemiştir ( $p>0.05$ ).

**SONUÇ:** Kök gelişimi devam ederken yüz maskesi tedavisi ile dişlere uygulanan ortopedik ağır kuvvetler gelecekteki sabit ortodontik tedavi sırasında kök rezorpsiyonu riskini artırmamaktadır. Bununla birlikte daha ileri 3 boyutlu çalışmalara ihtiyaç bulunmaktadır.



## SB046

### COMPARISON OF THE PREVALENCE OF ROOT RESORPTION DUE TO ORTHODONTIC TREATMENT IN TWO-PHASE AND SINGLE-PHASE CLASS III CAMOUFLAGE TREATMENT

Ece Eylem Erol<sup>2</sup>, Şafak Özkan<sup>2</sup>, Nihal Şimşek Kaya<sup>1</sup>, Elif Dilara Şeker<sup>1</sup>, Ahmet Yağcı<sup>3</sup>

<sup>1</sup>Orthodontics Department, Faculty of Dentistry, Bezmialem Vakıf University, Fatih, İstanbul, Türkiye

<sup>2</sup>Department of Orthodontics, Institute of Health Sciences, Bezmialem Vakıf University, Fatih, İstanbul, Türkiye

<sup>3</sup>Erciyes University, Faculty of Dentistry, Department of Orthodontics, Kayseri

**AIM:** The aim of this study was to compare the prevalence of root resorption on panoramic radiographs between patients who underwent fixed orthodontic treatment after facemask treatment with rapid maxillary expansion and patients who underwent only camouflage treatment.

**MATERIALS AND METHODS:** This study included 37 patients who presented to our clinic for orthodontic treatment. Eighteen of the included patients had a history of rapid maxillary expansion with a Petit-type facemask treatment. Root growth arrest during facemask treatment in these patients was reported in a previous study. 19 patients underwent single-phase Class III orthodontic camouflage treatment. Lateral cephalometric and panoramic records taken from the patients before treatment (T0), after the first phase of the two-phase treatment (T1-RME&FM removal) and at the end of treatment (TS) were used. On the lateral cephalometric films, the initial and final cephalometric parameters of the groups were compared and the treatment effects were compared between the groups, especially in terms of incisor positions. Crown/root ratios of incisors, canines, premolars and first molars were measured at T1 and TS time points using ImageJ software (version 1.37) for both jaws on panoramic films. Root length changes were compared between the groups using the SPSS package program.

**RESULTS:** Cephalometric comparison showed that the baseline cephalometric characteristics of the included patients and the effects of treatment were similar ( $p>0.05$ ). Both treatment approaches showed statistically significant root resorption ( $p<0.05$ ), indicating a risk associated with both methods. However, there was no significant disparity in root resorption rates between the biphasic and uniphase treatment groups ( $p>0.05$ ).

**CONCLUSIONS:** Orthopedic heavy forces applied to the teeth with face mask treatment during root development do not increase the risk of root resorption during future fixed orthodontic treatment. However, further 3D studies are needed.



SB047

**SINIF II BÖLÜM 1 MALOKLÜZYONA SAHİP BİREYLERDE MAKSİLLER PREMOLAR ÇEKİMİ, FORSUS VE HEADGEAR APAREYLERİ İLE YAPILAN TEDAVİLERİN BİR YILLIK TAKİP SONUÇLARININ KARŞILAŞTIRILMASI-RETROSPEKTİF ÇALIŞMA**

**Çağrı YEŞİLDAĞ**, Fundagül BİLGİÇ ZORTUK

Hatay Mustafa Kemal Üniversitesi

**Giriş ve Amaç:** Bu çalışmadaki amacımız Sınıf II bölüm 1 maloklüzyonlu olgularda, üç farklı tedavi yöntemine ait bir yıllık takip sonuçlarının, lateral sefalometrik filmler üzerinde incelenmesidir. Çalışmamızda tedavi bittikten 1 yıl sonraki röntgen kayıtlarının incelenmesi ile bu üç tedavi sonuçlarının kalıcılığı değerlendirilmiş olacaktır.

**Gereç ve Yöntem:** Geriye dönük olarak planlanan bu çalışmada Hatay Mustafa Kemal Üniversitesi Ortodonti Anabilim Dalı arşivinden elde edilen, Forsus, Servikal Headgear ve Maksiller sağ-sol birinci premolar çekimi ile tedavi edilmiş, Sınıf II Bölüm 1 maloklüzyonlu 84 hastanın, tedavi başında (T0), tedavi bitiminde (T1) ve tedavi bitiminden 1 yıl sonra (T2) alınan lateral sefalometrik kayıtları değerlendirilmiştir. Hastalara ait sefalogramlar NemoCeph (NX 2021) yazılım programı ile çözülmüştür. Elde edilen veriler tek yönlü ANOVA ve Kruskal Wallis yöntemleri ile analiz edilmiştir.

**Bulgular:** Servikal Headgear grubunda ANB açısında tedavi sonunda meydana gelen azalma, diğer gruplara göre anlamlı oranda düşük bulunmuştur ( $p=0.044$ ). Wits değeri T0-T1 aralığında, Forsus grubunda anlamlı şekilde azalmıştır ( $p<0,001$ ). T0-T1 aralığında IMPA açısı, Forsus grubunda, Maksiller çekim grubundakine göre anlamlı derecede artmıştır ( $p= 0.028$ ). T0-T1 aralığında, Forsus grubundaki Md1.NB açısı ( $p= 0.005$ ) ve Md1.NB, mm mesafesi ( $p= 0.006$ ) artışı maksiller çekim grubundan anlamlı yüksek bulunmuştur. T0-T1 aralığında LL-E düzlemi (mm), Forsus grubunda, Headgear grubundakine göre anlamlı oranda artmıştır ( $p=0.006$ ). Headgear grubunda, tedaviden 1 yıl sonra Md1-MP mesafesi belirgin şekilde artmıştır ( $p= 0,004$ ). T0-T1 aralığında, üç tedavi grubunda overjet miktarında anlamlı azalma görülürken, Forsus grubunda overbite mesafesindeki azalma, diğer gruplardan daha belirgin olarak gerçekleşmiştir ( $p<0,001$ ).

**Sonuç:** Çalışmamızda Forsus, Headgear ve Maksiller premolar çekimi ile tedavi edilen Sınıf II maloklüzyonlu hastaların 1 yıl sonraki tedavi sonuçlarında; Headgear ve Maksiller premolar çekim gruplarındaki Md1.MP, (mm) artışı dışında relaps görülmemiştir. Forsus, headgear ve maksiller premolar çekimi ile yapılan ortodontik tedavinin, sefalometrik açıdan benzer iskeletsel sonuçlar oluşturduğu tespit edilmiştir.



SB047

**COMPARISON OF ONE-YEAR FOLLOW-UP OF THE MAXILLARY PREMOLAR EXTRACTION, FORSUS AND HEADGEAR DEVICES IN CLASS II DIVISION 1 PATIENTS -RETROSPECTIVE STUDY**

Çağrı YEŞİLDAĞ, Fundagül BİLGİÇ ZORTUK

Hatay Mustafa Kemal University

**Introduction and Aim:** The aim of this study was to assess the comparison of one-year follow-up of the three treatment methods on lateral cephalometric films in cases with Class II division 1 malocclusion. Stability of these three treatment outcomes were evaluated by examining the cephalogram records at 1 year after orthodontic treatment.

**Material and Methods:** In this retrospectively study, lateral cephalometric records of 84 patients with Class II Division 1 malocclusion were treated with Forsus, Cervical Headgear and the extraction of maxillary first premolars, obtained from the archives of Hatay Mustafa Kemal University Orthodontics Department. Lateral cephalograms were evaluated at three time-points: [T0] pre-treatment; [T1] post-treatment; [T2] 1 year after orthodontic treatment. Cephalograms were traced using NemoCeph (NX 2021). Data were analyzed using ANOVA and the Kruskal-Wallis tests.

**Results:** The Headgear had a significant decrease in ANB than the other groups at T1-T0 ( $p=0.044$ ). The Wits, decreased significantly in the Forsus at T0-T1 ( $p<0.001$ ). The IMPA, increased significantly in the Forsus when compared with the Maxillary extraction group at T0-T1 ( $p=0.028$ ). The Forsus had a significant increase in the Md1.NB angle ( $p=0.005$ ) and Md1.NB ( $p=0.006$ ) distance when compared with the maxillary extraction group at T0-T1. The Forsus had a significant increase in the LL-E plane when compared with the Headgear at T0-T1 ( $p=0.006$ ). In the Headgear, the Md1.MP distance increased significantly at 1 year after treatment ( $p=0.004$ ). While a significant decrease in the overjet was observed in three treatment groups, the Forsus had a significant decrease in overbite distance than the other groups at T0-T1 ( $p<0.001$ ).

**Conclusion:** One-year follow-up results for treatment with Forsus, Headgear and Maxillary premolar extraction is stable at 1 year post-treatment except for the increase in Md1.MP value in the Headgear and maxillary premolar extraction groups. The skeletal effects of treatment with the Forsus, Headgear and extraction of 2 maxillary premolars associated with fixed appliances were similar from cephalometric standpoint.



SB048

## RİNOPLASTİ ÖNCESİ VE SONRASI DOĞAL BAŞ POZİSYONUNDAKİ DEĞİŞİKLİĞİN İNKLINOMETRE İLE DEĞERLENDİRİLMESİ

Ezgi Dilara Barlas, Sabri İlhan Ramoğlu

Altınbaş Üniversitesi

**AMAÇ:** Bu çalışmanın amacı, rinoplastiye bağlı olarak doğal baş pozisyonundaki değişikliğin inklinometre ile değerlendirilmesidir.

**GEREÇ VE YÖNTEM:** Çalışmamıza rinoplasti işlemi için özel kliniğe başvuran 24 hasta rinoplasti öncesi ve sonrası olmak üzere değerlendirilmiştir. Rinoplasti öncesi ve sonrası hastalarda havayolunu değerlendirmek için NOSE testi, özgüveni değerlendirmek için Rosenberg Benlik Saygısı Ölçeği uygulanmıştır ve hastaların inklinometre aracılığıyla yürürken ve self balance-ayna pozisyonu uygulanarak elde edilen doğal baş pozisyonu bilgisayar aracılığıyla kayıt altına alınmıştır. İstatistiksel analizler için NCSS 2007 programı kullanılmıştır. Çalışma verileri değerlendirilirken grup karşılaştırmalarında Independent Sample T testi, takip ölçümlerinin sayısal değerlendirilmesinde Paired Samples T testi, kategorisel değerlendirilmesinde ise Mcnemar Testi kullanılmıştır.

**BULGULAR:** Rinoplasti öncesinde baş ortalama  $3,1^\circ$  daha ekstansiyonda bulunmuştur ( $p<0,01$ ). Roll değerlerine bakıldığında ise bireyler hem yürüme hem de self balance ve ayna yöntemi ile elde edilmiş dinamik doğal baş pozisyonlarında rinoplasti sonrası başlarını  $1,7^\circ$  sola eğimlendirmişlerdir ( $p<0,01$ ). Yaw değerinde ise istatistiksel olarak anlamlı bir fark bulunamamıştır. NOSE Testi sonuçlarında rinoplasti sonrası ölçümde görülen azalış istatistiksel olarak anlamlı bulunmuştur ( $p=0,001$ ;  $p<0,01$ ). Rosenberg Benlik Saygısı Testi ölçümünde rinoplasti sonrası görülen azalış istatistiksel olarak anlamlı bulunmuştur ( $p=0,001$ ;  $p<0,01$ ). Bireylerin rinoplasti sonrası test skorlarındaki azalma gözlense de Rosenberg benlik saygısı testi sınıflamasında görülen değişim istatistiksel olarak anlamlı bulunamamıştır ( $p>0,05$ ).

**SONUÇ:** Çalışma sonucunda rinoplasti uygulamasının hem Pitch hem de Roll değerlerinde istatistiksel olarak anlamlı bir değişime neden olduğu bulunmuştur. Doğal baş pozisyonunun etkin bir şekilde kullanıldığı ortodontik tedavi ve ortognatik cerrahi tanı ve tedavi planlama süreçlerinde bu etkenin go'z önünde bulundurulmasında fayda olduğu düşünülmektedir.



## SB048

### EVALUATION OF CHANGES IN NATURAL HEAD POSITION BEFORE AND AFTER RHINOPLASTY WITH INCLINOMETER

Ezgi Dilara Barlas, Sabri İlhan Ramoğlu

Altınbas University

**OBJECTIVES:** The aim of this study was to evaluate the change in natural head position due to rhinoplasty using an inclinometer.

**MATERIALS AND METHODS:** In our study, 24 patients who applied to a private clinic for rhinoplasty procedure were evaluated before and after rhinoplasty. Before and after rhinoplasty, the NOSE test was used to evaluate the airway, the Rosenberg Self-Esteem Scale was used to evaluate self-confidence, and the patients' natural head position obtained by walking with an inclinometer and by applying self balance-mirror position were recorded by computer. NCSS 2007 program was used for statistical analysis. Independent Sample T test was used for group comparisons, Paired Samples T test was used for numerical evaluation of follow-up measurements and McNemar Test was used for categorical evaluation.

**FINDINGS:** The head was found to be 3,1° more extended on average before rhinoplasty (  $p<0.01$  ). In terms of roll values, individuals tilted their heads 1.7° to the left after rhinoplasty in both walking and dynamic natural head positions obtained by self balance and mirror method (  $p<0.01$  ). There was no statistically significant difference in the yaw value. The decrease in NOSE test results after rhinoplasty was statistically significant (  $p=0.001$  ;  $p<0.01$  ). The decrease in the Rosenberg Self-Esteem Test measurement after rhinoplasty was statistically significant (  $p=0.001$  ;  $p<0.01$  ). Although a decrease in test scores was observed after rhinoplasty, the change in Rosenberg self-esteem test classification was not statistically significant (  $p>0.05$  ).

**CONCLUSIONS:** As a result of the study, it was found that rhinoplasty caused a statistically significant change in both Pitch and Roll values. It is thought that this factor should be taken into consideration in orthodontic and orthognathic surgical diagnosis and treatment planning processes where natural head position is used effectively.





XIX. Uluslararası Türk Ortodonti Derneği Kongresi

Herkes için Dijital Ortodonti  
Klinik Uygulamalarda İpuçları ve Yenilikler

XIX<sup>th</sup> International Congress of Turkish Orthodontic Society

Digital Orthodontics For Everyone  
Tips & Trends in Clinical Practice

02-06 Kasım / November 2024

Susesi Luxury Resort, Belek-Antalya



SB049

## FARKLI LİNGUAL RETAİNER MATERYALLERİNİN TEDAVİ SONRASI STABİLİTE ÜZERİNE ETKİLERİNİN DEĞERLENDİRİLMESİ

Şule Nur METLİ

Necmettin Erbakan Üniversite Diş Hekimliği Fakültesi

**Amaç:** Çalışmamızın amacı farklı sabit lingual retainerların mandibula ön bölge dişlerinin stabilitesi üzerine olan etkilerinin değerlendirilmesidir.

**Method:** Çalışmaya çekimsiz ortodontik tedavi görmüş 140 hasta dahil edilmiştir. Grup 1'deki hastalara 0.0175 inç yedi sarmallı paslanmaz çelik retainer tel, Grup 2'deki hastalara 0.022 x 0.016 inç sekiz sarmallı dead-soft retainer tel, Grup 3'teki hastalara 0.038 x 0.016 inç prefabrike paslanmaz çelik tel ve Grup 4'teki hastalara fiber destekli kompozit retainer tel uygulanmıştır. Tedavi öncesinde, tedavi bitiminde, tedaviden 3 ay, 6 ay, 9 ay ve 12 ay sonra hastaların dijital modelleri elde edilmiştir. Stabiliteleri değerlendirmek için Little'ın düzensizlik indeksi, interkanin mesafe ve ark uzunluğu ölçümleri yapılmıştır. Tellerde görülen bağlantı başarısızlıkları ve kırılmalar değerlendirilmiştir.

**Bulgular:** Little düzensizlik indeksi tüm gruplarda anlamlı artış göstermiştir. İnterkanin mesafe Grup 1 hariç diğer gruplarda ve ark uzunluğu tüm gruplarda anlamlı azalma göstermiştir. Bir yılın sonunda Little düzensizlik indeksindeki değişim Grup 2 ve Grup 4'te Grup 1 ve Grup 3'ten anlamlı derecede daha fazla bulunmuştur. İnterkanin mesafe değişimleri Grup 2 ve Grup 4'te Grup 1 ve Grup 3'ten anlamlı derecede daha fazla azalmıştır. Ark uzunluğu değişimleri arasında gruplar arasında anlamlı bir farklılık bulunmamıştır. Bir yılın sonunda retainer tellerinde oluşan kırılmalar Grup 4'te diğer gruplara göre anlamlı olarak daha fazla görülmüştür. Bağlantı başarısızlıkları (yapışkandan ayrılma) ise Grup 2'de diğer gruplara göre anlamlı olarak daha fazla olmuştur.

**Sonuç:** Çalışmadan elde edilen bulgulara göre lingual retainer yapımında 0.0175 inç yedi sarmallı paslanmaz çelik retainer tel ve 0.038 x 0.016 inç prefabrike paslanmaz çelik telden yapılan retainerin kullanılması tavsiye edilmiştir.



## SB049

### EVALUATION OF THE EFFECTS OF DIFFERENT FIXED LINGUAL RETAINER MATERIALS ON POST TREATMENT STABILITY

Şule Nur METLİ

Necmettin Erbakan University Faculty of Dentistry

**Aim:**The aim of this study is to evaluate the effects of different lingual retainers on the stability of the mandibular anterior teeth.

**Methodology:** A total of 140 patients who received non-extraction orthodontic treatment were included in the study. In group 1, 0.0175 inch 7-stranded stainless steel retainer wire, in group 2, 0.022 x 0.016 inch 8-wire dead-soft retainer wire, in Group 3, 0.038 x 0.016 inch prefabricated stainless steel wire, and in Group 4, fiber reinforced composite retainer wire were used. Digital models of the patients were obtained before the treatment, at the end of the treatment, 3 months, 6 months, 9 months and 12 months after the treatment. Measurements that evaluate stability such as Little's irregularity index, intercanine distance and arch length were performed. Connection failures and breaks in the wires were evaluated.

**Results:** Little irregularity index increased significantly in all groups. Intercanine distance decreased significantly in all groups except Group 1 and arch length in all groups. After one year, the change in Little irregularity index was found to be significantly higher in Group 2 and Group 4 than in Group 1 and Group 3. Intercanine distance changes decreased significantly more in Group 2 and Group 4 than in Group 1 and Group 3. There was no significant difference in arc length changes between the groups. At the end of one year, fractures in the retainer wires were observed significantly more in Group 4 than in the other groups. Connection failures (detachment from the adhesive) were significantly higher in Group 2 than in the other groups.

**Conclusion:**According to the findings of the study, it was recommended to use 0.0175 inch 7-stranded stainless steel retainer wire and 0.038 x 0.016 inch prefabricated stainless steel wire of lingual retainer.



## SB050

### FARKLI VERTİKAL YÜZ BOYUTUNA SAHİP HASTALARDA İSTİRAHAT KONUMUNDAN GÜLÜMSEMEYE GEÇİŞ

Solmaz Karakullukçu, Hanife Nuray Yılmaz

Marmara Üniversitesi Diş Hekimliği Fakültesi, Ortodonti Ana Bilim Dalı, İstanbul

**Amaç:** Günümüzde hastaların estetik beklentilerinin artması ile beraber gülümseme estetiği de önem kazanmaya başlamıştır. Estetik subjektif bir olgu olduğu için estetik bir gülümsemeyi tanımlayan belirleyicilerin değerlendirilmesi zordur. Yapılan çalışmalarda genellikle ideal yüz morfolojisi normları oluşturulurken bireylerin istirahat pozisyonu değerlendirilmiştir. Hâlbuki bireyler günlük hayatta yüz mimikleri ile tepki gösterirler. Bu çalışmanın amacı, iskeletsel Sınıf I normal, azalmış ve artmış yüz yüksekliğine sahip bireylerde gülümseme özelliklerinin nasıl etkilendiğinin araştırılmasıdır.

**Gereç ve yöntem:** Çalışma ortodontik tedavi görmek amacıyla kliniğimize başvuran ve yaşları 15-30 yıl arasında değişen toplam 120 katılımcı ile gerçekleştirilmiştir. Katılımcıların lateral sefalometrik değerlendirmeleri yapılmış, her grupta 20 kadın ve 20 erkek olacak şekilde vertikal yüz yüksekliklerine göre artmış (SN-GoMe>38°; PP-MP>31°), azalmış (SN-GoMe<26°; PP-MP<19°) ve normal (26°<SN-GoMe<38°; 19°>PP-MP>31°) yüz yüksekliği olmak üzere 3 gruba ayrılmıştır. Daha sonra 3dMD Face System (3dMD, Atlanta, ABD) ile istirahat ve gülümseme pozisyonlarındaki üç boyutlu görüntüleri elde edilmiştir. Gülümsemelerde kayıtlar alınırken sosyal gülümseme dikkate alınmıştır. 3dMDvultus (Atlanta, ABD) programı kullanılarak istirahat ve gülümseme görüntüleri üzerinde doğrusal, açısal ve oransal ölçümler yapılmıştır. İstirahat ve gülümseme kayıtları alın bölgesinde çakıştırılmış olup, belirli noktaların x, y ve z düzlemindeki hareket miktarları değerlendirilmiştir.

**Bulgular:** Artmış yüz yüksekliğine sahip grupta interlabial aralık (istirahat ve gülümseme pozisyonlarında), ön yüz yüksekliği (istirahat ve gülümseme pozisyonlarında) ve keser/dişeti görünümü (gülümseme pozisyonunda) miktarı istatistiksel olarak anlamlı derecede daha fazla bulunmuştur. Azalmış yüz yüksekliğine sahip grupta hem gülümseme (18,89±1,83 mm) hem de istirahat (18,58±1,7 mm) pozisyonunda nazal projeksiyon anlamlı derecede daha kısadır. Yüz yüksekliği arttıkça gülümseme indeksi azalmaktadır (normal grup: 2,74±0,29; artmış grup: 2,55±0,32; azalmış grup: 2,93±0,34; p<0,001). İstirahatten gülümsemeye geçiş değerlendirildiğinde, labiale inferius noktasının geri hareketinin (3,81±0,67 mm) yüz yüksekliği artmış bireylerde daha fazla olduğu gözlenmiştir.

**Sonuç:** İstirahatten gülümsemeye geçiş ve yüz yüksekliğinin artması burun belirginliğini artırmaktadır. Sağ dudak köşesi vertikal hareketler gösterirken sol dudak köşesi daha horizontal hareketler göstermekte olup, sosyal gülümsemenin asimetrik olduğu gözlenmiştir.



## SB050

### TRANSITION FROM REST TO SMILE POSITION IN PATIENTS WITH DIFFERENT VERTICAL FACIAL DIMENSIONS

Solmaz Karakullukçu, Hanife Nuray Yılmaz

Marmara University Faculty of Dentistry Department of Orthodontics, Istanbul

**Objective:** With the increase in aesthetic expectations, smile aesthetics have become more important. It is difficult to define determinants for an aesthetic smile. Resting positions are taken into consideration while creating norms for optimum facial morphology. However, in daily life, individuals respond with facial expressions. The aim of this study is to investigate how smile characteristics are affected in skeletally Class I individuals with normal, decreased, and increased facial dimensions.

**Materials and Methods:** The study consisted of 120 participants (age:15-30 years) that were divided into 3 groups as increased (SN-GoMe $>38^\circ$ ; PP-MP $>31^\circ$ ), decreased (SN-GoMe $<26^\circ$ ; PP-MP $<19^\circ$ ), and normal ( $26^\circ < \text{SN-GoMe} < 38^\circ$ ;  $19^\circ > \text{PP-MP} > 31^\circ$ ) facial dimensions (20 females, 20 males in each group). Three-dimensional images in resting and social smiling positions were obtained using 3dMD Face System (3dMD, Atlanta, USA). Linear, angular, and proportional measurements were made using 3dMDvultus (Atlanta, USA) software. Resting and smiling records were superimposed in the forehead region to evaluate the movements of certain points in x, y, and z planes.

**Results:** In the group with increased facial height, the amount of interlabial gap (in resting and smiling positions), anterior facial height (in resting and smiling positions), and incisor/gingival display (in smiling position) were found to be statistically significantly higher. In the group with decreased facial height, nasal projection was significantly shorter in both smile ( $18.89 \pm 1.83$  mm) and rest ( $18.58 \pm 1.7$  mm) positions. As facial height increases, smile index decreases (normal group:  $2.74 \pm 0.29$ ; increased group:  $2.55 \pm 0.32$ ; decreased group:  $2.93 \pm 0.34$ ;  $p < 0.001$ ). The retrusion of labiale inferius point ( $3.81 \pm 0.67$  mm) was greater in individuals with increased facial dimension during transition from rest to smile.

**Conclusion:** The transition from rest to smile position and the increase in facial height enhances nasal prominence. While the right corner of the lip shows vertical movements, the left corner of the lip shows more horizontal movements, indicating asymmetrical social smile.



SB051

## İSKELETSEL ANKRAJ DESTEKLİ HERBST APAREYİNİN DENTAL VE İSKELETSEL DEĞERLER ÜZERİNE ETKİSİNİN DEĞERLENDİRİLMESİ

Beril Erdil, Samet Özden

İnönü Üniversitesi Diş Hekimliği Fakültesi, Ortodonti Ana Bilim Dalı, Malatya, Türkiye

**Amaç:** Bu çalışmanın amacı, iskeletsel sınıf II maloklüzyona sahip hastaların fonksiyonel tedavisinde iskeletsel ankrajlı ve konvansiyonel Herbst apareylerinin oluşturduğu dental ve iskeletsel etkileri lateral sefalometrik radyografiler üzerinden değerlendirmektir.

**Gereç ve Yöntem:** Bu retrospektif çalışmanın materyali kliniğimizde tedavi görmüş hastaların önceden çekilmiş lateral sefalometrik radyografilerinden elde edilmiştir. Çalışmaya dahil edilen iskeletsel sınıf II maloklüzyona sahip 28 hasta 'konvansiyonel Herbst grubu'(12.23±0.9 yıl) ve 'mini vida destekli Herbst grubu' (12.03±1.047 yıl) olmak üzere iki eşit gruba ayrılmıştır. İkinci grupta iskeletsel ankraj amacıyla mandibulada birinci ve ikinci premolar dişler arasına interradiküler olarak 1,6x8 mm'lik mini vida yerleştirilmiş ve bu mini vidalardan Herbst apareyinin alt parçasında kanin diş hizasındaki kancaya tel ligatür asılmıştır. Hastalarda tedavi öncesinde(T0) ve Herbst apareyi ile tedavi bittikten sonra(T1) lateral sefalometrik analiz yapılmıştır. Her bir grup içinde tedavi öncesi ve sonrası değişiklikleri değerlendirmek için paired t-testi ve iki grup arasındaki karşılaştırmalar için ise independent samples t testi kullanılmıştır. Önem düzeyi p<0,05 alınmıştır.

**Bulgular:** İlk grupta toplam tedavi süresi 13.38±2.39 ay, ikinci grupta toplam tedavi süresi 12.85±2.59 aydır. Gruplar kendi içinde değerlendirildiğinde; SNB, ANB, wits, efektif mandibular uzunluk, IMPA değerlerindeki değişim iki grupta da istatistiksel olarak anlamlı bulunmuştur (p<0.05). İki tedavi grubu da overjet düzeltiminde benzer etkilere sahiptir. Gruplar arası değerlendirmede; SNB ve ANB değerlerindeki değişim mini vida destekli Herbst grubunda istatistiksel olarak daha fazla bulunmuştur (p<0.05). IMPA değerindeki değişim miktarı konvansiyonel Herbst grubunda (6,44± 2,64°) mini vidalı Herbst grubuna (4,54±3,38°) göre yaklaşık 2 derece daha fazla olmasına rağmen bu değişim istatistiksel olarak anlamlı bulunmamıştır.

**Sonuç:** Herbst apareyi ile gerçekleştirilen sınıf II fonksiyonel tedavilerde iskeletsel ankrajın ortopedik etkiyi arttırdığı tespit edilmiştir. Alt keserlerin protrüzyon kontrolünde mini vidalı Herbst apareyi daha etkili olmasına rağmen istatistiksel olarak iki aparey de benzer etkilere sahiptir.



## SB051

### EVALUATION OF THE EFFECTS OF SKELETAL ANCHORAGE SUPPORTED HERBST APPLIANCE ON DENTAL AND SKELETAL PARAMETERS

Beril Erdil, Samet Özden

İnönü University Faculty of Dentistry, Department of Orthodontics, Malatya, Turkey

**Aim:** The aim of this study is to compare the dental and skeletal effects of miniscrew assisted Herbst and conventional Herbst appliances in the correction of skeletal Class II malocclusion through lateral cephalometric radiographic analyses, and to investigate whether skeletal anchorage has an effect on incisor angles.

**Materials and Methods:** The material for this retrospective study was obtained from previously taken lateral cephalometric radiographs of the patients. In the study, 28 patients with skeletal Class II malocclusion were divided into two equal groups: the 'conventional Herbst group' (12.23±0.9 years) and the 'miniscrew assisted Herbst group' (12.03±1.047 years). In the second group, a 1.6x8mm miniscrew was placed interradicularly between first and second premolar teeth in the mandible for skeletal anchorage. From these miniscrews, a wire ligature was attached to the hook at the canine level on the lower part of the Herbst appliance. Lateral cephalometric analysis was performed on the patients before treatment (T0) and after treatment (T1). Paired t-tests were used to evaluate pre and post-treatment changes within each group and independent samples t-tests were used for comparisons between two groups.

**Results:** The total treatment duration was 13.38±2.39 months in the first group and 12.85±2.59 months in the second group. In the within-group evaluation; changes in SNB, ANB, Wits, effective mandibular length, and IMPA were found to be statistically significant in both groups. Both treatment groups have similar effects on overjet correction. In the inter-group evaluation; changes in SNB and ANB were found to be statistically more significant in the miniscrew-Herbst group. The change in IMPA was approximately 2 degrees higher in the conventional Herbst group (6.44±2.64°) compared to the miniscrew-Herbst group (4.54±3.38°), but this difference was not found to be statistically significant.

**Conclusion:** It has been determined that skeletal anchorage increases the orthopedic effect in Class II functional treatments utilizing the Herbst appliance. While the mini-screw Herbst appliance is more effective in controlling the protrusion of the lower incisors, statistically, both appliances exhibit similar effects.



SB052

## DAMAK VİDALARININ YERLEŞTİRİLMESİ AMACIYLA MAKSİLLER PROCESSUS PALATINUS KALINLIĞININ 3BOYUTLU OLARAK DEĞERLENDİRİLMESİ, MİMİCS PROGRAMINDA BİR KIBT ÇALIŞMASI

Banu Mert, Nejat Erverdi

İstanbul Okan Üniversitesi

### Özet

**Amaç:** Anterior palatinal bölge, ortodontik tedavilerde damak vidalarının yerleştirilmesi için sıkça tercih edilen bölgelerden biridir. Ancak literatürde birçok çalışma bulunmasına rağmen, ideal palatinal vida yerleşimi ve açılması konusu tam netlik kazanmamıştır. Bu çalışmanın amacı, maksiller processus palatinus kalınlığını ölçerek vida yerleşimi için en iyi pozisyon ve açılmaya ışık tutmaktır.

**Gereç ve Yöntem:** Bu çalışmada 30 yetişkin hastanın (6 erkek, 24 kadın) maksillasından elde edilen konik ışıklı bilgisayarlı tomografi (KIBT) görüntüleri kullanılmıştır. Ölçümler Mimics (Mimics, Materialise, Leuven, Belgium) yazılımı kullanılarak yapılmıştır. Anterior palatinal bölgede, insisiv foramenin en posterior noktasının 3mm, 6mm ve 9mm posteriorundan geçen yatay çizgilerle, midpalatal sutur ile suturun bilateral 3mm ve 6mm uzağından geçen dikey çizgilerin kesişim yerlerinde 15 referans nokta oluşturulmuş ve her bir referans noktasından, üst keserlerin uzun aksına 70°, 80° ve 90°'lik açılmalarla ölçümler yapılmıştır. İstatistiksel analizler SPSS 29.0 (Statistical Packages of Social Sciences) yazılımı kullanılarak yapılmıştır.

**Bulgular:** İnsisiv foramenin 3mm posteriorundan geçen en anterior yatay çizgi, anteroposterior doğrultuda en kalın kemik kalınlığının ölçüldüğü yer olmuştur. (kemik kalınlıkları 90°, 80° ve 70° açılarda sırasıyla 14.3050mm, 14.6010mm ve 13.7967mm olarak ölçülmüştür.) İnsisiv foramenin 9 mm posteriorunda ise ölçüm değerleri azalarak, 90°, 80° ve 70°'lerde sırasıyla 12.3900mm, 10.4080mm ve 9.1770mm olarak bulunmuştur. Aynı zamanda, kemik kalınlığının midpalatal suturda en kalın olduğu ve laterale doğru gidildikçe azaldığı tespit edilmiştir. Farklı açılmalar (70°-80°-90°) arasında istatistiksel olarak önemli bir fark bulunamamıştır.

**Sonuç:** Palatal kemik kalınlığı, en kalın kemik anteriorda olacak şekilde, anteroposterior doğrultuda posteriora gidildikçe azalmıştır; aynı şekilde, en kalın kemik midpalatal suturda olmak üzere, mediolateral yönde de laterale doğru gidildikçe kemik kalınlığı azalmıştır. Midpalatal suturun 3mm paramedian bölgesinde olacak şekilde vida yerleştirilmesi önerilmektedir. Farklı açılmalar (70°-80°-90°) arasında istatistiksel olarak önemli bir fark bulunamamıştır.



## SB052

### THREE DIMENSIONAL EVALUATION OF THE THICKNESS OF MAXILLARY PROCESSUS PALATINUS FOR SCREW PLACEMENT, A CBCT STUDY ON MIMICS

Banu Mert, Nejat Erverdi

Istanbul Okan University

#### Abstract

**Purpose:** The anterior palatal region is a commonly preferred site for mini screw placement in orthodontic treatment. Despite numerous studies, there is still lack of information for the ideal screw location and angulation. The aim of this study is to investigate the bone thickness at the maxillary palatal process to find the best location and angulation for screw placement.

**Materials & Method:** Maxillary cone-beam computed tomographic (CBCT) scans of thirty adult patients (6 men, 24 women) were used in this study. Measurements on the CBCT scans were conducted using Mimics, the 3D software. Fifteen reference points were identified along the anterior palatal region, positioned 3mm, 6mm, and 9mm behind the most posterior point of the incisive foramen along the midpalatal suture, as well as bilaterally at 3mm and 6mm distances. At each reference point, bone thickness was assessed at three different angles (70°, 80°, and 90° relative to the long axis of the upper central incisors). Statistical analyses were conducted using SPSS 29.0 software (Statistical Packages of Social Sciences).

**Results:** The most anterior line indicating 3mm posterior to the incisive foramen, exhibited the highest bone thickness in the anteroposterior direction across different angulations (measuring 14.3050mm, 14.6010mm, and 13.7967mm at 90°, 80°, and 70° angles, respectively). Controversely, 9mm posterior to the incisive foramen, the bone thickness decreased to 12.3900mm, 10.4080mm, and 9.1770mm at 90°, 80°, and 70° angles, respectively. Additionally, bone thickness decreased laterally, with the highest thickness observed at the midpalatal suture and the lowest at 6mm laterally. No statistically significant difference was found between different angulation.(70°-80°-90°)

**Conclusions:** Palatal bone thickness decreases anteroposteriorly, having the highest at anterior, decreasing posteriorly; similarly decreasing laterally away from the midpalatal suture. Paramedian placement within 3mm lateral band would be suggested. There was statistically no significant difference between different angulations.





SB053

## TEK VE ÜÇ PARÇALI 3D PRİNER İLE ÜRETİLEN DİJİTAL İNDİREKT TRANSFER KAŞIKLARININ KARŞILAŞTIRILMASI: İN VİTRO BİR ÇALIŞMA

Merve Nur Eğlenen<sup>1</sup>, Gülden Karabiber<sup>2</sup>

<sup>1</sup>Yeditepe Üniversitesi Diş Hekimliği Fakültesi Ortodonti Ana Bilim Dalı

<sup>2</sup>Marmara Üniversitesi Diş Hekimliği Fakültesi Ortodonti Ana Bilim Dalı

**Amaç:** Bu çalışmanın amacı, farklı kalınlık ve parça sayısına sahip indirekt yapıştırma transfer kaşıklarının (IDB) braket konumunun doğruluğu üzerindeki etkilerini değerlendirmektir.

**Gereç ve Yöntem:** Dijital IDB, her biri 14 dijital model içeren dört gruptan oluşan 56 model üzerinde gerçekleştirildi. Bu gruplar arasında 1-mm tek parça transfer kaşığı (OPT), 2-mm OPT, 1-mm üç parçalı transfer kaşığı (TPT) ve 2-mm TPT bulunmaktadır. Transfer kaşıkları, Appliance Designer (3Shape A/S, Kopenhag, Danimarka) ile tasarlandı. Açısal (tork, tip, angulasyon) ve doğrusal (meziodistal, bukkolingual, oklüzogingival veya dikey) farklılıklar open-source GOM Inspect yazılımı (GOM GmbH, Braunschweig, Almanya) kullanılarak karşılaştırıldı.

**Bulgular:** Bukkolingual yönde, 1-mm TPT ( $0.180 \pm 0.041$  mm), 1-mm OPT ( $0.240 \pm 0.032$  mm) ile karşılaştırıldığında önemli ölçüde daha yüksek doğruluk gösterdi. Dikey yönde, 1-mm ile 2-mm OPT arasında (1-mm OPT:  $0.220 \pm 0.043$  mm; 2-mm OPT:  $0.428 \pm 0.143$  mm;  $P=0.003$ ) ve total bölgede 1-mm ile 2-mm TPT arasında (1-mm TPT:  $0.210 \pm 0.072$  mm; 2-mm TPT:  $0.340 \pm 0.062$  mm;  $P=0.004$ ) önemli farklılıklar gözlemlendi ( $p<0.05$ ). Tip açısında 1-mm ve 2-mm OPT arasında ve 1-mm OPT ve TPT arasında önemli farklılıklar bulundu ( $p<0.05$ ). Tork açısı için, 1-mm TPT ( $2.815 \pm 0.350^\circ$ ) ve 2-mm TPT ( $2.368 \pm 0.245^\circ$ ;  $P=0.017$ ) arasında önemli bir fark gözlemlendi ( $p<0.05$ ).

**Sonuç:** Transfer kaşıklarının hem kalınlığının, hem de bölünmesinin, braket konumu doğruluğu üzerinde önemli bir etkiye sahip olduğu görüldü. Klinik olarak kabul edilemez hatalar sıklıkla dikey yönde, tork ve angulasyon ölçümlerinde gözlemlendi. 1-mm transfer kaşıklarının, 2-mm transfer kaşıklarından daha doğru bir braket konumlandırması sağladığı bulundu. 1-mm OPT ve TPT arasında istatistiksel olarak anlamlı birkaç fark olmasına rağmen, 1-mm OPT, tasarlama ve yerleştirme kolaylığı nedeniyle TPT'lere kıyasla klinik kullanım için daha fazla önerilebilir. Ayrıca, 1-mm transfer kaşıkları, düşük reçine tüketimi nedeniyle 2-mm transfer kaşıklarından daha uygun maliyetli bir alternatif olabilir.



## SB053

### COMPARISON OF ONE- AND THREE-PIECE DIRECTLY 3D-PRINTED INDIRECT-BONDING TRANSFER TRAYS: AN IN VITRO STUDY

Merve Nur Eğlenen<sup>1</sup>, Gülden Karabiber<sup>2</sup>

<sup>1</sup>Yeditepe University, Faculty of Dentistry, Department of Orthodontics

<sup>2</sup>Marmara University, Faculty of Dentistry, Department of Orthodontics

**Introduction:** The objective of the present study was to evaluate the transfer accuracy of digital indirect bonding (IDB) transfer trays with different thicknesses and number of pieces.

**Methods:** Digital IDB was applied to 56 printed resin models, which were classified into four groups with 14 models each. These groups included the 1-mm one-piece tray (OPT), 2-mm OPT, 1-mm three-piece tray (TPT), and 2-mm TPT. The trays were designed with Appliance Designer (3Shape A/S, Copenhagen, Denmark). Angular (torque, tip, angulation) and linear (mesiodistal, buccolingual, occlusogingival or vertical) differences were compared using open-source GOM Inspect software (GOM GmbH, Braunschweig, Germany).

**Results:** In the buccolingual direction, the 1-mm TPT ( $0.180\pm 0.041$  mm) showed significantly higher accuracy compared to the 1-mm OPT ( $0.240\pm 0.032$  mm). In the vertical direction, significant differences were observed between the 1-mm and 2-mm OPTs (1-mm OPT:  $0.220\pm 0.043$  mm; 2-mm OPT:  $0.428\pm 0.143$  mm;  $P=0.003$ ) and between the 1-mm and 2-mm TPTs (1-mm TPT:  $0.210\pm 0.072$  mm; 2-mm TPT:  $0.340\pm 0.062$  mm;  $P=0.004$ ) in the total region ( $p<0.05$ ). There were significant differences in tip angle between the 1-mm and 2-mm OPTs and between the 1-mm OPT and TPT ( $p<0.05$ ). For torque angle, a significant difference was observed between the 1-mm TPT ( $2.815\pm 0.350^\circ$ ) and 2-mm TPT ( $2.368\pm 0.245^\circ$ ;  $P=0.017$ ) ( $p<0.05$ ).

**Conclusions:** Both the thickness and the splitting of the trays had an impact on the accuracy of the bracket bonding. The most clinically unacceptable errors were frequently observed in vertical, torque, and rotation measurements. The 1-mm trays were more accurate than the 2-mm trays. Although a few statistically significant differences existed between the 1-mm OPT and TPT, the 1-mm OPT was recommended for clinical use due to the ease of designing and placing OPTs compared to TPTs. In addition, 1-mm trays may be more cost-effective than 2-mm trays, because of the low resin consumption.



## SB054

### ÖN AÇIK KAPANIŞ OLGULARINDA DİJİTAL OLARAK TASARLANMIŞ SABİT BİTE BLOK APAREYİ UYGULAMASININ DENTOFASİYAL YAPILAR ÜZERİNE ETKİLERİ

Hakan Keklik<sup>1</sup>, İbrahim Erhan Gelgör<sup>2</sup>, Damla Dalman Şimşek<sup>2</sup>

<sup>1</sup>Serbest Ortodontist, Afyon

<sup>2</sup>Uşak Üniversitesi Diş Hekimliği Fakültesi, Ortodonti Anabilim Dalı, Uşak

**Amaç:** Bu çalışmanın amacı, ön açık kapanış olgularında yeni bir yöntem olan dijital olarak tasarlanmış sabit bite blok aparatının dentofasiyal yapılar üzerine olan etkilerinin değerlendirilmesidir.

**Gereç- Yöntem:** Çalışmaya iskeletsel ve dişsel Sınıf I veya Sınıf II anomaliyle beraber iskeletsel ön açık kapanışa sahip, dâimi dentisyonda olan toplam 15 birey (8 kız 7 erkek) dâhil edilmiştir. Hastaların kronolojik yaş ortalamaları 14,3 yıldır. Çalışmamızın materyalini, tedavi öncesi ve sonrası alınmış toplam 30 adet lateral sefalometrik radyografi ve tedavi başında alınan 15 adet ağız içi tarama fotoğraf ve el-bilek radyografi kayıtları oluşturmaktadır. Dijital olarak 3Shape appliance designer 2012 programı ile tasarlanan bite blok aparatının üretilmesinde 0,9 mm'lik TMA telden sabit bite blok aparatı molar bantlara lazer cihaz ile lehimlenmiştir. Lehimli bite blok aparatı birinci molar dişlere yapıştırılmıştır. Her bir yarım çenedeki molar ve premolar dişleri çelik arklarla birbirlerine bağlanmıştır. 2 mm pozitif overbite oluşana kadar aparat kullanılmaya devam edilmiştir. Aparatın kullanım süresi  $7,8 \pm 1,3$  ay olarak bulunmuştur. Verilerin analizi SPSS 25.0 paket programı kullanılarak "Paired t Testi" ve 'Wilcoxon' testi ile değerlendirilmiştir.

**Bulgular:** Çalışmamızın sonucunda overbite miktarında 4,5 mm'lik artış bulunmuştur. SN-MP açısı, FMA açısı, PP-MP açısı, posterior açılar toplamı ve N-Me, ANS-Me mesafelerinde azalma saptanmıştır. Üst 1. molar dişinin palatinal düzleme, alt 1. molar dişinin de mandibular düzleme olan mesafelerinde önemli azalmalar bulunmuştur. Molar dişlerin gömülmesiyle ön açık kapanış tedavi edilmiş ve alt çene öne yukarı yönde otorotasyon yapmıştır.

**Sonuç:** Ön açık kapanış tedavisinde yeni bir yöntem olarak uyguladığımız dijital olarak tasarlanmış sabit bite blok aparatının openbite tedavilerinde oldukça etkili ve pratik olduğu bir yöntem olduğu saptanmıştır.



## SB054

### EFFECTS OF DIGITALLY DESIGNED FIXED BITE BLOCK APPLIANCE APPLICATION ON DENTOFACIAL STRUCTURES IN ANTERIOR OPEN BITE CASES

Hakan Keklik<sup>1</sup>, İbrahim Erhan Gelgör<sup>2</sup>, Damla Dalman Şimşek<sup>2</sup>

<sup>1</sup>Private Practice, Afyon

<sup>2</sup>Usak University Faculty of Dentistry, Department of Orthodontics, Usak

**Objectives:** The aim of this study is to evaluate the effects of a digitally designed fixed bite block appliance, a new method for anterior open bite cases, on dentofacial structures.

**Methods:** The study consisted of 15 patients (8 female-7 male) who have skeletal open-bite with skeletal and dental Class I or Class II malocclusion in permanent dentition. The mean chronological age of the patients was 14,3 years. The material of our study consists of a total of 30 lateral cephalometric radiographs taken before and after treatment, and 15 intraoral scanning images, intraoral photographs, and hand-wrist radiography records taken at the beginning of treatment. In the production of the bite block appliance, which was designed digitally with the 3Shape appliance designer 2012 program, the fixed bite block appliance made of 0.9 mm TMA wire was soldered to the molar bands with a laser device. The soldered bite block appliance was applied to the first molar teeth. Molar and premolar teeth in each quadrant are connected to each other by stainless steel arch. The appliance has continued to be used until 2 mm positive overbite occurred. Duration of appliance using was found to be  $7.8 \pm 1,3$  months. The data was analyzed with "Paired t Test" and 'Wilcoxon' test at SPSS 25.0 programme.

**Results:** In our study was found to increase the amount of overbite 4.5 mm. The reduction was found in SN-MP angle, FMA angle, PP-MP angle, sum of posterior angles and N-Me and ANS-Me distance. The distance of the upper 1st molar to the palatal plane and the lower 1st molar to the mandibular plane decreased significantly. Anterior open bite were treated with intrusion of molar teeth and counter-clockwise rotation of mandible.

**Conclusion:** It has been determined that the digitally designed fixed bite block appliance, which we applied as a new method in anterior open bite treatment, is a very effective and practical method in open bite treatments.



SB055

## FARKLI ŞEKİLLERDE ÜRETİLEN DİJİTAL İNDİREKT BONDİNG PLAKLARININ BRAKET KONUMU DOĞRULUĞU AÇISINDAN KLİNİK OLARAK DEĞERLENDİRİLMESİ

Ezgi Çakır<sup>1</sup>, Serpil Çokakoğlu<sup>2</sup>

<sup>1</sup>Özel Klinik, Antalya, Türkiye

<sup>2</sup>Pamukkale Üniversitesi Diş Hekimliği Fakültesi Ortodonti Anabilim Dalı, Denizli, Türkiye

**Amaç:** Çalışmamızın amacı dijital teknik kullanılarak direkt ve indirekt şekilde üretilen bonding plaklarını braket konum doğruluğu açısından klinik olarak karşılaştırmaktır.

**Gereç ve yöntem:** Çalışmamıza tüm daimi dişleri sürmüş 28 hasta dahil edilmiş ve split-mouth çalışma dizaynı ile braketleri konumlandırılmıştır. Dijital ortamda braketlerin pozisyonlandırıldığı ilk model ve bonding işlemi gerçekleştirildikten sonra elde edilen dijital modeller GOM Inspect programı kullanılarak karşılaştırılmıştır. Meydana gelen lineer ve açısal transfer hataları hesaplanmıştır. Elde edilen veriler istatistiksel olarak analiz edilmiştir.

**Bulgular:** Her iki teknikle üretilen plaklar vasıtasıyla yapıştırılan braketlerde meydana gelen lineer transfer hatası değerleri, bukkolingual yönde en düşük, insizogingival yönde en yüksek bulunmuştur. Açısal transfer hata değerleri rotasyon ölçümlerinde en düşük, tork ölçümlerinde en yüksek değerleri göstermiştir. Açısal transfer hataları lineer transfer hatalarından daha fazladır. İnsizogingival, bukkolingual ve rotasyon ölçümleri açısından transfer hatası; indirekt dijital bonding plaklarla yapıştırılan braketlerde 3D baskılı plaklarla yapıştırılan braketlere göre anlamlı derecede daha yüksek bulunmuştur ( $p < 0.05$ ). Braketlerin çoğunluğu meziale, insizale ve bukkale doğru yer değiştirmiştir. Açısal ölçümlerde çoğu brakette meziale doğru tipping ve rotasyon meydana gelmiştir. Direkt teknikle üretilen 3D baskılı bonding plaklar ile yapıştırılan braketlerin çoğu kron torku alırken, indirekt dijital teknikle üretilen transfer plaklar ile yapıştırılan braketlerin çoğu bukkal kron torku almıştır.

**Sonuç:** Farklı şekillerde elde edilen dijital indirekt bonding plaklar braket konum doğruluğu açısından güvenilir sonuçlar gösterse bile direkt teknikle üretilen 3D baskılı indirekt bonding plaklar daha başarılı bulunmuştur.



## SB055

### CLINICAL EVALUATION OF DIFFERENTLY PRODUCED DIGITAL INDIRECT BONDING TRAYS IN TERMS OF BRACKET POSITIONING ACCURACY

Ezgi Çakır<sup>1</sup>, Serpil Çokakoğlu<sup>2</sup>

<sup>1</sup>Private Clinic, Antalya, Turkey

<sup>2</sup>Pamukkale University Faculty of Dentistry Department of Orthodontics, Denizli, Turkey

**Aim:** The aim of this study is to compare clinically transfer trays produced using direct and indirect digital techniques in terms of bracket positioning accuracy.

**Materials and methods:** Twenty-eight patients with permanent dentition were included in this trial and their brackets were positioned with split-mouth study design. The initial model in which the brackets were digitally positioned was superimposed with the post-bonding digital models using the GOM Inspect program. Both linear and angular transfer errors were calculated in this study. Data were statistically analyzed.

**Results:** The linear transfer errors of brackets bonded with both direct and indirect digital techniques were the lowest in the buccolingual and the highest in the incisogingival directions. For angular transfer errors, the lowest values were observed in rotation and the highest in torque measurements. The angular transfer errors were found to be more than linear ones. Brackets with indirect digital technique had significantly higher transfer errors than those with bonded directly, especially in the incisogingival, buccolingual and rotation directions ( $p < 0.05$ ). The majority of brackets were displaced buccally in the buccolingual, incisally in the incisogingival and mesially in the mesiodistal directions. Angularly, most brackets were tipped and rotated towards the mesial. While most brackets bonded with 3D-printed trays using the direct digital technique exhibited palatal crown torque, the majority of brackets bonded with indirect digital technique showed buccal crown torque.

**Conclusion:** Although both digital indirect bonding trays producing with different techniques provided reliable results in terms of bracket positioning accuracy, directly produced 3D-printed indirect bonding trays were found to be more successful.



SB056

### 3B YAZICIDA ÜRETİLEN DENTAL MATERYALLERE ALOE VERANIN ETKİSİ: BİYOUYUMLULUK VE MALZEME İYİLEŞTİRMESİ ANALİZİ

Rüveyda Doğrugören<sup>1</sup>, Kübra Gülnur Topsakal<sup>1</sup>, Merve Aksoy<sup>2</sup>, Nurgül Karadaş Bakırhan<sup>3</sup>,  
Merve Şavluk<sup>4</sup>, Nilgün Ünal<sup>4</sup>

<sup>1</sup>Sağlık Bilimleri Üniversitesi, Gülhane Diş Hekimliği Fakültesi, Ortodonti Anabilim Dalı

<sup>2</sup>Sağlık Bilimleri Üniversitesi, Gülhane Diş Hekimliği Fakültesi, Çocuk Diş Hekimliği Anabilim Dalı

<sup>3</sup>Sağlık Bilimleri Üniversitesi, Gülhane Eczacılık Fakültesi, Analitik Kimya Anabilim Dalı

<sup>4</sup>Sağlık Bilimleri Üniversitesi, Gülhane Eczacılık Fakültesi, Farmasötik Mikrobiyoloji Anabilim Dalı

**Amaç:** Işık kaynağı ile polimerize edilen malzemeler, polimerizasyon sırasında hava ile temas nedeniyle yüzeyde polimerize olmamış bir oksidasyon tabakası geliştirebilir. Aloe vera jeli içinde post-polimerizasyon sonrasında bu oksidasyon inhibisyon tabakasının ortadan kaldırılması, basılan örneklerin fiziksel ve biyolojik özelliklerini geliştirebilir. Bu çalışma, aloe vera jeli ile post-polimerizasyonun 3 Boyutlu (3B) yazıcı ile üretilen örneklerin fiziksel ve biyolojik özellikleri üzerindeki etkilerini araştırmayı amaçlamaktadır.

**Gereç ve Yöntem:** Biomed Clear Resin kullanılarak SLA 3B yazıcıda üretilen örnekler iki gruba ayrıldı. Birinci grup, %100 aloe vera jeli içinde post-polimerize edildi. İkinci grup ise doğrudan polimerize edildi. Renk stabilitesi testi, farklı çözeltiler (distile su, kola, kahve ve kırmızı şarap) kullanılarak gerçekleştirildi. Yüzey karakterizasyonu SEM ve EDX analizi ile değerlendirilirken, su absorpsiyonu, çözünürlük ve biyofilm oluşumu da değerlendirildi. Kruskal-Wallis testi, gruplar arasındaki farklılıkları değerlendirmek için kullanıldı ve post-hoc karşılaştırmalar için Mann-Whitney U testi uygulandı ( $p < 0.05$ ).

**Bulgular:** Aloe vera jeli ile post-polimerizasyon işleminin, özellikle kahve ve kırmızı şarap çözeltilerinde zamanla renk değişimini azalttığı gösterilmiştir (zamana bağlı renk değişimleri, gün 0-30; sırasıyla 13.6, 15.4). Taramalı elektron mikroskobu (SEM) analizi, aloe vera ile muamele edilen ve kontrol numuneleri arasında belirgin morfolojik farklılıklar olduğunu ortaya koymuştur. Aloe vera ile muamele edilen örnekler daha gözenekli bir yüzey yapısı sergilemiştir. Su absorpsiyonunda önemli bir fark gözlenmemesine rağmen, aloe vera ile muamele edilmiş numuneler, muamele edilmemiş numunelere ( $5.1 \pm 3.72$ ) kıyasla önemli ölçüde daha düşük su çözünürlüğü seviyeleri ( $1.42 \pm 0.69$ ) sergilemiştir. Ayrıca, istatistiksel olarak anlamlı bir fark gözlenmemesine rağmen, aloe vera işlemi görmemiş örnekler en yüksek Streptococcus mutans ( $1.3 \times 10^6$  Log CFU/mL) sayısını sergilemiştir.

**Sonuçlar:** Bu çalışmanın sonuçları, aloe veranın renk stabilitesini, yüzey özelliklerini, su direncini ve antibakteriyel özellikleri geliştirme potansiyeline sahip olduğunu göstermektedir. Bu bulgular, aloe veranın 3B üretilen malzemelerde umut verici bir yardımcı materyal olabileceğini düşündürmektedir.



## SB056

### EFFECT OF ALOE VERA IN 3D PRINTED DENTAL MATERIALS: AN ANALYSIS OF BIOCOMPATIBILITY AND MATERIAL ENHANCEMENT

Rüveyda Doğrugören<sup>1</sup>, Kübra Gülnur Topsakal<sup>1</sup>, Merve Aksoy<sup>2</sup>, Nurgül Karadaş Bakırhan<sup>3</sup>, Merve Şavluk<sup>4</sup>, Nilgün Ünal<sup>4</sup>

1Department of Orthodontics, Gülhane Faculty of Dental Medicine, University of Health Sciences

2Department of Pediatric Dentistry, Gülhane Faculty of Dental Medicine, University of Health Sciences

3Department of Analytical Chemistry, Gülhane Faculty of Pharmacy, University of Health Sciences

4Department of Pharmaceutical Microbiology, Gülhane Faculty of Pharmacy, University of Health Sciences

**Introduction:** Materials polymerized with a light source can develop an unpolymerized oxidation layer on the surface due to contact with air during polymerization. By eliminating this oxidation inhibition layer post-polymerization within aloe vera gel, the physical and biological features of the printed samples may be enhanced. The study investigates the effects of post-polymerization within aloe vera gel on the physical and biological properties of 3D-printed samples.

**Methods:** Samples manufactured with Biomed Clear Resin by SLA 3D printer were either post-polymerized within 100% aloe vera gel or directly polymerized. Color stability testing was conducted using different solutions (distilled water, cola, coffee, and red wine). Surface characterization was evaluated by SEM and EDX analysis, while water sorption, solubility, and biofilm formation were assessed. The Kruskal-Wallis test assessed differences between groups, and the Mann-Whitney U test was utilized for post-hoc comparisons ( $p < 0.05$ ).

**Results:** The post-polymerization process within aloe vera gel has been demonstrated to mitigate color alteration over time, particularly in coffee and red wine solutions (time-dependent color changes, day 0-30; 13.6, 15.4, respectively). Scanning electron microscopy (SEM) analysis revealed distinct morphological differences between the aloe vera-treated and control samples. The aloe vera-treated samples exhibited a more porous surface structure. Although no significant difference was observed in water sorption, aloe vera-treated samples displayed significantly lower water solubility levels ( $1.42 \pm 0.69$ ) compared to untreated samples ( $5.1 \pm 3.72$ ). Furthermore, although no statistically significant difference was observed, samples that did not undergo aloe vera treatment exhibited the highest *Streptococcus mutans* ( $1.3 \times 10^6$  Log CFU/mL) count.

**Conclusions:** The results of this study indicate that aloe vera has the potential to enhance color stability, surface characteristics, water resistance, and antibacterial properties. These findings suggest that aloe vera could be a promising additive in 3D printable materials.





SB057

## SAP YÖNTEMİ İLE DİJİTAL İNDİREKT BRACKETLEME TEDAVİ SONUÇ SİMÜLASYONUNUN ETKİNLİĞİNİN İNCELENMESİ

Elif Aybüke Öztürk<sup>1</sup>, Yasemin Bahar Acar<sup>1</sup>, Tuğba Haliloğlu Özkan<sup>2</sup>

<sup>1</sup>Marmara Üniversitesi Diş Hekimliği Fakültesi, Ortodonti Anabilim Dalı, İstanbul, Türkiye

<sup>2</sup>İstanbul Medeniyet Üniversitesi Diş Hekimliği Fakültesi, Ortodonti Anabilim Dalı, İstanbul, Türkiye

**AMAÇ:** Ortodontik tedavide amaç ideal estetik ve fonksiyonel sonuçlara ulaşmaktır. Ortodontistler arasında braket konumlandırma konusunda ideal bir yaklaşım konusunda fikir birliği olmamakla birlikte literatürde farklı braketleme metodları önerilmektedir. Literatürde önerilen yöntemlerden biri olan “gülümseme arkını koruyucu (SAP) yaklaşım” uyumlu bir gülümseme arki elde etmek için maksiller kesici dişlerin üst dudağa göre dikey pozisyonuna dayanmaktadır. Çalışmamızda SAP braketleme tekniği kullanılarak dijital ortamda indirekt braketleme işlemi uygulanmasının ardından yazılımın simülasyon özelliğinin verdiği çıktının “American Board of Orthodontics/Grading System for Dental Casts and Panoramic Radiographs” kriterlerine göre değerlendirilmesi amaçlanmıştır.

**GEREÇ VE YÖNTEM:** Çalışmamızda hafif/orta düzey çapraşıklığa sahip 20 hastanın (10 kadın;10 erkek) tedavi öncesi ağız içi tarama modelleri kullanılmıştır. Modellere dijital ortamda OrthoAnalyzer (version 1.5.1.7;3Shape) yazılımında SAP tekniği ile indirekt braketleme yapılmıştır. Tüm braket pozisyonlarının aynı araştırmacı tarafından belirtilen metoda göre belirlenmesinin ardından her bir model için 3Shape OrthoAnalyzer programının indirekt braketleme yazılımının otomatik olarak oluşturduğu tedavi sonuç simülasyonu stl formatında kaydedilmiştir. Tedavi sonucu simülasyon modellerinde elde edilen final hali American Board of Orthodontics/Grading System for Dental Casts and Panoramic Radiographs'ın kriterlerine göre değerlendirilmiştir. Elde edilen ölçümler istatistiksel olarak değerlendirilmiştir.

**BULGULAR:** SAP braketleme tekniği estetik ve gülüş arkını sağlamak için özellikle maksiller anterior bölgede başarılı sonuç veren bir tekniktir. Program marjinal sırtlar arasındaki ilişkiyi ve gülümseme arkını SAP tekniğinden beklendiği gibi simüle etmiştir. Ancak dişler arasındaki hizalanma teknikten beklendiği gibi başarılı simüle edilememiş, lateral-kanin-1.küçük azı dişi bölgesinde anlamlı düzeyde çapraşıklık oluşmuştur. Ayrıca özellikle anterior bölgede interproksimal kontaklarda diastemalar da görülmüştür. Anterior bölgede önerildiği gibi gingivale yerleştirilmiş braket konumu posterior bölgede kuron boyu kısa olan premolar dişlerde ideal bölgeye yerleşimi zorlaştırmış ve anterior bölgeyle vertikal düzlemde fark oluşmuştur.

**SONUÇ:** Yazılım braketlemenin sonucunu tekniğin estetik ve gülümseme arki sağlama amacına uygun şekilde vertikal düzlemde doğru simüle etmiş; ancak hizalanma ve interproksimal kontak simülasyonunda marjinal sırt seviyelenmesi kadar başarılı olmamıştır.



## SB057

### EVALUATION THE EFFECTIVENESS OF DIGITAL INDIRECT BONDING TREATMENT RESULT SIMULATION WITH SAP METHOD

Elif Aybüke Öztürk<sup>1</sup>, Yasemin Bahar Acar<sup>1</sup>, Tuğba Haliloğlu Özkan<sup>2</sup>

<sup>1</sup>Marmara University Faculty of Dentistry, Department of Orthodontics, Istanbul, Türkiye

<sup>2</sup>Istanbul Medeniyet University Faculty of Dentistry, Department of Orthodontics, Istanbul, Türkiye

**AIM:** The “smile arc protection (SAP) approach”, one of the methods recommended in the literature, is based on the vertical position of the maxillary incisors relative to the upper lip to obtain a harmonious smile arc. In this study, indirect bonding was applied digitally using SAP bonding technique. In this study the software’s simulation feature’s output accuracy is intended to be assessed.

**MATERIALS AND METHODS:** In this study pre-treatment intraoral scanning models of 20 patients (10 female;10 male) with mild and moderate crowding was used. The indirect bonding technique was applied digitally using OrthoAnalyzer (version 1.5.1.7;3Shape) software by the same researcher using the SAP method, which automatically generated the treatment result simulation for each model in stl format. The software’s simulation feature’s output is intended to be assessed based on the “American Board of Orthodontics/Grading System for Dental Casts and Panoramic Radiographs” criteria.

**RESULTS:** SAP bonding technique produces successful results, especially in the maxillary anterior region, to ensure aesthetics and smile arc. The program simulated the relationship between the marginal ridges and the smile arc as expected from the SAP technique. However, the alignment between the teeth could not be simulated successfully as expected from the technique, and significant crowding occurred in the lateral-canine-1st premolar region. Additionally, diastemas were also observed at the interproximal contacts, especially in the anterior region. The more gingival positioning of the bracket in the technique was difficult to achieve in premolar teeth with short crown length in the posterior region, and a difference occurred in the vertical plane with the anterior region.

**CONCLUSION:** The software successfully simulated bonding in the vertical plane, ensuring aesthetic and smile arc protection, but was less successful in alignment and interproximal contact simulation.



XIX. Uluslararası Türk Ortodonti Derneği Kongresi

Herkes için Dijital Ortodonti  
Klinik Uygulamalarda İpuçları ve Yenilikler

XIX<sup>th</sup> International Congress of Turkish Orthodontic Society  
Digital Orthodontics For Everyone  
Tips & Trends in Clinical Practice

02-06 Kasım / November 2024

Susesi Luxury Resort, Belek-Antalya



SB058

## BOLTON ANALİZİ: INVISALIGN SİSTEMİNİN DİJİTAL VE MANUEL METOTLARLA KARŞILAŞTIRILMASI

Farhad Salmanpour, **Mehmet Soybelli**

Afyonkarahisar Sağlık Bilimleri Üniversitesi Diş Hekimliği Fakültesi, Ortodonti Anabilim Dalı,  
Afyonkarahisar, Türkiye

**Amaç:** Bu çalışmanın amacı, alçı modeli ve Nemocast yazılımı kullanılarak elde edilen mesio-distal diş boyutlarının ve Bolton uyumsuzluğunun, yapay zeka destekli Invisalign® sistemi tarafından hesaplanan verilerle karşılaştırılmasıdır.

**Gereç ve Yöntem:** Invisalign sistemi ile tedavi edilen 15 hastaların ağız içi ölçüleri alınarak çalışma modelleri oluşturulmuştur. Bu modellerin her iki çenesindeki 8 ve 7 numaralı dişler hariç tüm dişlerin mesio-distal boyutları, 0.01 mm hassasiyetine sahip dijital kumpas kullanılarak ölçülmüştür. İkinci aşamada, 3Shape ağız içi tarayıcısı (3Shape, Kopenhag, Danimarka) kullanılarak hastaların alt ve üst çenelerinden elde edilen dijital modeller üzerinde Nemocast 2022 programı ile aynı ölçümler tekrarlanmıştır. Böylece hem manuel hem de dijital yöntemlerle dişlerin mesio-distal boyutları elde edilerek Bolton uyumsuzluğu hesaplanmıştır. Bu veriler, Invisalign ClinCheck yazılımı tarafından sağlanan diş boyutları ve Bolton uyumsuzluğu değerleri ile karşılaştırılmıştır. Gruplar arası karşılaştırma için Tek Yönlü ANOVA testi, post-hoc analiz için ise Tukey testi kullanılmıştır.

**Bulgular:** Üç yöntem arasında, hem ön hem de total oranlarda istatistiksel olarak anlamlı bir farklılık bulunmamıştır. Diş boyut uyumsuzlukları metodlar arası karşılaştırıldığında, üç metod arasında istatistiksel olarak anlamlı bir fark tespit edilmemiştir.

**Sonuç:** Invisalign ClinCheck yazılımı tarafından sağlanan Bolton oranı ve diş boyutu uyumsuzluğu değerlerinin, hem dijital hem de geleneksel yöntemlerle uyumlu olduğu sonucuna varılmıştır.



XIX. Uluslararası Türk Ortodonti Derneği Kongresi

Herkes için Dijital Ortodonti  
Klinik Uygulamalarda İpuçları ve Yenilikler

XIX<sup>th</sup> International Congress of Turkish Orthodontic Society

Digital Orthodontics For Everyone  
Tips & Trends in Clinical Practice

02-06 Kasım / November 2024

Susesi Luxury Resort, Belek-Antalya



**SB058**

## **BOLTON ANALYSIS: COMPARISON OF INVISALIGN SYSTEM WITH DIGITAL AND MANUAL METHODS**

Farhad Salmanpour, **Mehmet Soybelli**

Afyonkarahisar Health Sciences University, Faculty of Dentistry, Department of Orthodontics, Afyonkarahisar, Turkey

**Objective:** The aim of this study is to compare the mesiodistal tooth dimensions and Bolton discrepancies obtained using plaster models and Nemocast software with those calculated by the artificial intelligence-assisted Invisalign® system.

**Materials and Methods:** Intraoral impressions were taken from 15 patients treated with the Invisalign system to create study models. The mesiodistal dimensions of all teeth, except the 7th and 8th teeth in both jaws, were measured using a digital caliper with a precision of 0.01 mm. In the second stage, the same measurements were repeated on digital models obtained from the patients' upper and lower jaws using the 3Shape intraoral scanner (3Shape, Copenhagen, Denmark) and the Nemocast 2022 software. Thus, the mesiodistal dimensions of the teeth were obtained by both manual and digital methods, and the Bolton discrepancy was calculated. These data were compared with the tooth dimensions and Bolton discrepancy values provided by the Invisalign ClinCheck software. One-Way ANOVA was used for intergroup comparison, and Tukey's test was employed for post-hoc analysis.

**Results:** No statistically significant differences were found among the three methods for both anterior and total ratios. When the tooth size discrepancies were compared between methods, no statistically significant differences were detected among the three methods.

**Conclusion:**

It was concluded that the Bolton ratio and tooth size discrepancy values provided by the Invisalign ClinCheck software are consistent with those obtained by both digital and traditional methods.



SB059

## NAZOLABIAL AÇI ÖLÇÜMÜNÜN 3D STEREOFOTOGRAMETRİ VE 2D FOTOGRAMETRİ İLE KARŞILAŞTIRILMASI

Perihan Dalgacı, Selcen Eser Mısır, Kübra Gülnur TOPSAKAL

Sağlık Bilimleri Üniversitesi Gülhane Dişhekimliği Fakültesi Ortodonti Anabilim Dalı

**Amaç:** 3D modelleme tekniklerindeki gelişmelerle birlikte yumuşak dokunun detaylı değerlendirilmesine olanak sağlayan stereofotogrametri sistemleri, diş hekimliği ve tıp alanında giderek daha fazla kullanılan bir diğer görüntüleme yöntemidir. 3D stereofotogrametrik kayıtlar Bu çalışmanın amacı, nazolabial açığı 3D görüntüler ve profil fotoğrafları üzerinde değerlendirmek ve karşılaştırmaktır.

**Materyal Metod:** Araştırmamıza büyüme ve gelişimi tamamlanmış yaşları 18 ile 21 arasında değişen toplam 21 birey dahil edilmiştir. Araştırmaya dahil edilen bireyler Grup 1: iskeletsel sınıf 1 ( $0 \leq ANB \leq 4^\circ$ ), Grup 2: iskeletsel sınıf 2 ( $ANB \geq 4^\circ$ ) ve Grup 3: iskeletsel sınıf 3 ( $ANB \leq 0^\circ$ ) olarak gruplara ayrılmıştır. Her hastanın profil fotoğrafları ve 3D stereofotogrametrik kayıtları üzerinde nazolabial açı ölçümü yapılmıştır. Fotogrametri ölçümleri ile profil fotoğraf ölçümleri arasındaki ilişkiyi değerlendirmek için Tek Faktörlü Varyans Analizi (ANOVA) kullanılmıştır.

**Bulgular:** Grup 1, Grup 2 ve Grup 3 için ANB açısı ortalama değerleri sırasıyla ;  $2.20 \pm 1.47$  ,  $6.2 \pm 0.2$  ve  $-4.25 \pm 3.20$  olarak ölçülmüştür. 3D nazolabial açı değerleri Grup 1, Grup 2 ve Grup 3 için sırasıyla  $112 \pm 8.50$  ,  $127 \pm 10.6$  ,  $109 \pm 11.0$  iken ; 2D nazolabial açı değerleri Grup 1, Grup 2 ve Grup 3 için sırasıyla  $109 \pm 7.09$  ,  $120 \pm 0.70$  ,  $102 \pm 10.6$  olarak ölçülmüştür. Her üç grupta da 3D nazolabial açı değerleri 2D nazolabial açı değerlerine göre yüksek bulunmasına rağmen istatistiksel olarak anlamlı bir fark bulunmamıştır ( $p=0.103$ ).

**Sonuç:** 3D stereofotogrametrik kayıtlar kullanılarak yapılan yüz ölçümlerinin klinik uygulamalar için hem güvenilir hem de tekrarlanabilir olduğu bilinmektedir. Çalışmamızın sonuçlarına göre, 3D stereofotogrametrik kayıtlar üzerinde yapılan ölçümler 2D ölçümlere göre daha yüksek bulunmasına rağmen bu fark klinik olarak anlamlı değildir. Örnek sayısı ve parametreler artırılarak daha kapsamlı çalışmalar planlanabilir.



## SB059

### COMPARISON OF NASOLABIAL ANGLE MEASUREMENT WITH 3D STEREOGRAMMETRY AND 2D PHOTOGAMMETRY

Perihan Dalgacı, Selcen Eser Mısır, Kübra Gülnur TOPSAKAL

University of Health Sciences Gulhane Faculty of Dentistry Department of Orthodontics

**Aim or purpose:** With the developments in 3D modeling techniques, stereophotogrammetry systems allow detailed evaluation of soft tissue and are another imaging method increasingly used in dentistry and medicine. This study aimed to evaluate and compare the nasolabial angle on 3DMD images and profile photographs.

**Materials and Methods:** 21 individuals aged between 18 and 21 years with complete growth and development were included in this study. The subjects were divided into groups Group 1: Skeletal Class 1 ( $0 \leq ANB \leq 4^\circ$ ), Group 2: Skeletal Class 2 ( $ANB \geq 4^\circ$ ), and Group 3: Skeletal Class 3 ( $ANB \leq 0^\circ$ ). Nasolabial angle measurements were made on profile photographs and 3D stereophotogrammetric records of each patient. One-Factor Analysis of Variance (ANOVA) was used to evaluate the relationship between photogrammetry measurements and profile photograph measurements.

**Results:** The mean ANB angle values for Group 1, Group 2, and Group 3 were  $2.20 \pm 1.47$ ,  $6.2 \pm 0.2$  and  $-4.25 \pm 3.20$ , respectively. 3D nasolabial angle values were  $112 \pm 8.50$ ,  $127 \pm 10.6$ , and  $109 \pm 11.0$  for Group 1, Group 2, and Group 3, respectively; 2D nasolabial angle values were  $109 \pm 7.09$ ,  $120 \pm 0.70$ ,  $102 \pm 10.6$  for Group 1, Group 2 and Group 3, respectively. Although 3D nasolabial angle values were higher than 2D nasolabial angle values in all three groups, no statistically significant difference was found ( $p=0.103$ ).

**Conclusions:** Facial measurements using 3D stereophotogrammetric recordings are known to be both reliable and reproducible for clinical applications. According to the results of our study, although measurements made on 3D stereophotogrammetric records were higher than 2D measurements, this difference was not clinically significant. More comprehensive studies can be planned by increasing the number of samples and parameters.



## SB060

### ORTODONTİDE BLOCKCHAIN POTANSİYELİNİN ARAŞTIRILMASI: KAPSAMLI BİR İNCELEME

Gizem BOZTAŞ DEMİR<sup>1</sup>, Gökhan Serhat DURAN<sup>2</sup>

<sup>1</sup>Sağlık Bilimleri Üniversitesi Gülhane Diş Hekimliği Fakültesi

<sup>2</sup>Çanakkale Onsekiz Mart Üniversitesi Diş Hekimliği Fakültesi

#### Giriş:

Blockchain teknolojisi, veri güvenliğini ve şeffaflığı artırarak çeşitli alanlarda yenilikçi çözümler sunmaktadır. Özellikle sağlık sektörü ve diş hekimliği alanında, hasta kayıtlarının güvenli saklanması ve tedavi süreçlerinin izlenmesi gibi potansiyel faydaları araştırılmaktadır. Bu çalışmada, blockchain teknolojisinin ortodonti alanındaki potansiyel uygulamaları ve mevcut literatürdeki bulgular incelenmesi amaçlanmıştır.

#### Yöntem:

Web of Science, PubMed, Scopus, Google Scholar ve Cochrane dahil olmak üzere literatür veri tabanlarında sistematik bir arama yapılmıştır. Literatür araması için blockchain ve ortodonti ile ilgili on set anahtar kelime kullanılmış ve bu anahtar kelimeler üzerinden boolean sorgusu hazırlanarak arama gerçekleştirilmiştir. Elde edilen çalışmaların yinelenenleri elenmiş, ardından başlıklara göre, özetlere göre ve en son tam metinler üzerinden eleme yapılmıştır.

#### Bulgular:

Ortodonti alanında blockchain teknolojisinin potansiyel uygulama alanlarına odaklanan toplamda 24 çalışma bu araştırmanın kapsamına dahil edilmiştir. Bu çalışmalar, güvenli hasta veri yönetimi, tedavi süreçlerinde artan şeffaflık, teşhisin iyileştirilmesi ve blockchain teknolojisinin makine öğrenimi ile birlikte kullanımı gibi çeşitli uygulamaları vurgulamıştır. Ayrıca, bilimsel araştırmalar için hakem değerlendirme süreçlerinin yönetimi, bilimsel içeriğin dağıtımı ve erişimi, araştırma verilerinin ve sonuçlarının şeffaf ve değiştirilemez bir şekilde saklanması gibi konular üzerinde durulmuştur.

#### Sonuç:

Çalışmamızın bulguları, blockchain teknolojisinin ortodonti alanında önemli yenilikçi çözümler sunabileceğine işaret etmektedir. Tedavi süreçlerinin daha şeffaf ve güvenli bir şekilde yönetilmesi, hasta bilgilerinin korunması gibi konularda blockchain'in yarar sağlayabileceği gösterilmiştir. Ayrıca, makine öğrenimi ve derin öğrenme algoritmalarının blockchain teknolojisi ile entegre edilmesi, teşhis süreçlerini güçlendirebilir ve daha iyi sonuçlar elde edilmesine katkıda bulunabilir. Bilimsel araştırmalarda ise, verilerin şeffaf ve değiştirilemez olmasını sağlayarak güvenilirliği iyileştirebilir. Gelecekteki çalışmalarda, bu teknolojilerin daha geniş çapta benimsenmesi ve uygulanması, ortodonti pratiğinde ve bilimsel araştırmalarda optimizasyon sağlayabilir.



## SB060

### EXPLORING THE POTENTIAL OF BLOCKCHAIN IN ORTHODONTICS: A SCOPING REVIEW

Gizem BOZTAŞ DEMİR<sup>1</sup>, Gökhan Serhat DURAN<sup>2</sup>

<sup>1</sup>University of Health Sciences Gülhane Faculty of Dentistry

<sup>2</sup>Çanakkale Onsekiz Mart University Faculty of Dentistry

#### Introduction:

Blockchain technology offers innovative solutions by enhancing data security and transparency across various fields. In particular, its potential benefits in healthcare and dentistry are being investigated, including the secure storage of patient records and the monitoring of treatment processes. This study aims to evaluate the potential applications of blockchain technology in orthodontics and review the findings in the current literature.

#### Methods:

A systematic search was conducted in literature databases, including Web of Science, PubMed, Scopus, Google Scholar, and Cochrane. Ten sets of keywords related to blockchain and orthodontics were used for the search, and a boolean query was prepared using these keywords. Duplicates were removed from the retrieved studies, followed by filtering based on titles, abstracts, and finally full texts.

#### Results:

A total of 24 studies focusing on the potential application areas of blockchain technology in orthodontics were included in this review. These studies highlighted various applications such as secure patient data management, increased transparency in treatment processes, improved diagnosis, and the use of blockchain technology in conjunction with machine learning. Additionally, the studies addressed issues related to the management of peer review processes for scientific research, the distribution and access to scientific content, and the transparent and immutable storage of research data and results.

#### Conclusion:

Our findings suggest that blockchain technology could offer significant innovative solutions in the field of orthodontics. It has been shown to provide benefits in managing treatment processes more transparently and securely and protecting patient information. Furthermore, integrating machine learning and deep learning algorithms with blockchain technology can enhance diagnostic processes and contribute to better outcomes. In scientific research, it can improve reliability ensuring that data is transparent and immutable. Future studies should aim for the broader adoption and implementation of these technologies, which can lead to improvements in orthodontic practice and scientific research.





SB061

## İSKELETSEL SINIF III MALOKLÜZYONA SAHİP HASTALARIN ORTOGNATİK CERRAHİ TEDAVİSİNDE DİJİTAL VE GELENEKSEL YÖNTEMLERLE ÜRETİLMİŞ CERRAHİ SPLİNTLERİN SERT VE YUMUŞAK DOKU ETKİLERİNİN KARŞILAŞTIRILMASI

Sevdenur Tuna, İbrahim Yavuz, Gökhan Çoban

Erciyes üniversitesi diş hekimliği fakültesi

**AMAÇ:** İskeletsel Sınıf III maloklüzyona sahip hastaların ortognatik cerrahi tedavisinde, konvansiyonel yöntemle (model üzerinde) ve dijital olarak 3D tasarlanan (NemoFAB Surgery) oklüzal splintlerin tedavi sonuçlarını değerlendirmektir.

**GEREÇ VE YÖNTEMLER:** Ortognatik cerrahi tedavisi gerçekleştirilen toplam 26 hastanın (Konvansiyonel yöntemle 13 ; 3D dijital planlama ile hazırlanmış 13 hasta) ameliyattan önce ve 6 ay sonra 3dMD fotoğraf ve lateral sefalogram kayıtları alınmıştır. 3dMD Vultus programını kullanılarak 19 adet yumuşak doku, Dolphin Imaging programı kullanılarak 5 adet sert doku ölçümü yapılmıştır. Gruplar istatistiksel olarak 'independent sample t testi' kullanılarak değerlendirilmiştir.

**BULGULAR:** Yumuşak doku ölçümleri: Sağ ve sol maksiller uzunluk, fasial genişlik, maksiller konveksite açısı, sağ ve sol Mandibular uzunluklar, alt yüz genişliği, bigonial genişlik, mandibular konveksite açısı, fasial konveksite açısı, ANB°, A°, B°, Gonial açı, Üst dudak yüksekliği, Mandibular yükseklik, Alt yüz yüksekliği, Mentolabial açı, Nasolabial açıdır. Sert doku ölçümleri: SNA, SNB, ANB, Üst yüz yüksekliği N-ANS, Alt Yüz yüksekliği ANS-GN dir. Konvansiyonel splint grubunda ortalama maksiller ilerletme miktarı 4.3 mm iken dijital splint grubunda 5,3mm'dir; mandibular geri alma miktarı ise sırasıyla -3.0 mm ve -4,2 mm'dir. Gruplar arasında yumuşak ve sert dokularda meydana gelen değişikliklerde anlamlı farklılık izlenmemiştir.

**SONUÇ:** Benzer miktarda ve yöndeki Ortognatik cerrahi tedavisinde kullanılan konvansiyonel yöntemlerle üretilen cerrahi splintler, dijital yöntemlerle üretilenlerle karşılaştırıldığında yumuşak ve sert dokularda benzer etkiler gözlenmiştir.



## SB061

### COMPARISON OF HARD AND SOFT TISSUE EFFECTS OF SURGICAL SPLINTS PRODUCED BY DIGITAL AND TRADITIONAL METHODS IN ORTHOGNATHIC SURGICAL TREATMENT OF PATIENTS WITH SKELETAL CLASS III MALOCCLUSION

Sevdenur Tuna, İbrahim Yavuz, Gökhan Çoban

Erciyes university faculty of dentistry

**PURPOSE:** To evaluate the treatment results of conventional method (on the model) and digitally 3D designed (NemoFAB Surgery) occlusal splints in the orthognathic surgical treatment of patients with skeletal Class III malocclusion.

**MATERIAL AND METHODS:** 3dMD photographs and lateral cephalogram records were taken before and 6 months after the surgery of a total of 26 patients (13 with the conventional method; 13 patients prepared with 3D digital planning) who underwent orthognathic surgery. 19 soft tissues were measured using the 3dMD Vultus program, and 5 hard tissues were measured using the Dolphin Imaging program. The groups were evaluated statistically using the 'independent sample t test'.

**RESULTS:** Soft tissue measurements: Right and left maxillary length, facial width, maxillary convexity angle, right and left Mandibular lengths, lower face width, bigonial width, mandibular convexity angle, facial convexity angle, ANB°, A°, B°, Gonial angle, Upper lip height, Mandibular height, Lower face height, Mentolabial angle, Nasolabial angle. Hard tissue measurements: SNA, SNB, ANB, Upper face height N-ANS, Lower Face height ANS-GN. While the average amount of maxillary advancement in the conventional splint group was 4.3 mm, it was 5.3 mm in the digital splint group; The mandibular retraction amount is -3.0 mm and -4.2 mm, respectively. No significant difference was observed in the changes in soft and hard tissues between the groups.

**CONCLUSION:** Similar effects were observed on soft and hard tissues when surgical splints produced with conventional methods used in orthognathic surgery treatment in similar amounts and directions were compared with those produced with digital methods.



XIX. Uluslararası Türk Ortodonti Derneği Kongresi

Herkes için Dijital Ortodonti  
Klinik Uygulamalarda İpuçları ve Yenilikler

XIX<sup>th</sup> International Congress of Turkish Orthodontic Society  
Digital Orthodontics For Everyone  
Tips & Trends in Clinical Practice

02-06 Kasım / November 2024

Susesi Luxury Resort, Belek-Antalya



**SB062**

## **DİJİTAL TASARIM VE 3D BASKI TEKNOLOJİSİ İLE KİŞİYE ÖZEL EKSPANSİYON AYGITLARININ ÜRETİM VE UYGULAMA SÜRECİ**

**Alpay Giray, Ceren Özçift, Öykü Su Doğangün, Banu Mert, Kerem Aras**

Okan Üniversitesi

**Amaç:** Bu çalışmanın amacı, hasta varyasyonlarına uyum sağlayan dijital olarak tasarlanmış bir ekspansiyon aygıtının tasarlanma, üretim ve hastaya uygulanma sürecini sunmaktır. Odak noktası, dijital ağız içi ölçü ve fotoğraf kaydının kullanılarak aygıtın tasarımının Leone 3D designer yazılımı ile hekim tarafından yapılması, uygulama sürecinin hassasiyeti ve verimliliğidir.

**Yöntem:** Dijital tasarlanan ekspansiyon aygıtı sürecinde, hastadan ağız içi dijital ölçümler ve fotoğraf kayıtları alınır. Aygıt tasarımı için 'Leone 3D DESIGNER' isimli yazılım kullanılır. Tasarıma hastanın dijital ağız içi kayıtlarının .stl formatında yüklenmesi ile başlanır. Çeşitli ekspansiyon vida seçeneklerinin yazılım bünyesinde sunulması, vidaların .stl formatında ayrıca eklenmesi ihtiyacını ortadan kaldırmaktadır. Bu ekspansiyon vidaları arasından uygun boyut seçimi ile tasarıma başlanır. Dişin özgün anatomik yapısına özel dizayn edilen kabuk diş kronlarını tamamen çevreler ve periodontal sağlığın korunmasına olanak sağlar. Genişletmeyi desteklemesi için her iki tarafta da dişlerin palatinalinden geçen bir bar kronlara bitişik şekilde tasarlanır. Yüz maskesi kullanımına uygun olacak şekilde dudak ve damak anatomisiyle uyumlu çengeller çeşitli açılarla eklenebilir. Tasarıma uygun dijital olarak seçilen vida firmadan satın alınır. Nihai tasarım metal sinterleme teknolojisi kullanılarak üretilir ve vida ile lehimlenir. Aygıt, asitleme işlemi sonrasında 3M ortodontik cam iyonomer siman ile dişlere simante edilir. Hasta, konvansiyonel hızlı genişletme prosedürü ile aynı şekilde bilgilendirilir.

**Sonuç:** Bu süreç, kişiye özel ortodontik aygıtların oluşturulmasında dijital tasarım ve 3 boyutlu baskı teknolojilerinin kullanılabilirliğini ve etkinliğini göstermektedir. Yaklaşım, normlardan sapan damak ve diş anatomisine uyumlu tasarlanabilmesiyle ağız hijyeni ve konfor açısından avantaj sağlamaktadır. Başta doktorun tasarım sürecine dahil olması zaman kaybı olarak değerlendirilse de separasyon ve bant uyumlama seanslarına gerek duyulmaması süreci oldukça hızlandırmaktadır. Ayrıca teknik, doktor ve teknisyen arasında oluşabilecek iletişim hatalarının önüne geçmektedir. Sonuç olarak dijital tasarlanan ekspansiyon aygıtları kişiye özgün tasarım imkanları, hasta konforu ve zaman kazanmak açısından avantajlıdır. Çeşitli ekspansiyon vida üretici firmaların yazılımları geliştirmeleri ile dijital üretilen apareyler, doktorlar tarafından gelecek vaadeden bir teknik olarak değerlendirilmelidir.



XIX. Uluslararası Türk Ortodonti Derneği Kongresi

Herkes için Dijital Ortodonti  
Klinik Uygulamalarda İpuçları ve Yenilikler

XIX<sup>th</sup> International Congress of Turkish Orthodontic Society

Digital Orthodontics For Everyone  
Tips & Trends in Clinical Practice

02-06 Kasım / November 2024

Susesi Luxury Resort, Belek-Antalya



**SB062**

## **THE DESIGN, PRODUCTION, AND APPLICATION PROCESS OF CUSTOM EXPANSION DEVICES USING DIGITAL DESIGN AND 3D PRINTING TECHNOLOGY**

**Alpay Giray, Ceren Özçift, Öykü Su Doğangün, Banu Mert, Kerem Aras**

Okan University

**Objective:** The aim of this study is to present the design, production, and application process of a digitally designed expansion device that adapts to patient variations. The focus is on the design of the device by the clinician using Leone 3D Designer software with digital intraoral measurements and photographic records, and the precision and efficiency of the application process.

**Method:** The process involves taking digital intraoral measurements and photographic records from the patient. Leone provides 'Leone 3D DESIGNER' software for custom device design. Design begins by uploading patient's digital intraoral records in .stl format. Software offers various expansion screw options, eliminating the need to add screws separately. Design starts with selecting appropriate size from these expansion screws. Shell crowns, specially designed for tooth's unique anatomy, fully encompass teeth and allow for periodontal health preservation. To support expansion, a bar passing palatally to the teeth on both sides is designed adjacent to crowns. Hooks compatible with lip and palate anatomy can be added at various angles for face mask usage. Selected screw is purchased from company, and the final design is produced using metal sintering technology and soldered with screw. After etching, the device is cemented to the teeth with 3M orthodontic glass ionomer cement. Patient is informed as with conventional rapid expansion procedure.

**Results:** This process demonstrates feasibility and effectiveness of using digital design and 3D printing technologies in creating custom orthodontic devices. The approach provides advantages in terms of oral hygiene and comfort by being adaptable to palatal and dental anatomy that deviates from norms. It also prevents potential communication errors between the clinician and technician. Digitally designed expansion devices offer custom design, patient comfort, and time savings. With the development of software by various expansion screw manufacturers, digitally produced appliances should be considered a promising technique by clinicians.



**SB063**

**MAKSİLLER POSTERİOR DİŞLERİN İNTRÜZYONUNDA ZYGOMATİK PLAK YERİNE  
İNFRAZYGOMATİK VİDALARIN KULLANIMI- TEDAVİ MODİFİKASYONU**

**Damla Nur Uslu, Seden Akan Bayhan**

YEDİTEPE ÜNİVERSİTESİ

Seksenli yıllarda ortodonti pratiğine tanıtılan iskeletsel ankraj apareyleri klasik ankraj apareyelerine göre önemli avantajlar sağlamıştır. Pratik uygulamada İskeletsel ankraj sistemleri minividalar ve miniplaklar olmak üzere 2 grupta yoğunlaşmıştır. Minividalar 1,2 ila 2,2 mm çapında ve 5 ila 15 mm uzunluğunda transmukozal olarak yerleştirilen titanyum veya titanyum alaşımından yapılmışlardır. Avantajları ortodontistler tarafından kolayca yerleştirilebilmeleri ve küçük boyutta olmalarıdır. Miniplaklar kritik ankraj sağlayacak kadar dişlere yakın, herhangi bir zarar vermeyecek kadar diş köklerine uzak yerleştirilebilen iskeletsel ankraj üniteleridir. Çeşitli şekillerde olmaları ve farklı anatomik bölgelerde uygulanabilmeleri ile diğer iskeletsel ankraj apareyelerine üstünlük sağlamakta, ancak uygulama esnasında daha komplike bir cerrahi içermektedir.

Zigomatik bölgeye yerleştirilen miniplaklar ile maksiller posterior dişlere intrüzyon kuvveti uygulanması ön açık kapanış için kabul gören bir tedavi olmak ile birlikte plakların hem yerleştirimi hem de çıkarılması için ek cerrahiler gerektirmesi tedavi kompleksliğini, maliyetini ve süresini uzatmakta, hastalar tarafından kabulünü zorlaştırmaktadır. Bu tedavi için interradiküler yerleştirilen minividaların kullanımı ise minividaların hem tüm segment intrüzyonu için gereken kuvveti karşılayamayacakları, hem de diş köklerine yakın yerleştirimi sebebiyle mekaniği kısıtladığı için uygun olmamaktadır.

Kortikal yapısından dolayı iskeletsel ankraj uygulamalarında sık kullanılan infrazygomatik krest, Chang ve arkadaşlarının direkt olarak uyguladıkları IZC extraalveolar vidaları sayesinde distalizasyon ve Sınıf III ortopedik kuvvetlerin uygulanması gibi birçok mekaniğin klinikte lokal anestezi altında kolayca uygulanmasında kullanılmıştır. IZC vidalarının 220-340gr kuvveti karşılayabilmeleri ve diş köklerinde uzak olması bu vidaların maksiller posterior segment intrüzyonunda da kullanılabileceğini göstermektedir.

Bu tedavi modifikasyonu sunumunda, ön açık kapanış tedavisinde kullanılan posterior segment intrüzyonunun, hem zigomatik plaklarla hem de IZC vidaları ile uygulanması vakalar üzerinde karşılaştırılarak gösterilecektir.



XIX. Uluslararası Türk Ortodonti Derneği Kongresi

Herkes için Dijital Ortodonti  
Klinik Uygulamalarda İpuçları ve Yenilikler

XIX<sup>th</sup> International Congress of Turkish Orthodontic Society

Digital Orthodontics For Everyone  
Tips & Trends in Clinical Practice

02-06 Kasım / November 2024

Susesi Luxury Resort, Belek-Antalya



**SB063**

**USAGE OF INFRAZYGOMATIC CREST SCREWS INSTEAD OF ZYGOMATIC PLATES IN THE INTRUSION OF MAXILLARY POSTERIOR TEETH – A TREATMENT MODIFICATION**

**Damla Nur Uslu, Seden Akan Bayhan**

YEDİTEPE UNIVERSITY

Skeletal anchorage appliances provided significant advantages over classical anchorage appliances. In practical application, skeletal anchorage systems are divided into two groups: miniscrews and miniplates. Miniscrews are made of titanium or titanium alloy, 1.2 to 2.2 mm in diameter and 5 to 15 mm in length, inserted interradiarily. Their advantages are that they can be easily placed by orthodontists and are small in size. Miniplates are skeletal anchorage units that can be placed close enough to the teeth to provide critical anchorage, but far enough away from the tooth roots to not cause any damage. It is superior to other skeletal anchorage devices in that it comes in various shapes and can be applied in different anatomical regions, but it involves a more complicated surgery during application. Although applying intrusion force to the maxillary posterior teeth with miniplates placed in the zygomatic buttress area is an accepted treatment for anterior open bite, the fact that it requires additional surgeries for both placement and removal of the plates increases the complexity. The use of interradiarily placed miniscrews for this treatment is not suitable because miniscrews cannot meet the force required for entire segment intrusion and restrict mechanics due to their placement close to the tooth roots. The infrazygomatic crest has been used to easily apply many mechanics such as distalization and application of Class III orthopedic forces under local anesthesia in the clinic. IZC screws can withstand 220-340 grams of force during maxillary posterior segment intrusion. In this treatment modification presentation, the application of posterior segment intrusion, which is used in anterior open bite treatment, with both zygomatic plates and IZC screws will be shown by comparing the cases.



XIX. Uluslararası Türk Ortodonti Derneği Kongresi

Herkes için Dijital Ortodonti  
Klinik Uygulamalarda İpuçları ve Yenilikler

XIX<sup>th</sup> International Congress of Turkish Orthodontic Society  
Digital Orthodontics For Everyone  
Tips & Trends in Clinical Practice

02-06 Kasım / November 2024

Susesi Luxury Resort, Belek-Antalya



SB064

## DUDAK DAMAK YARIKLARINDA AMELİYAT ÖNCESİ VE SONRASI YENİ NESİL KANATLI NOSTRİL TUTUCULARIN ALINDAN BANTLANARAK UYGULANMASI

Servet Serenay Şekerci Doyduk, Hazal Demir, Sila Başa, Burcu Nur Yılmaz

İstanbul Okan Üniversitesi Diş Hekimliği Fakültesi Ortodonti Anabilim Dalı

**Amaç:** Dudak damak yarıklı bebeklerde dudak ameliyatı sonrası nostril tutucu kullanımını yaygın bir uygulamadır. Nostril tutucunun stabilizasyonunu sağlamak için kullanılan bantlama yöntemlerinin uygulama zorluğu nedeniyle ailelerin sıklıkla bu uygulamadan vazgeçtiği görülmektedir. Bu sunumun amacı dudak damak yarıklı bebeklerde yeni tip kanatlı nostril tutucuların alından bantlanarak kullanımının incelenmesidir.

**Gereç ve Yöntem:** Dudak damak yarıklı bebeklere nostril simetrisini sağlamak amacıyla tam gün ve alından bantlanarak yeni nesil kanatlı tip nostril tutucu kullanılır. Bu amaçla kliniğe gelen bebeklerin ağız içi, ağız dışı taramaları ve fotoğrafları alınır. Bebeklere aylık seans randevuları verilir ve her seans fotoğrafları kaydedilir. Nostril tutucunun burun kıkırdaklarında oluşturduğu gerginliğin yitirildiği görüldüğünde 1 büyük boy nostril tutucu aktif olarak uygulanmalıdır.

**Bulgular:** Bebeklerin daha kolay uyum sağladığı gözlenir. Ailelerin daha iyi kooperasyonu, bebeklerin ellerinin ulaşabilmesine daha uzak bir bölge olduğu için nostril tutucunun daha sabit kalabildiği görülür. Alından bantlamanın avantajları; yukarı yönlü bir kuvvet uygulandığı için nostril tutucunun daha aktif ve daha gergin uygulanabilmesi, daha kolay bantlanabilir olması, daha hassas bir doku olan yanaklardaki tahrişin azalması, bantların sökülmesi sırasında alın derisinin daha kalın olmasına bağlı daha az hassasiyet görülmesi, ağız içi sıvılardan uzak bölge olmasına ve sonucu olarak ıslanmadan uzak bölge olmasına bağlı uzun süre stabilizasyonun sağlanmasıdır. Ayrıca bu tip nostril tutucu ucuz ve ulaşılması kolaydır.

**Sonuç:** Alından bantlanarak uygulanan yeni tip kanatlı nostril tutucuların tedaviye katkısı bulunmaktadır.



## SB064

### APPLICATION OF THE NEW GENERATION WINGED NOSTRILE RETAINERS BY TAPING THEM ON THE FOREHEAD FOR CLEFT LIP AND PALATE (CLP) BEFORE AND AFTER SURGERY

Servet Serenay Şekerci Doyduk, Hazal Demir, Sila Başa, Burcu Nur Yılmaz

Istanbul Okan University Faculty of Dentistry Department of Orthodontics

**Aim:** It is a common practice to use nostril retainer after lip surgery in babies with CLP. It is seen that families often give up on the taping methods used to stabilize the nostril retainer due to the difficulty of application. The purpose of this presentation is to examine the use of new type winged nostril retainers with forehead taping in babies with CLP.

**Materials and Methods :** Babies with CLP, who apply to our faculty are given the use of a new generation winged type nostril retainer, using it full time and taped on the forehead, in order to ensure nostril symmetry. For this purpose, intraoral and extraoral scans and photographs of are taken every month. When it is seen that the nostril holder loses its tension in the nasal cartilages, 1 large size nostril holder should be actively applied.

**Results :** It is observed that babies adapt more easily. It is observed that the nostril retainer can remain more stable because the area is further from the reach of the babies' hands, with better cooperation of the families. Forehead taping advantages are listed below; Since an upward force is applied, the nostril retainer can be applied more actively and tensely. It can be taped more easily, the irritation on the cheeks, which is a more sensitive tissue, is reduced. There is less sensitivity, due to the thicker forehead skin, during the removal of the tapes. The area is away from intra-oral fluids, that provides long-term stabilization due to the area being away from getting wet.

Additionally, this type of nostril retainers are cost-effective and easy to access.

**Conclusion :** New type winged nostril retainers applied by taping on the forehead improve the treatment results.





SB065

## TRAVMA SONUCUNDA KRON-KÖK KIRIĞI OLUŞAN MAKSİLLAR SANTRAL DİŞİN İNTERDİSİPLİNER TEDAVİSİ

Elif Beril Özdemir, Mahmut Tankuş

Harran Üniversitesi Diş Hekimliği Fakültesi

**AMAÇ:** Travma sonucu dental yaralanmalar en sık maksiller keser dişlerde görülür. Travma vakalarında dişin sağlıklı bir çiğneme yapması, iyi bir estetik görünüm sağlaması ve konuşmadaki fonksiyonlarını yerine getirecek şekilde ağız içinde devamlılığı istenir. Bu vaka raporunda amaç travma sonucu kron-kök kırığı oluşan maksiller santral dişin ortodontik ekstrüzyonu ile birlikte interdisipliner tedavisini sunmaktır.

**OLGU:** Kronolojik yaşı 9 yıl 1 ay olan karma dişlenme dönemindeki erkek hasta travma sonucu oluşan 11 numaralı dişteki kron kırığı sebebiyle kliniğimize başvurdu. Yapılan intraoral incelemede dişte komplike kron-kök kırığı bulunduğu tespit edildi. İlgili dişin endodontik ve restoratif tedavisi planlandı. Ancak bu işlemler için yeterli kron bulunmadığı anlaşıldı. Yapılan klinik ve radyolojik değerlendirme sonucunda hastada sınıf I iskeletsel ve dişsel ilişki olduğu, üst keser eğiminin ve pozisyonunun normal olduğu (SNA:81.2°, U1-SN:103°, U1-NA:2mm) tespit edildi. 2x4 utility ark kullanılarak santral dişin ekstrüzyonu planlandı. Birinci azı dişleri ile beraber 12-22 numaralı dişler arası bonding yapıldı ve 0.14 paslanmaz çelik tel ile 2x4 utility ark büküldü. Travma gören 11 numaralı diş arka dahil edilmedi. Travma sonrası 3 ay geçtikten sonra 16x16 SS tel ile birlikte, 0.14 NiTi ikincil ark teli kullanılarak ekstrüzyona başlandı. Aylık kontroller ile aktivasyon sağlandı. 3 ayda yeterli ekstrüzyon sağlandı. Diş ekstrüzyonuyla beraber 11 numarada meydana gelen gingival farkın düzeltilmesi amacıyla hem labial hem palatinal bölgeyi içeren bir gingivektomi uygulandı. Böylece Zenith noktaları düzeltilmiş oldu. Artan kron boyuyla birlikte kompozit lamine restorasyonu başarılı bir şekilde tamamlandı. 12-22 numaralı dişler arası pentaone teli ile lingual retainer uygulandı. 6 aylık kontrol önerildi.

**SONUÇ:** Travma nedeniyle kron-kök kırığı görülen 9 yaşındaki çocuk hastada multidisipliner yaklaşımla ideal tedavi sonucuna ulaşıldı.



## SB065

### TRAUMATIC CROWN-ROOT FRACTURE MANAGEMENT OF THE MAXILLARY CENTRAL INCISOR THROUGH INTERDISCIPLINARY TREATMENT

Elif Beril Özdemir, Mahmut Tankuş

Harran University Faculty Of Dentistry

**AIM:** Dental injuries frequently involve maxillary incisors following trauma. The goal in trauma cases is to restore the tooth to enable proper chewing function, aesthetic appearance, and speech. This case report aims to present the interdisciplinary treatment involving orthodontic extrusion following a crown-root fracture of the maxillary central incisor due to trauma.

**CASE:** A male patient, aged 9 years and 1 month in mixed dentition, presented to our clinic due to a crown fracture on tooth #11 resulting from trauma. Intraoral examination revealed a complicated crown-root fracture. Endodontic and restorative treatments were initially planned but were deemed inadequate due to insufficient crown structure. Clinical and radiological evaluations showed Class I skeletal and dental relationships, with normal upper incisor inclination and position (SNA: 81.2°, U1-SN: 103°, U1-NA: 2mm). Orthodontic extrusion of the central incisor was planned using a 2x4 utility arch bonded between the first molars and incisors, excluding the traumatized tooth #11. Extrusion commenced after 3 months using a 16x16 SS wire and 0.14 NiTi secondary wire, with monthly activations. Adequate extrusion was achieved within 3 months. To correct the gingival discrepancy at tooth #11 following extrusion, a gingivectomy was performed involving both labial and palatal tissues, aligning the zenith points. Successful composite laminate restoration was completed to restore the increased crown length. A pentaone wire lingual retainer was applied between teeth #12-22. A follow-up at 6 months was recommended.

**CONCLUSION:** Through a multidisciplinary approach, optimal treatment outcomes were achieved for the 9-year-old child with a crown-root fracture due to trauma.



XIX. Uluslararası Türk Ortodonti Derneği Kongresi

Herkes için Dijital Ortodonti  
Klinik Uygulamalarda İpuçları ve Yenilikler

XIX<sup>th</sup> International Congress of Turkish Orthodontic Society

Digital Orthodontics For Everyone  
Tips & Trends in Clinical Practice

02-06 Kasım / November 2024

Susesi Luxury Resort, Belek-Antalya



SB066

## YENİDOĞANDA SHINING 3D DENTAL TARAYICININ KULLANIMI

Bengüsu Kaya, Rabia Ünlü Özer, Melisa Alkan, Eda Sertkaya, Sevgi Başeğmez

İstanbul Okan Üniversitesi Diş Hekimliği Fakültesi Ortodonti Anabilim Dalı

**AMAÇ:** Dijital tarama diş hekimliği alanında artık vazgeçilmez bir yöntem haline gelmiştir. Shining 3D Dental Tarayıcı, diş hekimliği ve ortodonti alanlarında dijital çözümler sunan bir cihazdır. Yenidoğanlara, çene geriliği olan bebeklere ve prematürlere uygun küçük bir tarayıcı başlığa sahiptir. Amacımız kliniğimize gelen bebeklerin diş ve çene yapısındaki değişiklikleri daha detaylı bir şekilde izleyip belgeleyebilmemiz için bu cihazın kullanımını göstermektir.

**GEREÇ VE YÖNTEMLER:** Kliniğimize başvuran bebeklerin ailelerine tarama hakkında öncelikle bilgi verilmektedir. Bebekleri sakinleştirip, rahat edebileceği yumuşak bir zemine yatırıp tarama başlatılır. Tarama alınırken cihazın bağlı olduğu bilgisayar üzerinden eş zamanlı model takibi de yapılır. Bebeklerin genellikle çok hareketli oldukları göz önüne alındığında, hızlı tarama süresi ve cihazın tarayıcı başlığının küçük ağız yapılarına uygun tasarlanması bebeklerin rahatsız olmasını en aza indirir. Aynı zamanda tarama başlığı otoklavda sterilize edilebilmektedir. Tarayıcı, dişlerin ve diş etlerinin yüksek çözünürlüklü dijital görüntülerini toplar. Bu görüntüler, anlık olarak bilgisayara aktarılır. Tarama verileri bulut tabanlı sisteme yüklenir, bu da veri depolama ve paylaşımı kolaylaştırır. Program aynı zamanda Shining 3D Yüz Tarama sistemiyle uyumlu çalışmakta ve verilerin birleştirilmesine izin vermektedir. Bu sayede bebeklerin gelişimi sırasında değişen parametrelerin karşılaştırılması sağlanmış olur. Bunlara ek olarak dudak-damak yarıklı bebeklerde yarık bölgesine ekstra ışık tutulup tarama devamlılığı sağlanarak daha sağlıklı modeller elde edilir.

**BULGULAR:** Daha öncesinde kullanılan konvansiyonel ölçü alma yöntemleri aspirasyon riski açısından oldukça tehlikelidir. Non-invaziv tarama yöntemi ile doğabilecek komplikasyonlar ortadan kaldırılmaktadır. Özellikle çok küçük ağızlarda çalışılabilmesi de klinikte avantaj sağlamaktadır.

**SONUÇ:** Yüksek hassasiyet, hızlı tarama süresi, hasta konforu ve küçük tarayıcı başlığına sahip olması sayesinde, Shining 3D Dental Scanner, bebeklerde ağız sağlığının takibi ve tedavisi için ideal bir dijital tarama cihazıdır.



XIX. Uluslararası Türk Ortodonti Derneği Kongresi

Herkes için Dijital Ortodonti  
Klinik Uygulamalarda İpuçları ve Yenilikler

XIX<sup>th</sup> International Congress of Turkish Orthodontic Society

Digital Orthodontics For Everyone  
Tips & Trends in Clinical Practice

02-06 Kasım / November 2024

Susesi Luxury Resort, Belek-Antalya



**SB066**

## **USAGE OF SHINING 3D DENTAL SCANNER IN NEWBORNS**

**Bengüsu Kaya, Rabia Ünlü Özer, Melisa Alkan, Eda Sertkaya, Sevgi Başeğmez**

Istanbul Okan University Faculty Of Dentistry Department Of Orthodontics

### **Title: Usage Of Shining 3d Dental Scanner In Newborns**

**OBJECTIVE:** Digital scanning has become an indispensable method in the field of dentistry. The Shining 3D Dental Scanner provides digital solutions in dentistry and orthodontics. It features a small scanning head suitable for newborns, infants with jaw underdevelopment, and premature babies. Our aim is to demonstrate the use of this device to thoroughly monitor and document the dental and jaw changes in babies visiting our clinic.

**MATERIALS AND METHODS:** Parents of babies visiting our clinic are first informed about the scanning procedure. Babies are calmed and placed on a soft surface where they can be comfortable, and the scanning process begins. While scanning, real-time model tracking is conducted via the computer connected to the device. Additionally, the scanning head can be sterilized in an autoclave. The scanner collects high-resolution digital images of the teeth and gums, which are instantly transferred to the computer. The scanning data is uploaded to a cloud-based system, facilitating data storage and sharing. The program also works in harmony with the Shining 3D Face Scanning system, allowing for the integration of data. This enables the comparison of changing parameters during the development of the babies. In addition, for babies with cleft lip and palate, additional light is directed onto the cleft area to ensure scanning continuity, resulting in more accurate models.

**FINDINGS:** Conventional impression-taking methods previously used are quite dangerous due to the risk of aspiration. Non-invasive scanning eliminates potential complications. The ability to work in very small mouths also provides a significant clinical advantage

**CONCLUSION:** Thanks to its high precision, fast scanning time, patient comfort, and small scanning head, the Shining 3D Dental Scanner is an ideal digital scanning device for monitoring and treating oral health in babies.



XIX. Uluslararası Türk Ortodonti Derneği Kongresi

Herkes için Dijital Ortodonti  
Klinik Uygulamalarda İpuçları ve Yenilikler

XIX<sup>th</sup> International Congress of Turkish Orthodontic Society  
Digital Orthodontics For Everyone  
Tips & Trends in Clinical Practice

02-06 Kasım / November 2024

Susesi Luxury Resort, Belek-Antalya



SB067

## DUDAK DAMAK YARIKLI BEBEKLERDE DİJİTAL YÖNTEMLE AYGIT TASARIMI VE ÜRETİMİ

İrem Nur KISTI, Dicle TEKATLI, Alpay GİRAY, Hazal DEMİR, Melissa ÖZTÜRKMEN

İstanbul Okan Üniversitesi Diş Hekimliği Fakültesi Ortodonti Anabilim Dalı

**Amaç:** Bu göster-anlat bildirisinde 0-3 aylık dudak damak yarıklı bebeklerden alınan ağız içi ve yüz taramalarının MIMICS programında birleştirilerek nazoalveolar şekillendirme plağına eklenecek butonun yüze göre doğru konumlandırılması anlatılacaktır.

**Gereç ve Yöntem:** Shining marka tarayıcı ile dijital olarak alınan ağız içi ve yüz taraması ile Autocad programında tasarlanmış olan buton, STL formatında MIMICS programına aktarılır. Ağız içi taramanın, işlevsiz kısımları silinir ve ağız modeli oluşturulur. Yarık bölgesine dijital muhlama yapılarak damak kubbesinin bütünlüğü sağlanır. Aygit sınırları mukogingival sınıra göre belirlenir. Belirlenen sınırlar üzerine 1,3 mm kalınlığında kabuk eklenerek beslenme plağı elde edilir. Üst çene modeli yüz taramasıyla da birleştirilerek tek taraflı olgularda plağın büyük segmentinin anteriorunda, çift taraflı olgularda plağın premaksilla bölümünün iki yanında, orta hatta ve okluzal düzleme 45 derece açı yaparak eklenmesi gereken butonlar yüze göre konumlandırılır. Bu tasarım FormLabs marka 3D yazıcıdan biyoyumlu BiomedClear marka dental reçine ile basılır. Elde edilen aygit alkolle sterilize edilip ağız içine uygun hale getirilir. Burun yükselteci telden yapılması gerektiği için doğrudan yazıcıdan çıkartılmadığından plağa elle eklenir.

**Sonuç:** Bebek hastadan alınan dijital tarama sayesinde geleneksel ölçü yöntemindeki aspirasyona bağlı morbidite riski ortadan kaldırılır. Tasarım aşamasında aygıtın sınırları hastayı muayene eden hekim tarafından doğru şekilde belirlenir. Teknisyen ve laboratuvara gereksinim duyulmadan bütün aşamalar klinik ortamında yapılır. Beslenme plağına butonun hekim tarafından manuel olarak eklenmesine gerek kalmadan; beslenme plağı ve buton tek bir tasarım şeklinde basılır. Butonun yüze göre ideal konumda yerleştirilmesine olanak sağlar. Model üretim gerekliliği ortadan kalkar ve fazladan rezin harcanmaz. Tarama, tasarım ve basım işlemleri aynı gün içinde yapılabildiğinden uzaktan gelen hastaların tedavisine de aynı gün içinde başlanabilir.



XIX. Uluslararası Türk Ortodonti Derneği Kongresi

Herkes için Dijital Ortodonti  
Klinik Uygulamalarda İpuçları ve Yenilikler

XIX<sup>th</sup> International Congress of Turkish Orthodontic Society

Digital Orthodontics For Everyone  
Tips & Trends in Clinical Practice

02-06 Kasım / November 2024

Susesi Luxury Resort, Belek-Antalya



**SB067**

## **DESIGN AND PRODUCTION OF DEVICES USING DIGITAL METHODS FOR INFANTS WITH CLEFT LIP AND PALATE**

**İrem Nur KISTI**, Dicle TEKATLI, Alpay GİRAY, Hazal DEMİR, Melissa ÖZTÜRKMEN

Istanbul Okan University Faculty of Dentistry Department of Orthodontics

**Objective:** This demonstration illustrates the accurate placement of a button on the nasoalveolar molding plate for 0-3 month-old infants with cleft lip and palate by combining intraoral and facial scans using the MIMICS program.

**Materials and Methods:** Intraoral and facial scans are taken using a Shining scanner, and a button designed in Autocad is transferred to MIMICS in STL format. Non-functional parts of the intraoral scan are removed, creating an oral model. Digital waxing ensures the palate dome's integrity, and device boundaries are set according to the mucogingival junction. A feeding plate is made by adding a 1.3 mm thick shell. The maxillary model is combined with the facial scan, and buttons are positioned based on the face: anterior for unilateral cases, both sides of the premaxilla for bilateral cases, at the midline, and at a 45-degree angle to the occlusal plane. This design is printed using a FormLabs 3D printer with biocompatible BiomedClear dental resin. The device is sterilized with alcohol and made suitable for the oral cavity. The nasal elevator, made of wire, is manually added.

**Results:** The digital scan eliminates the morbidity risk associated with traditional impression methods. Device boundaries are accurately determined by the physician. All stages can be done in a clinical setting without a technician or laboratory. The button is integrated into the feeding plate design, ensuring ideal positioning relative to the face. Model production is not needed, and resin is not wasted. Scanning, design, and printing can be completed within the same day, enabling same-day treatment for distant patients.



XIX. Uluslararası Türk Ortodonti Derneği Kongresi

Herkes için Dijital Ortodonti  
Klinik Uygulamalarda İpuçları ve Yenilikler

XIX<sup>th</sup> International Congress of Turkish Orthodontic Society  
Digital Orthodontics For Everyone  
Tips & Trends in Clinical Practice

02-06 Kasım / November 2024

Susesi Luxury Resort, Belek-Antalya



**SB068**

### **3 BOYUTLU YAZICILAR KULLANILARAK ÜRETİLMİŞ ORTODONTİK BRAKETLER İLE SABİT ORTODONTİK TEDAVİ: BİR VAKA RAPORU**

S.Kutalmış BÜYÜK, Hulde KASAP

Ordu Üniversitesi, Diş Hekimliği Fakültesi, Ortodonti Anabilim Dalı, Ordu, TÜRKİYE

**AMAÇ:** Bu vaka raporunun amacı İskeletsel Sınıf II ve dişsel Sınıf I maloklüzyonu olan alt üst arklarda hafif çapraşıklığa sahip hastanın 3 boyutlu yazıcılarla üretilmiş ortodontik braketler ile tedavisinin yapılmasıdır.

**GEREÇ VE YÖNTEM:** 17 yaşında kadın hasta kliniğe alt ön dişlerinin çapraşık olması şikayetiyle başvurmuştur. Yapılan klinik ve radyografik muayene sonucunda hastada maksiller ve mandibular arklarda hafif çapraşıklık tespit edilmiştir. Hastanın sefalometrik değerlendirilmesi sonucunda SNA:78.1°, SNB:73.0°, ANB:5.1°, U1/SN:92.6°, IMPA:97.2° olarak tespit edilmiştir. Hastanın estetik kaygıları nedeniyle tedavisinde 3 boyutlu yazıcılarla üretilmiş ortodontik braketlerin kullanılmasına karar verilmiştir.

**SONUÇ:** Hastanın 3 boyutlu yazıcılarla üretilmiş braketler ile yapılan sabit tedavisi 7 ayda başarıyla tamamlanmıştır. Daha sonrasında hastaya retansiyon amaçlı retansiyon aygıtları uygulanmıştır. 3 boyutlu yazıcılarla üretilmiş estetik ortodontik braketler ile yapılan tedavi süreci ve sonuçları hasta açısından estetik olarak tatmin edicidir.



XIX. Uluslararası Türk Ortodonti Derneği Kongresi

Herkes için Dijital Ortodonti  
Klinik Uygulamalarda İpuçları ve Yenilikler

XIX<sup>th</sup> International Congress of Turkish Orthodontic Society

Digital Orthodontics For Everyone  
Tips & Trends in Clinical Practice

02-06 Kasım / November 2024

Susesi Luxury Resort, Belek-Antalya



**SB068**

## **FIXED ORTHODONTIC TREATMENT WITH 3D-PRINTED ORTHODONTIC BRACES: A CASE REPORT**

S.Kutalmış BÜYÜK, **Hulde KASAP**

Ordu University, Faculty of Dentistry, Department of Orthodontics, Ordu, TURKEY

**INTRODUCTION:** The aim of this case report is the treatment of a patient with Skeletal Class II, dental Class I malocclusion with mild crowding in the upper and lower arches using 3D-Printed orthodontic braces.

**MATERIALS AND METHODS:** A 17-year old female patient applied to the clinic with complaints of crowding in the lower anterior teeth. Clinical and radiographic examination revealed mild crowding in the maxillary and mandibular teeth. The cephalometric measurement was SNA: 78.1°, SNB: 73.0°, ANB: 5.1°, U1/SN: 92.6°, IMPA: 97.2°. It was decided to use orthodontic braces produced with 3D-Printed for treatment. Due to the patient's aesthetic concerns.

**CONCLUSION:** The patient's treatment with 3D-Printed orthodontic braces was successfully completed in 7 months. Then, retention appliances was applied to the patient for retention purposes. The treatment process and results achieved with 3D-Printed orthodontic braces was aesthetic and satisfying for the patient.





XIX. Uluslararası Türk Ortodonti Derneği Kongresi

Herkes için Dijital Ortodonti  
Klinik Uygulamalarda İpuçları ve Yenilikler

XIX<sup>th</sup> International Congress of Turkish Orthodontic Society

Digital Orthodontics For Everyone  
Tips & Trends in Clinical Practice

02-06 Kasım / November 2024

Susesi Luxury Resort, Belek-Antalya



SB069

## MOLAR ROTASYONLARININ DÜZELTİLMESİ AMACIYLA DİJİTAL ORTAMDA TPA TASARLANMASI VE ÜRETİLMESİ

Damla Karakaya Özdemir, Elif Nur Yoğurtçu, Elvin Eralp, Elif Karakullukçu, Banu Cesur Mert

İstanbul Okan Üniversitesi

**Amaç:** Bu göster ve anlat sunumunda dijital olarak kişiye özel tasarlanmış Transpalatal Ark (TPA) 'ın hazırlanması, uygulanması ve örnek olgu üzerinde sonuçları anlatılacaktır. Konvansiyonel TPA yapımı sırasında separasyon işlemi, bant uyumlanması, ölçü alımı ve laboratuvar işlemlerinin neden olduğu zaman kaybına alternatif olarak hasta randevu sayısının ve maliyetin azaltılması amacıyla Dijital TPA tasarlanmıştır.

**Gereç ve Yöntem:** Dijital TPA yapımında, dişlerin ölçüsü 3Shape ağız içi tarayıcı kullanılarak alınmıştır. Alınan üç boyutlu ölçüler Ortho Analyzer programına aktarılmıştır ve üst model üzerinde kişiye özel TPA tasarımı yapılmıştır. Bu tasarımda 0,8 mm kalınlığında 2 adet kabuk ve 1,2 mm kalınlığında bar kullanılmıştır. Damak bölgesinde aktivasyonda kullanılmak üzere 2 adet 'U' bükümü tasarlanmıştır. Bu şekilde tasarlanan dijital TPA'nın STL verisi laboratuvara sinterleme işlemi için iletilmiştir. Bu tasarımda Kobalt (%62.5), Krom (%24.6), Tungsten (%8,5) ve eser miktarda diğer metaller kullanılmış, bu sayede bir miktar esneklik sağlanmıştır. TPA'nın ilk aktivasyonu; ortadaki U bükümünden Weingart Pensi ile ağız dışında yapılmıştır ve dijital TPA rezin cam iyonomer siman ile 6 numaralı dişlerin palatinal bölgesine simante edilmiştir. Hasta 1. ve 2. aylarda rutin kontrollerine çağırılmıştır. TPA bir kez de ağız içerisinde üç ağızlı pens ile aktive edilmiştir.

**Sonuç:** İstenilen şekil ve boyutta, hastaya ve fonksiyona uygun bir tasarım yapılabilme imkanı oluşmuştur. Randevu sayısı ve hasta başında geçirilen süre azalmıştır. Kullanılan metal alaşımının aktive edilebilir olduğu görülmüştür. Molar rotasyonu düzeltimi yapılmıştır. Molar bölgenin bantlı tasarımlara göre plak ve diş taşı oluşumu açısından daha temizlenebilir olması ile ağız hijyeni sağlanmıştır. Konvansiyonel TPA'ya göre dijital TPA'nın daha az maliyetli olduğu görülmüştür.



## SB069

### DESIGN AND PRODUCTION OF TPA IN A DIGITAL ENVIRONMENT FOR THE CORRECTION OF MOLAR ROTATIONS

**Damla Karakaya Özdemir**, Elif Nur Yoğurtçu/1, Elvin Eralp, Elif Karakullukçu, Banu Cesur Mert

Istanbul Okan University

**Aim:** This show-and-tell presentation will explain the preparation, application, and outcomes of a digitally customized Transpalatal Arch (TPA) on a sample case. As an alternative to the conventional TPA production process, which includes separation, band adaptation, impression taking, and laboratory procedures leading to loss of time, the digital TPA is designed to reduce the number of the appointments of the patient and overall costs.

**Materials and Methods:** In the digital TPA production, dental impressions were taken by using the 3Shape intraoral scanner. The obtained 3D impressions were transferred to the Ortho Analyzer program and a customized TPA design was created on the upper model. This design included two shells with a thickness of 0.8 mm and a bar with a thickness of 1.2 mm. Two 'U' bends were designed in the palatal region to be used in the activation. The STL file of the digitally designed TPA was sent to the laboratory for sintering. The design used an alloy composed of Cobalt (62.5%), Chromium (24.6%), Tungsten (8.5%), and trace amounts of other metals, providing some flexibility. The initial activation of the TPA was performed outside of the mouth using a Weingart plier at the central U bend, and the digital TPA was cemented to the palatal region of the first molars using resin glass ionomer cement. The patient was recalled for routine check-ups at the first and second months. In addition, this time the TPA was activated using a three-prong plier intraorally.

**Results:** It was possible to design a customized, patient-specific appliance suitable for functional requirements. The number of appointments and chair time were reduced. The alloy used was found to be activatable. Molar rotation correction was achieved. Improved oral hygiene was observed due to better cleanability of the molar region compared to banded designs, reducing plaque and calculus formation. The digital TPA was found to be more cost-effective compared to the conventional TPA.



XIX. Uluslararası Türk Ortodonti Derneği Kongresi

Herkes için Dijital Ortodonti  
Klinik Uygulamalarda İpuçları ve Yenilikler

XIX<sup>th</sup> International Congress of Turkish Orthodontic Society

Digital Orthodontics For Everyone  
Tips & Trends in Clinical Practice

02-06 Kasım / November 2024

Susesi Luxury Resort, Belek-Antalya



**SB070**

## **GÖMÜLÜ ÜST KANIN DIŞLERİN SHOULDER SPRING İLE SÜRDÜRÜLMESİ: VAKA RAPORU**

**Hilal İrem TUNÇ, Resul ALTINIŞIK, Melike DURAN**

Tokat Gaziosmanpaşa Üniversitesi

**AMAÇ:** Çalışmanın amacı, gömülü üst daimi kaninleri shoulder spring ile sürdürülen bir olguyu sunmaktır.

**OLGU:** Kronolojik yaşı 17 yıl olan kadın hasta kliniğimize üst kanin dişlerin gömülü olması şikayetiyle başvurdu. Hastanın yapılan ağız içi muayenesinde sağ ve sol tarafta sınıf 1 molar ilişkisi, üst anterior bölgede hafif çapraşıklık, alt arkta diastemalar ve üst orta hatta 1,5 mm sola kayma tespit edildi. Radyolojik muayenede üst kaninlerin orta hatta oldukça yakın, okluzal düzleme 45-60° açıyla konumlanmış ve palatinalde gömülü olduğu görüldü.

**GEREÇ VE YÖNTEM:** Üst süt kaninler çekilip 0.018 inch Roth braketter ile üst bonding yapıldı. İlk seansa üst 0.12 Ni-Ti takıldı. Sonraki seans alt bonding yapıldı. Levelling sonrası üst 16x22 SS teldeyken ankraji güçlendirmek için uzun kollu TPA büküldü. Sonraki seans sağ ve sol kaninlere shoulder spring büküldü. Sol üst kanin 11 ayda, sağ üst kanin 13 ayda sürdürüldü. Hasta, tedavi seanslarına uzun süre devam etmediğinden tedavi 32 ayda tamamlandı.

**SONUÇ:** Shoulder spring sayesinde kaninler; üst lateral dişlerden destek alınmadan sürdürüldüğünden kök rezorbsiyonu meydana gelmedi ve üst lateraller için ilave tork ihtiyacı gerekmedi. Tedavi sonucunda üst orta hat düzeltildi ve ideal okluzyon elde edildi.



XIX. Uluslararası Türk Ortodonti Derneği Kongresi

Herkes için Dijital Ortodonti  
Klinik Uygulamalarda İpuçları ve Yenilikler

XIX<sup>th</sup> International Congress of Turkish Orthodontic Society

Digital Orthodontics For Everyone  
Tips & Trends in Clinical Practice

02-06 Kasım / November 2024

Susesi Luxury Resort, Belek-Antalya



**SB070**

## **ORTHODONTIC TRACTION OF IMPACTED UPPER CANINES WITH SHOULDER SPRING: CASE REPORT**

**Hilal İrem TUNÇ**, Resul ALTINIŞIK, Melike DURAN

Tokat Gaziosmanpaşa University

**AIM:** The aim of the study is to report a case with impacted upper permanent canines erupted with a shoulder spring.

**CASE:** A female patient with a chronologic age of 17 years referred to our clinic with the complaint of impacted upper canines. In the intraoral examination of the patient, there was class 1 molar relationship on the right and left side, mild crowding in the upper anterior region, diastemas in the lower arch and the upper midline was 1.5mm to the left. Radiological examination revealed that the upper canines were very close to the midline, positioned at an angle of 45-60° to the occlusal plane, and were impacted palatally.

**MATERIAL AND METHODS:** The upper primary canines are extracted and upper bonding with 0.018 inch Roth brackets. In the first session, upper 0.12 Ni-Ti wire was attached. The next session was lower bonding. After levelling while the top was on 16x22 SS wire, long-arm TPA was bent to strengthen the anchor. The left upper canine erupted in 11 months, the right upper canine in 13 months. As the patient did not attend the treatment sessions for a long time, the treatment was completed in 32 months.

**CONCLUSION:** Thanks to the shoulder spring, the canines are erupted without support from the upper lateral teeth, so root resorption does not occur and torque is not required for the upper laterals. As a result of the treatment; molar and canine relationships were class 1, upper midline was corrected and ideal occlusion was achieved.



SB071

## ÖZÜRETİM DÜZELTİCİLERİNİN İŞ AKIŞI (INHOUSE ALIGNER)

Fethiye Elvin Eralp, Özgür Ergünay, Belin Altuntaş, Berfin Akaslan, Aybüke Ensarioğlu, Resai Aydın

Okan Üniversitesi

**AMAÇ:** Dijital teknolojilerin gelişimi ve diş hekimliğinde kullanılan 3D teknolojisinin artan erişilebilirliği, şeffaf plakların ofis ortamında üretilmesinin yolunu açmıştır. Bu sunumda, şeffaf plakların kliniğimizde nasıl üretildiği, üretim aşamaları ve kullanılan dijital teknolojiler anlatılmaktadır.

**GEREÇ YÖNTEM:** Hastanın ağız içi alt ve üst diş arklarının ve kapanışının dijital ölçümleri intra oral tarayıcılar (3Shape Trios 3) ile alınır. Alınan ölçümler, planlamaya hazır hale getirilmek üzere, .stl formatında NEMOCAST yazılımına aktarılır. Daha sonra dişler istenen konumda konumlandırılır. Özretim şeffaf plaklar, geleneksel braketlerle yapılabilen birçok diş hareketini gerçekleştirebilir: Çapraşıklık düzeltme, boşluk kapatma, intrüzyon, ekstrüzyon, rotasyon, tipping, orta hat kayması ve derin kapanış düzeltimi, ekspansiyon... İstlenen hareketleri elde etmek üzere gerekli görüldüğünde yatay veya dikey ataçmanlar yerleştirilir.

**BULGULAR:** Tedavi planı tamamlandıktan sonra, her model dosyası üç boyutlu yazılımı için hazırlanır. Tedavi planına göre diş hareketlerinin her aşaması modellenir ve üçboyutlu yazıcı kullanılarak basılır. Bu süreçte Formlabs 3D yazılım operatörü kullanılmaktadır. 3D yazıcının görevi, hastanın spesifik modellerini Formlabs Gray v4 Resin materyali kullanarak oluşturmaktır. Her model, 5 dakika boyunca alkol çözeltisinde sterilize edilir, ardından sterilizasyon makinesinde 15 dakika yıkanır ve 1 saatlik bir kürleme işlemine tabi tutulur. Daha sonra şeffaf plaklar, 3D baskılı kalıpların üzerine ince, şeffaf bir termoplastik materyal vakumla şekillendirilerek üretilir. Bu materyal, polipropilen denilen esnek, dayanıklı, boyutsal stabilizeye sahip ve kullanım süresi boyunca şeklini koruyan bir materyaldir. Sonrasında, kesim ve parlatma işlemleri uygulanır. Ataçman kılavuz plakları için 0,6 mm kalınlığında plakalar, kalan tedavi plakaları için ise 0,8 mm kalınlığında plakalar kullanılır. Plaklar hastaya teslim edildikten sonra, hastaya detaylı kullanım talimatları sağlanır.

**SONUÇ:** Bu rapor, ev tipi şeffaf plakların tedavi sürecinin önemli aşamalarını ve sonuçlarını özetleyen kısa bir genel bakış sunmaktadır. Yeterli bilgisi olmayan hekim tarafından kolayca yapılabilmesi ve her aşamasında kontrol edilebilmesi sebebiyle üretimin hassasiyeti üzerinde avantaj sağladığına ulaşılmıştır.



## SB071

### INHOUSE ALIGNERS WORK FLOW

**Fethiye Elvin Eralp**, Özgür Ergünay, Belin Altuntaş, Berfin Akaslan, Aybüke Ensarioğlu, Resai Aydın

OKAN UNIVERSITY

**OBJECTIVE:** Advancements in digital technologies and the growing accessibility of 3D technology in dentistry have enabled the in-office production of clear aligners. This presentation details the production process of clear aligners at our clinic, including the stages of production and the digital tools utilized.

**MATERIALS AND METHODS:** Using intraoral scanners (3Shape Trios 3), digital measurements of the patient's upper and lower dental arches, as well as occlusion, are obtained. These measurements are then transferred to the NEMOCAST software in .stl format for treatment planning, where teeth are positioned to achieve the desired alignment.

In-house clear aligners are capable of various tooth movements akin to traditional braces, such as correcting crowding, closing gaps, intrusion, extrusion, rotation, tipping, deep bite correction, and expansion... Horizontal or vertical attachments are added as necessary to facilitate these movements.

**RESULTS:** Upon completion of the treatment plan, each model file is prepared for 3D printing. Using Formlabs 3D software, the specific models are printed with Formlabs Gray v4 Resin material, tailored to the patient's needs.

Each model undergoes sterilization in an alcohol solution for 5 minutes, followed by a 15-minute wash in a sterilization machine and a 1-hour curing process. Transparent aligners are then fabricated by vacuum-forming a thin, durable, and flexible thermoplastic material (polypropylene) over the 3D printed molds, ensuring dimensional stability and shape retention throughout use.

Finally, aligners are meticulously cut and polished. Attachment guide plates are crafted from 0.6 mm thick plates, while the remaining treatment aligners use 0.8 mm thick plates. Detailed usage instructions are provided to the patient upon delivery of the aligners.

**CONCLUSION:** Report succinctly outlines the essential stages and outcomes of the in-house clear aligner treatment process. It emphasizes the precision and control afforded by in-office production, making it advantageous for dentists with expertise in managing each stage effectively.



SB072

## ERKEN SÜT DİŞİ KAYBINA BAĞLI YER DARLIĞI OLGUSUNUN MODİFİYE EDİLMİŞ SABİT DİJİTAL APAREYLER İLE TEDAVİSİ

Lütfiye İrem ACAR, Hande PAMUKÇU

Başkent Üniversitesi

**AMAÇ:** Erken süt dişi kaybına bağlı yer darlığı görülen hastalarda erken dönem tedavi uygulamaları, ikinci faz tedavi aşamasını kolaylaştırmak açısından önemlidir. Bu olgu sunumunun amacı, erken süt dişi kaybına bağlı oluşan yer darlığının dijital olarak planlanan apareyler ile ekspansiyon ve distalizasyon ile tedavisinin sonuçlarını sunmaktır.

**BİREY ve YÖNTEM:** 8 yıl 4 ay yaşındaki erkek hasta pedodonti yönlendirmesi ile kliniğimize başvurmuştur. İntraoral muayenede üst çenede 65 numaralı dişinin erken kaybına bağlı 26 numaralı dişin mezioversiyona uğradığı ve 25 numaralı dişin yerinin kaybedildiğini, sol molar ilişkisinin full Sınıf II olduğu; alt çenede ise 73 numaralı dişin kaybına bağlı alt daimi kesici dişlerin akslarının bozulduğu, 33 numaralı dişin yerinin kaybedildiği görülmüştür. Lateral ve posteroanterior sefalometrik analizleri normal ölçümler göstermiştir. Alınan anamneze göre ailede ortodontik tedavi geçmişi yoktur ancak hastanın ebeveynlerinde basit çapraşıklık gözlemlenmiştir. Hastada yer darlığının giderilmesi için üst çenede hyrax benzeri aparey ile slow maksiller ekspansiyona ek, aynı apareye sol tarafta bukkal yönde bir vida daha eklenerek 26 numaralı dişin angulasyonunun düzeltilmesi ve distalizasyonu ile full Sınıf II ilişkisinin düzeltimi planlanmıştır. Aynı zamanda alt çenede lingual ark, alt keserlerin lingualine bir ekspansiyon vidası ilavesi ile alt çenede de dentoalveoler ekspansiyon hedeflenmiş; 34 numaralı dişin mezialine eklenen tırnak uzantısı ile daimi dişlerin mezializasyonu önlenmiştir. Tüm bu modifikasyonları elde edebilmek, dişlere mükemmel uyum sağlayabilmek amacıyla apareyler dijital olarak üretilmişlerdir. Daha iyi sonuçlar elde edebilmek için, hasta kooperasyonunu sağlayamama riskini ortadan kaldırmak amacıyla hareketli yerine sabit apareylerin kullanımı tercih edilmiştir.

**BULGULAR:** Tedavi sonunda maksiller ve mandibuler yer darlıkları elimine edilmiş ve daimi dentisyon için yeterli yer sağlanmıştır.

**SONUÇ:** Dijital olarak üretilen apareylerin kullanımı ile modifikasyonlar yapmak, iki farklı apareyi tek bir cihazda birleştirmek ve dişlere mükemmel uyum sağlayarak daha iyi ve daha hızlı sonuçlar elde etmek mümkündür.



## SB072

### TREATMENT OF ARCH LENGTH DISCREPANCIES CAUSED BY PREMATURE LOSS OF DECIDUOUS TEETH USING MODIFIED DIJITAL APPLIANCES

Lütfiye İrem ACAR, Hande PAMUKÇU

Baskent University

**AIM:** Early treatment is important to facilitate the second phase treatment in patients with limited space due to early loss of primary teeth. The aim of this case report is to present the treatment results of space deficiency due to premature primary tooth loss with digitally planned appliances through expansion and distalization.

**SUBJECT AND METHOD:** A 8-years and 4-months old male patient was referred to the clinic by pedodontics department. Intraoral examination showed that due to the early loss of tooth 65; tooth 26 was in mesio-version and there wasn't adequate space for tooth 25, molar relationship was full cusp Class II. In mandible, the axes of the lower incisors were disrupted due to the loss of tooth 73, and the place of tooth 33 was lost. Cephalometric analyzes showed normal measurements. According to the anamnezis, there is no history of orthodontic treatment in the family, although mild crowding was observed in patient's parents. In order to eliminate the arch discrepancies, slow maxillary expansion with hyrax appliance used in maxilla, with an additional screw added buccally on the left side to correct the angulation of teeth 26, and to correct the full Class II relationship by distalizing tooth 26. In the mandible, an expansion screw added to the midline of a lingual arch for dentoalveolar expansion and a spur added mesially to tooth number 34 was used to prevent the mesialization of the permanent teeth. To achieve these modifications and ensure a perfect fit, the appliances were digitally fabricated.

**RESULTS:** At the end of treatment, discrepancies were eliminated, providing sufficient space for the permanent dentition.

**CONCLUSIONS:** The use of digitally fabricated appliances allows for modifications, combining two different appliances into a single appliance, and achieving perfect fit to the teeth, leading to better and faster treatment results.





XIX. Uluslararası Türk Ortodonti Derneği Kongresi

Herkes için Dijital Ortodonti  
Klinik Uygulamalarda İpuçları ve Yenilikler

XIX<sup>th</sup> International Congress of Turkish Orthodontic Society

Digital Orthodontics For Everyone  
Tips & Trends in Clinical Practice

02-06 Kasım / November 2024

Susesi Luxury Resort, Belek-Antalya



SB073

## SHINING 3D YÜZ TARAYICISI CİHAZININ KLİNİK UYGULAMASI

Sevgi Eladağ Koçdor, Sevgi Eladağ Koçdor

İstanbul Okan Üniversitesi Diş Hekimliği Fakültesi Ortodonti Anabilim Dalı

**AMAÇ:** Dijital yüz taraması ortodonti kliniğinde artık vazgeçilmeyecek yöntemlerden biri haline gelmiştir. Bu konuda kullanılan klasik cihazlar stereofotogrametri yöntemi ile çalışan 3dMD gibi cihazlardır. Ama teknoloji geliştikçe farklı tipte cihazlar da klinik kullanıma girmiştir. Shining 3D yüz tarayıcısı da bu cihazlardan biridir. Shining 3D yüz tarayıcısı yüzlerin üç boyutlu modellerini hızlı ve doğru bir şekilde yakalamak amacıyla, özellikle diş hekimliği için geliştirilmiş yüz tarayıcılarından biridir.

**GEREÇ VE YÖNTEM:** Tarayıcı ve ilgili yazılım bilgisayara kurulur ve yapılandırılır. Tarama yapılacak alan iyi bir şekilde aydınlatılır. İhtiyaç halinde sabit moda alınıp tripod kullanılarak veya hareketli moda alınıp tarayıcı elde tutularak kullanılabilir. Tarama yapılacak kişi, tarayıcıya uygun bir mesafede oturabilir, bebeksiz yatırılabilir. Tarayıcı elde tutularak programın yönlendirmesine göre yüzün etrafında hareket ettirilir. Bu işlem sırasında tarayıcı, yüzün farklı açılardan fotoğraflarını çekerek verilerini toplar ve yazılıma aktarır. Toplanan veriler, yazılım tarafından işlenir ve 3D model oluşturulur. Oluşturulan 3D model, gerekli düzeltmeler ve incelemeler için yazılımda kontrol edilir. Gerekirse, model üzerinde rötuşlar yapılır ve optimize edilir. Tamamlanan 3D model, istenilen formatta kaydedilir.

**BULGULAR:** Shining 3D yüz tarama cihazı ile yapılan taramalarda, yüksek doğrulukta ve detayda 3D yüz modelleri elde edilebilmektedir. Tarayıcının yüksek çözünürlüğü ve otomatik parlaklık ayarı sayesinde yüzün ince detayları, doku ve konturları net bir şekilde yakalanabilmektedir. Cihaz ağız içi ve yüz verilerini otomatik olarak hizalayabilmektedir. Bu sayede elde edilen görüntüler daha gerçekçi olmaktadır.

**SONUÇ:** 3dMD şu an için altın standart gibi görünse de Shining 3D yüz tarama cihazının fiyat avantajının olması, tarama parçasının hareketli ve hafif olması, tarama sırasında gözü rahatsız edebilecek flaşının olmaması, cihazın küçük olması ve yer kaplamaması, istenildiğinde özellikle bebek gibi sabit duramayan hastalarda görüntüyü esnek bir şekilde tarama avantajı nedeniyle kullanımı tercih edilmektedir. Dezavantajları ise özellikle ağlayan bebeklerde taramanın uzun sürmesi ve ışık yetersiz olduğu zaman net görüntü elde edilememesidir.



XIX. Uluslararası Türk Ortodonti Derneği Kongresi

Herkes için Dijital Ortodonti  
Klinik Uygulamalarda İpuçları ve Yenilikler

XIX<sup>th</sup> International Congress of Turkish Orthodontic Society

Digital Orthodontics For Everyone  
Tips & Trends in Clinical Practice

02-06 Kasım / November 2024

Susesi Luxury Resort, Belek-Antalya



SB073

## CLINICAL APPLICATION OF SHINING 3D FACE SCANNER DEVICE

Sevgi Eladağ Koçdor, Sevgi Eladağ Koçdor

Istanbul Okan University Faculty of Dentistry Department of Orthodontics

**BACKGROUND:** Digital face scanning has become essential in orthodontic clinics. Traditional devices like 3dMD use stereophotogrammetry, but newer technologies have introduced devices such as the Shining 3D face scanner, designed for dentistry to capture three-dimensional facial models quickly and accurately.

**MATERIALS AND METHODS:** The scanner and software are installed on a computer, and the scanning area is well-illuminated. The scanner can be used in stationary mode with a tripod or mobile mode by hand. The subject can sit or lie down if they are a baby. The scanner is handheld and moved around the face as per the program's instructions. It captures photos from various angles, collects data, and transfers it to the software, which processes it into a 3D model. The model is then checked and, if necessary, retouched and optimized before saving in the desired format.

**FINDINGS:** The Shining 3D face scanner provides highly accurate and detailed 3D face models. Its high resolution and automatic brightness adjustment capture fine details, textures, and contours. The device can automatically align intraoral and facial data, resulting in realistic images.

**CONCLUSION:** While 3dMD is the gold standard, the Shining 3D face scanner is preferred for its affordability, mobility, lack of disturbing flash, compact size, and flexibility, especially for patients who cannot stay still, like babies. However, it has drawbacks, such as longer scanning times with crying babies and difficulties in low light.



## SB074

### MAKSİLLER MOLAR DİSTALİZASYONUNDA MINİVİDA DESTEKLİ PENDULUM VE BENESLİDER APAREYLERİNİN ETKİNLİKLERİNİN KARŞILAŞTIRMALI OLARAK İNCELENMESİ

Poyraz BULUT, Nilüfer İrem TUNÇER

Başkent Üniversitesi, Diş Hekimliği Fakültesi, Ortodonti ABD

**Amaç:** Bu çalışmanın amacı, minivida destekli Pendulum ve Beneslider apareylerinin dentoalveolar ve iskeletsel etkilerini karşılaştırmaktır.

**Bireyler ve Yöntem:** Çalışmaya minivida destekli Pendulum (Grup 1, n=18) ve Beneslider (Grup 2, n=18) apareyleriyle tedavi edilmiş toplam 36 hasta dahil edilmiştir. Hastalardan molar distalizasyonu öncesi ve sonrasında alınan lateral sefalometrik film ve alçı modeller analiz edilerek dentoalveolar ve iskeletsel değişimlerin yanı sıra minivida başarı oranları karşılaştırılmıştır. Bu amaçla Student t ve Mann-Whitney U testleri kullanılmıştır.

**Bulgular:** Tedavi başı kronolojik yaş, Grup 1 ( $16,5 \pm 2,1$  yıl) ve Grup 2 ( $15,7 \pm 1,5$  yıl) arasında benzerdir ( $p=0,229$ ). Tedavi süresi ise Grup 2'de ( $11,7 \pm 4,4$  ay) Grup 1'e ( $8,3 \pm 1,9$  ay) göre anlamlı düzeyde daha uzundur ( $p=0,006$ ). Birinci molarların kron seviyesinde meydana gelen distalizasyon miktarı Grup 2'de 3,3 mm, Grup 1'de ise 2,1 mm'dir ve bu fark gruplar arasında anlamlıdır ( $p=0,041$ ). Kök hareketi Grup 2'de 1,1 mm distal yönlü, Grup 1'de ise 0,13 mm mezial yönlüdür ( $p=0,043$ ). Birinci molarlarda meydana gelen distal devrilme ve distobukkal rotasyon her iki parametre açısından da Grup 1'de (sırasıyla  $7,9^\circ$  ve  $8^\circ$ ) Grup 2'ye göre (sırasıyla  $4,6^\circ$  ve  $4^\circ$ ) anlamlı düzeyde daha fazladır ( $p=0,034$ ,  $p=0,001$ ). Üst ikinci molarlarda meydana gelen distalizasyon ve devrilme miktarları ( $p=0,641$ ,  $p=0,057$ ) ve minivida başarı oranı ( $p=1$ ) gruplar arasında benzerdir.

**Sonuç:** Minivida destekli Pendulum apareyi birinci molarlarda daha fazla distale devrilme ve distobukkal rotasyon ile kök apeksinde mezializasyon hareketine neden olmuştur. Buna karşın Beneslider apareyi birinci molar dişlerde paralele yakın bir hareket ile birlikte kökte anlamlı distalizasyon sağlayarak maksiller molar distalizasyonunda daha etkin olduğunu kanıtlamıştır.



**SB074**

**COMPARATIVE ASSESSMENT OF THE EFFECTIVENESS OF MINISCREW-SUPPORTED PENDULUM AND BENESLIDER APPLIANCES IN MAXILLARY MOLAR DISTALIZATION**

**Poyraz BULUT**, Nilüfer İrem TUNÇER

Department of Orthodontics, Faculty of Dentistry, Başkent University, Ankara, Turkey

**Introduction:** The aim of this study was to compare the dentoalveolar and skeletal effects of mini crew-supported Pendulum and Beneslider appliances.

**Methods:** The study included a total of 36 patients who were treated with miniscrew-supported Pendulum (Group 1, n=18) and Beneslider (Group 2, n=18) appliances. Lateral cephalometric radiographs and study models were taken from the patients before and after molar distalization. These records were analyzed to compare the dentoalveolar and skeletal changes, as well as the success rates of the miniscrews. For this purpose, Student's t-test and Mann-Whitney U tests were used.

**Results:** The chronological age at the beginning of treatment was similar between Group 1 (16.5±2.1 years) and Group 2 (15.7±1.5 years) (p=0.229). The treatment duration was significantly longer in Group 2 (11.7±4.4 months) compared to Group 1 (8.3±1.9 months) (p=0.006). The crown distalization of the first molars was significantly more in Group 2 (3.3 mm) when compared to Group 1 (2.1mm) (p=0.041). Root movement was 1.1 mm in the distal direction in Group 2 and 0.13 mm in the mesial direction in Group 1 (p=0.043). Distal tipping and distobuccal rotation of the first molars were significantly greater in Group 1 (7.9° and 8°, respectively) compared to Group 2 (4.6° and 4°, respectively) for both parameters (p=0.034, p=0.001). The amounts of distalization and tipping of the upper second molars (p=0.641, p=0.057), as well as the success rate of the miniscrews were similar between the groups (p=1).

**Conclusion:** The miniscrew-supported Pendulum appliance caused more distal tipping and distobuccal rotation of the first molars, along with mesial movement of the roots. In contrast, the Beneslider appliance was found to be more effective in maxillary molar distalization by leading to a more parallel movement pattern and significant root distalization.



SB075

## MINİ VİDA DESTEKLİ YÜZ MASKESİ TEDAVİSİNİN DENTAL VE İSKELETSEL ETKİLERİNİN DEĞERLENDİRİLMESİ

Gül Uslusoy, Samet Özden

İnönü Üniversitesi Diş Hekimliği Fakültesi Ortodonti Anabilim Dalı

**Amaç:** Bu çalışmanın amacı, iskeletsel sınıf III maloklüzyona sahip hastaların fonksiyonel tedavisinde mini vida destekli ve konvansiyonel yüz maskesi apareylerinin oluşturduğu dental ve iskelet etkileri lateral sefalometrik radyografiler üzerinden değerlendirmektir.

**Gereç ve Yöntem:** Bu retrospektif çalışmanın materyali, tedavi görmüş hastaların önceden çekilmiş lateral sefalometrik radyografilerinden elde edilmiştir. Çalışmaya dahil edilen iskeletsel sınıf III maloklüzyona sahip 44 hasta 'konvansiyonel yüz maskesi grubu'(10.88±2.02 yaş) ve 'mini vida destekli yüz maskesi grubu' (10.96±1.47 yaş) olmak üzere iki eşit gruba ayrılmıştır. İkinci grupta iskeletsel ankraj amacıyla palatinal bölgeye kanin ve premolar dişlerin kontakt noktaları hizasında, sutura palatina medianın 3-4 mm sağ ve solundaki kemik yüzeyine dik açıyla 1,6x8 mm'lik 2 adet mini vida yerleştirilmiştir. Hastalarda tedavi öncesinde(T0) ve yüz maskesi apareyi ile tedavi bittikten sonra(T1) lateral sefalometrik analiz yapılmıştır. Her bir grup içinde tedavi öncesi ve sonrası değişiklikleri değerlendirmek için paired t-testi ve iki grup arasındaki karşılaştırmalar için ise independent samples t testi kullanılmıştır.

**Bulgular:** İlk grupta tedavi süresi 10.71±0.83 ay, ikinci grupta toplam tedavi süresi 10.76 ±0.66 ay'dır. Gruplar kendi içinde değerlendirildiğinde; SNA, ANB, Wits, maksiller efektif uzunluk ve overjet değerlerindeki değişim iki grupta da istatistiksel olarak anlamlı bulunmuştur (p<0.05). İki tedavi grubu da negatif overjet düzeltiminde benzer etkilere sahiptir. Gruplar arası değerlendirmede; SNA, U1-SN ve SN-GoMe değerlerindeki değişim mini vida destekli yüz maskesi grubunda istatistiksel olarak daha fazla bulunmuştur (p<0.05). Mini vida destekli yüz maskesi grubunda konvansiyonel yüz maskesi grubuna göre üst keserlerin istatistiksel olarak daha az prokline olduğu görülmüştür (p<0.05).

**Sonuç:** Yüz maskesi tedavilerinde iskeletsel ankrajın ortopedik etkiyi arttırdığı ve üst keserlerin protrüzyon kontrolünde daha efektif olduğu görülmüştür.



## SB075

### CEPHALOMETRIC EVALUATION OF CONVENTIONAL FACE MASK AND PALATAL MINISCREW SUPPORTED FACE MASK

Gül Uslusoy, Samet Özden

İnönü University Faculty of Dentistry Department of Orthodontics

**Aim:** The aim of this study is to evaluate the dental and skeletal effects of skeletal anchored and conventional face mask appliances in the functional treatment of patients with skeletal class III malocclusion, through lateral cephalometric radiographs.

**Materials and Methods:** The material of this retrospective study was obtained from previously taken lateral cephalometric radiographs of patients treated. The 44 patients with skeletal class III malocclusion included in the study were divided into two groups: 'conventional face mask group' (10.88±2.02 age) and 'mini screw face mask group' (10.96±1.47 age) In the second group for the purpose of skeletal anchorage, two mini screws of 1.6x8 mm were placed in the palatal region perpendicularly to the bone surface 3-4 mm to the right and left of the palatal medial suture, at the level of the contact points of the canine and premolar teeth. Lateral cephalometric analysis was performed on the patients at the beginning of the treatment (T0) and after the treatment with the face mask apparatus was completed (T1). Paired t-test was used to evaluate changes before and after treatment in each group, and Student's t-test was used to compare two groups.

**Results:** The treatment duration in the first group is 10.71±0.83 months and the total treatment duration in the second group is 10.76 ±0.66 months. The change in SNA, ANB, Wits, effective length of maxilla, SN-GoMe values ?? was found to be statistically significant in both groups. Both treatment groups have similar effects on negative overjet correction. The change in SNA, U1-SN, SN-GoMe values ?? is statistically higher in the anchored face mask group. It was observed that the upper incisors were statistically less proclined in the skeletal anchorage supported face mask group compared to the conventional face mask group.

**Conclusion:** It was observed that skeletal anchorage increased the orthopedic effect and was more effective in controlling the protrusion of the upper incisors.



## SB076

### METAL BRAKET İLE TEDAVİ OLAN HASTALAR VE VELİLERİNİN MANYETİK REZONANS GÖRÜNTÜLEME HAKKINDAKİ FARKINDALIKLARININ BELİRLENMESİ

Berrak Çakmak, Ege Dursun, Gamze Metin Gürsoy

Gazi Üniversitesi Diş hekimliği Fakültesi

**Amaç:** Bu çalışmanın amacı, metal braketler ile tedavisi devam eden hastaların ve velilerinin metal braketlerin Manyetik Rezonans Görüntüleme (MRG) üzerindeki etkileri hususundaki farkındalıklarının belirlenmesidir.

**Gereç ve Yöntem:** Çalışmada metal braketlerle tedavi gören hastalara (n=59) ve velilerine (n=59) uygulanması amacıyla 10 adet anket sorusu hazırlanmıştır. Sorular MRG sisteminin genel sağlık ve diş sağlığı açısından güvenilirliği, braketlerin MR görüntüsüne etkileri ve demografik bilgileri kapsayacak niteliktedir. Anketlerden elde edilen veriler frekans dağılım analiziyle değerlendirilmiş ve Pearson korelasyon analizi yapılmıştır.

**Bulgular:** Yaş ortalaması 15.18 olan hastaların %69.5'i daha önce MRG yaptırmemiştir. %15.25'i baş boyun bölgesinden, %15.25'i ise vücudun diğer bölgelerinden MRG yaptırmıştır. MRG'nin güvenli bir işlem olduğunu düşünen hastaların oranı %37.3 iken velilerin oranı %61'dir. Hastaların %49.2'si velilerin %39'u braketlerle MR'a girmenin diş sağlığı açısından zararlı olduğunu düşündüğünü bildirmiştir. MRG'nin gerekli olduğu durumlarda braketlerinin çıkarılmasını isteyen hastaların ve velilerin oranı %30.5 olarak bulunmuştur. Hastaların %50.8'i, velilerinse %32.2'si braketlerin MR görüntü netliğini bozacağını düşünmektedir. Braketlerle MRG'nin güvenli olduğunu düşünen hastalar, MRG'nin diş sağlığı açısından güvenilir olduğunu, braketlerin MR görüntüsüne zarar vermediğini düşünmekte ve MR'a girerken braketlerin çıkarılmasını istememektedir. Braketlerle MR'a girmenin diş sağlığına zarar verdiğini düşünen veliler ise MRG öncesinde braketlerin çıkarılmasını istemektedir. Velilerin eğitim düzeyi ile MRG farkındalığı ile ilgili sorular arasında anlamlı korelasyon bulunamamıştır.

**Sonuç:** Metal braketlerle tedavi olan hastaların, velilerine göre MRG konusunda yeterli ve doğru bilgi düzeyine sahip olmadığı bununla birlikte ortodontistlerin tedavi öncesinde hem hastaları hem de velilerini MRG hususunda aydınlatmalarının ihtiyaç dahilinde olduğu izlenmektedir.



## SB076

### DETERMINING THE AWARENESS OF PATIENTS TREATMENT WITH METAL BRACKET AND THEIR PARENTS ABOUT MAGNETIC RESONANCE IMAGING

Berrak Çakmak, Ege Dursun, Gamze Metin Gürsoy

Gazi University Faculty of Dentistry

**Purpose:** This study aimed to determine the awareness of patients treated with metal brackets and their parents regarding the effects of metal brackets on Magnetic Resonance Imaging (MRI).

**Materials and Methods:** In this study, ten survey questions were prepared and administered to patients (n=59) treated with metal brackets and their parents (n=59). The questions covered topics such as the reliability of MRI in terms of general and dental health, the impact of brackets on MRI, and demographic information. The data obtained from the surveys were analyzed using frequency distribution analysis, and Pearson correlation analysis was conducted.

**Results:** 69.5% of patients with an average age of 15.18 stated they had never undergone an MRI. 15.25% of patients had MRI scans of the head/neck, while 15.25% of other body parts. The proportion of patients who believed that getting an MRI with braces was safe was 37.3%, whereas among parents, this proportion was 61%. Patients who believed MRI with braces was harmful to dental health were 49.2%, compared to 39% of parents. The proportion of patients and parents who prefer braces to be removed during MRI was 30.5%. The belief that braces distort the clarity of MRI images was found in 50.8% of patients and 32.2% of parents. Patients consider MRI with braces safe, believe it is reliable for dental health, and that braces do not affect MRI images, and thus do not wish to have their braces removed when undergoing MRI. Parents who believe MRI with braces harms dental health prefer braces to be removed before MRI. No significant correlation was found between parents' educational level and awareness about MRI.

**Conclusion:** Patients undergoing treatment with metal braces, according to their parents, lack sufficient and accurate knowledge about MRI. However, it is observed that orthodontists need to inform both patients and parents about MRI before treatment.





SB077

## MINİ-İMLANT DESTEKLİ HIZLI ÜST ÇENE GENİŞLETMESİNİN ANTERİOR MAKSİLLADAKİ KEMİK İÇİ KANALLARA ETKİSİ

Emre KÖSE<sup>2</sup>, Özge ÜNLÜOĞLU<sup>1</sup>, Yazgı AY ÜNÜVAR<sup>1</sup>

<sup>1</sup>Aydın Adnan Menderes Üniversitesi Ortodonti Anabilim Dalı

<sup>2</sup>Aydın Adnan Menderes Üniversitesi Ağız, Diş ve Çene Radyolojisi Anabilim Dalı

**Amaç:** Bu çalışma mini-implant destekli hızlı üst çene genişletmesinin (MARPE) anterior maksilladaki kemik içi kanallara etkisini değerlendirmeyi amaçlamaktadır.

**Gereç ve Yöntem:** Mini-implant destekli hızlı üst çene genişletme tedavisi uygulanan 24 hastanın tedavi öncesi ve tedavi sonrası konik ışınli bilgisayarlı tomografi (KIBT) görüntüleri retrospektif olarak değerlendirilmiştir. Sagittal düzlemde insisiv foramenin alt, orta ve üst seviye olarak toplam 3 seviyesi, aksiyel kesit üzerinde mediolateral ve bukkolingual genişlikleri ve koronal kesitte ise canalis sinususun en geniş çapı ölçülmüştür. Tedavi öncesi ve sonrası bu ölçümler istatistiksel olarak karşılaştırılmıştır.

**Bulgular:** İnsisiv foramenin mediolateral genişliği T1 zaman dilimindeki alt ve orta seviye ölçümlerinde T0 zaman dilimine kıyasla istatistiksel olarak anlamlı bir artış göstermiştir ( $p=0.0001$ ). İnsisiv foramenin bukkolingual genişliğinde ise T1 zaman dilimindeki alt seviyedeki ölçümler, T0 zaman dilimine göre istatistiksel olarak anlamlı bir artış göstermiştir ( $p=0.0049$ ). Orta seviyedeki ölçümlerde ise istatistiksel olarak anlamlı bir fark bulunmamıştır ( $p=0.365$ ). Canalis sinusus üzerinde sağ ölçümler, T1 zaman diliminde T0 zaman dilimine göre istatistiksel olarak anlamlı bir artış göstermiştir ( $p=0.0004$ ).

**Sonuç:** MARPE anterior maksilladaki kemik içi kanalların genişlemesine neden olmaktadır. Artan kemik hacminin vaskülarizasyonu ve innervasyonunun sağlanması için kemik içi kanallar genişlemiş olabilir.  
Anahtar Kelimeler: MARPE, İnsisiv foramen, Canalis sinusus, KIBT



## SB077

### THE IMPACT OF MINI-IMPLANT ASSISTED RAPID MAXILLARY EXPANSION ON INTRABONY CANALS IN THE ANTERIOR MAXILLA

Emre KÖSE<sup>2</sup>, Özge ÜNLÜOĞLU<sup>1</sup>, Yazgı AY ÜNÜVAR<sup>1</sup>

<sup>1</sup>Aydın Adnan Menderes University Department of Orthodontics

<sup>2</sup>Aydın Adnan Menderes University Department of Oral, Dental and Maxillofacial Radiology

**Objectives:** This study aims to evaluate the impact of mini-implant supported rapid maxillary expansion (MARPE) on intrabony canals in the anterior maxilla.

**Materials and Methods:** The pre-treatment and post-treatment cone beam computed tomography (CBCT) images of 24 patients undergoing mini-implant supported rapid maxillary expansion (MARPE) were retrospectively evaluated. In the sagittal plane, three levels of the incisive foramen—lower, middle, and upper—were assessed. Mediolateral and buccolingual widths were measured on axial sections, and the widest diameter of the canalis sinuosus was measured in the coronal section. Pre-treatment and post-treatment measurements were statistically compared.

**Results:** The mediolateral width of the incisive foramen showed a statistically significant increase at the lower and middle levels during the T1 time period compared to the T0 time period ( $p=0.0001$ ). In the buccolingual width of the incisive foramen, measurements at the lower level in the T1 time period also exhibited a statistically significant increase compared to the T0 time period ( $p=0.0049$ ). However, no statistically significant difference was found in the measurements at the middle level ( $p=0.365$ ). Additionally, the measurements on the right side of the canalis sinuosus demonstrated a statistically significant increase in the T1 time period compared to the T0 time period ( $p=0.0004$ ).

**Conclusion:** MARPE causes expansion of the intrabony canals in the anterior maxilla. The expansion of these canals may be attributed to the need for increased vascularization and innervation accompanying the increased bone volume.



## SB079

### FARKLI KUVVETLERLE YAPILAN MİNİ VİDA DESTEKLİ MOLAR DİSTALİZASYONU SIRASINDA OPG VE RANKL DÜZEYLERİNİN DEĞERLENDİRİLMESİ

İlknur VELİ, **Mert Efe GENÇ**, Burçin AKAN

İzmir Katip Çelebi Üniversitesi

**Amaç:** Bu çalışmanın amacı, iki farklı kuvvet uygulaması ile mini vida destekli molar distalizasyonu sırasında kemik oluşum-resorpsiyon metabolizmasında rol alan Osteoprotegerin (OPG) ve Receptor activator of nuclear factor  $\kappa$ B ligand (RANKL) düzeylerini değerlendirmek ve farklı kuvvetlerin mini vidaların stabilitesi üzerine etkilerini belirlemektir.

**Metod:** İskeletsel Sınıf I dental Sınıf II molar ilişkisi olan toplam 13 hasta bu çalışmaya dahil edildi. Molar distalizasyonu için 8 mm uzunluğunda ve 1.6 mm çapında mini vidalar maksiller ikinci premolar ve birinci molar dişler arasında bilateral olarak yerleştirildi. Mini vidalara EZ slider (Ortho Technology, Inc. Florida, ABD) aracılığıyla rastgele seçilen segmentlerde 200 gr ve 400 gr kuvvet uygulandı. 400 gr ve 200 gr kuvvet uygulanan taraflar sırasıyla 1. ve 2. bölge olarak ifade edilmiştir. Örnekler, her bir mini vidanın mezial tarafından ve birinci molar dişlerin mezial ve distal taraflarından kuvvet verilmesi öncesinde (T0), kuvvet uygulamasından sonraki 1. günde (T1), 21. günde (T2) ve 3. ayda (T3) alındı. Peri mini vida kreviküler sıvısı ve dişeti kreviküler sıvısında OPG ve RANKL seviyelerini incelemek için enzim bağlantılı immüno-sorbent testi kullanıldı. Ayrıca mini vidaların stabilitesini değerlendirmek için Periotest M cihazı kullanıldı.

**Bulgular:** T1 ve T2 arasında 1. molar dişlerin distal yüzeylerinde 1. bölgedeki GCF-RANKL konsantrasyonunda anlamlı bir fark bulundu. ( $P=0.017$ ) 2. bölgede PMCF-OPG konsantrasyonu T3'te anlamlı olarak azaldı ( $P<0.05$ ). OPG, RANKL değerleri ve OPG/RANKL oranı ile mini vidaların stabilitesi arasında tüm zaman dilimlerinde anlamlı bir ilişki bulunmamıştır.

**Sonuç:** 200 gr ve 400 gr kuvvetlerin uygulanması mini vidalar veya dişler etrafında patolojik kemik yıkımına neden olmamıştır.



## SB079

### EVALUATION OF OPG AND RANKL LEVELS DURING MINI-SCREW ASSISTED MOLAR DISTALIZATION PERFORMED WITH DIFFERENT FORCES

İlknur VELİ, **Mert Efe GENÇ**, Burçin AKAN

Izmir Katip Çelebi University

**Objective:** The aim of this study was to evaluate the levels of Osteoprotegerin (OPG) and Receptor activator of nuclear factor  $\kappa$ B ligand (RANKL), which take role in bone formation-resorption metabolism, during mini-screw supported molar distalization with two different force application and to determine the effects of different forces on the stability of mini-screws.

**Methods:** A total of 13 patients with skeletal Class I dental Class II molar relationship was included in this study. For molar distalization, mini-screws with 8 mm long and 1.6 mm diameter were placed bilaterally between maxillary second premolars and first molars. 200 gr and 400 gr forces were applied to the mini-screws in randomly selected segments via EZ slider (Ortho Technology, Inc. Florida, USA). The sides with 400 gr and 200 gr forces were expressed as the 1st and 2nd regions, respectively. Samples were obtained from mesial side of each mini-screw and mesial and distal sides of the first molar teeth before loading (T0), on the 1st day (T1), 21st day (T2) and 3rd month (T3) after force application. Enzyme-linked immunosorbent assay was used to examine the levels of OPG and RANKL levels in peri mini-screw crevicular fluid (PMCF) and gingival crevicular fluid (GCF). Also Periotest M device was used to evaluate the stability of mini-screws.

**Results:** A significant difference was found in GCF-RANKL concentration in the 1st region between T1 and T2 on the distal surfaces of the 1st molar teeth. ( $P=0.017$ ) In the 2nd region, PMCF-OPG concentration decreased significantly in T3 ( $P<0.05$ ). No significant relationship was found between the OPG, RANKL values and OPG/RANKL ratio and the stability of mini-screws in all time periods.

**Conclusion:** The application of 200 gr and 400 gr forces caused no pathological bone destruction around mini-screws or teeth.



SB080

## İKİ FARKLI DİŞ HAREKETİ HIZLANDIRMA YÖNTEMİNİN ÜST MOLAR DİSTALİZASYONU ÜZERİNDEKİ KOMBİNE ETKİSİ

Ebru Topcuoğlu Hashimli, Nagehan Karslı Kadı, Celal Irgın

Erciyes Üniversitesi Diş Hekimliği Fakültesi

### Özet

**Amaç:** Piezosizyon, düşük seviyeli lazer tedavisi ve bunların kombine uygulamasının üst molar distalizasyonu üzerindeki etkilerini araştırmak.

**Gereç ve Yöntem:** Split-mouth çalışma tasarımına sahip 4 gruplu bu randomize kontrollü klinik araştırmaya, yaşları 14-18 arasında değişen toplam 40 adolesan hasta dahil edildi. Gruplar piezosizyon(P), düşük seviyeli lazer tedavisi (DSLTL), kombine tedavi(KB) ve kontrolden(K) oluşuyordu. Üst dişlerin kullanılan sabit ortodontik apareylerle seviyelenmesi ve hizalanmasının ardından palatal bölgeye mini vida destekli molar distalizasyon apareyi, bukkal tarafa ise open coil spring yerleştirildi. Maksiller birinci molar dişlere hem bukkal hem de palatal bölgeden, distal yönlü eşit bir kuvvet (200g) uygulandı. Kontrol grubu hariç üst molar distalizasyonunun başlamasıyla birlikte diş hareketini hızlandırmak için piezosizyon, düşük seviyeli lazer tedavisi ve bunların kombinasyonu şeklinde uygulama yöntemleri kullanıldı. Diş hareketlerini değerlendirmek için bireylerden alınan üç boyutlu dijital diş modelleri ve lateral sefalometrik radyografiler üzerinde ölçümler yapıldı. Anlamlılık düzeyi  $p<0,05$  olarak belirlendi.

**Bulgular:** Üst molar dişlerin distal yönlü hareketinin hızlanması açısından bu çalışmada gruplar arasında istatistiksel olarak anlamlı bir fark bulunmuştur. Özellikle kombine grup(KB) en yüksek diş hareket oranına sahipken, kontrol grubu(K) en düşük orana sahipti. Ancak piezosizyon(P) ve düşük seviyeli lazer tedavisi (DSLTL) grupları arasında istatistiksel olarak anlamlı bir fark gözlenmedi.

**Sonuçlar:** Üst molar dişlerin distalizasyonunda noninvaziv (DSLTL) ve minimal invaziv (P) tekniklerin kombinasyonu, distal yönlü diş hareketinin hızlanması üzerinde olumlu etkiye sahiptir.



## SB080

### THE COMBINED EFFECT OF TWO DIFFERENT TOOTH MOVEMENT ACCELERATION METHODS ON UPPER MOLAR DISTALIZATION

Ebru Topcuoğlu Hashimli, Nagehan Karslı Kadı, Celal Irgın

Erciyes University Faculty of Dentistry

#### Abstract

**Objective:** To investigate the effects of piezocision, low-level laser therapy and their combined application on upper molar distalization.

**Subjects and Methods:** A total of 40 adolescents aged 14-18 years were enrolled in this randomised controlled clinical trial with 4 groups in a split-mouth study design. The groups consisted of piezocision (P), low-level laser therapy (LLLT), combined (CB) and control (C). After alignment and levelling of the upper teeth with used fixed orthodontic appliances, a mini screw-supported molar distalization appliance was placed palatally and an open coil spring was placed buccally. An equal force (200g) was applied distally to the maxillary first molars from both the buccal and palatal sides. P, LLLT, and their CB application methods were used to accelerate tooth movement with the onset of upper molar distalization, except for group C. To evaluate tooth movements, measurements were performed on three dimensional digital dental models and lateral cephalometric radiographs obtained from individuals. The significance level was set at  $p < 0.05$ .

**Results:** In terms of the acceleration of distal movement of the upper molars, this study found a statistically significant difference between the groups. In particular, the combined group had the highest rate of tooth movement, while the control group had the lowest rate. However, no statistically significant difference was observed between the P and LLLT groups.

**Conclusions:** The combination of non-invasive (LLLT) and minimally invasive (P) techniques in the distalization of upper molars has a positive effect on the acceleration of distal tooth movement.



SB081

## FARKLI VERTİKAL YÜZ TİPİNE SAHİP İSKELETSEL SINIF I ADÖLESANLARDA ALT YÜZ YUMUŞAK DOKU PROFİLİNİN İNCELENMESİ

Munisa Hajiyeva, Taner Öztürk

Erciyes Üniversitesi Diş Hekimliği fakültesi

**Amaç:** Bu çalışmanın amacı farklı vertikal yüz tipine sahip iskeletsel sınıf I maloklüzyonlu adölesanlarda alt yüz yumuşak doku kalınlıklarının ve profilinin karşılaştırılarak incelenmesidir.

**Gereç ve yöntem:** Çalışmada iskeletsel sınıf I ( $ANB^\circ:2.30\pm1.12^\circ$ ) maloklüzyona sahip tedavi edilmiş 150 (75-Kadın,75-Erkek) adölesana ait sefalogramlar kullanılmıştır. Bireyler SN/GoGn<sup>o</sup> dikkate alınarak her grupta eşit sayıda olacak şekilde 3-gruba ayrılmıştır (Low-Angle(LA): $24.93\pm2.55^\circ$ ; Norm-Angle(NA): $33.89\pm2.28^\circ$ ;High-Angle(HA):  $43.08\pm3.68^\circ$ ). Bu bireylerin alt yüz yumuşak doku kalınlıkları ve açısal değerleri Dolphin Görüntüleme yazılımı(Ver.10.5) kullanılarak ölçülmüştür. Değerlendirilen başlıca parametreler temel üst (TÜDK) ve alt (TADK) dudak kalınlıkları, üst (ÜDU) ve alt (ADU) dudak uzunlukları, çene kalınlığı (ÇK-H,ÇK-V), H-açısı, nasolabial (NLA) ve mentolabial (MLA) açılarıdır. Jamovi(Ver.2.4.8.0) yazılımı ile gerçekleştirilen istatistiksel değerlendirmede MANOVA testi kullanılmıştır.

**Bulgular:** Erkek bireylerdeki TÜDK, TADK, ÜDU ve ADU parametrelerinin kadın bireylere göre daha fazla miktarlarda olduğu bulunmuştur. Diğer parametreler cinsiyete göre farklılık göstermemiştir. Vertikal yüz tipine göre TADK ve ADU parametrelerinin NA ve LA bireylerde benzer olduğu, HA bireylerde ise daha fazla olduğu bulunmuştur. ÇKV parametresi NA ve HA bireylerde benzer iken LA bireylerde daha fazla bulunmuştur. H açısı HA ve LA bireylerde benzer iken NA bireylerde daha azdır. Mentolabial açısı ve ÜDU parametreleri ise en düşük değerleri LA, en yüksek değerleri ise HA bireylerde göstermiştir. Cinsiyet\*Vertikal yüz tipi etkileşimine göre ise ÇKH ve ADU parametreleri anlamlı farklılık göstermiştir. Erkek LA bireylere ait ÇKH parametresi erkek HA ve kadın NA bireylerden daha fazla bulunmuştur. Erkek HA bireylere ait ADU parametreleri diğer tüm alt gruplardan farklı bulunmuştur. Erkek LA bireylere ait ADU değerleri erkek, NA ve LA ile kadınlardan farklıdır. Erkek LA bireyler ise kadın HA ve LA bireylerden farklıdır. Erkek NA bireylerde kadın HA bireylerden farklıdır. Kadın HA bireyler ise kadın LA ve NA bireylerden farklıdır.

**Sonuç:** İskeletsel sınıf I maloklüzyonlu bireylerin alt yüz yumuşak doku profili ve kalınlıkları vertikal yüz tipine, cinsiyete ve her ikisinin etkileşimine göre önemli farklılıklar göstermektedir.



## SB081

### ASSESSMENT OF THE SOFT TISSUE AT THE LOWER ANTERIOR FACE IN SKELETAL CLASS I MALOCCLUSION ADOLESCENTS WITH DIFFERENT SKELETAL VERTICAL PATTERNS

Munisa Hajiyeva, Taner Öztürk

Faculty Of Dentistry Erciyes University

**Objectives:** The aim of this study is to compare the lower facial soft tissue thicknesses and profile in adolescents with skeletal class I malocclusion having different vertical facial types.

**Materials and Methods:** In the study, cephalograms of 150 untreated adolescents (75 female, 75 male) with skeletal class I malocclusion ( $ANB^\circ: 2.30 \pm 1.12^\circ$ ) were used. Individuals were divided into 3 groups, each with based on SN/GoGn $^\circ$  (Low-Angle (LA):  $24.93 \pm 2.55^\circ$ ; Norm-Angle (NA):  $33.89 \pm 2.28^\circ$ ; High-Angle (HA):  $43.08 \pm 3.68^\circ$ ). Soft tissue thicknesses and angular measurements of the lower face of these individuals were measured using Dolphin Imaging software (Ver.10.5). The main parameters evaluated were upper (ULTH) and lower (LLTH) lip thicknesses, upper (ULL), lower (LLL) lip lengths, chin thickness (CH-H, CH-V), H-angle, nasolabial (NLA), mentolabial (MLA) angles. MANOVA test was used for statistical analysis performed using Jamovi software (Ver.2.4.8.0).

**Results:** It was found that the parameters ULTH, LLTH, ULL, LLL in male individuals were higher compared to female individuals. Other parameters did not show differences based on gender. Regarding vertical facial type, LLTH, LLL parameters were similar in NA and LA individuals but higher in HA individuals. The CH-V parameter was similar in NA and HA individuals but higher in LA individuals. The H-angle was similar in HA and LA individuals but lower in NA individuals. The MLA angle and ULL parameter showed the lowest value in LA and the highest value in HA individuals. According to the interaction of gender and vertical facial type, the CH-H and LLL parameters showed significant differences. The CH-H parameter in male LA individuals was higher than in male HA individuals and female NA individuals. The LLL parameters in male HA individuals were different from all other subgroups. The LLL values in male LA individuals were different from males, NA and LA females. Male LA individuals differed from female HA and LA individuals. Male NA individuals differed from female HA individuals. Female HA individuals differed from female LA and NA individuals.

**Conclusion:** The lower facial soft tissue profile and thicknesses of individuals with skeletal class I malocclusion show significant differences based on vertical facial type, gender and the interaction of both.





SB082

## DİJİTAL ORTODONTİ: BİBLİYOMETRİK ANALİZ

**Damla Dalman Şimşek**

Uşak Üniversitesi Diş Hekimliği Fakültesi, Ortodonti Anabilim Dalı, Uşak

**Amaç:** Bu çalışma ile, ortodontik uygulamalarda dijital teknoloji kullanımının mevcut durumu, gelişen araştırma odakları ve eğilimlerini öngörmek amaçlanmaktadır.

**Gereç-Yöntem:** Web of Science (WOS) temel veri tabanında dijital teknolojilerin ortodonti alanında kullanımları üzerine kapsamlı bir literatür taraması gerçekleştirildi. Alan sınırlaması yapılmadan ((digital AND orthodontics) OR (digital\* AND orthodont\*)) arama sorgusu ile gelişmiş arama yapıldı. Arama sonuçları, VOSviewer yazılımı kullanılarak titiz bir analize tabi tutuldu. Bu analiz, atıf sayısı; makaleleri yayımlayan ülkeler, kurumlar ve dergilerin coğrafi dağılımı, yazarların dağılımı ve iş birliği, makalelerde kullanılan anahtar kelimeler ve referansların analizi gibi çeşitli yönleri kapsadı.

**Bulgular:** Analize toplam 1567 makale dahil edildi. Yayınlanan makale sayısına göre ilk 5 ülke Amerika Birleşik Devletleri (ABD), İtalya, Çin, Brezilya ve Almanya oldu ve yayınlanan makale sayısına göre ilk 5 kurum Pekin Üniversitesi, Sao Paulo Üniversitesi, Ferrara Üniversitesi, Michigan Üniversitesi ve Radboud Üniversitesi idi. Yayınlanan makale sayısına göre ilk 5 yazar Xu, Kuijpers-Jagtman, Lo Giudice, Janson ve Ronsivalle idi. İlgili makalelerin en çok yayımlandığı ilk 3 dergi, American Journal of Orthodontics and Dentofacial Orthopedics, European Journal of Orthodontics, Orthodontics Craniofacial Research dergileriydi. Ortodonti ve dijital ortodonti kelimelerinden sonra en sık kullanılan anahtar kelimeler, dijital modeller, dijital diş hekimliği, 3D yazılım ve hassasiyet idi. Referanslarda en sık atıf yapılan yazar 627 atıf ile Carlos Flores-Mir'di.

**Sonuç:** Ortodontik alanda artan dijitalleşme, indirekt bonding teknikleri, aligner yapımı, tel bükümleri ve kişiye özgü ortodontik apareyler gibi belirli ortodontik tasarım ve üretim prosedürlerini otomatikleştirdi. 2016 yılına kadar ortodonti uygulamalarında dijital tekniklerin kullanımına ilişkin yayın sayılarında dalgalanma görüldü. Ancak yapay zeka uygulamalarının da artışıyla birlikte son beş yılda artan bir ivme kazandı.



XIX. Uluslararası Türk Ortodonti Derneği Kongresi

Herkes için Dijital Ortodonti  
Klinik Uygulamalarda İpuçları ve Yenilikler

XIX<sup>th</sup> International Congress of Turkish Orthodontic Society

Digital Orthodontics For Everyone  
Tips & Trends in Clinical Practice

02-06 Kasım / November 2024

Susesi Luxury Resort, Belek-Antalya

SB082

## DIGITAL ORTHODONTICS: A BIBLIOMETRIC ANALYSIS

Damla Dalman Şimşek

Usak University Faculty of Dentistry, Department of Orthodontics, Usak

**Objectives:** This study aims to assess the current status of digital technology use in orthodontic practices and predict emerging research focuses and trends.

**Methods:** A comprehensive literature review on the use of digital technologies in orthodontics was conducted in the Web of Science(WOS) core database. An advanced search was performed using the query ((digital AND orthodontics)OR(digital\* AND orthodont\*)) without any field limitation. The search results were subjected to a rigorous analysis using VOSviewer software. This analysis covered various aspects, including citation count; the geographic distribution of countries, institutions and journals publishing the articles; distribution and collaboration of authors; keywords used in the articles; and references analysis.

**Results:** A total of 1567 articles were included in the analysis. The top five countries by the number of published articles were the United States(USA), Italy, China, Brazil, and Germany. The top five institutions by the number of published articles were Peking University, the University of Sao Paulo, the University of Ferrara, the University of Michigan, and Radboud University. The top five authors by the number of published articles were Xu, Kuijpers-Jagtman, Lo Giudice, Janson, and Ronsivalle. The top three journals where the relevant articles were most frequently published were the American Journal of Orthodontics and Dentofacial Orthopedics, the European Journal of Orthodontics, and Orthodontics Craniofacial Research. After the terms orthodontics and digital orthodontics, the most frequently used keywords were digital models, digital dentistry, 3D software, and accuracy. The most frequently cited author in the references was Carlos Flores-Mir, with 627 citations.

**Conclusion:** The increasing digitization in the orthodontic field has automated certain orthodontic design and production procedures, such as indirect bonding techniques, aligner fabrication, wire bending and custom orthodontic appliances. There was a fluctuation in the number of publications related to the use of digital techniques in orthodontic applications until 2016. However, there has been an increasing momentum in the last five years with the rise of artificial intelligence applications.



XIX. Uluslararası Türk Ortodonti Derneği Kongresi

Herkes için Dijital Ortodonti  
Klinik Uygulamalarda İpuçları ve Yenilikler

XIX<sup>th</sup> International Congress of Turkish Orthodontic Society  
Digital Orthodontics For Everyone  
Tips & Trends in Clinical Practice

02-06 Kasım / November 2024

Susesi Luxury Resort, Belek-Antalya



**SB083**

## **SINIF II DENTAL MALOKLÜZYONA SAHİP HASTANIN ŞEFFAF PLAKLAR İLE TEDAVİSİ: VAKA RAPORU**

Mehmed Taha Alpaydın, **Aylin Zehra Gördes**

Ordu Üniversitesi Diş Hekimliği Fakültesi Ortodonti Anabilim Dalı, Ordu, Türkiye

**Amaç:** Bu vaka raporunun amacı dental sınıf II subdivizyonu bulunan hastanın maksiller distalizasyon planlanarak, invisalign şeffaf plakları ile tedavisini sunmaktır.

**Gereç - Yöntem:** 21 yaşında kadın hasta, üst ön dişlerinin çapraşıklığı şikayetiyle kliniğimize başvurmuştur. Yapılan klinik muayenede dişsel olarak sağ tarafta kanin ve molar ilişki sınıf II, sol tarafta kanin ve molar ilişki sınıf I, üst çenedeki dişlerde şiddetli, alt çenedeki dişlerde hafif çapraşıklık gözlenmiştir. Hastanın estetik kaygıları ve talebi doğrultusunda invisalign şeffaf plakları ile ortodontik tedavisine başlanmıştır. Tedavi planlamasında maksiller sağ segmentin distalizasyonu yüzde elli kademeli olarak planlanmıştır. İkinci molar distalizasyonu tamamlandığında ¼ 3.5 oz elastik tam gün olarak kullanılmıştır. Bu sayede ön bölgedeki çapraşıklığın düzeltilmesi ve orta hatların uyumsuzluğunun tedavisi hedeflenmiştir. Alt çapraşıklığın ve proklinasyonun düzeltimi için alt keserlere 0.4 mm interproksimal redüksiyon planlanmıştır. Tedavi 52 plaktan oluşmaktadır ve her hizalayıcı 10 gün, günde 22 saat olacak şekilde kullanılmıştır. Hastanın plakları tamamlandıktan sonra tekrar düzeltim ihtiyacı oluşmamıştır.

**Bulgular:** Tedavi sonunda bilateral Angle Sınıf I ilişki, ideal overjet ve overbite elde edilmiştir. Toplam tedavi süresi yaklaşık 18 ay sürmüştür. Tedavi bitiminde istenilen estetik sonuca ve dental ilişkiye ulaşılmıştır.

**Sonuç:** Maksiller distalizasyon; sınıf II maloklüzyonlarda sınıf I molar ilişkisinin sağlanmasında, çapraşıklığı çözmek veya yer kazanmak için kullanılan etkili bir yöntemdir. Estetik kaygılar ile farklı ortodontik tedavi alternatifleri arayan hastalarda şeffaf plak ile tatmin edici tedavi sonucu sağlamıştır.



## SB083

### TREATMENT OF A PATIENT WITH CLASS II DENTAL MALOCCLUSION WITH CLEAR ALIGNERS: CASE REPORT

Mehmed Taha Alpaydın, **Aylin Zehra Gördes**

Ordu University Faculty of Dentistry, Department of Orthodontics, Ordu, Turkey

**Objective:** The aim of this case report is to present the treatment of a patient with Class II subdivision dental malocclusion by planning maxillary distalization and using Invisalign clear aligners.

**Materials - Methods:** A 21-year-old female patient applied to our clinic with complaints of crowding of upper anterior teeth. Clinical examination revealed Class II canine and molar relationship on the right side and Class I canine and molar relationship on the left side, with severe crowding in the upper teeth and mild crowding in the lower teeth. In accordance with the patient's esthetic concerns and request, orthodontic treatment with Invisalign clear aligners was initiated. In the treatment planning, maxillary right segment distalization was planned gradually by fifty percent. When the second molar distalization was completed, ¼ 3.5 oz elastic was used full day. This aimed to correct the crowding in the anterior region and treat the midline discrepancies. Interproximal reduction of 0.4 mm was planned for the lower incisors to correct the lower crowding and proclination. The treatment consists of 52 aligners and each aligner was used 22 hours a day for 10 days. There was no need for re-correction after completing the patient's aligners.

**Results:** At the end of the treatment, bilateral Angle Class I relationship, ideal overjet, and overbite were achieved. The total treatment duration was approximately 18 months. The desired aesthetic outcome and dental relationship were achieved at the end of the treatment.

**Conclusion:** Maxillary distalization is an effective method used to achieve a Class I molar relationship in Class II malocclusions, to resolve crowding, or to gain space. In patients seeking different orthodontic treatment alternatives due to aesthetic concerns, satisfactory treatment results were achieved with clear aligners.



SB084

## MANDİBULAR ORTA HAT DİSTRAKSİYONU İLE ANTERİÖR ÇAPRAŞIKLIK TEDAVİSİ : 2 OLGU SUNUMU

Anıl Demirel, Samet Özden

İnönü Üniversitesi Diş Hekimliği Fakültesi Ortodonti Ana Bilim Dalı

**Amaç:** Mandibular anterior bölgede görülen dişsel çapraşıklık, genellikle alt çenenin transversal yöndeki gelişim yetersizliğiyle birlikte görülmektedir. Mandibular orta hat distraksiyonu ile dar ve 'V' şekilli mandibular kemiğin genişletilmesi mümkün olabilmektedir. Böylece alt arktan diş çekimlerine ihtiyaç duyulmadan şiddetli çapraşıklık vakaları tedavi edilebilmektedir. Bu olgu sunumunun amacı, mandibular orta hat distraksiyonu ve bunu takiben gerçekleştirilen çene genişletmesi ile tedavi edilen 2 farklı hastanın tedavi sonuçlarını değerlendirmektir.

**Metot:** Hastalar kliniğimize dişlerdeki çapraşıklık şikayeti ile başvurmuştur. Olgu 1: 13 yıl 2 ay yaşındaki kız hastada yapılan klinik muayene, model analizi ve fotoğraf analizleri sonucunda şiddetli anterior çapraşıklık, maksilla ve mandibulada darlık tespit edilmiştir. Yapılan sefalometrik analiz sonucunda; SNA değeri 83°, SNB değeri 80°, ANB değeri 3°, Wits değeri 0.5 mm olarak tespit edilmiştir. Hays Nance model analizi sonucu alt çenede 9.3 mm yer darlığı bulunmuştur. Yapılan analizlerin sonucunda hastada mandibulada orta hat distraksiyonu ve bunu takiben çene genişletmesi; maksillada da hızlı üst çene genişletmesi planlanmıştır. Olgu 2: 13 yıl 1 ay yaşındaki erkek hastada yapılan klinik muayene, model analizi ve fotoğraf analizleri sonucunda orta seviyede anterior çapraşıklık, maksilla ve mandibulada darlık tespit edilmiştir. Yapılan sefalometrik analiz sonucunda; SNA değeri 78°, SNB değeri 75°, ANB değeri 3°, Wits değeri ise -1.6 mm olarak tespit edilmiştir. Hays Nance model analizi sonucu alt çenede 5.5 mm yer darlığı bulunmuştur. Yapılan analizlerin sonucunda hastada mandibulada orta hat distraksiyonu ve bunu takiben çene genişletmesi; maksillada da hızlı üst çene genişletmesi planlanmıştır.

**Sonuçlar:** Mandibular orta hat distraksiyonu ve bunu takiben gerçekleştirilen çene genişletmesi prosedürü ile 2 olgu başarılı bir şekilde tedavi edilmiştir. Şiddetli yer darlığı bulunan ve dar bir mandibulaya sahip hastalarda bu tip bir tedavi diş çekimli ortodontik tedavilerin alternatifi olarak düşünülebilir.



## SB084

### TREATMENT OF ANTERIOR CROWDING WITH MANDIBULAR MIDLINE DISTRACTION : 2 CASE REPORTS

Anıl Demirel, Samet Özden

Inonu University Faculty of Dentistry, Department of Orthodontics

**Aim:** Dental crowding in the mandibular anterior region is usually associated with underdevelopment of the mandible in the transversal direction. With mandibular midline distraction, it is possible to widen the narrow and 'V' shaped mandibular bone. Consequently, severe cases of crowding can be treated without the necessity for tooth extraction from the lower arch. The aim of this case report is to evaluate the treatment outcomes of 2 different patients treated with mandibular midline distraction and subsequent jaw expansion.

**Method:** The patients presented to our clinic with the complaint of dental crowding. Case 1: As a result of clinical examination, model analysis and photographic analysis, severe anterior crowding and transversal deficiency in both maxilla and mandible were detected in a 13 years and 2 months old female patient. As a result of cephalometric analysis; SNA value was 83°, SNB value was 80°, ANB value was 3°, and Wits value was 0.5 mm. Hays Nance model analysis indicated 9.3 mm space requirement in the lower jaw. Based on these analysis, midline distraction followed by jaw expansion in the mandible and rapid maxillary expansion in the maxilla were planned. Case 2: As a result of clinical examination, model analysis and photographic analysis, moderate anterior crowding and transversal deficiency in both maxilla and mandible were detected in a 13 years and 1 month old male patient. As a result of cephalometric analysis; SNA value was 78°, SNB value was 75°, ANB value was 3° and Wits value was -1.6 mm. Hays Nance model analysis indicated 5.5 mm space requirement in the lower jaw. Base on these analysis, midline distraction followed by jaw expansion in the mandible and rapid maxillary expansion in the maxilla were planned.

**Conclusion:** Two cases were successfully treated with mandibular midline distraction followed by a jaw expansion procedure. This type of treatment can be considered as an alternative to extraction orthodontic treatment in patients with severe crowding and a narrow mandible.



SB085

## ANTERİOR ÇAPRAZ KAPANIŞA SAHİP İSKELETSEL SINIF III HASTANIN ŞEFFAF PLAKLAR İLE KAMUFLAJ TEDAVİSİ

İrem Şensoy<sup>1</sup>, Hümeysra Ünsal<sup>2</sup>, Gökmen Kurt<sup>1</sup>

<sup>1</sup>Bezmiâlem Vakıf Üniversitesi, Diş Hekimliği Fakültesi, Ortodonti Anabilim Dalı, İstanbul, Türkiye

<sup>2</sup>Bezmiâlem Vakıf Üniversitesi, Sağlık Bilimleri Enstitüsü, Ortodonti Anabilim Dalı, İstanbul, Türkiye

**AMAÇ:** Bu vaka raporunda iskeletsel ve dişsel Sınıf III bir hastanın şeffaf plaklarla ile kamuflaj tedavisi sunulmuştur.

**OLGU:** Yirmi dört yaşındaki kadın hasta kliniğimize alt dişlerinin önde olması şikayeti ile başvurmuştur. Yapılan klinik ve radyolojik incelemede; iskeletsel (ANB: -5°) ve dental Sınıf III ilişkisi, artmış overbite (8 mm), azalmış overjet (-2 mm), normal pozisyon ve inklinasyonda üst ve alt keserler, normal vertikal değerler, alt anterior dişler arasında diastema tespit edilmiştir. Hastaya ideal tedavisinin ortognatik cerrahi olduğu belirtilmiştir ancak hastanın isteği ile ortodontik kamuflaj tedavisi yapılmaya karar verilmiştir. Tedavisinde Invisalign® (Align Technology, Santa Clara, Kaliforniya) sistemi kullanılarak 66 plaklık bir tedavi planlanmıştır. Haftada bir plak değişim protokolü uygulanmıştır. Tedavi planında; üst arkta ekspansiyon ve mezializasyon, üst kesici dişlerde proklinasyon, alt kesici dişlerde retroklinasyon ile pozitif overjete geçiş planlanmıştır. Hastada fonksiyonel kayma mevcut olduğu için bite jump olacağı planlama aşamasında teknisyene belirtilmiştir. 36 numaralı diş için boşluk açma planlanırken 16 numaralı diş için boşluk kapatma planlanmıştır. Tedavi sırasında ankraji desteklemek için Sınıf III elastik kullanılmıştır. İlk plak serisi tamamlandıktan sonra 17 numaralı dişin rotasyonunu düzeltmek için butonlardan elastik desteği alınarak ek aktif plak sayısının azaltılması hedeflenmiştir. Final düzeltmeleri için 45 ek plak kullanılmıştır. Retansiyon amacıyla lingual retiner ve essix plak uygulanmıştır.

**BULGU:** Toplamda 111 şeffaf plaktan oluşan ortodontik kamuflaj tedavisi sonucunda overjet ve overbite ideal konuma gelmiş ve kanin ilişkide iyileşme sağlanmıştır. Ek plak desteği alınmadan önce elastik destekleriyle molar rotasyonu düzeltimi için gerekli olacak ek plak sayısının azaltılması hedeflenmiştir.

**SONUÇ:** Şeffaf plaklarla yapılan Sınıf III ortodontik kamuflaj tedavisi uygun hasta seçimi ve yeterli hasta kooperasyonu ile estetik ve fonksiyon açısından etkili bir tedavi yöntemidir.



## SB085

### CAMOUFLAGE TREATMENT OF A SKELETAL CLASS III PATIENT WITH ANTERIOR CROSSBITE BY CLEAR ALIGNERS

İrem Şensoy<sup>1</sup>, Hümeysra Ünsal<sup>2</sup>, Gökmen Kurt<sup>1</sup>

<sup>1</sup>Bezmialem Vakif University, Faculty of Dentistry, Department of Orthodontics, Istanbul, Türkiye

<sup>2</sup>Bezmialem Vakif University, Institute of Health Sciences, Department of Orthodontics, Istanbul, Türkiye

**AIM:** This case report presents the camouflage treatment of a skeletal and dental Class III patient using clear aligners.

**CASE:** A 24-year-old female patient referred to our clinic complaining with anterior positioning of her lower teeth. Clinical and radiological examination revealed skeletal (ANB:  $-5^\circ$ ) and dental Class III malocclusion, increased overbite (8 mm), decreased overjet (-2 mm), normal position and inclination of upper and lower incisors, normal vertical values, and a diastema between the lower anterior teeth. The patient requested orthodontic camouflage treatment rather than ideal treatment including orthognathic surgery. Invisalign® System (Align Technology, Santa Clara, California) with a series of 66 aligners, using a 1-week aligner change protocol was applied. The treatment plan was initiated with expansion and mesialization of the upper arch, proclination of the upper incisors, and retroclination of the lower incisors to achieve a positive overjet. Due to a functional shift, the technician was informed during planning that a bite jump would occur. While space opening was planned for tooth number 3.6, space closure was planned for tooth number 1.6. Class III elastics were used to support anchorage during treatment. After the first set of aligners, elastic support from buttons was used to correct the rotation of tooth number 1.7, aiming to reduce the number of additional aligners needed. An additional 45 aligners were used for final corrections. Lingual retainers and Essix appliances were utilized for retention period.

**RESULT:** After orthodontic camouflage treatment involving a total of 111 clear aligners, Class I Canine and Molar relationships were achieved, with ideal overjet-overbite.

Additional mechanics are recommended to overcome the limitations of clear aligners and to reduce the number of active aligners.

**CONCLUSION:** Orthodontic camouflage treatment of Class III malocclusion with clear aligners is effective for both aesthetics and functionally, with appropriate patient selection and cooperation.





XIX. Uluslararası Türk Ortodonti Derneği Kongresi

Herkes için Dijital Ortodonti  
Klinik Uygulamalarda İpuçları ve Yenilikler

XIX<sup>th</sup> International Congress of Turkish Orthodontic Society

Digital Orthodontics For Everyone  
Tips & Trends in Clinical Practice

02-06 Kasım / November 2024

Susesi Luxury Resort, Belek-Antalya



SB086

## ŞİDDETLİ DERİN KAPANIŞA SAHİP SINIF 2 DİVİZYON 2 HASTANIN DAMON ERKEN DÖNEM SINIF 2 ELASTİK İLE TEDAVİSİ

Kübra Hilal Türkoğlu Boynuyoğun, Ahmet Cenk Akcan

Hacettepe Üniversitesi Diş Hekimliği Fakültesi, Ortodonti Anabilim Dalı

**Amaç:** Sınıf II bölüm 2 maloklüzyon Sınıf II molar ilişki ile birlikte iki veya daha fazla maksiller kesici dişin retroklinasyonu ile karakterize edilir. Bu maloklüzyonun en zarar verici özelliklerinden birisi, maksiller kesici dişlerin retroklinasyonundan kaynaklanan aşırı derin örtülü kapanıştır. Büyüme potansiyelinin düşük olduğu durumlarda, sabit fonksiyonel aparey uygulaması ve sınıf 2 elastik kullanımı düşünülebilmektedir. Alt molar dişlerin meziale hareketi, alt kesicilerin meziale hareketi ve tippingi, üst kesicilerin distale hareketi ve tippingi, altmolarların ve üst kesicilerin ekstrüzyonu, mandibular düzlemin ve okluzal düzlemin saat yönünde rotasyon yapması sınıf II elastiklerin etkileri arasındadır. Klasik uygulamada üst dişlerin procline edilerek sıralanması sonrası sınıf 2 elastik ya da sabit fonksiyonel aparey kullanımı ile tekrar retrakte edici kuvvet uygulanmaktadır. Bu durum istenmeyen jig-lig etkisine neden olabilmektedir. Bu vaka raporunun amacı braketleme yapılan seansta başlanılacak hafif sınıf 2 elastik kuvveti ile tedavinin başından itibaren düzeltme başlanması ve jig-lig etkisi azaltılmasıdır. Ayrıca uygun tork seçimi ile keser dişlerde elastik kullanımı ile oluşacak istenmeyen eğimlerin önüne geçilmesi planlanmıştır. Örnek ve Yöntem: Tedaviye başlandığında 14 yıl 9 ay yaşında olan kadın hasta anterior çapraşıklık şikayeti ile kliniğimize başvurdu. İntraoral muayenesinde derin kapanış, maksillada şiddetli çapraşıklık, sağ ve sol tarafta sınıf 2 molar ve kanin ilişkisi gözlemlendi. Sefalometrik analize göre maksillası kafa kaidesine göre normal mandibulası kafa kaidesine göre geride sınıf 2 divizyon 2 hastaydı. Derin spee eğrisi ve alt- üst keserleri dikleşmişti. Hastanın tedavisi için anterior bite turbo yapılması, üst santral ve kanin dişlere pozitif torklu, alt keserler ve kanin dişlere negatif torklu braketlerin seçildiği damon braketler ile erken dönemde hafif kuvvette sınıf 2 elastik kullanımı planlanmıştır.

**Sonuç:** Hastanın keser eğimleri düzelmiş, dudak desteğinin artması ile birlikte profilde iyileşme görülmüştür. Sağ-sol sınıf 1 ilişkisi elde edilmiştir.



XIX. Uluslararası Türk Ortodonti Derneği Kongresi

Herkes için Dijital Ortodonti  
Klinik Uygulamalarda İpuçları ve Yenilikler

XIX<sup>th</sup> International Congress of Turkish Orthodontic Society

Digital Orthodontics For Everyone  
Tips & Trends in Clinical Practice

02-06 Kasım / November 2024

Susesi Luxury Resort, Belek-Antalya



**SB086**

## **TREATMENT OF A CLASS 2 DIVISION 2 PATIENT WITH SEVERE DEEP BITE WITH DAMON EARLY CLASS 2 ELASTIC**

**Kübra Hilal Türkoğlu Boynuyoğun, Ahmet Cenk Akcan**

Hacettepe University Faculty of Dentistry

**Aim:** Class II division 2 malocclusion is characterized by retroclination of two or more maxillary incisors with Class II molar relationship. One of the most damaging features of this malocclusion is the excessive deep bite resulting from retroclination of the maxillary incisors. In cases where growth potential is low, fixed functional appliance application and use of class 2 elastics may be considered. In the classical practice, after the upper teeth are proclined and aligned, a retracting force is applied again using a class 2 elastic or fixed functional appliance. The purpose of this case report is to start the correction from the beginning of the treatment with a light class 2 elastic force to be used in the bracketing session and to reduce the jig-lig effect. In addition, it is planned to prevent unwanted inclinations that will occur with the use of elastics in the incisors with the appropriate torque selection. **Sample and Method:** When the treatment was started, a female patient who was 14 years and 9 months old applied to our clinic with the complaint of anterior crowding. The maxilla is normal in relation to the cranial base, the mandible is behind in relation to the cranial base, the patient is in class 2 division 2; deep bite, severe crowding in the maxilla, class 2 molar and canine relationship on the right and left sides are observed. For the treatment of the patient, bite turbo was planned for anterior teeth, use Damon brackets with positive torque brackets for the upper central and canine teeth, negative torque brackets for the lower incisors and canine teeth, and use light force class 2 elastics in the early period.

**Result:** The incisor inclinations of the defect were corrected and an improvement in the profile was observed with increased lip support.



SB087

## DİJİTAL CERRAHİ PLANLAMA İLE İSKELETSEL SINIF III OLGUNUN ORTOGNATİK DÜZELTİMİ

Sıla Başa<sup>1</sup>, Kemal Bulut Çırpan<sup>1</sup>, Şevval Gür Kesmez<sup>1</sup>, Arzu Arı Demirkaya<sup>1</sup>, Kemal Uğurlu<sup>2</sup>

<sup>1</sup>İstanbul Okan Üniversitesi Diş Hekimliği Fakültesi Ortodonti Anabilim Dalı

<sup>2</sup>Özel klinik

**Amaç:** Konkav profil ve dişlerinin kapanmaması şikayetiyle kliniğimize başvuran 27 yaşındaki kadın hastamızda maksiller retrognatiye bağlı iskeletsel Sınıf III ilişkisi, çapraz kapanış, dental Sınıf III kanin ve molar ilişkileri, azalmış overjet/overbite ve çapraşıklık mevcuttu. Ortognatik cerrahinin dijital olarak planlanmasıyla hastamıza daha iyi bir fonksiyon ve estetik kazandırmak amaçlanmıştır.

**Gereç ve Yöntem:** Dişler seviyelenerek dekompanse edilmiştir. Cerrahi planlama öncesinde 0.017X0.025 SS teller üzerinde ark koordinasyonları sağlanmıştır. Cerrahi planlama Nemotec NemoStudio® programında dijital olarak yapılmıştır. Üç boyutlu cerrahi planlama plastik cerrahla konsülte edilerek; maksilla 5 mm ileri alınacak, sola 1 mm rotasyon yapacak, solu 1 mm gömülecek ve alt orta hat üste göre 1 mm sağda kalacak şekilde belirlenmiştir. Ameliyat splintleri klinikte Form 2 (FormLabs) 3 boyutlu yazıcı ile BioMed Clear (Formlabs) biyoyumlu reçine kullanılarak dijital olarak üretilmiştir.

**Bulgular:** Tedavi başlangıcı ve bitimindeki sefalometrik ölçümlere göre; profil hafif konkavken hafif konveks, dik yönde hiperdiverjan eğilimliken normal, ön arka yönde Sınıf III iken hafif Sınıf II, üst keserler proklineyken hafif prokline ve alt keserler retroklineyken prokline olarak değişiklik göstermiştir. Ortognatik cerrahi sonrası erken dönemde beklenebileceği üzere bir miktar nüks görülmüş ve bu nüksle beraber oklüzyonun posteriora bir miktar bozulmasıyla erken temaslar oluşmuştur. Buna bağlı olarak öne doğru hafif fonksiyonel kayma olduğu anlaşılmış ve 31 numaralı dişte diş eti çekilmesi meydana gelmiştir. Selektif möllemeye bu durum giderilerek hasta periodontal tedavi için yönlendirilmiştir.

**Sonuç:** Dijital cerrahi planlamayla hastanın tomografi görüntüsü üzerinden kesiler oluşturularak çeneleri yüze göre 3 boyutlu hareket ettirebilme imkânı doğmaktadır. Bu sayede planlama aşamasında olası sonuçlar daha öngörülebilir hale gelmekte ve cerrahla daha iyi bir iletişim kurulabilmektedir. Dijital splint üretimi ile laboratuvar aşaması ortadan kaldırılarak splint klinikte tasarlanıp üretilebilir hale gelmiştir ve çıkabilecek herhangi bir problemde birkaç saat içerisinde tekrardan üretim yapabilmek mümkündür. Sınıf III cerrahi olguların erken döneminde hafif nüks görülebilmekte ve buna bağlı olarak hafif periodontal değişiklikler oluşabilmektedir.



SB087

## ORTHOGNATHIC CORRECTION OF A SKELETAL CLASS III CASE WITH DIGITAL SURGICAL PLANNING

Sıla Başa<sup>1</sup>, Kemal Bulut Çırpan<sup>1</sup>, Şevval Gür Kesmez<sup>1</sup>, Arzu Arı Demirkaya<sup>1</sup>, Kemal Uğurlu<sup>2</sup>

<sup>1</sup>Istanbul Okan University Faculty of Dentistry Department of Orthodontics

<sup>2</sup>Private clinic

**Objective:** A 27-year-old female patient with complaints of a concave profile and non-closing teeth was diagnosed with skeletal Class III relationship due to maxillary retrognathia, crossbite, dental Class III canine and molar relationships, decreased overjet/overbite, and crowding. The aim was to improve function and aesthetics through digitally planned orthognathic surgery.

**Materials and Methods:** The teeth were leveled and decompensated. Arch coordination was achieved on 0.017X0.025 SS wires before surgical planning, which was done digitally using Nemotec NemoStudio® software. In consultation with a plastic surgeon, the maxilla would be advanced by 5 mm, rotated 1 mm to the left, intruded 1 mm on the left, and the lower midline adjusted 1 mm to the right. Surgical splints were produced in the clinic using a Form 2 (FormLabs) 3D printer and BioMed Clear (Formlabs) biocompatible resin.

**Results:** Cephalometric measurements showed the profile changed from slightly concave to slightly convex, the vertical dimension normalized from a hyperdivergent tendency, and the anteroposterior dimension shifted from Class III to slight Class II. Upper incisors changed from proclined to slightly proclined, and lower incisors from retroclined to proclined.

As expected in the early post-surgery period, a slight relapse occurred, causing minor occlusal disturbances and early contacts, leading to a slight functional shift forward and gingival recession in tooth number 31. This was resolved with selective grinding, and the patient was referred for periodontal treatment.

**Conclusion:** Digital surgical planning allows for precise three-dimensional adjustments of the jaws based on the patient's tomography images, making outcomes more predictable and improving communication with the surgeon. Digital splint production in the clinic eliminates the laboratory stage and enables quick re-production if necessary. Slight relapses and minor periodontal changes can occur in the early stages of Class III surgical cases.



SB088

## EAGLE SENDROMLU İSKELETSEL SINIF III ASİMETRİ HASTASININ DİJİTAL ORTOGNATİK CERRAHİ PLANLAMASI İLE TEDAVİSİ

Sinem İnce Bingöl<sup>1</sup>, Azize Atakan Kocabalkan<sup>1</sup>, **İpek Gizem Bekiroğlu<sup>1</sup>**, Sıdıka Sinem Akdeniz<sup>1</sup>, Berat Serdar Akdeniz<sup>2</sup>

<sup>1</sup>Başkent Üniversitesi

<sup>2</sup>Sağlık Bilimleri Üniversitesi

**AMAÇ:** Eagle sendromu olan iskeletsel sınıf III laterognati hastasının stiloid çıkıntılarının rezeksiyonu ardından ortognatik cerrahi tedavisinin sonuçlarını sunmaktır.

**BİREY ve YÖNTEM:** 16 yıl 9 ay kronolojik yaşta sahip kadın hasta kliniğimize alt çenesinde asimetri olması, ağzını açarken ağrı ve yutkunma güçlüğü şikayetleri ile başvurmuştur. Yapılan klinik ve radyografik muayenede yüzde asimetri, çene ucunda sağa deviasyon, okluzal düzlemde kant, sağda başbaş sınıf II molar-kanin ilişki, solda sınıf III molar-kanin ilişki, sağ bölgede posterior crossbite ve azalmış overbite gözlenmiştir. Üst dental orta hat yerinde, alt dental orta hat yüz orta hattına göre 4 mm sağa sapmıştır. Hastanın panoramik filminde 3 adet supernumere diş ve stiloid çıkıntılarda uzama izlenmiştir. CBCT görüntülemesinde stiloid çıkıntılar sağda 30.5 mm solda 17.7 mm ölçülmüştür. Hasta, Eagle sendromu şüphesi ile kulak burun boğaz bölümüne konsülte edilmiş ve stiloid çıkıntıları transfarineal manipülasyonla rezeke edilmiştir. Bonded ekspansiyon apareyi ile semirapid ekspansiyon protokolü uygulanmıştır. Üst ve alt dişlerde sabit tedavi ile hizalanma gerçekleştirilmiştir. Üç boyutlu (3B) ortognatik cerrahi planlamasına göre bilateral sagittal split ramus osteotomileri uygulanarak mandibuler setback cerrahisi yapılmıştır. Okluzal kantın düzeltimi için ise yumuşak doku iyileşmesi sonrası mandibuler sağ alt bölgeye yerleştirilen minividadan üst premolarlara vertikal etkili lastikler kullanılmıştır.

**BULGULAR:** Tedavi sonunda hastanın asimetrisi giderilip daha dengeli ve estetik bir yüz elde edilmiştir. Hastanın stabil bir oklüzyona kavuşması sağlanmıştır. Laterognati ve okluzal düzlemdeki kant düzeltilmiştir. 2 yıl 8 ay içerisinde sağ- sol sınıf I molar ve kanin ilişki ile ideal overjet ve overbite elde edilmiştir. Sabit retainerlar ile pekiştirme tedavisi yapılmaktadır.

**SONUÇ:** Sendromların eşlik edebildiği iskeletsel bozuklukların tedavisinde 3B ortognatik cerrahi planlaması ve multidisipliner çalışma ile fonksiyonel ve estetik tedavi sonuçlarına ulaşılabilir.



## SB088

### TREATMENT OF SKELETAL CLASS III ASYMMETRY PATIENT WITH EAGLE SYNDROME BY DIGITAL ORTHOGNATHIC SURGICAL PLANNING

Sinem İnce Bingöl<sup>1</sup>, Azize Atakan Kocabalkan<sup>1</sup>, **İpek Gizem Bekiroğlu<sup>1</sup>**, Sıdıka Sinem Akdeniz<sup>1</sup>, Berat Serdar Akdeniz<sup>2</sup>,

<sup>1</sup>Baskent University

<sup>2</sup>Sağlık Bilimleri University

**AIM:** To present the treatment outcomes of orthognathic surgical treatment of a skeletal class III laterognathia patient with Eagle syndrome following resection of the styloid processes.

**SUBJECT AND METHOD:** A 16-year-and-9-month-old female patient presented to our clinic with complaints of mandibular asymmetry, pain upon mouth opening, and difficulty in swallowing. A clinical and radiographic examination revealed facial asymmetry, deviation of the chin to the right side, canting of the occlusal plane, a unilateral posterior crossbite, a decreased overbite, and Class II/Class III molar-canine relationships on the right/left sides, respectively. The lower dental midline was shifted 4mm to the right compared to the upper and facial midline. Three supernumerary teeth and elongation in the styloid processes were detected. Styloid processes were measured at 30.5mm on the right and 17.7mm on the left by CBCT imaging. She was referred to otolaryngology department with suspicion of Eagle syndrome, and the styloid processes were resected via transpharyngeal manipulation. A semi-rapid expansion protocol was applied with an acrylic-bonded appliance. Alignment of teeth was achieved with fixed appliances. Bilateral sagittal split ramus osteotomies were performed according to three-dimensional (3D) orthognathic surgical planning to accomplish mandibular setback surgery. Following soft tissue healing, vertical elastics were used, between the upper premolars and the mini-screw placed in the lower right mandibular region.

**RESULTS:** The patient's facial asymmetry was successfully addressed, resulting in a more balanced and aesthetically pleasing appearance, at the end of the treatment. Stable occlusion was achieved. Laterognathia and canting in the occlusal plane were corrected. Within 2-year-and-8-month, the ideal overjet and overbite relationship and Class I molar-canine relationship on both sides were achieved. Fixed retainers were employed during the retention phase.

**CONCLUSIONS:** 3D orthognathic surgical planning and multidisciplinary collaboration can lead to functional and aesthetic treatment outcomes in the management of skeletal disorders accompanied by syndromes.



SB089

## DUDAK DAMAK YARIKLI BİR BİREYİN RED AYGITI İLE TEDAVİSİ: MULTİDİSİPLİNER BİR YAKLAŞIM

Hilal Algül<sup>1</sup>, Ayşe Tuba Altuğ-Demiralp<sup>1</sup>, Mert Çalış<sup>2</sup>

<sup>1</sup>Ankara Üniversitesi Diş Hekimliği Fakültesi Ortodonti Anabilim Dalı

<sup>2</sup>Hacettepe Üniversitesi Tıp Fakültesi Plastik ve Rekonstrüktif Cerrahi Anabilim Dalı

**Giriş ve Amaç:**Rijid eksternal distraktörler (RED) osteotomi yapılmış maksillaya, intraoral splint ve/veya maksiller kemiğe fikse edilerek kademeli traksiyon uygulayan aygıtlardır.RED aygıtının orta yüz ilerletme tedavisinde etkili bir araç olduğu gösterilmiştir.Avantajları; iyi bir vektör kontrolü sağlaması,sınırsız distraksiyon mesafesi sağlaması,öngörülebilir sonuçların olması ve cihazın kolay uygulanabilir ve çıkarılabilir olmasıdır.Bu vaka raporunda amaç Le Fort I osteotomisi ve RED'le maksiller distraksiyon gerçekleştirilmiş bilateral DDY'li bir bireyin tedavi sonuçlarını sunmaktır.

**Gereç ve Yöntem:** DDY'ye bağlı maksiller yetersizlik sebebiyle kliniğimize başvuran hasta 15 yıl 11 aylık kronolojik yaşa sahiptir. Klinik muayenede Angle Sınıf II maloklüzyon ve konkav profil gözlenmiştir. Maksiller santral ve lateral keser dişler eksik olup overjet -14 mm ve overbite - 6 mm ölçülmüştür. Bilateral yarık hattı belirgin olup premaksilla daha öncesinde rezeke edilmiş ve dil flebi mevcuttur.Steiner sefalometrik analizine göre maksiller retrognati kaynaklı iskeletsel sınıf 3 anomali tespit edilmiştir (ANB: -6°).

**Tedavi Yaklaşımı:** Traksiyon amaçlı intraoral aparey ağız içi tarama sonrası dijital ortamda hazırlanmış ve üretilmiştir.Le Fort I osteotomisi sonrasında 5 günlük latent periyot ardından RED aygıtı ile günde 1 mm'lik maksiller ilerletme gerçekleştirilmiştir. 14 mm'lik ilerletme sonrasında klasik yüz maskesi retansiyon protokolünün dışına çıkılarak hastaya cerrahi rehber splint hazırlanmış ve genel anestezi altında maksilla plaklar ile fikse edilmiştir.Hastanın kemik kalitesinin yetersiz olması, maksiller segmentlerin mobil olması ve yeterli alveolar kemiğin bulunmaması nedeniyle sabit ortodontik tedavi uygulanmamıştır.Protetik diş tedavisi bölümüne yönlendirilerek yarık hattındaki palatal konumlu premolarların çekimi sonrasında kuron restorasyonlarla estetik tedavi planlanmıştır.

**Sonuç:** Rijit eksternal distraktörler ilerletme gereksiniminin fazla olduğu durumlarda tercih edilmekte olup, özellikle ciddi maksiller hipoplazisi olan DDY hastalarında etkili olduğuna inanılmaktadır.Hipoplastik maksilla Le Fort I osteotomisi ile ilerletilerek maloklüzyon düzeltilip yüz dengesi tekrar sağlanabilir ancak DDY hastalarında görülen şiddetli maksiller hipoplazinin tedavisi kemik segmentler arasındaki aşırı farklılıklar, önceki operasyonlara bağlı gelişen skarlaşma ve relaps oranlarının yüksekliği nedenleriyle; geleneksel Le Fort I maksiller ilerletmenin başarı oranları daha düşüktür.



## SB089

### TREATMENT OF AN INDIVIDUAL WITH CLEFT LIP AND PALATE WITH A RED DEVICE: A MULTIDISCIPLINARY APPROACH

Hilal Algül<sup>1</sup>, Ayşe Tuba Altuğ-Demiralp<sup>1</sup>, Mert Çalış<sup>2</sup>

<sup>1</sup>Ankara University Faculty of Dentistry Department of Orthodontics

<sup>2</sup>Hacettepe University Faculty of Medicine, Department of Plastic and Reconstructive Surgery

**Introduction and purpose:** Rigid external distractors (RED) are devices that apply gradual traction to the osteotomized maxilla with intraoral splints. The RED device has been shown to be an effective tool in midface advancement therapy. Advantages of the device; It provides good vector control, unlimited distraction distance, predictable results and the device is easy to apply and remove. The aim of this case report is to present the treatment results of an individual with bilateral DDY who underwent Le Fort I osteotomy and maxillary distraction with RED.

**Materials and Methods:** The patient who applied to our clinic due to maxillary insufficiency due to DDY is 15 years 11 months old. On clinical examination, Angle Class II malocclusion and concave profile were observed. Maxillary central and lateral incisors are missing and overjet is measured as -14 mm and overbite is -6 mm. The bilateral cleft line is evident, the premaxilla was previously resected and a tongue flap is available. According to Steiner cephalometric analysis, skeletal class 3 anomaly caused by maxillary retrognathia was detected (ANB: -6°).

**Treatment Approach:** The intraoral appliance for traction was prepared and produced digitally after intraoral scanning. After Le Fort I osteotomy, maxillary advancement of 1 mm per day was performed with RED after a 5-day latent period. After 14 mm advancement, a surgical guide splint was prepared for the patient, going beyond the classical face mask retention protocol, and the maxilla was fixed with plates under general anesthesia. Fixed orthodontic treatment was not applied due to the patient's inadequate bone quality, mobile maxillary segments, and lack of sufficient alveolar bone. He was referred to the prosthetic dental treatment department and aesthetic treatment with crown restorations was planned after the extraction of palatally positioned premolars in the cleft line,

**Conclusion:** REDs are preferred in cases where the need for advancement is high, and are believed to be especially effective in DDY patients with severe maxillary hypoplasia.





SB090

## İSKELETSEL SINIF II MALOKLUZYONU OLAN HASTANIN KİŞİYE ÖZEL LİNGUAL BRAKET SİSTEMİ İLE ORTODONTİ TEDAVİSİ: VAKA RAPORU

H. İbrahim Taşkın, Didem Aktan Meriç

Yeditepe Üniversitesi Diş Hekimliği Fakültesi Ortodonti Anabilim dalı

**Amaç:** Bu vaka raporunda iskeletsel ve dişsel sınıf II ön açık kapanışı ve posterior çapraz kapanışı olan hastanın, 14 ve 24 numaralı dişlerinin çekimi ile birlikte lingual ortodontik tedavi uygulanarak, vakada dental molar sınıf II, kanin sınıf I ilişkisinin ve ideal okluziyonun sağlanması amaçlanmıştır.

**Gereç ve Yöntem:** Ortodontik tedavi amacıyla kliniğimize başvuran 22 yaşındaki kadın hastanın yapılan radyografik ve klinik muayenesinden sonra tedavisinin kişiye özel üretilen lingual braket sistemi (WIN, DW Lingual System, Bad Essen, Germany) kullanılarak yapılması planlanmıştır. Sırasıyla alt çene ve üst çene indirekt bonding yöntemi ile braketlenmiş, 14 ve 24 numaralı dişlerin çekimi gerçekleştirilmiştir. İlk seansta alt 0,12 NiTi, üst 0,14NiTi ark telleri braketlere overtie yöntemi ile bağlanmıştır. Alt çenede ihtiyaç duyulan stripping işlemleri seviyeleme aşamasında yapılmıştır. Sıralama ve seviyeleme sonrası üst çenedeki çekim boşlukları 13° ekstra torklu 0,16\*0,24 SS tel ile ve moderate ankraj ile kapatılmıştır. Bu aşamada 'en masse retraction', 'vertikal bowing effect' i engellemek amacıyla 'double cable' mekanizması kullanılarak yapılmıştır. Çekim boşlukları kapatıldıktan sonra birinci, ikinci, üçüncü düzen bükümlerin tamamını içeren 0,18\*0,18 beta titanyum ark teli ile interdijitasyon ve okluziyon sağlanmıştır.

**Bulgular:** Aktif tedavi süresi 26 ay olan hastanın sefolometrik değerleri, SNA değeri 78,3°'den 76,4°'ye, Witt's 5,6 mm'den 3,3mm'ye düşmüştür. Üst kesici dişler prokline olup U1-SN açısı 106°'den 96,4°'ye düşmüştür. Alt kesici dişler prokline olup L1-NB 98°'den 95°'ye düşmüştür.

**Sonuç:** Ön açık kapanış ve posterior bölgedeki çapraz kapanış düzeltilmiştir. Dental molar sınıf II ile kanin sınıf I kapanış ilişkisi ve okluziyon sağlanmıştır. Tedavi öncesi hedeflenen tedavi sonucuna ulaşılmıştır.



## SB090

### ORTHODONTIC TREATMENT OF A SKELETAL CLASS II MALOCCLUSION PATIENT USING CUSTOMIZED LINGUAL BRACKET SYSTEM: A CASE REPORT

H. İbrahim Taşkın, Didem Aktan Meriç

Yeditepe University Fakülty Of Dentistry Department Of Orthodontics

**Aim:** This case report aims to achieve dental molar class II and canine class I relationship by extracting teeth 14-24 and using lingual bracket system treatment in a patient with skeletal and dental class II anterior open bite and posterior crossbite.

**Materials and Methods:** A 22 years-old female patient applied to our clinic for orthodontic treatment. After clinical and radiologic examination, a custom-made lingual bracket system (WIN, DW Lingual System, Bad Essen, Germany) was used for the treatment process. First the lower jaw and then upper jaw were bracketed respectively using the indirect bonding method, and teeth numbers 14 and 24 were extracted. Lower 0,12 NiTi and 0,14 NiTi arch wires were applied by using overtie method. During the leveling phase, stripping operations were performed on the lower jaw. After leveling, extraction spaces closed by 13° 16\*24 extra torque SS wire with moderate anchorage. At this stage 'En Masse Retraction' was made using 'Double Cable' mechanics to prevent the vertical bowing effect.

**Results:** The patient was treated for 26 months. The patient's cephalometric values, SNA decreased 78.3° to 76,4°. Witt's value decreased from 5.6 mm to 3,3mm The upper incisors are proclined and the U1-SN angle has decreased from 106° to 96,4°. The lower incisors are proclined and L1-NB has decreased from 98° to 95°.

**Conclusion:** The anterior open bite was closed and the posterior crossbite was corrected. The dental molar class II and canine class I relationship is accomplished. The results targeted before treatment were achieved.



XIX. Uluslararası Türk Ortodonti Derneği Kongresi

Herkes için Dijital Ortodonti  
Klinik Uygulamalarda İpuçları ve Yenilikler

XIX<sup>th</sup> International Congress of Turkish Orthodontic Society  
Digital Orthodontics For Everyone  
Tips & Trends in Clinical Practice

02-06 Kasım / November 2024

Susesi Luxury Resort, Belek-Antalya



SB091

## YETİŞKİN BİR HASTANIN ŞEFFAF PLAKLARLA 3D PRINTED-GUIDE VE DISCISION YÖNTEMİNİ KULLANARAK HIZLANDIRILMIŞ ORTODONTİK TEDAVİSİ: OLGU SUNUMU

Esra Genç<sup>1</sup>, S. Kutalmış Büyük<sup>2</sup>, Mustafa Cihan Yavuz<sup>3</sup>

<sup>1</sup>İstanbul Aydın Üniversitesi, Diş Hekimliği Fakültesi, Ortodonti Anabilim Dalı, İstanbul

<sup>2</sup>Ordu Üniversitesi, Diş Hekimliği Fakültesi, Ortodonti Anabilim Dalı, Ordu

<sup>3</sup>İstanbul Medeniyet Üniversitesi, Diş Hekimliği Fakültesi, Periodontoloji Anabilim Dalı, İstanbul

Daha önce ortodontik tedavi gören yetişkin bayan hasta relaps sonucu oluşan çapraşıklık şikayeti ile başvurmuştur. Mümkün olduğunca en kısa sürede tedavinin tamamlanmasını isteyen hastaya şeffaf plaklarla 3D printed-guide ve discision yöntemi ile ortodontik tedavi planlanmıştır. Orta düzeyde çapraşıklığa sahip olan ve braketle tedavi istemeyip kısa süreli tedavi isteyen hastaya şeffaf plaklarla ortodontik tedavi planlandı. Interdental kortikotomi alanlarını belirlemek amacıyla cbct ile dişlerin köklerinin yerleri dikkate alınarak guide hazırlandı. Lokal anestezi sonrası 3D printer ile üretimi gerçekleştirilen guide rehberliğinde bistüri ile kortikotominin gerçekleştirileceği alanlarda insizyon sonrası disk testere (Osstem İmplant, Esset KIT-Saw, Seul, Kore) yardımıyla yaklaşık 3 mm derinliğinde kesiler yapıldı. Herhangi bir sutur gerektirmeyen işleminden bir gün sonra şeffaf plaklarla ortodontik tedaviye başlandı. Bölgesel Hızlandırıcı Fenomeni (RAP) göz önüne alınarak hastadan 5 günde 1 plaklarını değiştirmesi istendi. 14 adet şeffaf plağın kullanıldığı yaklaşık 3,5 aylık tedavi sürecinin ardından retainer ve essix plaklar yapıp hastanın tedavisi sonlandırıldı. Retansiyon evresinin 1. 3. ve 8. aylarda kontrol amacıyla hasta gözlemlendi. Tedavi sonunda 3,5 ay gibi kısa bir sürede dişetinde herhangi bir skar doku gözlenmemiş olup ideal estetik, fonksiyon, fonasyon ve hasta memnuniyeti sağlanmıştır. Şeffaf plaklar ile estetik bir tedavi süreci gerçekleştirilirken CBCT ile 3D üretilen guide ile kortikotomi sırasında diş kökü hasarının önüne geçilmiş ve RAP 'ın sadece hızlandırılmış tedavi süreci değil, aynı zamanda tedavi sonrası relapsı azaltıcı etkisi hedeflenmiştir. Sonuç olarak minimal invaziv teknik olan discision yöntemi, 3D-guide ile çok daha güvenli bir şekilde gerçekleştirilerek şeffaf plaklar ile hem estetik hem de hızlı ve kalıcı bir ortodontik tedavi sağlamıştır.



**SB091**

**ACCELERATED ORTHODONTIC TREATMENT OF AN ADULT PATIENT USING 3D PRINTED-GUIDE AND DISCISION METHOD WITH CLEAR ALIGNERS: A CASE REPORT**

**Esra Genç<sup>1</sup>**, S. Kutalmış Büyük<sup>2</sup>, Mustafa Cihan Yavuz<sup>3</sup>

<sup>1</sup>Istanbul Aydın University, Faculty of Dentistry, Department of Orthodontics, Istanbul

<sup>2</sup>Ordu University, Faculty of Dentistry, Department of Orthodontics, Ordu

<sup>3</sup>Istanbul Medeniyet University, Faculty of Dentistry, Department of Periodontology, Istanbul

An adult female patient who had previously undergone orthodontic treatment was admitted with the complaint of crowding caused by relapse. Orthodontic treatment is planned with clear aligners, 3D printed-guide and discision method for patient who wants the treatment to be completed as soon as possible. Orthodontic treatment with clear aligners was planned for the patient, who had moderate crowding. In order to determine areas of interdental corticotomy, a guide was prepared by taking into account locations of the roots of teeth with CBCT. After local anesthesia, incisions of approximately 3 mm deep were made with help of a disc saw (Osstem Implant, Esset KIT-Saw, Seoul, Korea) after incision in the areas where corticotomy will be performed with a bisturi under the 3D printed-guide. One day after procedure, which does not require any sutures, orthodontic treatment was started with aligners. Considering the Regional Accelerator Phenomenon (RAP), patient was asked to change her aligners 1 time in 5 days. After approximately 3.5 months of treatment in which 14 aligners were used, retainer and essix plates were made and patient's treatment was completed. The patient was observed for control purposes at 1st, 3rd and 8th months of the retention phase. At the end of the treatment, no scar tissue was observed in the gingiva in a short period of 3.5 months, and ideal aesthetics, function, phonation and patient satisfaction were achieved. While an aesthetic treatment process is carried out with aligners, tooth root damage is prevented during corticotomy with 3D-printed guide with CBCT and effect of RAP is aimed not only for the accelerated treatment process but also for reducing relapse after treatment. As a result, discision method, which is a minimally invasive technique, was performed much more safely with 3D printed-guide, providing both aesthetic and rapid and permanent orthodontic treatment with clear aligners.



SB092

## DERİN KAPANIŞLI SINIF II ERİŞKİN BİREYİN ŞEFFAF PLAK VE 3D SANAL PLANLAMA İLE ORTOGNATİK CERRAHİ TEDAVİSİ

Merve Berika Kadioğlu, **Meyra Durmaz**

Ankara Üniversitesi Diş Hekimliği Fakültesi

**AMAÇ:** Bu vaka sunumunun amacı derin kapanış ve Sınıf II maloklüzyona sahip erişkin bireyin Invisalign şeffaf plaklarla ve 3D sanal cerrahi planlama ile yürütülen ortognatik cerrahi tedavisine ait sonuçlarını göstermektir.

**MATERYAL METOT:** Alt dişlerinin geride olması şikayeti ile kliniğimize başvuran 26 yaşındaki hastanın klinik muayenesinde Sınıf II kanin ve molar ilişki, artmış overjet(4,5 mm), derin kapanış(9mm), artmış spee eğrisi, belirgin çene ucu ve derin labiomental sulkus tespit edilmiştir. Aynı zamanda sefalometrik değerlerinde bimaxiller retrüzyon, iskeletsel sınıf II anomali(ANB:6,5°), azalmış dik yön boyutları (SN-GoGn: 21°) belirlenmiştir.

Sınıf II molar ve kanin ilişkilerini düzeltmek, derin kapanışını düzeltmek, dental arkları hizalamak, dişlerin eksen eğimlerini ideal hale getirmek, spee eğrisini düzleştirmek, uyumlu bir oklüzyon sağlayarak fasial estetiği iyileştirmek amacıyla ortognatik cerrahi ve şeffaf plak tedavisi planlanmıştır.

**BULGULAR:** Pre-operatif ortodontik tedavi aşamasında kesici dişler dikleştirilmiş ve trasnversal yönde genişletme 29 plak kullanılarak sağlanmıştır. Tamamen düzeltilmeyen Spee eğrisi ise manbibular ilerletme sonrası "tripod" temas sağlayacak şekilde mandibulanın vertikal konumunun yönlendirilmesine yardımcı olmuştur. 3 boyutlu sanal cerrahi programı(NemoFab) üzerinde bimaxiller cerrahi planlanan hastaya maksiller sarkıtma(3 mm) ve bimaxiller ilerletme(maksilla 3 mm, mandibula 10 mm) planlanmıştır. 3 boyutlu yazıcıda üretilen cerrahi splintler ameliyatta IMF vidaları ile tutturulmuş, rijit fiksasyon yapılmıştır. Bölgesel hızlanma fenomeninden yararlanmak için post-op dönemde plak kullanımına devam edilirken posterior dişlerde oluşturulan buton kesilerinden vertikal lastikler asılmıştır. Postoperatif ortodontik tedavi sırasında final oklüzyonun detaylandırmak için toplam 14 ek plak kullanılmıştır. 24 aylık tedavinin sonucunda spee eğrisi düzleştirilmiş, dental arklar geliştirilmiş, overjet-overbite idealize edilerek hastaya estetik ve fonksiyonel oklüzyon kazandırılmıştır.

**SONUÇ:** Sagittal ve vertikal yönde iskeletsel sapmaların da eşlik ettiği ağır derin kapanış vakalarında geleneksel yöntemler sınırlı kalabilmektedir. Artmış overbite'lı erişkin sınıf II bireylerde özellikle kesici dişlerde braket temasına bağlı olarak sabit mekaniklerle tedavi oldukça güç olmaktadır. Şeffaf plakların derin kapanış vakalarında kullanımı sınırlı etkinliğe sahip olsa da cerrahi iş birliği ile tatmin edici sonuçlar elde edilebilmektedir.



## SB092

### ORTHOGNATHIC SURGICAL TREATMENT OF CLASS II ADULT WITH DEEP BITE USING CLEAR ALIGNER AND 3D VIRTUAL PLANNING

Merve Berika Kadiođlu, **Meyra Durmaz**

Ankara University Faculty of Dentistry

**AIM:** The aim of this case report is to show the results of orthogentic surgical treatment of an adult deep bite and Class II malocclusion using Invisalign clear aligners and 3D virtual surgical planning.

**MATERIAL METHOD:** In the clinical examination of a 26-year-old patient who presented to our clinic with the complaint of having posterior lower teeth, Class II canine and molar relationship, increased overjet (4.5 mm), deep bite (9 mm), increased spee curve, prominent jaw tip and deep labiomental sulcus were detected. At the same time, bimaxillary retrusion, skeletal class II anomaly (ANB: 6,5°), decreased vertical direction dimensions (SN-GoGn: 21°) were determined in cephalometric values.

**RESULTS:** In the pre-operative orthodontic treatment phase, the incisors inclination were improved and transversal expansion was achieved using 29 aligners. Spee curve, which was not completely corrected, helped to orient the vertical position of the mandible to provide "tripod" contact after manbibular advancement. On the 3D virtual surgery program(NemoFab), maxillary sag (3 mm) and bimaxillary advancement (maxilla 3 mm, mandible 10 mm) were planned. Surgical splints were attached with IMF screws in the operation and rigid fixation was performed. Vertical elastics were suspended from the button incisions created in the posterior teeth while continuing to use aligners in the post-op period. 14 refinement were used to elaborate final occlusion during postoperative orthodontic treatment.

**CONCLUSION:** Traditional methods may be limited in severe cases of deep bite accompanied by skeletal deviations in sagittal and vertical directions. In adult class II individuals with increased overbite, treatment with fixed mechanics is very difficult due to bracket contact, especially in incisors. Although the use of clear aligners in deep bite cases has limited efficacy, satisfactory results can be achieved with surgical.



SB093

## KOMPLEKS DENTAL PROBLEMLERİN MULTİDİSİPLİNER TEDAVİSİ: İKİ VAKANIN İNCELENMESİ

ŞEYMA GÜNDOĞDU

İSTANBUL RUMELİ ÜNİVERSİTESİ

**Giriş:** Toplum uzun vadeli dental sağlığa ve doğal dişlerin korunmasına daha fazla ilgi göstermeye başladığından beri, hastalar optimal oklüzyonun oluşturulması ve dental arkın bütünlüğünün sağlanmasına yönelik kompleks tedavileri daha kolay kabul etmektedir. Son zamanlarda koordineli ortodontik ve protetik tedavi programları daha sık hale gelmiştir ve özellikle erişkinlerin ortodontik aparey kullanımını sosyal olarak kabul edilmiştir(1-4).

**Vaka 1:** Kliniğimize dişler arasındaki boşluk ve dişlerini kapattığında tam kapanmadığı şikayetiyle başvuran hastanın yapılan muayenede 26,27,35,36,45,46'nın çürük sebebiyle kaybedildiği, mandibular çekim boşluklarına dişlerin kayması sonucu anteriorda ciddi diastemalar olduğu tespit edilmiştir. 10 aylık aktif şeffaf plak tedavi sonunda hastanın çekim boşlukları düzenlenerek implantları yapılmıştır. Implant osteointegrasyonu beklenirken oklüzyon düzenlemesi için 4 aylık revizyon tedavisi uygulanmıştır. Daha sonra protetik üst yapı yapılarak mevcut dişlerde invaziv işlem yapılmadan ideal oklüzyon sağlanmıştır.

**Vaka 2:** Kliniğimize ideal protetik restorasyonu yapabilmek için pre-protetik düzenleme amacıyla yönlendirilen hastanın maxiller lateral dişlerinin çapraz kapanışta olduğu 15, 36, 46,47 'nin eksik olduğu tespit edilmiştir. 8 aylık aktif şeffaf plakla ortodontik tedavi sonunda çapraz kapanışta bulunan lateral dişler doğru konuma alınmış, boşluğa devrilen dişlerin aksları düzenlenmiştir. Hastaya aktif ortodontik tedavi döneminde implantları uygulandığı için hasta kronlarının tamamlanması için proteze yönlendirilmiştir. Daha sonra oklüzyonun iyileştirilmesi için revizyon plakları 3 ay uygulanarak, ideal diş dizisinde tedavi bitirilmiştir.

**Sonuç:** Şeffaf plak tedavisi ile pre protetik hazırlık yapılırken, dişlerde mevcut bulunan ortodontik problemlerde çözülmüştür. Planlama dijital olarak gerçekleştirildiği için tahmini tedavi süresinde tedaviler tamamlanmıştır.



XIX. Uluslararası Türk Ortodonti Derneği Kongresi

Herkes için Dijital Ortodonti  
Klinik Uygulamalarda İpuçları ve Yenilikler

XIX<sup>th</sup> International Congress of Turkish Orthodontic Society

Digital Orthodontics For Everyone  
Tips & Trends in Clinical Practice

02-06 Kasım / November 2024

Susesi Luxury Resort, Belek-Antalya



SB093

## MULTIDISCIPLINARY TREATMENT OF COMPLEX DENTAL PROBLEMS: A STUDY OF TWO CASES

ŞEYMA GÜNDOĞDU

ISTANBUL RUMELI UNIVERSITY

**Introduction:** Since society has become more interested in long-term dental health and the preservation of natural teeth, patients are more accepting of complex treatments aimed at creating optimal occlusion and ensuring the integrity of the dental arch. Recently, coordinated orthodontic and prosthetic treatment programs have become more common, and the use of orthodontic appliances, especially by adults, has become socially accepted (1-4).

**Case1:** In the examination of the patient who applied to our clinic with the complaint that the gap between the teeth was not closed completely when he closed his teeth, it was determined that 26, 27, 35, 36, 45, 46 teeth were lost due to caries, and serious diastemas occurred in the anterior as a result of the teeth slipping into the mandibular extraction spaces. At the end of 10 months of active aligners treatment, the patient's extraction spaces were arranged and implants were made. While waiting for implant osteointegration, a 4-month revision treatment was applied for occlusion adjustment. Then, a prosthetic superstructure was made and ideal occlusion was achieved on the existing teeth without any invasive procedure.

**Case2:** The patient was referred to our clinic for pre-prosthetic adjustment in order to make the ideal prosthetic restoration. It was determined that the maxillary lateral teeth were in crossbite and 15, 36, 46, 47 were missing. At the end of 8 months of orthodontic treatment with active transparent plaque, the lateral teeth in crossbite were placed in the correct position, and the axes of the teeth that fell into the gap were arranged. Since the patient had implants during the active orthodontic treatment period, the patient was directed to a prosthesis to complete the crowns. Then, 3-month revision plates were applied to improve the occlusion, and the treatment was completed in the ideal tooth alignment.

**Result:** During the pre-prosthetic preparation with aligners treatment, the orthodontic problems existing in the teeth were solved. Since planning was done digitally, treatments were completed within the estimated treatment time.





SB094

## POSTPUBERTAL DÖNEMİNDEKİ İSKELETSEL SINIF III HASTADA KORTİKOTOMİ DESTEKLİ YÜZ MASKESİ KULLANIMININ ETKİLERİNİN DEĞERLENDİRİLMESİ: OLGU SUNUMU

Deniz ÖZDEMİR, Samet ÖZDEN

İnönü Üniversitesi Diş Hekimliği Fakültesi Ortodonti Anabilim Dalı

**Amaç:** Bu olgu sunumunun amacı, post-pubertal dönemdeki iskeletsel sınıf III maloklüzyona sahip ve oligodonti mevcudiyeti bulunan hastada kortikotomi destekli yüz maskesi kullanımı sonrası iskeletsel değişimlerin lateral sefalometrik film analizi ile incelenmesidir.

**Gereç-Yöntem:** 15 yıl 5 ay yaşındaki erkek hasta kliniğimize alt çenesinin önde olması şikayeti ile başvurmuştur. Alınan anamnezde, 50 günlükken geçirilen sepsis sonucu sağ-sol el ve burunda ciddi ekstremitte defektleri meydana geldiği öğrenilmiştir. Yapılan klinik muayene, model ve fotoğraf analizinde maksiller anterior bölge dişlerinin eksik olduğu, dişsel sınıf III kapanış ve anterior çapraz kapanış olduğu görülmüştür. Tedavi başı sefalometrik analizde SNA: 76°; SNB: 85°; ANB: -9°; overjet: -8,8 mm olarak tespit edilmiştir. Yapılan değerlendirme sonucunda büyüme-gelişim döneminin tamamlanmış olmasından ötürü hastaya ortognatik cerrahi ile tedavi seçeneği sunulmuştur. Hastanın tıbbi geçmişindeki hastalıklardan kaynaklanan psikolojik rahatsızlıklardan dolayı ailesi bu seçeneği reddetmiştir. Bunun üzerine alınan karar sonucu hastaya LeFort 1 kortikotomi kesisi ve bu kesiyi takiben yüz maskesi tedavisinin yapılmasına karar verilmiştir. LeFort 1 osteotomisinin sınırları; nazal septumu, fossa kaninayı ve pterygoid plâtelere içerecek şekildedir. Operasyondan sonra geçirilen 5 günlük 'latent periyodun' ardından yüz maskesi ile maksillaya kuvvet verilmeye başlanmıştır. İlk ay tek taraflı 300 gr ile başlanılan kuvvet, üçüncü ay sonrasında tek taraflı 750 gr'a çıkarılmıştır. Aynı zamanda süturların aktivasyonunu desteklemek amacıyla RME apareyinin vidası 3 ay boyunca günde iki tur olacak şekilde, 3 gün açılıp 3 gün kapatılmıştır. Tedavi yaklaşık 10 ay sürmüştür.

**Sonuç:** 10 ay süren tedavi sonrası alınan lateral sefalometrik filmde; SNA' nın 4° arttığı, SNB nin 2° azaldığı ve ANB nin de 6° arttığı tespit edilmiştir. Hastanın konkav profilinde iyileşme elde edilmiştir. Kortikotomi destekli yüz maskesi tedavisi, post-pubertal dönemdeki hastalarda ortognatik cerrahiye alternatif olabilecek bir tedavi yöntemidir.



## SB094

### EVALUATION OF THE EFFECTS OF CORTICOTOMY-ASSISTED FACEMASK THERAPY IN A SKELETAL CLASS III PATIENT DURING POST-PUBERTAL PERIOD: A CASE REPORT

Deniz ÖZDEMİR, Samet ÖZDEN

İnönü University, Faculty of Dentistry, Department of Orthodontics

**Objective:** The aim of this case report is to investigate the skeletal changes in a post-pubertal patient with skeletal classIII malocclusion and oligodontia after the use of a corticotomy-assisted face mask using lateral cephalometric film analysis.

**Materials and Methods:** A 15 years 5 months old male patient was presented to our clinic with the complaint of his lower jaw being forward. From the medical history, it was learned that severe limb defects occurred in the right-left hand and nose as a result of sepsis at the age of 50 days. Clinical examination ,model and photographic analysis revealed that the maxillary anterior region teeth were missing, dental classIII bite and anterior crossbite. In the cephalometric analysis at the beginning of treatment, SNA:76°; SNB:85°; ANB:-9°; overjet:-8.8 mm. As a result of the evaluation, the patient was offered the option of treatment with orthognathic surgery due to the completion of the growth-development period. The patient's family rejected this option due to psychological disorders caused by the patient's medical history. As a result, it was decided to perform LeFort 1 corticotomy and face mask treatment following corticotomy. The borders of the LeFort 1 osteotomy included the nasal septum, the fossa canina and the pterygoid plate. After a 5-day 'latent period' after the operation, force was started to be applied to the maxilla with a face mask. The force started with 300 g on one side in the first month and increased to 750 g after the third month. At the same time, in order to support the activation of the sutures, the screw of the RME appliance was opened for 3 days and closed for 3 days, two turns per day, for 3 months. The treatment lasted approximately 10 months.

**Conclusion:** After 10 months of treatment, lateral cephalometric film showed that SNA increased by 4°, SNB decreased by 2° and ANB increased by 6°. The patient's concave profile was improved. Corticotomy-assisted face mask treatment is an alternative treatment method to orthognathic surgery in post-pubertal patients.



**SB095**

## **MANDİBULAR SİMFİZ BÖLGESİ DEĞİŞİMLERİNİN PROFİL ESTETİĞİNE ETKİSİNİN DEĞERLENDİRİLMESİ**

**ELİF KÜÇÜK, MÜCAHİD YILDIRIM**

NECMETTİN ERBAKAN ÜNİVERSİTESİ DİŞ HEKİMLİĞİ FAKÜLTESİ

Ortodontik tedavi, düzgün diş dizilimi ve optimum okluzyon oluşturmanın yanı sıra, iyi görünümlü bir yüz elde etmeyi amaçlar. Bu nedenle yüz estetiği, ortodontik tedavilerde uzun süredir önemli bir faktördür. Profil estetiği de yüz estetiğinin önemli bir parçasıdır ve giderek daha fazla ilgi görmektedir (Maple ve ark 2005).

Günümüzde insanlar dış görünüşe, özellikle yüz estetiğine büyük önem vermektedir. Dış görünüşe verilen önemde yüz estetiği büyük bir paya sahiptir. Yüz estetiğini tanımlamak amacıyla ideal normları ve oranları belirlemeye çalışan geçmişte yapılmış çok sayıda araştırma bulunmaktadır (Ricketts 1968).

Bu çalışmanın amacı, mandibular simfiz bölgesinde sagittal ve vertikal yönlerde değişim yapılmış kadın ve erkek fotoğraflarının ortodonti uzmanları, protetik diş tedavisi uzmanları, ağız diş ve çene cerrahisi uzmanları, diş hekimleri, 18 yaş üstü ortodontik tedavi görmekte olan hastalar ve meslek dışı bireyler tarafından değerlendirilmesini sağlamaktır.

Bu çalışmaya; ortodonti uzmanları, protetik diş tedavisi, ağız diş ve çene cerrahisi uzmanı, diş hekimleri, ortodontik tedavi görmekte olan hasta ve meslek dışı birey gruplarından 30'ar kişi olmak üzere 180 kişi katılmıştır. Katılımcılara bilgisayarda (Dolphin İmaging 11.95) düzenlenmiş 10 adet kadın ve 10 adet erkek profil fotoğraflarının bulunduğu online anket iletilmiştir. Katılımcılardan fotoğrafları estetik açıdan puanlamaları istenmiştir. Katılımcıların cinsiyet ve sosyal statü/meslek özelliklerine göre istatistiksel veriler elde edilmiştir.

En estetik bulunan profil, ideal profil olmuştur. En beğenilmeyen profil ise kadın fotoğrafında mandibular simfiz bölgesinin sagittal olarak 4mm ileride konumlandığı fotoğraf, erkek fotoğrafında mandibular simfiz bölgesinin vertikal olarak 4mm yukarıda konumlandığı fotoğraf olmuştur. Cinsiyet ve sosyal statü/meslek gibi faktörlerde istatistiksel olarak farklılıklar bulunmuştur. Bu faktörler kişinin estetik algısını etkilemektedir.



**SB095**

## **EVALUATION OF THE IMPACT OF MANDIBULAR SYMPHYSIS REGION ALTERATIONS ON PROFILE AESTHETICS**

**ELİF KÜÇÜK, MÜCAHİD YILDIRIM**

NECMETTİN ERBAKAN UNIVERSITY FACULTY OF DENTISTRY

Orthodontic treatment aims to achieve a good-looking face, as well as creating proper tooth alignment and optimum occlusion. Therefore, facial aesthetics has long been an important factor in orthodontic treatments. Profile aesthetics is also an important part of facial aesthetics and is attracting increasing attention (Maple et al. 2005).

Nowadays, people attach great importance to appearance, especially facial aesthetics. Facial aesthetics have a large share in the importance given to appearance. There are many studies conducted in the past that have attempted to determine ideal norms and proportions to define facial aesthetics (Ricketts 1982). The objective of this study is to evaluate the perceptions of orthodontists, prosthodontists, oral and maxillofacial surgeons, dentists, patients over 18 years old undergoing orthodontic treatment, and laypersons towards digitally altered photographs of male and female profiles, which had been modified in the sagittal and vertical dimensions within the mandibular symphysis region.

A total of 180 individuals participated in this study, with 30 individuals from each of the following groups: orthodontists, prosthodontists, oral and maxillofacial surgeons, general dentists, patients receiving orthodontic treatment, and laypersons. Participants were provided with an online survey containing digitally modified profile photographs of 10 females and 10 males (Dolphin Imaging 11.95). They were requested to rate the aesthetic appeal of these photographs. Statistical data was gathered based on the gender and socioprofessional status of the participants.

The profile rated as most aesthetically pleasing was the ideal profile. The least favored profiles were those of a female with the mandibular symphysis region positioned 4mm forward sagittally, and a male with the mandibular symphysis region positioned 4 mm above vertically. Statistical differences were observed based on factors such as gender and socio- professional status. These factors were found to influence an individual's perception of aesthetics.



SB097

## FARKLI SAGITTAL YÖN İSKELETSEL ANOMALİYE SAHİP HASTALARDA ÇIĞNEME KASLARININ ULTRASONOGRAFİ VE ULTRASONOGRAFİK ELASTOGRAFİ İLE İNCELENMESİ

Cansu Tüfekçi<sup>1</sup>, Esra Bolat Gümüş<sup>1</sup>, Sevcihan Günen Yılmaz<sup>2</sup>

<sup>1</sup>Akdeniz Üniversitesi, Diş Hekimliği Fakültesi, Ortodonti Anabilim Dalı, Antalya, Türkiye

<sup>2</sup>Akdeniz Üniversitesi, Diş Hekimliği Fakültesi, Ağız Diş ve Çene Radyolojisi Anabilim Dalı, Antalya, Türkiye

**Amaç:** Bu çalışmanın amacı benzer büyüme gelişim dönemlerinde olan farklı sagittal yön iskeletsel maloklüzyona sahip bireylerin masseter, anterior digastrik, geniohyoid ve mental kaslarını ultrasonografi ve ultrasonografik elastografi ile incelemek ve sınıflar arası değerlendirme yapmaktır.

**Gereç ve Yöntem:** Bu çalışmada normodiverjan ve büyüme gelişim döneminde (S, Mp3cap) olan 30 Sınıf I (17 kız, 13 erkek), 30 Sınıf II (14 kız, 16 erkek), 27 Sınıf III (12 kız, 15 erkek) bireye ait ultrasonografi ve elastografik ultrasonografi kayıtları kullanılmıştır. Bireylerin masseter, anterior digastrik, geniohyoid ve mental kasları ultrasonografi ve ultrasonografik elastografi ile incelenmiş ve sınıflar arasında karşılaştırılmıştır.

**Bulgular:** Masseter kas kalınlığı sınıflar arasında benzer bulunurken ( $p>0,05$ ), sağ masseter alan ölçümü Sınıf III hastalarda Sınıf II hastalardan ( $p=0,015$ ), sağ masseter uzunluk ölçümü ise Sınıf III hastalarda Sınıf I hastalardan büyük bulundu ( $p=0,004$ ). Yardımcı çiğneme kaslarına ait ultrasonografi ölçümlerinde sınıflar arası anlamlı farklılık bulunamadı. Sınıflar arası ultrasonografik elastografi ölçümlerinde ise istirahatte sağ masseter ( $p=0,001$ ), maksimum diş sıkımda ise sol masseterde ( $p=0,032$ ) Sınıf III hastaların ölçümleri Sınıf II hastalardan büyük bulundu.

**Sonuç:** Büyüme gelişim dönemindeki farklı sagittal yön maloklüzyonlara sahip bireylerin kas boyutları ve elastisiteleri yaklaşık olarak birbirine yakın bulunmuştur.



## SB097

### EVALUATION OF MASTICATORY MUSCLES IN PATIENTS WITH DIFFERENT SAGITTAL DIRECTION SKELETAL ANOMALIES BY ULTRASONOGRAPHY AND ULTRASONOGRAPHIC ELASTOGRAPHY

Cansu Tüfekçi<sup>1</sup>, Esra Bolat Gümüüş<sup>1</sup>, Sevcihan Günen Yılmaz<sup>2</sup>

<sup>1</sup>Department of Orthodontics, Faculty of Dentistry, University of Akdeniz, Antalya, Turkey

<sup>2</sup>Department of Oral and Maxillofacial Radiology, Faculty of Dentistry, University of Akdeniz, Antalya, Turkey

**Objective:** The aim of this study was to investigate the masseter, anterior digastric, geniohyoid and mental muscles of individuals with different sagittal direction skeletal malocclusion at similar growth and developmental stages by ultrasonography and ultrasonographic elastography and to make evaluation between classes.

**Materials and Methods:** In this study, ultrasonography and elastographic ultrasonography records of 30 Class I (17 girls, 13 boys), 30 Class II (14 girls, 16 boys), 27 Class III (12 girls, 15 boys) individuals who were normodivergent and in the growth development period (S, Mp3cap) were used. The masseter, anterior digastric, geniohyoid and mental muscles of the individuals were examined by ultrasonography and ultrasonographic elastography and compared between classes.

**Results:** While masseter muscle thickness was similar between the classes ( $p>0.05$ ), right masseter area measurement was greater in Class III patients than in Class II patients ( $p=0.015$ ) and right masseter length measurement was greater in Class III patients than in Class I patients ( $p=0.004$ ). There was no significant difference between the classes in ultrasonographic measurements of the accessory masticatory muscles. In ultrasonographic elastography measurements between classes, the measurements of Class III patients were greater than those of Class II patients in the right masseter at rest ( $p=0.001$ ) and in the left masseter at maximum clenching ( $p=0.032$ ).

**Conclusion:** Muscle size and elasticity of individuals with different sagittal direction malocclusions during the growth and development period were found to be approximately similar.



SB098

## ÜST ÇENENİN YATAY DÜZLEMDEKİ ROTASYONLARI, ORTA YÜZ BÖLGESİNDE DE DEVAM EDER Mi?

İREM ÖZGEN DEMİREL, DİLARA KAHRAMAN, ARZU ARI DEMİRKAYA

İSTANBUL OKAN ÜNİVERSİTESİ

**Amaç:** Çalışmanın amacı, üst çenedeki yatay düzlem rotasyonları ile zigomatik bölgenin yapısı ve belli başlı iskeletsel ölçümler ile ilişkisini belirlemektir. Bu bilgi, ilk muayene sırasında hekimin hastaya daha doğru bilgi vermesine ve ortodontik veya ortognatik tedavi planının daha doğru oluşturulmasına yarayabilir. Ayrıca, üst dental ark, zigomatik kemik ve yumuşak dokusunun asimetrisini ölçülebilir kılmak için KIBT görüntüleri kullanılarak normatif veri oluşturmak da amaçlanmıştır. Bu veriler, ortodontik tedavi ve değerlendirme süreçlerinde asimetrisinin özelliklerini belirlemede ve tedavi planlamasında rol oynayabilir.

**Gereç ve Yöntem:** 25 ortognatik cerrahi hastasının ( 19 K, 6 E) preoperatif sefalometrik filmleri ve KIBT verisi çalışmanın gereğini oluşturmuştur. Obez ve sendromik hastaların verileri dahil edilmemiştir. Materialize Mimics programı ile KIBT verisinden seçilen Aksiyal Referans Düzlemi üzerinde, kafa sağ ve sol ayrı yarı olarak düşünülüp, zigomatik bölge sert ve yumuşak dokusuna ait 8 lineer ve 1 açısal ölçüm yapılmış ve parametreler t-testi ve Pearson korelasyon testiyle incelenmiştir.

**Bulgular:** KIBT ölçümlerinde, kadınlarda yumuşak dokuyu gösteren ölçümlerin ortalamaları ( $p:0.035$ ;  $p<0.05$ ) ve Kanin-zigoma açısı ( $p:0.011$ ;  $p<0.05$ ) ; erkeklerde ise sert dokuyu gösteren ölçümlerin ortalamaları ve Kanin vertikal yüksekliği (ort:  $47,02\pm5,68$ ) daha fazladır( $p:0.021$ ;  $p<0.05$ ). Maksiller derinlik yumuşak doku kalınlıkları ile negatif korelasyon göstermiştir ( $r:0,3$  , $p:0.035^*$ ). ANB ve Sn-GoMe kemiksel ölçümler ile zayıf negatif korelasyon göstermiştir (ANB:  $r:-0,4$ ,  $p:0,004^*$ -Sn-GoMe:  $r:-0,4$ ,  $p:0,001^*$ ). SnGo-Me ve Kanin-Zigoma Açısı ile pozitif yönlü zayıf korelasyon tespit edilmiştir ( $p:0.044$ ;  $p<0.05$ ). Yumuşak ve sert doku kalınlıkları arasında korelasyon bulunamamıştır ( $r:0,003$ ,  $p:0,986$ ). Sağ ve sol taraf arasında olduğu gibi, Kanin-Zigoma Açısı ile 3B ölçümleri arasında da istatistiksel olarak anlamlı bir ilişki bulunamamıştır.

**Sonuç:** Bu çalışmanın sonuçlarına göre, sadece inspeksiyonla üst çenenin yatay yöndeki rotasyonu ve zigomatik kemikteki rotasyon ile kemik projeksiyonuna ilişkin yeterli fikir elde etmek mümkün görünmemektedir. Ancak zigomatik bölgenin ve üstçene ile ilişkisinin KIBT görüntüleri üzerinde güvenilir şekilde ölçümlenmesi sağlanmıştır. Bu tür çalışmaların daha büyük örneklem sayılarıyla yapılması önerilebilir.



## SB098

### DO HORIZONTAL PLANE ROTATIONS OF THE MAXILLA CONTINUE IN THE MIDFACE REGION?

İREM ÖZGEN DEMİREL, DİLARA KAHRAMAN, ARZU ARI DEMİRKAYA

ISTANBUL OKAN UNIVERSITY

The study aims to determine the relationship between horizontal plane rotations in the maxilla and the zygomatic region using CBCT images, aiding clinicians in providing accurate patient information and precise treatment plans. Normative data for measuring asymmetries in the upper dental arch, zygomatic bone, and soft tissue will also be created.

Preoperative cephalometric films and CBCT data from 25 orthognathic surgery patients (19 females, 6 males) were analyzed, excluding data from obese and syndromic patients. Using Materialize Mimics software, 8 linear and 1 angular measurements of the zygomatic region's hard and soft tissues were made on the Axial Reference Plane. The parameters were analyzed using t-tests and Pearson correlation tests.

CBCT measurements showed that females had higher averages in soft tissue measurements and the canine-zygoma angle ( $p:0.011$ ;  $p<0.05$ ), while males had higher averages in hard tissue measurements and canine vertical height (mean:  $47.02\pm5.68$ ) ( $p:0.021$ ;  $p<0.05$ ). Maxillary depth negatively correlated with soft tissue thickness ( $r:0.3$ ,  $p:0.035^*$ ) and showed weak negative correlations with ANB and Sn-GoMe skeletal measurements (ANB:  $r:-0.4$ ,  $p:0.004^*$ ; Sn-GoMe:  $r:-0.4$ ,  $p:0.001^*$ ). A weak positive correlation was found between Sn-GoMe and the canine-zygoma angle ( $p:0.044$ ;  $p<0.05$ ).

No correlation was found between soft and hard tissue thicknesses ( $r:0.003$ ,  $p:0.986$ ), nor between the right and left sides, or the canine-zygoma angle and 3D measurements.

While inspection alone appears insufficient for adequate information on maxillary and zygomatic bone rotations, reliable measurements were achieved using CBCT images. Larger sample sizes are recommended for future studies.





SB099

## ORTOGNATİK CERRAHİ HASTALARININ SOSYAL MEDYA KULLANIM ALIŞKANLIKLARININ DEĞERLENDİRİLMESİ

Şerife Şahin<sup>1</sup>, Hilal Okyar<sup>2</sup>

<sup>1</sup>Ortodonti Bölümü, Diş Hekimliği Fakültesi, Bezmialem Vakıf Üniversitesi

<sup>2</sup>Serbest Diş Hekimi

**Giriş ve Amaç:** Sosyal medya kullanımının bireyin fiziksel görünümünü değiştiren estetik cerrahi gibi uygulamalara hastaları motive ettiği ve cerrahi gibi maliyetli ve ciddi girişimlere karşı bireylerin arzusunu ortaya çıkarttığı gösterilmiştir. Fiziksel görünüm ile ilişkili kaygının bireyin algıladığı toplumsal güzellik idealleriyle ilişkili olduğu ortaya koyulmuştur. Bu çalışmanın amacı ortognatik cerrahi ameliyatı olmuş ve olacak hastaların sosyal medya kullanım alışkanlıklarını incelemektir.

**Yöntem:** Anket çalışmamız toplamda 80 (44 kadın, 36 erkek) katılımcı üzerinden ortognatik cerrahi geçirmiş ve endikasyonu koyulmuş 2 grup ile yürütülmüştür. Katılımcıların demografik özellikleri, sosyal medya kullanım alışkanlıkları, ortognatik cerrahi ameliyatı olma durumunu etkileyen faktörler ve motivasyonu, benlik algısı ile ilgili sorular içeren bir anket hazırlanmış ve hastalara online platformlardan Google forms üzerinden ulaştırmıştır. Tanımlayıcı istatistikler için SPSS 28 programı kullanılmıştır. Grup karşılaştırmaları Fisher'in Kesin ki-kare testi, Pearson ki-kare testi, Mann Whitney U testi ve Kruskal Wallis testi kullanılmıştır.

**Bulgular:** Katılımcıların en çok Instagram'ı bunu takiben ise Twitter'ı ve YouTube'u kullandıkları tespit edilmiştir. Sosyal medyayı kullanım sıklığı ve kullanılan platformlar gibi etmenler arasında gruplar arasında herhangi bir fark bulunmamıştır. Katılımcıların ortognatik cerrahi ameliyatı hakkında edindikleri bilgilerin onları etkileme derecesi anlamında en etkili faktörün ameliyat öncesi ve sonrası fotoğrafları, en az olarak ise sosyal medya fenomenlerinin konuyla alakalı yapmış oldukları paylaşımlar olduğu tespit edilmiştir. Katılımcıların ortognatik cerrahi ameliyatı hakkında edindikleri bilgilerin onları motive etme derecesi anlamında en etkili faktörün estetik olarak daha iyi bir görüntüye sahip olmak olduğu bulunmuştur. Sosyal Görünüş Kaygısı Ölçeği (SGKÖ) sonuçlarına göre ise henüz ortognatik cerrahi ameliyatı olmayan bireylerin ameliyat olan bireylere göre sosyal kaygıları daha yüksektir.

**Sonuç:** Sosyal medya kullanımının artan iyi görünüm kaygısından ötürü dolaylı olarak bireylerin estetik cerrahi geçirme isteklerini olumlu yönde etkilediği görülmüştür.



SB099

## EVALUATION OF SOCIAL MEDIA USAGE HABITS OF ORTHOGNATHIC SURGERY PATIENTS

Şerife Şahin<sup>1</sup>, Hilal Okyar<sup>2</sup>

<sup>1</sup>Department of Orthodontics ,Faculty of Dentistry ,Bezmialem Vakif University

<sup>2</sup>Private Practice

**Introduction and Objective:** The use of social media has been shown to motivate individuals towards aesthetic surgical procedures that alter their physical appearance, despite the costs and seriousness of such interventions. Concerns about physical appearance have been linked to societal beauty ideals perceived by individuals. The aim of this study is to examine the social media usage habits of patients who have undergone or are undergoing orthognathic surgery.

**Methods:** Our survey was conducted with a total of 80 participants (44 females, 36 males) who had undergone orthognathic surgery and were diagnosed with the indication, divided into 2 groups. A questionnaire was including demographic characteristics of the participants, their social media usage habits, factors influencing the decision to undergo orthognathic surgery, motivation, and questions related to self-perception. The survey was distributed to patients via Google Forms on online platforms. Descriptive statistics were analyzed using SPSS 28. Group comparisons were made using Fisher's Exact test, Pearson Chi-square test, Mann Whitney U test, and Kruskal Wallis test.

**Results:** It was found that participants mostly used Instagram, followed by Twitter and YouTube. Factors such as frequency of social media usage and platforms used did not significantly difference between groups. Regarding the factors influencing participants' knowledge about orthognathic surgery, pre- and post-operative photographs were identified as the most influential, while social media influencers' posts were found to have the least impact. The most significant motivating factor for participants regarding orthognathic surgery was to achieve a better aesthetic appearance. According to the results of the Social Appearance Anxiety Scale (SAAS), individuals who have not yet undergone orthognathic surgery have higher social anxieties compared to those who have undergone the surgery.

**Conclusion:** It has been observed that the use of social media indirectly positively influences individuals' desires to undergo aesthetic surgery due to increasing concerns about appearance.



## SB100

### HERBST/MULTIBRAKET APAREY TEDAVİSİNİN KRANİOFASİYAL YAPILARA ETKİSİ VE YUMUŞAK DOKU PROFİL DEĞİŞİKLİKLERİN ESTETİK ALGISI

Asad Shamasna<sup>1</sup>, Cem İrezli<sup>2</sup>, Aslı Baysal<sup>1</sup>

<sup>1</sup>İzmir Katip Celebi Üniversitesi Diş Hekimliği Fakültesi Ortodonti AD

<sup>2</sup>Serbest Ortodontist

**Amaç:** Bu retrospektif çalışmanın amacı, iskeletsel Sınıf II maloklüzyona sahip büyümekte olan çocuklarda Herbst (H)/multibraket apareyi (MB) tedavisi ile elde edilen değişiklikleri ve tedavinin profil estetiği algısı üzerindeki etkisini değerlendirmektir.

**Gereç ve Yöntem:** Akrilik splint Herbst (T1)/multibraket (T2) apareyi ile tedavi edilen iskeletsel Sınıf II maloklüzyona sahip on hastanın (7 kız ve 3 erkek, yaş aralığı: 11-13) kayıtları kullanıldı. Dentoskeletal ve yumuşak doku tedavi değişiklikleri sefalometrik analiz kullanılarak objektif olarak incelendi. Tedavi öncesi ve sonrası profil görünümleri 7'li Likert ölçeği kullanılarak farklı puanlayıcı grupları (ortodontistler, araştırma görevlileri ve meslektan olmayan kişiler) tarafından subjektif olarak değerlendirildi. T1-T0 ve T2-T0 arasındaki farklar istatistiksel olarak değerlendirilmiştir ( $p=0,05$ ).

**Bulgular:** Genel olarak T1'de elde edilen tedavi değişiklikleri T2'de korunmuştur. T0'dan T1'e, A noktası geriye doğru hareket etmiştir ( $P=0,046$ ) ve dikey iskeletsel büyüme artmıştır ( $P=0,005$ ) ve T2'de her iki değişiklik geri dönmüştür. Overjet değerleri T1'de azalmış ve T2'de artmıştır ( $P=0,019$ ). Ramus ve alt dentoalveolar yükseklikler T0'dan T2'ye kademeli olarak artmıştır. Değerlendiriciler T0-T1 ve T0-T2 aşamalarında profilde anlamlı iyileşme fark ederken, T1-T2 arasında herhangi bir fark kaydedilmemiştir. Farklı değerlendirici gruplarının puanları her zaman noktasında karşılaştırılabilir.

**Sonuç:** MB sırasında maksiller dentoalveolar rebound anlamlı bulunmuştur. MB fazında azalan geçici bir vertikal büyüme artışı kaydedildi. Ramus ve mandibular posterior alveolar yükseklik tedavinin başından sonuna kadar kademeli olarak artmıştır. H/MB tedavisi ile önemli profil iyileşmeleri kaydedilmiştir.



## SB100

### THE EFFECT OF HERBST/MULTIBRAKET APPLIANCE TREATMENT ON CRANIOFACIAL STRUCTURES AND AESTHETIC PERCEPTION OF SOFT TISSUE PROFILE CHANGES

Asad Shamasna<sup>1</sup>, Cem İrezli<sup>2</sup>, Aslı Baysal<sup>1</sup>

<sup>1</sup>İzmir Katip Celebi University Faculty of Dentistry Department of Orthodontics

<sup>2</sup>Private Practice

**Introduction:** The purpose of this retrospective study was to assess the changes obtained with Herbst (H)/multibracket appliance (MB) treatment in growing children with skeletal Class II malocclusion and the influence of the treatment on the perception of profile esthetics.

**Methods:** The records of ten patients with skeletal Class II malocclusion (7 female and 3 male, age range: 11-13 years) who were treated with acrylic -splint Herbst (T1)/multibracket (T2) appliance were used. Dentoskeletal and soft-tissue treatment changes were examined objectively using cephalometric analysis. Pre and posttreatment profile views were evaluated subjectively by different groups of raters (orthodontists, research assistants and laypeople) using the 7-point Likert scale. The differences between T1-T0 and T2-T0 were evaluated statistically ( $p=0,05$ )

**Results:** Generally treatment changes achieved in T1 are maintained in T2. From T0 to T1, A point move backward ( $P=0,046$ ) and vertical skeletal growth increased ( $P=0,005$ ) and both changes reverted at T2. Overjet values decreased in T1 and slightly increased in T2 ( $P=0,019$ ). Ramus and lower dentoalveolar heights increased gradually from T0 to T2. Raters noticed significant improvement in the profile during T0-T1 and T0-T2 phases, while no difference was recorded between T1-T2. The scores of different rater groups were comparable at each time point.

**Conclusions:** Maxillary dentoalveolar rebound during MB was significant. A temporary increase of vertical growth which diminish in MB phase was recorded. Ramus and mandibular posterior alveolar height increased gradually from beginning to end of treatment. Significant profile improvements were recorded with H/MB treatment.



## SB101

### UNILATERAL CROSSBITE OLGULARINDA UYGULANAN 2 FARKLI MİNİ VİDA DESTEKLİ MAXİLLER GENİŞLETME APAREYİNİN ETKİLERİNİN SONLU ELEMANLAR ANALİZİ İLE DEĞERLENDİRİLMESİ

Mert BAŞTAŞ<sup>1</sup>, Osman KOÇ<sup>2</sup>, Aynur ARAS<sup>1</sup>

<sup>1</sup>Ege Üniversitesi Diş Hekimliği Fakültesi Ortodonti Anabilim Dalı

<sup>2</sup>Yıldız Teknik Üniversitesi Makine Mühendisliği

**Amaç:** Çalışmanın amacı, unilateral maksiller darlık tedavisinde kullanılan farklı mini vida destekli genişletme apareylerinin etkinliğini sonlu elemanlar analizi (FEA) kullanarak, nonlinear çözüm yapılarak değerlendirilecektir. Aparey tasarımları, mini vida sayısı ve konumu özelliklerine göre çeşitlendirilmiş, bunların tedavi etkinliği ve biyomekanik farklılıklar üzerindeki etkilerini ortaya koymak hedeflenmiştir.

**Gereç ve Yöntem:** Çalışmamızda tek taraflı maksiller darlığı olan vakada uygulanacak mini vida destekli genişletme apareyi ile toplamda 5 mm genişletme yapılacaktır. Sağlam tarafta istenmeyen genişletmelerden kaçınılırken genişletme ihtiyacının olduğu tarafta optimum iskeletsel ve dişsel genişletmeyi sağlamak amaçlanmaktadır. Bu amaç doğrultusunda 2 farklı senaryo oluşturulmuştur. Senaryolarda üst çene kemiğinin sol tarafı normal, sağ tarafında asimetric darlık olduğu kabul edilmiştir. Normal genişlik olan tarafta herhangi bir cerrahi işlem yapılmayacaktır. Asimetric darlık olan tarafta lateral kemik kesisi uygulanacaktır. Senaryo I; Maksillada genişletme ihtiyacı olan tarafta, 7, 6, 5, 4 nolu dişlerden destek alınmasıyla birlikte aynı tarafta 1 mini vida ve genişletme ihtiyacı olmayan tarafta 2 mini vidanın yerleştirildiği genişletme apareyi, Senaryo II; Maksillada genişletme ihtiyacı olan tarafta, 7, 6, 5, 4 nolu dişlerden destek alınmasıyla birlikte aynı tarafta 2 mini vida ve genişletme ihtiyacı olmayan tarafta 1 mini vidanın yerleştirildiği genişletme apareyi.

**Bulgular:** Sonuçlar, minivida destekli genişletme apareylerinin, özellikle ağır unilateral maksiller darlık vakalarında, daha homojen stres dağılımı sağladığını göstermiştir. Minivida destekli apareylerin genişletme kuvvetlerini daha etkin bir şekilde ilettiği ve diş hareketlerini daha kontrollü hale getirdiği bulunmuştur. İstatistiksel analizler, minivida destekli apareylerin daha yüksek tedavi başarısı ve hasta konforu sağladığını ortaya koymuştur.

**Sonuç:** Unilateral crossbite tedavisinde minivida destekli genişletme apareylerinin kullanımı, tedavi başarısını artırmakta ve olumsuz yan etkileri azaltmaktadır. Bu bulgular, klinik uygulamalarda etkili ve güvenli tedavi yöntemlerinin geliştirilmesine katkı sağlayacaktır.



## SB101

### EVALUATION OF THE EFFECTS OF 2 DIFFERENT MINI-SCREW-ASSISTED MAXILLARY EXPANSION APPLIANCES IN UNILATERAL CROSSBITE CASES BY FINITE ELEMENT ANALYSIS

Mert BAŞTAŞ<sup>1</sup>, Osman KOÇ<sup>2</sup>, Aynur ARAS<sup>1</sup>

<sup>1</sup>Ege University Faculty of Dentistry, Department of Orthodontics

<sup>2</sup>Yildiz Technical University Mechanical Engineering

**Objective:** The aim of this study was to evaluate the efficacy of different mini-screw-assisted expansion appliances used in the treatment of unilateral maxillary stenosis using nonlinear finite element analysis. The appliance designs were varied according to the number and position of the miniscrews and their effects on treatment efficacy and biomechanical differences were aimed to be revealed.

**Materials and Methods:** In our study, a total of 5 mm expansion will be performed with a mini screw-assisted expansion appliance to be applied in a case with unilateral maxillary stenosis. It is aimed to provide optimum skeletal and dental expansion on the side where expansion is needed while avoiding unwanted expansion on the healthy side. For this purpose, 2 different scenarios were created. Scenario I; Expansion appliance with 1 miniscrew on the same side and 2 miniscrews on the side that does not need expansion with support from teeth 7, 6, 5, 4 on the side that needs expansion in the maxilla, Scenario II; Expansion appliance with 2 miniscrews on the same side and 1 miniscrew on the side that does not need expansion with support from teeth 7, 6, 5, 4 on the side that needs expansion in the maxilla.

**Results:** The results showed that miniscrew-supported expansion appliances provide more homogeneous stress distribution, especially in cases of severe unilateral maxillary stenosis. Miniscrew-retained appliances were found to transmit expansion forces more efficiently and provide more controlled tooth movement. Statistical analyses revealed that miniscrew-supported appliances provide higher treatment success and patient comfort.

**Conclusion:** The use of miniscrew-assisted expansion appliances in the treatment of unilateral crossbite improves treatment success and reduces adverse side effects. These findings will contribute to the development of effective and safe treatment methods in clinical practice.



SB102

## FARKLI TİPTEKİ HIZLI ÜST ÇENE GENİŞLETME VIDALARININ MEKANİK ÖZELLİKLERİNİN DEĞERLENDİRİLMESİ

Elif EREN<sup>1</sup>, Zafer Beyza HANCIOĞLU KIRCELLİ<sup>2</sup>

<sup>1</sup>İstanbul Aydın Üniversitesi

<sup>2</sup>Bahçeşehir Üniversitesi

**Amaç:** Bu in vitro çalışmanın amacı, Keles Keyless Expander (KKE), Leone A2620 Orthogonal Arm ve Forestadent Snaplock Expander hızlı üst çene genişletme vidalarının mekanik özelliklerinin değerlendirilmesidir.

**Gereç ve Yöntem:** Keles Keyless Expander (KKE), Leone A2620 Orthogonal Arm ve Forestadent Snaplock Expander olmak üzere 3 adet hızlı üst çene genişletme vidalarının mekanik özellikleri İstanbul Arel Üniversitesi POTKAM Araştırma Merkezinde Devotrans CKS-III çekme-basma cihazı altında gösterdiği kuvvetler test edilmiştir. Ayrıca, Taramalı Elektron Mikroskobu kullanılarak her vidanın başlangıç ve bitim görüntüleri değerlendirilmiştir. Vidaların mekanik özelliklerinin değerlendirilmesinin yapılabilmesi için hepsi aynı alçı dental model üzerine yerleştirilmiştir. Devotrans CKS-III basma-çekme cihazı, 1'den-20'ye kadar olan vida aktivasyonlarında oluşturulan kuvvetleri kaydetmiştir. Her vida on kere test edilmiştir. Farklı tipteki vidaların hangi turlarda kaç newtonluk kuvvet gösterdiğini ve aktive edilen turlar arasındaki karşılaştırmalarını Kruskal- Wallis, Shapiro-Wilk, Friedman ve Dunn testleri ile istatistiksel analizleri gerçekleştirilmiştir.

**Bulgular:** Çalışmamız sonucunda, grup içi kuvvetler değerlendirildiğinde vidaların 1. aktivasyon kuvvet ortancaları arasında istatistiksel olarak anlamlı bir fark bulunmuştur. Keles Keyless Expander HÜÇG vidası en yüksek kuvveti göstermiştir. 1.-20. aktivasyona kadar olan grup içindeki kuvvet ortancaları karşılaştırıldığında sırasıyla en fazla Forestadent, KKE ve Leone grubunda yüksek bulunmuştur. Gruplar arası vidalara ait karşılaştırma sonuçlarında, Forestadent ve KKE grubu istatistiksel olarak anlamlı fark bulunmamıştır ancak Leone grubu diğer iki gruba göre kuvvetleri istatistiksel olarak daha düşük bulunmuştur.

**Sonuç:** Bu çalışmanın neticesinde her aktivasyonda iletilen kuvvet miktarı sırasıyla en fazla Forestadent, Keyless ve Leone vidalarında bulunmuştur.



## SB102

### EVALUATION OF MECHANICAL PROPERTIES OF THREE DIFFERENT TYPES OF RAPID MAXILLARY EXPANSION SCREWS

Elif EREN<sup>1</sup>, Zafer Beyza HANCIOĞLU KIRCELLİ<sup>2</sup>

<sup>1</sup>Istanbul Aydın University

<sup>2</sup>Bahçeşehir University

**Aim:**The aim of this in vitro study was to evaluate the mechanical properties of Keles Keyless Expander (KKE), Leone A2620 Orthogonal Arm and Forestadent Snaplock Expander maxillary expansion screws.

**Materials and Method:**The mechanical properties of 3 rapid maxillary expansion screws, Keles Keyless Expander(KKE), Leone A2620 Orthogonal Arm and Forestadent Snaplock Expander, were tested at the Istanbul Arel University POTKAM Research Center, and the forces they showed under the compression-pull device Devotrans CKS-III. In addition, the first and last images of each screw were evaluated using Scanning Electron Microscopy. All of them were placed on the same plaster dental model so that the mechanical properties of the screws could be evaluated. The Devotrans CKS-III compressiin-pull device recorded the forces generated in each screw activations from 1 to 20. Each screw has been tested ten times. Statistical analysis of different types of screws showing how many newtons of force in which turns and comparisons between the activated forces were carried out by Kruskal-Wallis, Shapiro-Wilk, Friedman and Dunn tests.

**Results:** As a result of our study, when the forces within the group were evaluated, a statistically significant difference was found between the first round force medians of the screws. The KKE RME screw showed the highest force. When the strength medians in the group from the 1st to the 20th round were compared, they were found to be highest in the Forestadent, KKE and Leone groups, respectively. In the comparison results of the screws between the groups, it was not found to be statistically significant difference in the Forestadent and KKE groups, but the forces of the Leone group were found to be lower than the other two groups.

**Conclusion:** It was determined that the rapid maxillary expansion screws that showed the highest force in different activation rounds were Forestadent, Keyless and Leone, respectively.





## SB103

### ORTODONTİK TEDAVİ GÖRMekte OLAN HASTALARIN PEKİŞTİRME FAZINA DAİR BİLGİ VE BEKLENTİLERİ

Pelin Ece Balaban<sup>1</sup>, Mehmet Birol ÖZEL<sup>2</sup>

<sup>1</sup>Özel Klinik, İstanbul

<sup>2</sup>Kocaeli Üniversitesi Diş Hekimliği Fakültesi

Pekiştirme, ortodontik tedavi ile elde edilen sonucu, periodontal dokuların remodelasyonu ve kasların adaptasyonu süresince korumanın ötesinde, yaşam boyu gerçekleşen okluzal değişikliklere karşı korumanın da amaçlandığı tedavi sonrası fazdır. Ortodontik tedavinin aktif fazında olduğu gibi hasta uyum ve işbirliğini gerektirir. Çalışmamızda ortodontik tedavi görmekte olan hastalarının kendilerini bekleyen pekiştirme fazına dair bilgi ve beklentilerini araştırmayı, yaşlarının ve tedavi sürelerinin bunlara olan etkilerini incelemeyi amaçladık.

Sabit ortodontik tedavi görmekte olan 218 hasta (ortalama yaş 19, ortalama tedavi süresi 3,3 yıl) pekiştirme hakkındaki bilgi ve beklentileri değerlendiren anketi doldurmaya gönüllü olmuştur. Tüm veriler için tanımlayıcı istatistikler hesaplanmıştır. Verilerin karşılaştırılmasında tek yönlü varyans analizi (ANOVA), bağımsız iki örnekle t testi ve Kruskal Wallis testi kullanılmıştır.

Katılımcıların çoğu (n=188, %86,2) pekiştirmenin gerekliliğinin bilincindedir ve pekiştirme prosedürlerinden haberdardır (n=160, %73,4). %90,8 (n=198) tedavi sonucunun stabilitesini çok önemsemektedir. %45,4 (n=99) tedavinin ideal bitirilmesinin stabiliteyi garanti altına alacağı düşüncesindedir ve %45 (n=98) okluzyonda meydana gelecek bir değişikliği başarısızlık olarak görmektedir. Pekiştirme sürelerine dair farklı beklentiler görülmüştür; fikir belirtenlerin %30'u (n=34) sabit retainer'ların yaşam boyu kalacağı beklentisindedir, %72,6 (n=85) hareketli retainer'ları 1 yıla kadar kullanacağı beklentisindedir. %81,2 (n=177) kontrol randevularından ödeme alınmaması gerektiği fikrindedir. %19,7 (n=43) sabit retainer'ın ağız bakımını zorlaştıracığından haberdardır.

Katılımcıların yaş ve tedavi süresi arttıkça pekiştirme hakkında genel olarak daha bilgili olduğu görülmüştür.

Ortodontik tedavi görmekte olan hastaların pekiştirme dönemine dair beklentileri göz önüne alındığında uzun dönem stabiliteye dair beklentileri gerçek dışı kalmıştır. Hastalara, nüks ile uzun dönem değişikliklerin farkı açıklanmalıdır. Pekiştirme döneminde üzerlerine düşecek sorumluluklar ve tedavileri ile çıkabilecek olası masraflar hakkında detaylı bilgi verilmelidir.



## SB103

### KNOWLEDGE AND EXPECTATIONS OF PATIENTS UNDERGOING ORTHODONTIC TREATMENT REGARDING THE RETENTION PHASE

Pelin Ece Balaban<sup>1</sup>, Mehmet Birol ÖZEL<sup>2</sup>

<sup>1</sup>Private Practice, Istanbul

<sup>2</sup>Kocaeli University, Faculty of Dentistry

Retention aims to maintain the treatment result not only during the remodeling of the periodontal tissues and adaptation of the surrounding muscles but also during the aging of the occlusion. Patient compliance and cooperation are required during this period. The aim of this study was to evaluate the knowledge and expectations of patients regarding the retention phase, as well as the effect of age and treatment duration.

218 patients undergoing fixed orthodontic treatment (mean age 19 years, mean treatment time 3,3 years) volunteered to fill out a 21-question survey assessing knowledge and expectations about retention. Descriptive statistics were calculated for all the data. One-way analysis of variance (ANOVA), independent two-sample t test and Kruskal Wallis test were used to compare the data.

Most participants were aware of the need for retention (n=188, 86.2%) and retention procedures (n=160, 73.4%). The majority considered the stability of the treatment result extremely important (n=198, 90.8%). Nearly half of the participants believed that ideal treatment results would guarantee stability (n= 99, 45.4%), and considered post-treatment changes as failure (n=98, 45%). Participants had differing expectations regarding the duration of retention; 30% (n=34) of the responders expected lifelong retention with fixed retainers, and 72.6% (n=85) expected to wear removable retainers for up to 1 year. 81.2% (n=177) found it inappropriate to charge recall visits. 19.7% (n=43) were aware that fixed retainers would complicate oral hygiene maintenance. Participants with older ages and longer treatment periods were found to have better insight and realistic expectations about the retention phase.

Considering the importance of stability of the treatment result for the participants, their expectations for the retention duration found to be unrealistic. The patients must be informed about the physiological changes associated with aging, their responsibilities during the retention period, and any potential costs.



## SB104

### SINIF 2 MALOKLÜZYON TEDAVİSİNDE SEFALOMETRİK DEĞERLERİN YÖNLENDİRİCİ ROLÜ

Ayça Akgün Kantar, Arda Demir, Erdem Demir, Furkan DİNDAROĞLU

Ege Üniversitesi Diş Hekimliği Fakültesi

**Amaç:** Dişsel sınıf II maloklüzyon, ortodontik tedavi gerektiren yaygın dental anomalidir. Tedavi planlamasında sefalometrik analizler önemli rol oynar. Lateral sefalometrik filmler üzerinde yapılan iskeletsel ve dentoalveolar, açısal ve boyutsal ölçümleri inceleyerek maloklüzyonları yorumlamaya yönelik birçok analiz yöntemi geliştirilmiştir. Arnett Yumuşak Doku Sefalometrik Analiziyle yumuşak doku ve iskeletsel yapıların kafa kaidesiyle olan ilişkisine bakılmaksızın detaylı ve objektif değerlendirilmesi yapılabilmektedir.

Ortodontik tedavilerin ilk hedefi sert doku ilişkilerinin düzeltilmesi olarak algılansa da estetik başarı ancak uyumlu yumuşak doku ilişkileri sağlanabildiğinde gerçekleşebilmektedir. Bu çalışmanın amacı, dişsel sınıf II maloklüzyona sahip hastaların sefalometrik analizlerini değerlendirerek, tedavi endikasyonlarını belirlemek ve bu analizlerin tedavi planlamasına olan etkilerini incelemektir.

**Materyal ve Metod:** Bu çalışmada, dişsel sınıf II maloklüzyona sahip endikasyonu belirlenmiş 199 hasta üzerinde sefalometrik radyografiler kullanılarak sefalometrik analizler ve Arnett Yumuşak Doku Analizleri gerçekleştirilmiştir. Hastaların tedavi endikasyonları şu şekildedir: 62 hastaya diş çekimi, 46 hastaya intramaksiller sınıf 2 vektörlü lastik uygulaması, 25 hastaya distalizasyon, 66 hastaya ise sabit veya hareketli fonksiyonel tedavi uygulanmıştır. Tüm sefalometrik veriler ve yumuşak doku analizleri, Microsoft Excel tablosuna aktarılmış ve SPSS yazılımı kullanılarak istatistiksel analizler yapılmıştır.

**Bulgular:** ANOVA analizine göre ANB, mandibular skeletal yapı, WITS, SN-GOGN, posterior açılar toplamı, MP-SN, Y eksen (Downs ve SGn-SN), L1-NB (mm ve derece), üst dudak E düzlemi ve S hattı, overjet, overbite, yumuşak doku nazal taban, alın-çene mesafesi, yumuşak doku orbital kenar-çene mesafesi, mandibular taban-maksiller taban ve alt-üst dudak ölçümlerinde anlamlı farklılıkların olduğunu ortaya koymaktadır.

**Sonuçlar:** Bulgular, sınıf II maloklüzyonlu hastalarda tedavi planlamasında dikkate alınması gereken çeşitli iskeletsel ve yumuşak doku parametrelerinin önemli farklılıklar gösterdiğini vurgulamaktadır. Tedavi stratejileri, bu farklılıkların göz önünde bulundurulmasıyla daha etkili ve bireyselleştirilmiş hale getirilebilir. Arnett Yumuşak Doku Analizi değerlendirmesiyle sadece sert doku değil, yumuşak doku estetiğinin de başarılı bir şekilde değerlendirilmesi gerektiğini göstermektedir. Sonuç olarak, ortodontik tedavilerin planlanmasında kapsamlı sefalometrik analizlerin kullanılması fonksiyonel ve estetik açıdan daha başarılı sonuçların elde edilmesini sağlayabilir.



## SB104

### THE GUIDING ROLE OF CEPHALOMETRIC VALUES IN THE TREATMENT OF CLASS II MALOCCLUSION

Ayça Akgün Kantar, Arda Demir, Erdem Demir, Furkan DİNDAROĞLU

Ege University Faculty of Dentistry

**Aim:** Dental Class II malocclusion, a common dental anomaly, necessitates orthodontic treatment. Cephalometric analyses are vital for treatment planning, interpreting malocclusions by examining skeletal and dentoalveolar, angular, and dimensional measurements on lateral cephalometric films. The Arnett Soft Tissue Cephalometric Analysis offers a detailed evaluation of soft tissue and skeletal structures without considering their cranial base relationship. While orthodontic treatments primarily aim to correct hard tissue relationships, aesthetic success hinges on harmonious soft tissue relationships. This study evaluates cephalometric analyses of patients with dental Class II malocclusion, determining treatment indications and examining their effects on treatment planning.

**Materials and Methods:** Cephalometric and Arnett Soft Tissue Analyses were conducted on cephalometric radiographs of 199 patients with dental Class II malocclusion. Treatment indications were: tooth extraction for 62 patients, intramaxillary Class 2 elastics for 46 patients, distalization for 25 patients, and fixed or removable functional treatment for 66 patients. All data were transferred to a Microsoft Excel spreadsheet and analyzed using SPSS software.

**Results:** ANOVA analysis revealed significant differences in ANB, mandibular skeletal structure, WITS, SN-GOGN, total posterior angles, MP-SN, Y-axis (Downs and SGn-SN), L1-NB (mm and degrees), upper lip to E plane and S line, overjet, overbite, soft tissue nasal base, forehead-chin distance, soft tissue orbital rim-chin distance, mandibular base-maxillary base, and lower-upper lip measurements.

**Conclusion:** The findings highlight significant differences in skeletal and soft tissue parameters essential for treatment planning in Class II malocclusion. Treatment strategies can be more effective and individualized by considering these differences. The Arnett Soft Tissue Analysis underscores the need to assess both hard and soft tissue aesthetics. Comprehensive cephalometric analyses in orthodontic treatment planning can yield more successful functional and aesthetic outcomes.



XIX. Uluslararası Türk Ortodonti Derneği Kongresi

Herkes için Dijital Ortodonti  
Klinik Uygulamalarda İpuçları ve Yenilikler

XIX<sup>th</sup> International Congress of Turkish Orthodontic Society

Digital Orthodontics For Everyone  
Tips & Trends in Clinical Practice

02-06 Kasım / November 2024

Susesi Luxury Resort, Belek-Antalya



**SB105**

## **TÜRK POPÜLASYONUNDA SEFALOMETRİK ÖLÇÜMLERİN FOTOĞRAFİK DEĞERLENDİRİLMESİ : PİLOT ÇALIŞMA**

**Gonca Yıldırım**, Nesli Özüm Yücel, Buğra Kocaağa

Yeditepe Üniversitesi Diş Hekimliği Fakültesi Ortodonti A.D.

**Amaç:** Sefalometrik röntgenler üzerinde yapılan kraniyofasiyal ölçümlerin standardize fasiyal fotoğraflar ile karşılaştırılması ve korelasyon değerlendirmesi

**Gereç ve Yöntem:** 34 hastadan alınan lateral sefalometrik ve fasiyal fotoğraflar kullanılarak 9 farklı ölçüm değerlendirmesi yapılmıştır. Fotoğraf üzerinden ölçüm değerlendirilmesi yapılabilmesi için anatomik noktalar palpe edilerek belirlenmiş ve kalem ile işaretlenmiştir. Bu çalışmada elde edilen veriler SPSS 22 paket programı aracılığı ile analiz edilmiştir. İki gözlem arasındaki uyumu gösteren ICC (Intraclass/InterClass Correlation) yöntemi ile bakılmıştır. Anlamlılık seviyesi olarak 0,05 kullanılmıştır.

**Bulgular:** Elde edilen ölçümler sonucunda, FMA açısının (Frankfort-Mandibular Plane Angle) sefalometrik ölçümleri ile fotoğraf değerleri arasında istatistiksel olarak ileri derecede korelasyon bulunmuştur ( $p \leq 0.0001$ ). OPA açısının (Frankfort to Occlusal Plane Angle) sefalometrik ölçümleri ile fotoğraf değerleri arasında istatistiksel olarak anlamlı bir korelasyon bulunmuştur ( $p \leq 0.0001$ ). ANB açısının sefalometrik değerlendirilmesi ile fotoğraf analizinde kullanılan yumuşak doku A'N'B' açısı arasında korelasyon istatistiksel olarak anlamlı bulunmuştur ( $p \leq 0.0001$ ).

**Sonuç:** Lateral sefalometrik ölçümler ile fotoğraf üzerinden yapılan ölçümler arasında yüksek korelasyon bulunmuştur. Vertikal değerlendirmelerin korelasyon oranı daha yüksek bulunmuştur. Bu çalışmanın sonuçlarına göre, standart fotoğraf ölçümlerinin hastaların büyüme gelişim takibi ve yönü açısından yardımcı değerlendirme yöntemi olarak kullanılabilir. Hastaların yumuşak doku kalınlıklarının farklılığı sefalometrik ölçüm değerleri ile fotoğraf ölçüm değerleri arasındaki korelasyonu etkilemektedir.



XIX. Uluslararası Türk Ortodonti Derneği Kongresi

Herkes için Dijital Ortodonti  
Klinik Uygulamalarda İpuçları ve Yenilikler

XIX<sup>th</sup> International Congress of Turkish Orthodontic Society

Digital Orthodontics For Everyone  
Tips & Trends in Clinical Practice

02-06 Kasım / November 2024

Susesi Luxury Resort, Belek-Antalya



**SB105**

## **PHOTOGRAPHIC ASSESSMENT OF CEPHALOMETRIC MEASUREMENTS IN TURKISH POPULATIONS: A PILOT STUDY**

**Gonca Yıldırım**, Nesli Özüm Yücel, Buğra Kocaağa

Yeditepe University Faculty of Dentistry Department of Orthodontics

**Aim:** To compare and correlate craniofacial measurements from cephalograms with analogous measurements from standardized facial photographs.

**Materials and Methods:** Lateral Cephalograms and standardized facial photographs were obtained from a sample of 34 patients. 9 different measurements from lateral cephalograms and photographic measurements were analyzed and conducted to find correlations. For photographic measurements soft tissue was palpated to locate and mark anatomical points. SPSS software version 22 was used to run statistical analyses. Correlation between the groups was analysed with ICC (Intraclass/InterClass Correlation). p value was set at 0.05.

**Results:** Among all measurements used, FMA(CA1)-FMA'(PA2) (Frankfort-Mandibular Plane Angle) correlation was found to be the most effective measurement with  $p \leq 0.0001$ . OPA(CA1)-OPA'(PA2) (Frankfort to Occlusal Plane Angle) and ANB(CA1)-A'N'B'(PA2) (Antero-Posterior Relationship Between the Maxilla and Mandible) measurements were also found to be highly correlated with  $p \leq 0.0001$ .

**Conclusion:** Photographic measurements were found to be highly correlated with lateral cephalograms when soft tissue landmarks are palpated and marked on the patient. Soft tissue thickness effects the correlation between lateral cephalograms and photographic measurements. Vertical measurements found to be more correlated.



## SB106

### SABİT ORTODONTİK TEDAVİ SIRASINDA AKILLI TELEFON UYGULAMASI KULLANIMININ AĞIZ HİJYENİ VE FIRÇALAMA EĞİTİMİ ÜZERİNE ETKİSİ

Seda SAĞOĞLU, Mücahid YILDIRIM

Necmettin Erbakan Üniversitesi Diş Hekimliği Fakültesi

**Giriş:** Son zamanlarda, dijital teknoloji dijital teknoloji hayatımızın vazgeçilmez bir parçasıdır. Günümüzde akıllı telefon kullanımı, ağız sağlığı müdahalelerini geliştirmek için fırsatlar sunmaktadır. Bu nedenle akıllı telefonlar, ağız sağlığı bakımının oluşturulması, ağız sağlığı davranışının değiştirilmesi ve ağız hijyeninin iyileştirilmesi için uygun bir araç olabilir.

**Amaç:** Bu çalışmanın amacı sabit ortodontik tedavi gören farklı ağız hijyeni düzeylerine sahip hastaların ağız hijyenini iyileştirmek için geliştirilen akıllı telefon uygulamasının etkinliğini geleneksel sözlü ağız hijyeni motivasyon yöntemi ile karşılaştırmaktır.

**Gereç ve Yöntem:** Çalışmaya 60 hasta dahil edilmiştir. Hastalar Basitleştirilmiş Oral Hijyen İndeksi (OHI-S) kullanılarak ağız hijyenlerine göre sınıflandırılmıştır. Uygulama kullanılan "Dentabuddy" grubu ve geleneksel ağız hijyeni motivasyonu verilen Kontrol grubuna rastgele atanmıştır. Hastalardan çalışmaya dahil edildikleri an, 1 ay sonra ve 3 ay sonra gingival indeks, plak ve gingival kanama indeksi değerleri kaydedilmiş ve bu değerler karşılaştırılmıştır. 3.ay sonunda bireylerden model üzerinde diş fırçalama tekniğini göstermeleri istenmiştir.

**Bulgular:** 3 ayın sonunda gingival indeks değerleri Dentabuddy grubunda ağız hijyeni düzeyi orta ve kötü olan grupta ve Kontrol grubunda ağız hijyeni kötü olan bireylerde anlamlı olarak azalma göstermiştir. Plak indeksi değerlerinde Kontrol grubuna dahil ağız hijyeni iyi ve orta olan bireyler hariç anlamlı azalma gözlenmiştir. Gingival kanama indeksinde Kontrol grubu ağız hijyeni düzeyi orta ve kötü olanlar hariç anlamlı azalma gözlenmiştir. Fırçalama gösterme verileri Dentabuddy grubunun fırçalama Kontrol grubuna göre anlamlı olarak daha iyi gösterdiğini bildirmiştir.

**Sonuç:** Ağız hijyeni iyi düzeyde olan bireyler hariç tüm parametrelerinde görülen azalmalar uygulamanın ağız hijyeni üzerinde olumlu etkiler oluşturduğunu göstermiştir.



## SB106

### THE EFFECT OF THE USE OF A SMART PHONE APP ON ORAL HYGIENE AND BRUSHING TRAINING DURING FIXED ORTHODONTIC THERAPY

Seda SAĞOĞLU, Mücahid YILDIRIM

Necmettin Erbakan University Faculty of Dentistry

**Introduction:** Recently, digital technology has become an indispensable part of our lives. Nowadays, the use of smartphones provides opportunities for enhancing oral health interventions. Therefore, smartphones could be a suitable tool for establishing oral health care, modifying oral health behaviors, and improving oral hygiene.

**Aim:** The aim of this study is to compare the effectiveness of smartphone application developed to improve oral hygiene among patients with fixed orthodontic appliances at different levels of oral hygiene to that of traditional verbal oral hygiene motivation methods.

**Materials and Methods:** Sixty patients were included in the study. They were classified according to their oral hygiene using the Simplified Oral Hygiene Index (OHI-S). Patients were randomly assigned to either the “Dentabuddy” group, which used the application, or the Control group, which received traditional oral hygiene motivation. Gingival, plaque and gingival bleeding index values were recorded at the start of the study, after 1 month, and 3 months, and these values were compared. At the end of 3 months, participants were asked to demonstrate their tooth brushing techniques.

**Results:** At the end of the 3 months, significant reductions in gingival index values were observed in the Dentabuddy group among those with medium and poor oral hygiene, as well as in the Control group among those with poor oral hygiene. Significant reductions in plaque index values were noted in all but those with good and medium oral hygiene in the Control group. Significant reductions in the gingival bleeding index were observed in all but those with medium and poor oral hygiene in the Control group. The tooth brushing demonstration data indicated that the Dentabuddy group significantly outperformed the Control group in demonstrating brushing.

**Conclusion:** The decreases observed in parameters except for individuals with good oral hygiene showed that the application had positive effects on oral hygiene.





## SB107

### SABİT ORTODONTİK TEDAVİ GÖREN HASTALARDA HİJYEN MOTİVASYON TEKNİKLERİNİN PERİODONTAL SAĞLIĞA OLAN ETKİLERİNİN İNCELENMESİ

Özge Türker Çeltikçi, Mete Özer

Ondokuz Mayıs Üniversitesi Ortodonti Anabilim Dalı

**Amaç:** Bu çalışmanın amacı, sabit ortodontik tedavi gören bireylerin rutin kontrol seanslarında uygulanan plak boyamanın ve tekrarlanan oral hijyen eğitiminin hastaları sabit tedavi sürecinde ne derece motive ettiğini belirlemek ve periodontal sağlık üzerine etkisini incelemektir.

**Materyal Metot:** Çalışmaya sabit ortodontik tedavisi başlayacak 60 hasta dahil edildi. Hastalar her grupta 20 kişi olacak şekilde 3 gruba bölündü. Kontrol grubu olan birinci grupta sadece tedavi başında oral hijyen eğitimi verildi. İkinci grupta bu eğitime ek olarak her seans oral hijyen kontrolleri ve eğitimleri yapıldı, üçüncü grupta ise tedavi başı eğitime ek olarak her seans klinikte plak boyama uygulandı. Tedavi başında (T0) ve tedavinin 3. ayında (T1) plak indeksi (PI), gingival indeks (GI) ve sondlamada kanama indeksi (KI) ölçümleri yapıldı. Normal dağılıma uygunluk Shapiro-Wilk Testi ve çarpıklık-basıklık katsayıları ( $\pm 3$ ) katsayıları ile incelendi. Normal dağılıma uyan verilerin karşılaştırmalarında Tek Yönlü Varyans Analizi ve Genelleştirilmiş Lineer Modeller Yöntemi kullanıldı ve çoklu karşılaştırmalar Bonferroni Testi ile yapıldı. Önem düzeyi  $p < 0,05$  olarak alındı.

**Bulgular:** T0 aşamasında gruplar arasında PI, GI, KI ölçümleri için anlamlı bir fark bulunmadı. T1 aşamasında, birinci grubun periodontal ölçüm değerleri ikinci ve üçüncü gruba göre istatistiksel olarak anlamlı derecede yüksek bulunurken, ikinci ve üçüncü grup arasında istatistiksel olarak anlamlı bir fark bulunmadı. T0-T1 aşamaları arasında birinci grubun gingival ve kanama indeksi değerlerinde anlamlı bir artış tespit edildi.

**Sonuç:** Bu çalışmanın sonuçlarına göre, tekrarlanan oral hijyen eğitimi ve her seans klinikte plak boyama ağız sağlığının korunmasında etkili yöntemlerdir. Ancak klinikte uygulanan plak boyama ile tekrarlanan oral hijyen eğitimlerinin periodontal sağlığın sürdürülmesi üzerine etkileri benzerdir.



XIX. Uluslararası Türk Ortodonti Derneği Kongresi

Herkes için Dijital Ortodonti  
Klinik Uygulamalarda İpuçları ve Yenilikler

XIX<sup>th</sup> International Congress of Turkish Orthodontic Society

Digital Orthodontics For Everyone  
Tips & Trends in Clinical Practice

02-06 Kasım / November 2024

Susesi Luxury Resort, Belek-Antalya

**SB107**

## **EVALUATION OF HYGIENE MOTIVATION TECHNIQUES FROM A PERIODONTAL PERSPECTIVE IN PATIENTS UNDERGOING FIXED ORTHODONTIC TREATMENT**

**Özge Türker Çeltikçi, Mete Özer**

Ondokuz Mayıs University Department of Orthodontics

**Aim:** The aim of this study is to determine the extent to which plaque staining and repeated oral hygiene education administered during routine check-up sessions motivate individuals undergoing fixed orthodontic treatment and to examine its effect on periodontal health.

**Materials and Methods:** The study included 60 patients who were about to commence fixed orthodontic treatment. The patients were divided into three groups of 20 each. First group, also the control group, received oral hygiene education at the beginning of the treatment. In addition to this education, the second group underwent oral hygiene checks and training at every session, while the third group also received plaque staining in the clinic at each session. Plaque index (PI), gingival index (GI), and bleeding on probing (KI) were measured at the start of the treatment (T0) and at the end of the third month (T1). Comparisons were conducted using One-Way Analysis of Variance and Generalized Linear Models method, and multiple comparisons were performed using the Bonferroni Test. The significance level was set at  $p < 0.05$ .

**Results:** No significant differences were found between the groups for PI, GI, and KI measurements at the T0 stage. At the T1 stage, the periodontal measurement values of the first group were found to be statistically significantly higher compared to the second and third groups, while there was no statistically significant difference between the second and third groups. A significant increase in gingival and bleeding index values was observed in the first group between the T0 and T1 stages.

**Conclusion:** According to the results of this study, repeated oral hygiene education and plaque staining at each session in the clinic are effective methods for maintaining oral health. However, the effects of plaque staining and repeated oral hygiene education administered in the clinic on the maintenance of periodontal health are similar.



XIX. Uluslararası Türk Ortodonti Derneği Kongresi

Herkes için Dijital Ortodonti  
Klinik Uygulamalarda İpuçları ve Yenilikler

XIX<sup>th</sup> International Congress of Turkish Orthodontic Society  
Digital Orthodontics For Everyone  
Tips & Trends in Clinical Practice

02-06 Kasım / November 2024

Susesi Luxury Resort, Belek-Antalya



**SB108**

## **DOLPHİN SEFALOMETRİK ANALİZ PROGRAMINDA MAGNİFİKASYON BELİRLEME YÖNTEMİNİN GÜVENİRLİĞİNİN DEĞERLENDİRİLMESİ**

**Mert Kolaylı, İbrahim Yavuz**

Erciyes Üniversitesi Diş hekimliği Fakültesi , Kayseri

**AMAÇ:** Bu çalışmanın amacı sefalometrik noktaların bireysel olarak belirlendiği yarı otomatik yazılım programı olan Dolphin Imaging kullanılırken çizimin başında yapılan Ruler Point işaretlemesinin 10 mm'lik ve 40 mm'lik işaretlemenin herhangi bir farklılık oluşturup oluşturmadığı ve hangi işaretlemenin hastadan alınan ölçümler ve model analizlerine daha yakın olduğunu tespit etmektir.

**GEREÇ VE YÖNTEM:** 28 kız ve 22 erkek olmak üzere toplamda 50 olgunun tedavi başında alınan lateral sefalometrik radyografları , model analizleri ve hastada ölçülen yüz ölçümleri kullanılmıştır. 53 sefalometrik landmark Dolphin Imaging programında aynı araştırmacı tarafından işaretlendi sefalometrik analizin verileri elde edildi. Toplamda 12 adet uzunluk ölçümü , 4 adet açısal ölçüm değerlendirilmiştir. İstatistiksel analizde Repeated Measures ANOVA testi , Paired Samples T-Test testi ve Sınıf içi Korelasyon katsayısı kullanılmıştır.

**BULGULAR:** Dolphin Imaging üzerinde yapılan ölçümlerde; 10 mm'lik ve 40 mm'lik Ruler Point işaretlemesi arasında farklı sonuçlar elde edilmiştir. Overjet ve Üst yüz(G-SubNasale) yüksekliğinde 40 mm işaretlenen sefalometrik ölçümler hastada ölçülen ölçümlere daha yakın çıkarken , Overbite ve Alt yüz (Subnasale-Me) yüksekliğinde ise 10 mm mm'lik işaretlenen sefalometrik ölçümler hastada ölçülen ölçümlere daha yakın çıkmıştır.

**SONUÇ:** Dolphin İmaging programında yapılan analizlerde 10 mm ve 40 mm'lik de işaretlenen Ruler Point mesafesinde yapılan ölçümlerde ki fark istatistiksel olarak anlamlı olmadığı tespit edilmiştir. Dolphin İmaging programında yapılan analizlerde 10 mm'lik ve 40 mm'lik ölçümlerde ki farkın araştırılması için daha geniş kitlelerde yapılan çalışmalara ihtiyaç vardır.



XIX. Uluslararası Türk Ortodonti Derneği Kongresi

Herkes için Dijital Ortodonti  
Klinik Uygulamalarda İpuçları ve Yenilikler

XIX<sup>th</sup> International Congress of Turkish Orthodontic Society

Digital Orthodontics For Everyone  
Tips & Trends in Clinical Practice

02-06 Kasım / November 2024

Susesi Luxury Resort, Belek-Antalya



**SB108**

## **EVALUATION OF THE RELIABILITY OF THE MAGNIFICATION DETERMINATION METHOD IN THE DOLPHIN CEPHALOMETRIC ANALYSIS PROGRAM**

**Mert Kolaylı, İbrahim Yavuz**

Erciyes University Faculty of Dentistry, Kayseri

**OBJECTİVE:** The aim of this study is to determine whether Ruler Point marking made at the beginning of the drawing, 10 mm and 40 mm marking makes any difference when using Dolphin Imaging, a semi-automatic software program in which cephalometric points are determined individually, and which marking is closer to the measurements and model analyzes taken from the patient. is to determine that it is.

**Materials-Methods:** Lateral cephalometric radiographs taken at the beginning of treatment, model analysis and facial measurements measured on the patient were used for a total of 50 cases, 28 girls and 22 boys. 53 cephalometric landmarks were marked by the same researcher in the Dolphin Imaging program, and the data of the cephalometric analysis were obtained. A total of 12 length measurements and 4 angular measurements were evaluated. Repeated Measures ANOVA test, Paired Samples T-Test test and Intra-Class Correlation coefficient were used in statistical analysis.

**Results:** In measurements made on Dolphin Imaging; Different results were obtained between 10 mm and 40 mm Ruler Point marking. While cephalometric measurements marked as 40 mm in Overjet and Upper Face (G-SubNasale) height were closer to the measurements measured in the patient, cephalometric measurements marked as 10 mm in Overbite and Lower Face (Subnasale-Me) height were closer to the measurements measured in the patient.

**Conclusion:** In the analyzes carried out in Dolphin Imaging program, it was determined that the difference in measurements made at Ruler Point distance marked as 10 mm and 40 mm was not statistically significant. Studies on larger populations are needed to investigate the difference between 10 mm and 40 mm measurements in the analyzes performed in the Dolphin Imaging program.



## SB109

### ORTODONTİDE KULLANILAN ÜÇ BOYUTLU GÖRÜNTÜLEME YÖNTEMLERİ VE DİJİTALLEŞME

Yusuf Kör, Fundagül Bilgiç Zortuk

Hatay Mustafa Kemal Üniversitesi

Ortodontide Kullanılan Üç Boyutlu Görüntüleme Yöntemleri Ve Dijital

**Amaç:** Ortodontik kayıtlar, ortodontik tedavinin temel kilometre taşlarıdır. Bu kayıtların alınması sırasında uzun yıllar boyunca iki boyutlu görüntüleme sistemleri kullanılmıştır. İki boyutlu görüntüleme sistemlerinin bazı kısıtlamaları olduğundan üç boyutlu görüntüleme sistemleri devreye girmiştir(1). Bu yöntemler sayesinde sert ve yumuşak dokular üç boyutlu olarak gözlemlenebilmektedir. Ayrıca üç boyutlu görüntüleme sistemlerinin çeşitli avantajları vardır(2). Bu derlemenin amacı üç boyutlu görüntülemede kullanılan güncel yöntemleri, ağız içi tarayıcıları ve ortodontide kullanılan dijital yaklaşım örneklerini irdelemektir.

**Gereç ve Yöntem:** Bu çalışma sistematik incelemeler, randomize kontrollü çalışmalar,prospektif ve retrospektif klinik çalışmalar, vaka serileri ve raporlar gibi çeşitli kaynaklardan elde edilen verilere dayanmaktadır.Derlememizde, ortodontide kullanılan üç boyutlu görüntüleme yöntemlerinin ve dijitalleşmenin avantajları, sınırlamaları ve doğruluğu incelenmiştir.

**Bulgular:** Üç boyutlu görüntüleme yöntemleri ve dijitalleşme, geleneksel iki boyutlu görüntüleme yöntemleri ile karşılaştırıldığında , ortodontistlere zaman kazandırmaktadır. Bununla birlikte, ortodontistlere tanı koyma ve tedavi planlama süreçlerinde daha doğru bilgiler sağlamak ve bu sayede tedaviye uygunluk açısından daha yüksek bir doğruluk seviyesi sunmaktadır.

**Sonuç:** Diş hekimliğinde dijital teknoloji her geçen gün hızla ilerlemektedir. Dijital sistemler önceden manuel olarak yapılan işleri daha kolay, daha hızlı, daha ucuz ve daha öngörülebilir hale getirmektedir(3). Ortodontide 3D görüntüleme yöntemleri, vakalar hakkında ek bilgiler elde etmede çok önemli bir rol oynar. Ayrıca, tüm 3D görüntüleme yöntemleri ortodontistlerin rutin bir uygulaması haline gelirse hasta kayıtlarının kaybı azalacaktır(4). İlerleyen dönemlerde dijital tarama sistemlerinin, geleneksel ağız içi alçı modellerin yerini alabilecek hassasiyette sahip olabileceği düşünülmektedir(5).



## SB109

### THREE-DIMENSIONAL IMAGING METHODS AND DIGITALIZATION IN ORTHODONTICS

Yusuf Kör, Fundagül Bilgiç Zortuk

Hatay Mustafa Kemal University

Three-Dimensional Imaging Methods And Digitization In Orthodonti

**Purpose:** Orthodontic records are fundamental milestones in orthodontic treatment. For many years, two-dimensional imaging systems have been used during the acquisition of these records. Due to some limitations of two-dimensional imaging systems, three-dimensional imaging systems have been introduced(1). With these methods, hard and soft tissues can be observed in three dimensions. Additionally, three-dimensional imaging systems have various advantages(2). The aim of this review is to examine current methods used in three-dimensional imaging, intraoral scanners, and digital approaches utilized in orthodontics.

**Materials and Methods:** This study is based on data obtained from various sources such as systematic reviews, randomized controlled trials, prospective and retrospective clinical research, case series and reports. In our review, the advantages, limitations and accuracy of three-dimensional imaging methods and digitization used in orthodontics were examined.

**Results:** Three-dimensional imaging methods and digitization save time for orthodontists compared to traditional two-dimensional imaging methods. However, they also provide orthodontists with more accurate information in the diagnosis and treatment planning processes, thus offering a higher level of accuracy in terms of treatment suitability.

**Conclusion:** Digital technology in dentistry is rapidly advancing. Digital systems make previously manual tasks easier, faster, cheaper, and more predictable(3). Three-dimensional imaging methods in orthodontics play a significant role in obtaining additional information about cases. Moreover, if all three-dimensional imaging methods become a routine practice for orthodontists, the loss of patient records will decrease(4). In the future, it is believed that digital scanning systems could have the sensitivity to replace traditional intraoral plaster models(5).



## SB110

### SINIF II MALOKLUZYONLU HASTALARIN MİNİVİDALI KELEŞ SLIDER İLE DİSTALİZASYON TEDAVİSİ SONRASI SEFALOMETRİK DEĞİŞİKLİKLERİN İNCELENMESİ: VAKA SERİSİ SUNUMU

Fırat Oğuz, **Handan Göze Oğuz**, Sabahattin Bor

İnönü Üniversitesi Diş Hekimliği Fakültesi Ortodonti Ana Bilim Dalı

**Amaç:** Çalışmamızın amacı Sınıf II dental malokluzyona sahip hastalarımızın Minividalı Keleş Slider ile distalizasyon tedavisi sonrası sefalometrik ölçümlerde meydana gelen değişikliklerin incelenip vaka serisi şeklinde sunulmasıdır.

**Olgu:** Vaka 1. 17 yıl 4 ay yaşında kadın hasta kliniğimize başvurmuştur. Tedavi öncesi sefalometrik değerleri şu şekildedir: SNA: 79°SNB: 74° ANB: 4° U1SN:78° IMPA: 90° GoMe-SN:37° FMA:26°. Tedavi sonrası sefalometrik değerleri şu şekildedir: SNA: 79°SNB: 74°ANB: 4° U1SN:98° IMPA: 102° GoMe-SN:35° FMA:24°

Vaka 2. 17 yıl 2 ay yaşında kadın hasta kliniğimize başvurmuştur. Tedavi öncesi sefalometrik değerleri şu şekildedir: SNA: 82°SNB: 77° ANB: 4° U1SN:120° IMPA: 98° GoMe-SN:25° FMA:12°. Tedavi sonrası sefalometrik değerleri şu şekildedir: SNA: 81°SNB: 76°ANB: 5° U1SN:95° IMPA: 96° GoMe-SN:26° FMA:12°.

Vaka 3. 16 yıl 4 ay yaşında kadın hasta kliniğimize başvurmuştur. Tedavi öncesi sefalometrik değerleri şu şekildedir: SNA: 87°SNB: 79° ANB: 9° U1SN:88° IMPA: 90° GoMe-SN:37° FMA:24°. Tedavi sonrası sefalometrik değerleri şu şekildedir: SNA: 85°SNB: 77°ANB: 8° U1SN:89° IMPA: 95° GoMe-SN:36° FMA:27°.

Vaka 4. 17 yıl 2 ay yaşında erkek hasta kliniğimize başvurmuştur. Tedavi öncesi sefalometrik değerleri şu şekildedir: SNA: 74°SNB: 73° ANB: 1° U1SN:106° IMPA: 96° GoMe-SN:32° FMA:21°. Tedavi sonrası sefalometrik değerleri şu şekildedir: SNA: 78°SNB: 75°ANB: 3° U1SN:91° IMPA: 94° GoMe-SN:35° FMA:24°.

Vaka 5. 15 yıl 1 ay yaşında kadın hasta kliniğimize başvurmuştur. Tedavi öncesi sefalometrik değerleri şu şekildedir: SNA: 81°SNB: 80° ANB: 1° U1SN:97° IMPA: 88° GoMe-SN:25° FMA:16°. Tedavi sonrası sefalometrik değerleri şu şekildedir: SNA: 84°SNB: 81°ANB: 2° U1SN:93° IMPA: 97° GoMe-SN:25° FMA:11°.

**Sonuç:** Minividalı Keleş Slider apareyi ile dental Sınıf II kanin ve molar ilişkisi başarılı bir şekilde tedavi edilmiştir. Yapılan incelemede hem dişsel hem de iskeletsel değişikliklerin gerçekleştiği görülmüştür. Minividalı Keleş Slider apareyi ciddi distalizasyon ihtiyacının bulunduğu Sınıf II vakalarda etkin bir şekilde kullanılabileceği düşünülmektedir.



## SB110

### EVALUATION OF CEPHALOMETRIC CHANGES IN PATIENTS WITH CLASS II MALOCCLUSION AFTER DISTALIZATION TREATMENT WITH MINISCREW KELES SLIDER: A CASE SERIES REPORT

Fırat Oğuz, Handan Göze Oğuz, Sabahattin Bor

İnönü University Faculty of Dentistry, Department of Orthodontics

**Objective:** The aim of our study is to examine the changes in cephalometric measurements after distalization treatment with Keleş Slider with Miniscrews in patients with Class II dental malocclusion and to present them as a case series.

**Cases:** Case 1. A 17 years and 4 months old female patient was admitted to our clinic. Her cephalometric values before treatment were as follows: SNA:79°SNB:74°ANB:4° U1SN:78°IMPA:90°GoMe-SN:37°FMA:26°. The post-treatment cephalometric values are as follows: SNA:79°SNB:74°ANB:4°U1SN:98°IMPA:102°GoMe-SN:35°FMA:24°

Case 2. A 17 years and 2 months old female patient was admitted to our clinic. Her cephalometric values before treatment were as follows: SNA:82°SNB:77°ANB:4° U1SN:120° IMPA:98° GoMe-SN:25° FMA:12°. The post-treatment cephalometric values are as follows: SNA:81°SNB:76°ANB:5°U1SN:95°IMPA:96°GoMe-SN:26°FMA:12°.

Case 3. A 16 years and 4 months old female patient was admitted to our clinic. Her cephalometric values before treatment were as follows: SNA: 87°SNB: 79°ANB: 9° U1SN:88° IMPA:90° GoMe-SN: 37° FMA: 24°. The post-treatment cephalometric values are as follows: SNA:85°SNB:77°ANB:8° U1SN:89° IMPA:95° GoMe-SN:36° FMA:27°.

Case 4. A 17 years and 2 months old male patient was admitted to our clinic. His cephalometric values before treatment were as follows: SNA:74°SNB:73°ANB:1° U1SN:106° IMPA:96° GoMe-SN:32° FMA:21°. The post-treatment cephalometric values are as follows: SNA:78°SNB:75°ANB:3° U1SN:91° IMPA:94° GoMe-SN:35° FMA:24°.

Case 5. A 15 years and 1 month old female patient was admitted to our clinic. Her cephalometric values before treatment were as follows: SNA:81°SNB:80°ANB:1° U1SN:97° IMPA:88° GoMe-SN:25° FMA:16°. The post-treatment cephalometric values are as follows: SNA:84°SNB:81°ANB:2° U1SN:93° IMPA:97° GoMe-SN:25° FMA:11°.

**Conclusion:** The dental Class II canine and molar relationship was successfully treated with the miniscrew Keles Slider appliance. The examination showed that both dental and skeletal changes were realized. It is thought that the Keleş Slider appliance with miniscrew can be used effectively in Class II cases where there is a need for severe distalization.





## SB111

### İSKELETSEL SINIF II HASTALARIN ORTOGNATİK CERRAHİ SONRASI YUMUŞAK DOKU DEĞİŞİMLERİNİN 3DMD İLE DEĞERLENDİRİLMESİ: VAKA SERİSİ SUNUMU

Fırat Oğuz, Nisanur Kolcuoğlu Demir, Samet Özden

İnönü Üniversitesi Diş Hekimliği Fakültesi Ortodonti Ana Bilim Dalı

**Amaç:** Çalışmamızın amacı postpeak dönemde olan İskeletsel Sınıf II malokluzyona sahip hastalarımızın ortognatik cerrahi operasyonu sonrası yumuşak dokularında meydana gelen değişikliklerin üç boyutlu fotografik görüntüleme yöntemi (3 dMD) ile incelenip vaka serisi şeklinde sunulmasıdır.

**Olgu:** Vaka 1. 19 yaşında erkek hasta, ortognatik cerrahi öncesi ve sonrası stereofotogrametri ile değerlendirmede gözlemlenen değerler şu şekildedir: Alt yüz yüksekliği 67,87mm / 63,59mm, alt dudak uzunluğu 44,88mm / 43,17mm, üst dudak uzunluğu 21,79mm / 19,05mm, burun genişliği 31,29mm / 31,49mm, nazolabial açı 126,56° / 98,79, labiomenta açı 108,95° / 121,40°, üst dudak uzunluğu / alt dudak uzunluğu 0,49 / 0,44.

Vaka 2. 17 yaşında kadın hasta, ortognatik cerrahi öncesi ve sonrası stereofotogrametri ile değerlendirmede gözlemlenen değerler şu şekildedir: Alt yüz yüksekliği 60,93mm / 66,85mm, alt dudak uzunluğu 39,35mm / 42,16mm, üst dudak uzunluğu 20,84mm / 23,75mm, burun genişliği 29,26mm / 36,36mm, nazolabial açı 130,83° / 131,78°, labiomenta açı 131,55° / 168,68°, üst dudak uzunluğu / alt dudak uzunluğu 0,53/0,56.

Vaka 3. 19 yaşında kadın hasta, ortognatik cerrahi öncesi ve sonrası stereofotogrametri ile değerlendirmede gözlemlenen değerler şu şekildedir: Alt yüz yüksekliği 77,70mm / 87,03mm, alt dudak uzunluğu 56,63mm / 59,92mm, üst dudak uzunluğu 21,77mm / 24,81mm, burun genişliği 21,67mm / 32,50mm, nazolabial açı 121,27° / 121,08°, labiomenta açı 143,47° / 146,27°, üst dudak uzunluğu / alt dudak uzunluğu 0,38/0,41.

Vaka 4. 16 yaşında kadın hasta, ortognatik cerrahi öncesi ve sonrası stereofotogrametri ile değerlendirmede gözlemlenen değerler şu şekildedir: Alt yüz yüksekliği 81,86mm / 85,75mm, alt dudak uzunluğu 58,48mm / 62,46mm, üst dudak uzunluğu 23,75mm / 28,66mm, burun genişliği 28,15mm / 35,42mm, nazolabial açı 114,04° / 116,57°, labiomenta açı 124,00° / 129,48°, üst dudak uzunluğu / alt dudak uzunluğu 0,41/0,45

**Sonuç:** Tüm hastalarda ortognatik cerrahi operasyonu sonrasında yumuşak doku değişimleri net bir şekilde incelenmiştir. Bu amaçla üç boyutlu stereofotogrametri, radyasyon içermeyen, hızlı ve güvenilir bir yöntemdir.



XIX. Uluslararası Türk Ortodonti Derneği Kongresi

Herkes için Dijital Ortodonti  
Klinik Uygulamalarda İpuçları ve Yenilikler

XIX<sup>th</sup> International Congress of Turkish Orthodontic Society

Digital Orthodontics For Everyone  
Tips & Trends in Clinical Practice

02-06 Kasım / November 2024

Susesi Luxury Resort, Belek-Antalya



**SB111**

**EVALUATION OF SOFT TISSUE CHANGES IN SKELETAL CLASS II PATIENTS AFTER ORTHOGNATHIC SURGERY WITH THREE-DIMENSIONAL STEREOPHOTOGRAMMETRY: A CASE SERIES REPORT**

Fırat Oğuz, **Nisanur Kolcuoğlu Demir**, Samet Özden

İnönü University Faculty of Dentistry, Department of Orthodontics

**Objective:** The aim of our study is to examine the changes in the soft tissues of our patients with skeletal Class II malocclusion in the postpeak period after orthognathic surgery with the three-dimensional photographic imaging method (3 dMD) and to present them as a case series.

**Cases:** Case 1. 19-year-old male patient, the values observed in the evaluation with stereophotogrammetry before and after orthognathic surgery are as follows: Lower facial height 67.87mm/63.59mm, lower lip length 44.88mm/43.17mm, upper lip length 21.79mm/19.05mm, nasal width 31.29mm/31.49mm, nasolabial angle 126.56°/98.79, labiomental angle 108.95°/121.40°, upper lip length/lower lip length 0.49/0.44. Case 2. 17-year-old female patient, the values observed in the evaluation with stereophotogrammetry before and after orthognathic surgery are as follows: Lower facial height 60.93mm/66.85mm, lower lip length 39.35mm/42.16mm, upper lip length 20.84mm/23.75mm, nasal width 29.26mm/36.36mm, nasolabial angle 130.83°/131.78°, labiomental angle 131.55°/168.68°, upper lip length/lower lip length 0.53/0.56. Case 3. 19-year-old female patient, the values observed in the evaluation with stereophotogrammetry before and after orthognathic surgery are as follows: Lower facial height 77.70mm/87.03mm, lower lip length 56.63mm/59.92mm, upper lip length 21.77mm/24.81mm, nasal width 21.67mm/32.50mm, nasolabial angle 121.27°/121.08°, labiomental angle 143.47°/146.27°, upper lip length/lower lip length 0.38/0.41. Case 4. 16-year-old female patient, the values observed in the evaluation with stereophotogrammetry before and after orthognathic surgery are as follows: Lower facial height 81.86mm/85.75mm, lower lip length 58.48mm/62.46mm, upper lip length 23.75mm/28.66mm, nasal width 28.15mm/35.42mm, nasolabial angle 114.04°/116.57°, labiomental angle 124.00°/129.48°, upper lip length/lower lip length 0.41/0.45

**Conclusion:** In all patients, soft tissue changes after orthognathic surgery were clearly examined. For this purpose, three-dimensional stereophotogrammetry is a radiation-free, fast and reliable method.



## SB112

### FONKSİYONEL ÇENE ORTOPEDİSİ HAKKINDA BİLGİ SUNAN TÜRKÇE İNTERNET SİTELERİNİN OKUNABİLİRLİK DÜZEYLERİNİN DEĞERLENDİRİLMESİ: NİTEL ARAŞTIRMA

Kübra Arslan Çarpar, **Sevde Nihal Yongacı**

Mersin Üniversitesi Diş Hekimliği Fakültesi

**Amaç:** Fonksiyonel çene ortopedisi, büyüme ve gelişimi devam eden çocuk hastalarda çenelerin büyümesini yönlendirme işlemidir. İnternet kullanımının oldukça artması ile hastalar ve velileri fonksiyonel çene ortopedisi hakkındaki verilere ilk olarak internet üzerinden erişmeye çalışmaktadırlar. Bu çalışmanın amacı, fonksiyonel çene ortopedisi hakkında bilgi sunan Türkçe web sitelerinin okunabilirlik açısından değerlendirilmesidir.

**Gereç ve Yöntemler:** Google arama motorunda “fonksiyonel çene ortopedisi” anahtar kelimesi kullanılarak arama yapıldı. 75 adet internet sitesi tarandı, 35 adet site çalışmaya uygun bulundu. Akademik yayınlar, Türkçe olmayan siteler, resim, video ve reklam içerikli siteler, üyelik gerektiren forumlar ve tekrarlayan siteler çalışmaya dâhil edilmedi. Her metnin çevrim içi okunabilirlik aracı ile Ateşman okunabilirlik analizi yapıldı. Siteler ayrıca İnternette Sağlık Kodu (Health on the Net code (HONcode)) ölçütleri kapsamında gözden geçirildi. Metinlerin okunabilirlik düzeylerinin değerlendirilmesinde tanımlayıcı istatistikler kullanıldı. Elde edilen verilerin normal dağılımını değerlendirmek için Kolmogorov-Smirnov testi kullanıldı ( $p < 0,001$ ).

**Bulgular:** Çalışmaya dâhil edilen 35 web sitesinden %48,6' sı özel sağlık kuruluşlarına, %37,1' i ortodontistlere, geri kalan %14,3' ü diş hekimlerine aitti.

Ortalama ateşman okunabilirlik indeksi  $50,5 \pm 10,93$  (Orta Güçlükte) idi. Metinlerin %47,2'si orta düzeyde okuma zorluğundaydı. Taranan hiçbir internet sitesinde HONcode bulunamadı.

**Sonuç:** Bu çalışmaya göre fonksiyonel çene ortopedisi ile ilgili metinlerin okunabilirliği genel popülasyon için orta düzeyde okuma zorluğuna sahip olduğu tespit edilmiştir. İnternet sitelerinde bulunan metinler hastalar tarafından anlaşılmadıklarında okuyucular üzerinde yeterli etkide olmayacaklardır. Bu nedenle hasta bilgilendirme metinlerinin yayımlanmadan önce okunabilirlik düzeyinin kolay olmasına dikkat edilerek hazırlanması gerektiği düşüncesindeyiz.



XIX. Uluslararası Türk Ortodonti Derneği Kongresi

Herkes için Dijital Ortodonti  
Klinik Uygulamalarda İpuçları ve Yenilikler

XIX<sup>th</sup> International Congress of Turkish Orthodontic Society

Digital Orthodontics For Everyone  
Tips & Trends in Clinical Practice

02-06 Kasım / November 2024

Susesi Luxury Resort, Belek-Antalya



**SB112**

## **EVALUATION OF THE READABILITY LEVELS OF TURKISH WEBSITES PROVIDING INFORMATION ABOUT FUNCTIONAL JAW ORTHOPEDICS: QUALITATIVE RESEARCH**

Kübra Arslan Çarpar, **Sevde Nihal Yongacı**

Mersin University Faculty of Dentistry

**Purpose:** Functional jaw orthopedics is the process of directing the growth of the jaws in pediatric patients whose growth and development continues. With the increasing use of the internet, patients and their parents are first trying to access data about functional jaw orthopedics via the internet. The aim of this study is to evaluate Turkish websites providing information about functional jaw orthopedics in terms of readability.

**Material and Methods:** A search was made using the keyword “functional jaw orthopedics” in the Google search engine. 75 websites were scanned and 35 sites were found suitable for the study. Academic publications, non-Turkish sites, sites with image, video and advertising content, forums requiring membership and repetitive sites were not included in the study. A readability analysis of each text was performed with the online readability tool Ateşman. The sites were also reviewed within the scope of the HONcode criteria. Descriptive statistics were used to evaluate the readability levels of the texts. The Kolmogorov-Smirnov test was used to evaluate the normal distribution of the data obtained ( $p<0.001$ ).

**Results:** Of the 35 websites included in the study, 48.6% belonged to private health institutions, 37.1% belonged to orthodontists, and the remaining 14.3% belonged to dentists. The average fire readability index was  $50.5\pm 10.93$  (Medium Difficulty). 47.2% of the texts were of medium reading difficulty. HONcode was not found on any crawled website.

**Conclusion:** According to this study, the readability of texts on functional jaw orthopedics was found to be at a moderate level of reading difficulty for the general population. If the texts on the websites are not understood by the patients, they will not have a sufficient impact on the readers. For this reason, we believe that patient information texts should be prepared by paying attention to their readability level before publication.



## SB113

### SINIF II MALOKLÜZYONUN TEDAVİSİNİN ADOLESANLARIN YAŞAM KALİTESİ VE ÖZSAYGI ÜZERİNE ETKİSİ

Ezgi SUNAL AKTÜRK<sup>1</sup>, Şerife TAMER<sup>2</sup>, Betül GÜZELYÜZ<sup>3</sup>, Elif Dilara ŞEKER<sup>4</sup>, Berza YILMAZ<sup>4</sup>

<sup>1</sup>Sağlık Bilimleri Üniversitesi, Hamidiye Diş Hekimliği Fakültesi, Ortodonti Anabilim Dalı, İstanbul, Türkiye

<sup>2</sup>Bezmialem Vakıf Üniversitesi, Sağlık Bilimleri Enstitüsü, Ortodonti Anabilim Dalı, İstanbul, Türkiye

<sup>3</sup>Bezmialem Vakıf Üniversitesi Diş Hekimliği Fakültesi, İstanbul, Türkiye

<sup>4</sup>Bezmialem Vakıf Üniversitesi, Diş Hekimliği Fakültesi, Ortodonti Anabilim Dalı, İstanbul, Türkiye

**Amaç:** Bu çalışmanın amacı Sınıf II maloklüzyonun tedavisinde kullanılan hareketli fonksiyonel aygıtlarla elde edilen iskeletsel ve dental değişikliklerin, ağız sağlığıyla ilgili yaşam kalitesi ve benlik saygısı üzerine olan etkilerinin değerlendirilmesidir.

**Gereç ve Yöntem:** 11-14 yaş aralığındaki Sınıf II anomaliye sahip twinblok ile tedavi edilen 17 bireye (6 erkek; 11 kadın) başlangıç (T0), tedavinin 3. ayında (T1) ve tedavi sonunda (9ay±2ay, T2), 10 sorudan oluşan Rosenberg'in Benlik Saygısı Ölçeği ve 37 sorudan oluşan CPQ11-14 (Çocuk Algı Anketi) uygulanmıştır. Kontrol grubuna ise ortodonti kliniğine tedavi amacıyla başvurmuş ve sıraya yazılmış 11-14 yaş aralığında Sınıf II maloklüzyona sahip 20 birey (8erkek; 12kadın) dahil edilmiş ve kliniğe başvurdukları seans ve tedaviye başlamadan önce (5ay±1ay) aynı anketler uygulanmıştır.

**Bulgular:** Gruplar arasında yaş ve cinsiyet açısından istatistiksel olarak anlamlı bir fark bulunmamıştır. Twinblok grubundaki bireylerin CPQ11-14 toplam puanları ve alt ölçek puanlarında farklı zaman dilimleri arasında istatistiksel olarak anlamlı bir fark gözlenmemiştir. Benlik saygısı ölçeğinde ise T0 ile karşılaştırıldığında T1 ve T2 de artış gözlenmiştir. Kontrol grubunda ise iki zaman diliminde fark gözlenmemiştir. Twinblok grubunda bireylerin T0-T2 anketlerdeki skor farklılıklarıyla sefalometrik değerlerindeki değişim arasındaki korelasyona bakıldığında sosyal iyi oluş skoru ile Wits değeri arasında ve CPQ11-14 total skoruyla overjet miktarı arasında pozitif korelasyon görülmüştür.

**Sonuç:** Sınıf II maloklüzyonun adolesan dönemde tedavisi bireylerin benlik saygısını arttırmaktadır. Fonksiyonel tedavi sonucunda Wits değerinde meydana gelen azalma bireylerin sosyal iyi oluşlarını, overjetteki azalma ise ağız sağlığıyla ilgili yaşam kalitelerini olumlu yönde etkilemektedir.



## SB113

### THE IMPACT OF THE CLASS II MALOCCLUSION TREATMENT ON THE QUALITY OF LIFE AND SELF-ESTEEM OF ADOLESCENTS

Ezgi SUNAL AKTÜRK<sup>1</sup>, Şerife TAMER<sup>2</sup>, Betül GÜZELYÜZ<sup>3</sup>, Elif Dilara ŞEKER<sup>4</sup>, Berza YILMAZ<sup>4</sup>

<sup>1</sup>University of Health Sciences, Hamidiye Faculty of Dental Medicine, Department of Orthodontics, Istanbul, Türkiye

<sup>2</sup>Bezmialem Vakif University, Institute of Health Sciences, Department of Orthodontics, Istanbul, Türkiye

<sup>3</sup>Bezmialem Vakif University, Faculty of Dentistry, Istanbul, Türkiye

<sup>4</sup>Bezmialem Vakif University, Faculty of Dentistry, Department of Orthodontics, Istanbul, Türkiye

**Aim:** The aim of this study was to evaluate the effects of skeletal and dental changes achieved with removable functional appliances used in the treatment of Class II malocclusion on the oral health-related quality of life and self-esteem.

**Materials and Methods:** The Rosenberg Self-Esteem Scale, comprising 10 questions, and the CPQ11-14 (Child Perception Questionnaire), comprising 37 questions, were filled by 17 individuals (6 males; 11 females) aged between 11 to 14 years with Class II division 1 malocclusion treated with Twinblock at baseline (T0), at the 3rd month of treatment (T1) and at the end of treatment (9months±2months, T2). The control group consisted of 20 subjects (8 males, 12 females; aged 11-14 years; with Class II division 1 malocclusion) who completed the same questionnaires at the initial visit and before treatment (5months±1months).

**Results:** There was no statistically significant difference between groups in terms of age and gender. No statistically significant difference was observed between CPQ11-14 total scores and subscale scores of individuals in the Twinblock group across different time points. The results of the self-esteem score increased at both T1 and T2 compared to T0. In the control group, no difference was observed in the two time periods. The correlation between the score differences in the T0-T2 questionnaires and the change in the cephalometric values in the Twinblock group showed a positive correlation between the social well-being score and the Wits value and between the CPQ11-14 total score and the amount of overjet.

**Conclusion:** Treatment of Class II malocclusion in adolescence has been demonstrated to enhance an individual's self-esteem. A reduction in the Wits value resulting from functional treatment has a positive effect on the social well-being of individuals, while a reduction in overjet has a positive effect on their oral health-related quality of life.



## SB114

### ORTOGNATİK CERRAHİ OPERASYONU SONRASI TİTREŞİM CİHAZI UYGULAMASI YAPILMIŞ HASTALARDA ALT YÜZ YUMUŞAK DOKU PROFİLİNİN DEĞERLENDİRİLMESİ

Beyza Maraşlı<sup>1</sup>, Uğur Topsakal<sup>1</sup>, Taner Öztürk<sup>1</sup>, Ahmet Yağcı<sup>1</sup>, Ahmet Emin Demirbaş<sup>2</sup>

<sup>1</sup>Erciyes Üniversitesi Diş Hekimliği Fakültesi Ortodonti Anabilim Dalı;

<sup>2</sup>Erciyes Üniversitesi Diş Hekimliği Fakültesi Ağız, Diş ve Çene Cerrahisi Anabilim Dalı

**Amaç:** Ortognatik cerrahi, çene iskelet yapısı bozuk olan hastalarda fonksiyonun ve estetik görünümün iyileştirilmesi için kullanılan, ortodonti ve cerrahi iş birliği gerektiren bir prosedürdür. Mekanik vibrasyon, ortognatik cerrahi sonrası iyileşme sürecinde kullanılan biyostimülasyon yöntemidir. Bu çalışmanın amacı, ortognatik cerrahi uygulanan bireylerde titreşim cihazı uygulamasının yumuşak doku profili üzerindeki etkisini incelemektir.

**Gereç ve Yöntem:** Bu çalışma kliniğimizde ortognatik cerrahi tedavisi gören 20 hastadan ve toplam 2 gruptan oluşmaktadır (Grup 1: Titreşim uygulanan grup; Grup 2: Kontrol grubu). Çalışmaya dahil edilen bireylerin alt yüz yumuşak doku kalınlıkları ve açıl değerleri Dolphin Görüntüleme yazılımı kullanılarak ölçülmüştür [cerrahi öncesi(T0), cerrahi sonrası 1. Hafta (T1) ve 1. Ay(T2)]. Değerlendirilen başlıca parametreler temel üst(TÜDK) ve alt(TADK) dudak kalınlıkları, üst(ÜDU) ve alt(ADU) dudak uzunlukları, çene kalınlığı(ÇK-H,ÇK-V), H-açısı, nasolabial(NLA) ve mentolabial(MLA) açılarıdır. SigmaSTAT yazılımı ile gerçekleştirilen istatistiksel değerlendirmede One-Way RM ANOVA, Friedman, Independent Samples-t ve Mann-Whitney U testleri kullanılmıştır.

**Bulgular:** Kontrol grubunda ÜDU ölçümünde zamanla azalma meydana gelmiştir. ADU ve H açısı ölçümlerinde ise 1. Haftada artış sonrasında ise azalma olmuştur. MLA ölçümü ise azalmıştır. Vibrasyon uygulanan grupta ise ÇK-V ölçümünde cerrahi sonrası anlamlı bir artış olmuş sonrasında başlangıç değerlerine yaklaşmıştır. ÜDU ölçümünde azalma meydana gelmiştir. ADU, H açısı ve MLA ölçümlerinde ise 1. Haftada artış sonrasında ise azalma olmuştur. Tedavi uygulaması (T2-T1) ile gruplar arası farklar incelendiğinde ise sadece H açısı kontrol grubunda çalışma grubuna göre anlamlı derecede daha fazla azalmıştır. Başlangıca göre (T2-T0) ile gruplar arası farklar incelendiğinde ise sadece ADU değerinde çalışma grubunda daha fazla artış olmuştur.

**Sonuç:** Ortognatik cerrahi sonrası biyostimülasyon için uygulanabilecek olan vibrasyon uygulaması alt yüz yumuşak dokuları üzerinde sınırlı iyileştirici etkinliğe sahip denilebilmektedir. Vibrasyon uygulaması ile alt dudak uzunluğu ve H açısı etkilenebilmektedir. İleri çalışmalara ihtiyaç vardır.



## SB114

### EVALUATION OF LOWER FACIAL SOFT TISSUE PROFILE IN PATIENTS WHO HAD VIBRATION DEVICE APPLICATION AFTER ORTHOGNATHIC SURGERY OPERATION

Beyza Maraşlı<sup>1</sup>, Uğur Topsakal<sup>1</sup>, Taner Öztürk<sup>1</sup>, Ahmet Yağcı<sup>1</sup>, Ahmet Emin Demirbaş<sup>2</sup>

<sup>1</sup>Erciyes University Faculty of Dentistry, Department of Orthodontics

<sup>2</sup>Erciyes University Faculty of Dentistry, Department of Oral and Maxillofacial Surgery

**Objectives:** Mechanical vibration are a biostimulation method used during the healing process after orthognathic surgery. This study aimed to examine the effect of mechanical vibration application on dental structures on the soft tissue profile of individuals undergoing orthognathic surgery.

**Materials and Methods:** This study consists of 20-patients who received orthognathic surgery treatment in our clinic and a total of 2-groups (Group-1:Vibration; Group-2:Control). Lower facial soft tissue thickness and angular values ??of the individuals included in the study were measured using Dolphin [pre-surgery(T0), 1st week(T1) and 1st month(T2) after surgery]. The main parameters evaluated are basic upper(ULTH) and Lower lip(LLTH) thicknesses, upper(ULiL) and Lower(LLiL) lip lengths, chin thickness(CT-H,CT-V), H-angle, nasolabial(NLA) and mentolabial angles(MLA). One-Way RM-ANOVA, Friedman, Independent Samples-t and Mann-Whitney-U tests were used in the statistical evaluation performed with SigmaSTAT software.

**Results:** In the control group, a decrease in ULiL measurement was observed at the end of follow-up.. There was an increase in LLiL and H-angle measurements in the 1st week and then a decrease. MLA measurement decreased. In the vibration group, there was a significant increase in CT-V measurement after surgery, and then it approached the initial values. There was a decrease in ULiL measurement. There was an increase in LLiL, H-angle and MLA measurements in the first week and then a decrease. When the differences between groups with treatment application(T2-T1) were examined, only the H-angle decreased significantly more in the control group than in the study group. When the differences between groups compared to the initial values(T2-T0) were examined, only the LLiL value increased more in the study group.

**Conclusion:** Mechanical vibration, which can be applied for biostimulation after orthognathic surgery, can be said to have limited healing effectiveness on the lower facial soft tissues. Especially, LLiL and H-angle can be affected by vibration application. Further studies are needed.





SB115

## TEK TARAFLI DUDAK DAMAK YARIKLI BEBEKLERDE NAZOALVEOLER ŞEKİLLENDİRME TEDAVİSİNİN MAKSİLLER ARK FORMUNA ETKİSİNİN DEĞERLENDİRİLMESİ

İlknur Çan, Fatmanur Sönmez Cural, Aslıhan Zeynep Öz

Ondokuz Mayıs Üniversitesi

**Amaç:** Nazoalveoler şekillendirme (NAŞ), sendromik olmayan yarık dudak ve/veya damağı olan hastalarda cerrahi öncesi ortopedik tedavi protokollerinin rutin bir parçası olarak kabul edilmektedir. Bu çalışmanın amacı, tek taraflı dudak damak yarığı bulunan bebeklerde nazoalveoler şekillendirme tedavisinin yarık segmentler üzerindeki etkilerini dijital modelleme ile değerlendirmektir.

**Gereç ve yöntem:** Çalışmamıza kliniğimizde NAŞ tedavisi tamamlanmış tek taraflı dudak damak yarığı bulunan, tedavi öncesi ve sonrası maksiller alçı modelleri olan 22 hasta dahil edildi. Maksiller alçı modeller, model tarayıcı (3Shape R-700 Desktop Orthodontic Scanner, Copenhagen, Denmark) ile taranarak dijital modeller oluşturuldu. Dijital modeller üzerinde yarık genişliği ve segmentlerin konumlarına ilişkin değişiklikleri belirlemek için doğrusal ve açısal ölçümler yapıldı. Tedavi başı ve tedavi sonunda meydana gelen değişikliklerin karşılaştırılmasında normal dağılım gösteren veriler için eşleştirilmiş t-testi; normal dağılım göstermeyen veriler için Wilcoxon işaretli sıralar testi kullanıldı.  $p < 0,05$  istatistiksel olarak anlamlı kabul edildi.

**Bulgular:** Nazoalveoler şekillendirme sırasında yarık genişliğinde ( $p=0,000$ ) istatistiksel olarak anlamlı azalma görülmüştür. İnterkanin mesafede ( $p=0,003$ ) istatistiksel olarak anlamlı bir azalma gözlemlenirken, intertüber mesafe ( $p=0,149$ ) korunmuştur. Büyük segmentin medial rotasyonunda ( $p=0,001$ ) NAŞ öncesi ve sonrası istatistiksel olarak anlamlı bir fark bulunurken, küçük segmentte ( $p=0,629$ ) istatistiksel olarak anlamlı bir fark bulunamamıştır. Maksiller derinlik ölçümlerinde büyük segmentte ( $p=0,213$ ) istatistiksel olarak anlamlı bir fark bulunmamışken, küçük segmentte ( $p=0,005$ ) istatistiksel olarak anlamlı bir artış gözlenmiştir.

**Sonuç:** Cerrahi öncesi NAŞ tedavisi yarık segmentlerinin birbirine yaklaştırılmasına katkıda bulunurken, büyük segmentin rotasyonu ile orta hatta yaklaşmasını ve böylece daha uniform bir ark formunun elde edilmesini sağlamaktadır.



## SB115

### EVALUATION OF THE EFFECTS OF NASOALVEOLAR MOLDING THERAPY ON MAXILLARY ARCH FORM IN INFANTS WITH UNILATERAL CLEFT LIP AND PALATE

İlknur Çan, Fatmanur Sönmez Cural, Aslıhan Zeynep Öz

Ondokuz Mayıs University

**Objective:** Nasoalveolar molding (NAM) is considered a routine part of pre-surgical orthopedic treatment protocols for patients with non-syndromic cleft lip and/or palate. This study aims to evaluate the effects of nasoalveolar molding therapy on the cleft segments in infants with unilateral cleft lip and palate using digital modeling.

**Materials and Methods:** The study included 22 patients with unilateral cleft lip and palate, who completed NAM treatment at our clinic and had pre- and post-treatment maxillary plaster models. These models were scanned with a model scanner (3Shape R-700 Desktop Orthodontic Scanner, Copenhagen, Denmark) to create digital models. Linear and angular measurements were made on the digital models to determine changes in the cleft width and the positions of the segments. paired T-test was used for normally distributed data, and Wilcoxon signed ranks test was used for non-normally distributed data to compare changes from the beginning to the end of the treatment. A p-value of less than 0,05 was considered statistically significant.

**Results:** There was a statistically significant reduction in the cleft width ( $p=0,000$ ) with nasoalveolar molding treatment. A statistically significant decrease in intercanine distance ( $p=0,003$ ) was observed, while the intertuberosity distance ( $p=0,149$ ) was preserved. A statistically significant difference was found in the medial rotation of the larger segment ( $p=0,001$ ) before and after NAM, while no statistically significant difference was observed in the smaller segment ( $p=0,629$ ). In maxillary depth measurements, no statistically significant difference was found in the larger segment ( $p=0,213$ ), whereas a statistically significant increase was observed in the smaller segment ( $p=0,005$ ).

**Conclusions:** Pre-surgical NAM therapy contributes to the approximation of the cleft segments, facilitates the medial rotation of the larger segment towards the midline, and thus, helps achieve a more uniform arch form.



XIX. Uluslararası Türk Ortodonti Derneği Kongresi

Herkes için Dijital Ortodonti  
Klinik Uygulamalarda İpuçları ve Yenilikler

XIX<sup>th</sup> International Congress of Turkish Orthodontic Society  
Digital Orthodontics For Everyone  
Tips & Trends in Clinical Practice

02-06 Kasım / November 2024

Susesi Luxury Resort, Belek-Antalya



SB116

## TÜRK ORTODONTİ DERGİSİNİN BİBLİYOMETRİK ANALİZİ

Aybüke Asena Atasever İşler, Yasin Hezenci, Musa Bulut

Abant İzzet Baysal Üniversitesi Diş Hekimliği Fakültesi

**Amaç:** Türk Ortodonti Dergisi (TOD), dünya genelinde ortodonti eğitimi, araştırması ve uygulamalarını desteklemek amacıyla literatüre yüksek kalitede veri sağlamaktadır. Bu çalışma, TOD tarafından yayımlanan makalelerin bibliyometrik analizini gerçekleştirerek bilimsel bir profil oluşturmayı amaçlamaktadır.

**Gereç ve Yöntemler:** 2005 ile 2024 yılları arasında Türk Ortodonti Dergisi'nde (TOD) yayımlanan makaleler, Web of Science veritabanında incelenmiştir. Makale türleri, yayın yılları, yazar sayıları, sorumlu yazarların ülkeleri, çalıştıkları kurumlar, makale konuları ve atıf sayıları kayıt altına alınmıştır. Elde edilen veriler, VOSviewer yazılımı (1.6.14 sürümü) aracılığıyla analiz edilmiştir.

**Bulgular:** Çalışmaya toplam 541 makale dahil edilmiştir. Yayımlanan çalışmaların %97.2'si (n=526) araştırma makalesi olarak sınıflandırılmıştır. Sıklıkla ele alınan konular arasında ortodontik tedaviler, damak yarığı ve temporomandibular eklem çalışmaları yer almaktadır. Yayın dili olarak çoğunlukla İngilizce (%89.3, n=486) kullanılmıştır. En yüksek yayın sayısı 2022 yılında gerçekleşmiştir. Yayınların büyük bir kısmı (%74.4, n=403) Türkiye'den gönderilmiştir. Başkent Üniversitesi, kabul edilen yayın sayısı ile öne çıkan üniversitedir. Yayınlarda en çok atıf alan yazar William Proffit'tir.

**Sonuç:** Türk Ortodonti Dergisi (TOD), hem güncel hem de geleneksel bilgileri yılda dört kez okuyucularıyla buluşturan yetkin bir platformdur. Dergi, farklı yayın türlerine açıklığı ve çeşitli üniversiteler tarafından tercih edilmesiyle dikkat çekmektedir. Bu çalışmanın sonuçları, TOD'da yayın yapmayı planlayan araştırmacılara çalışmalarını planlama ve kabul süreçlerinde ilham kaynağı olabilir.



XIX. Uluslararası Türk Ortodonti Derneği Kongresi

Herkes için Dijital Ortodonti  
Klinik Uygulamalarda İpuçları ve Yenilikler

XIX<sup>th</sup> International Congress of Turkish Orthodontic Society

Digital Orthodontics For Everyone  
Tips & Trends in Clinical Practice

02-06 Kasım / November 2024

Susesi Luxury Resort, Belek-Antalya



**SB116**

## **BIBLIOMETRIC ANALYSIS OF THE TURKISH JOURNAL OF ORTHODONTICS**

**Aybüke Asena Atasever İşler**, Yasin Hezenci, Musa Bulut

Faculty of Dentistry, Abant İzzet Baysal University

**Objective:** The Turkish Journal of Orthodontics (TOD) aims to provide high-quality data to the literature in order to support orthodontic education, research, and practices globally. This study aims to establish a scientific profile by conducting a bibliometric analysis of the articles published by the Turkish Journal of Orthodontics.

**Materials and Methods:** Articles published in the Turkish Journal of Orthodontics (TOD) between 2005 and 2024 were examined using the Web of Science database. The types of articles, publication years, number of authors, countries of corresponding authors, affiliations, article topics, and citation counts were recorded. The collected data were analyzed using VOSviewer software (version 1.6.14).

**Findings:** A total of 541 articles were included in the study. Of these, 97.2% (n=526) were classified as research articles. Frequently addressed topics include orthodontic treatments, cleft palate, and temporomandibular joint studies. The predominant language of publication was English (89.3%, n=486). The highest number of publications occurred in 2022. A significant portion of the publications (74.4%, n=403) were submitted from Turkey. Başkent University stands out as the institution with the most accepted publications. The most frequently cited author in these publications is William Proffit.

**Conclusion:** The Turkish Journal of Orthodontics (TOD) is a proficient platform that brings together both contemporary and traditional knowledge with its readers four times a year. The journal stands out for its openness to various types of publications and its preference by various universities. The results of this study may serve as a source of inspiration for researchers planning to publish in the Turkish Journal of Orthodontics (TOD), aiding them in the planning and acceptance processes of their work.



## SB117

### FARKLI EKSPANSİYON APAREYLERİNİN VE CERRAHİ KESİLERİN MAKSİLLER EKSPANSİYONA ETKİLERİNİN SONLU ELEMANLAR ANALİZİYLE İNCELENMESİ

Ece Mersan ATEŞ<sup>1</sup>, Hande PAMUKÇU<sup>1</sup>, Osman KOÇ<sup>2</sup>, Nur ALTIPARMAK<sup>3</sup>

<sup>1</sup>Başkent Üniversitesi Diş Hekimliği Fakültesi, Ortodonti Anabilim Dalı

<sup>2</sup>Yıldız Teknik Üniversitesi, Makine Mühendisliği Departmanı

<sup>3</sup>Başkent Üniversitesi Diş Hekimliği Fakültesi, Ağız, Diş ve Çene Cerrahisi Anabilim Dalı

**Amaç:** Ortodontide hızlı maksiller genişletme protokolü; üst çene dişlere, dentoalveoler yapılar ve palatal kemiğe transversal yönde uygulanan kuvvet sayesinde median palatal suturun ayrılması ve üst çenenin transversal yönde genişletilmesi işlemidir (1). Son yıllarda özellikle cerrahi destekli hızlı maksiller ekspansiyona (SARPE) alternatif olabileceği düşünülerek minivida destekli hızlı maksiller ekspansiyon (MARPE) protokolü popüler hale gelmiştir (2). Bu çalışmanın amacı, farklı cerrahi tekniklerin ve üç farklı ekspansiyon aparatının maksiller ekspansiyon üzerindeki etkisini sonlu elemanlar analizi (FEA) kullanarak değerlendirmektir.

**Gereç ve yöntem:** MARPE, SARPE'de kullanılan teknikteki farklılığı ve üç farklı ekspansiyon aparatının etkinliklerini karşılaştırmak için yedi farklı FEA modeli oluşturulmuştur. Model I, cerrahi destek olmadan sadece kemikten destek alan bir ekspansiyon aparatını temsil etmektedir. Model II, Model III ve Model IV, pterygomaksiller sutura (PMS) ayrımı olmaksızın SARPE modelleridir. Model V, Model VI ve Model VII ise PMS ayrımı olan SARPE modelleridir.

**Bulgular:** PMS ayrımı olmayan modellerde, ikinci molar dişten santral kesici dişe doğru z ekseni boyunca yer değiştirmede artış görülürken, PMS ayrımı olan modellerde tüm dişlerde eşit miktarda yer değiştirme bulunmuştur. Anterior nazal spinada (ANS) en büyük yer değiştirme Model II'de (2,95 mm) görülürken, posterior nazal spina (PNS) için en yüksek yer değiştirme Model V, VI, VII'de (2,50 mm) gözlenmiştir. Stres analizi en yüksek stresin Model I'de olduğunu gösterirken, PMS ayrımı olan modellerde tüm anatomik noktalarda sifıra yakın bir stres göstererek PMS ayrımı olan ve olmayan modeller arasındaki farklı stres dağılımlarını vurgulamıştır.

**Sonuç:** PMS ayrımı yapılan SARPE modelleri, maksillada minimal stresle paralel bir genişleme sağlarken, MARPE modeli enine rotasyon göstermiştir. PMS ayrımı yapılmayan SARPE modelleri ise V şeklinde bir ekspansiyon paterni sergilemiştir. PMS ayrımı yapılan SARPE modelleri, tüm anatomik noktalarda sifıra yakın düzeyde stres seviyeleri ile homojen bir genişleme elde edilmesini sağlamıştır ve bu nedenle stresi en aza indirmek için en optimal yaklaşımdır.



## SB117

### INVESTIGATION OF THE EFFECTS OF DIFFERENT EXPANSION APPLIANCES AND SURGICAL INCISIONS ON MAXILLARY EXPANSION BY FINITE ELEMENT ANALYSIS

Ece Mersan ATEŞ<sup>1</sup>, Hande PAMUKÇU<sup>1</sup>, Osman KOÇ<sup>2</sup>, Nur ALTIPARMAK<sup>3</sup>

<sup>1</sup>Baskent University Dentistry Faculty, Department of Orthodontics

<sup>2</sup>Yildiz Technical University, Mechanical Engineering Department

<sup>3</sup>Baskent University Dentistry Faculty, Department of Oral and Maxillofacial Surgery

**Objective:** Rapid maxillary expansion in orthodontics involves separating the median palatal suture and expanding the maxilla transversely (1). Recently, mini-screw assisted rapid maxillary expansion (MARPE) has gained popularity as an alternative to surgically assisted rapid maxillary expansion (SARPE) (2). This study aims to evaluate the effects of different surgical techniques and three expansion appliances on maxillary expansion using finite element analysis (FEA).

**Materials and methods:** Seven different FEA models were created to compare MARPE, SARPE, the difference in surgical technique and three different expansion appliances. Model I represented a bone-borne expansion appliance without any surgical assistance. Model II, Model III and Model IV are SARPE models without pterygomaxillary suture (PMS) separation. Model V, Model VI and Model VII are SARPE models with PMS separation.

**Results:** In the models without PMS separation, there was an increase in displacement along the z-axis from the second molar to the central incisor, whereas in the models with PMS separation, an equal amount of displacement was found in all teeth. The largest displacement of the anterior nasal spine (ANS) was observed in Model II (2.95 mm), while the highest displacement for the posterior nasal spine (PNS) was observed in Models V, VI, VII (2.50 mm). Stress analysis showed that the highest stress was in Model I, while models with PMS separation showed a stress close to zero at all anatomical points, highlighting the different stress distributions between models with and without PMS separation.

**Conclusion:** SARPE models with PMS separation showed a parallel expansion of the maxilla with minimal stress, while the MARPE model showed transverse rotation. SARPE models without PMS separation exhibited a V-shaped expansion pattern. The PMS-separated SARPE models achieved homogeneous expansion with near-zero stress levels at all anatomical points and therefore the most optimal approach to minimize stress.



## SB118

### TÜRKİYE'DEKİ EBEVEYNLERİN ÇOCUKLARI İÇİN ERKEN ORTODONTİK TEDAVİYE YÖNELİK BİLGİ VE FARKINDALIKLARININ DEĞERLENDİRİLMESİ

M. Taha ALPAYDIN, Merve KOKLU

Ordu Üniversitesi, Diş Hekimliği Fakültesi , Ortodonti Anabilim Dalı , Ordu , Türkiye

**AMAÇ:** Bu çalışmanın amacı, Türk toplumundaki ebeveynlerin erken ortodontik tedavi hakkındaki farkındalıklarının ve bilgi düzeylerinin, yaş, cinsiyet, eğitim seviyeleri ve gelir düzeyi ile ilişkisini değerlendirmektir.

**GEREÇ-YÖNTEM:** Çalışmamız ortodontik tedavi için kliniğimize başvuran hastaların ebeveynleri üzerinde yürütülmüştür. Yaşları 30-62 arasında değişen 229 ebeveyn çalışmaya dahil edilmiştir. Hazırlanan 21 soruluk anket 2 bölümden oluşmaktadır. Anketin birinci bölümündeki sorular ebeveynin yaşı, cinsiyeti, eğitim düzeyi, gelir düzeyi ve çocuk sayısı gibi demografik bilgilerden oluşmaktadır. İkinci bölümdeki sorular ise erken ortodontik tedavi ile ilgili ebeveynlerin bilgi düzeyi ve farkındalığını içeren sorulardan oluşmaktadır. Veri analizi SPSS (Statistical Package for Social Sciences) sürüm 25 kullanılarak yapılmıştır. Araştırmanın her iki bölümüne de tanımlayıcı istatistikler uygulanmıştır. Verilerin değerlendirilmesinde tanımlayıcı istatistiksel metotlar ve Ki kare testi kullanılmıştır.  $p < 0,05$  değeri istatistiksel olarak anlamlı kabul edilmiştir.

**BULGULAR:** Çalışmaya katılan ebeveynlerin %59,08'i kadın %40,92'i erkek olup, katılımcıların yaş ortalaması 43,61'dir. Ebeveynlerin bilgi ve farkındalık düzeyi skoru ortalama 6,818 bulunmuştur. Ebeveynlerin cinsiyet, yaş ve gelir düzeyleri ile erken ortodontik tedavi hakkındaki bilgi düzeyleri arasında istatistiksel olarak anlamlı bir fark bulunmazken, eğitim düzeyi ile anlamlı bir ilişki vardır. Ebeveynlerin eğitim düzeyi arttıkça daha çok bilgi düzeyine sahip olduğu bulunmuştur.

**SONUÇ:** Bu araştırma, ebeveynlerin bilgi düzeyini, eğitim seviyesinin etkilediğini göstermiştir. Katılımcıların erken ortodontik tedaviye ilişkin, orta düzeyde farkındalık ve bilgi düzeyine sahip olduğu belirlenmiştir. Türk ebeveynlerin erken ortodontik tedavi konusundaki farkındalığını artırmak için geleneksel ve sosyal medya kampanyaları ve sağlık konferansları gibi çalışmalar yapılması önerilir.



XIX. Uluslararası Türk Ortodonti Derneği Kongresi

Herkes için Dijital Ortodonti  
Klinik Uygulamalarda İpuçları ve Yenilikler

XIX<sup>th</sup> International Congress of Turkish Orthodontic Society

Digital Orthodontics For Everyone  
Tips & Trends in Clinical Practice

02-06 Kasım / November 2024

Susesi Luxury Resort, Belek-Antalya



**SB118**

## **ASSESSMENT OF KNOWLEDGE AND AWARENESS OF TURKISH PARENTS REGARDING EARLY ORTHODONTIC TREATMENT FOR THEIR CHILDREN**

M. Taha ALPAYDIN, **Merve KOKLU**

Department of Orthodontics, Faculty of Dentistry, Ordu University, Ordu, Türkiye

**OBJECTIVE:** The aim of this study is to evaluate the relationship between the awareness and knowledge levels of parents in Turkish society about early orthodontic treatment and their age, gender, education level and income level.

**MATERIALS-METHODS:** This study was conducted on the parents of patients who applied to our clinic for orthodontic treatment. 229 parents aged between 30 and 62 were included in the study. This study, consisting of 21 questions divided into two parts, covered demographic details in the first part and parents' knowledge of early orthodontic treatment in the second. Participants who completed the survey used SPSS version 25 for data analysis. Descriptive statistics were applied to both parts of the survey, and the Chi-Square test was used to assess categorical and nominal variables, with a significance level set at  $p < 0.05$ .

**RESULTS:** 59.08% of the parents participating in the study are female and 40.92% are male, and the average age of the participants is 43.61. The average knowledge and awareness level score of parents was found to be 6.818. While there is no statistically significant difference between the gender, age and income levels of the parents and their knowledge about early orthodontic treatment, there is a significant relationship with the level of education. It has been found that as the education level of parents increases, they have more knowledge.

**CONCLUSION:** This study showed that the level of education affects the knowledge of parents. It was determined that the participants had a moderate level of awareness and knowledge regarding early orthodontic treatment. It is recommended to conduct studies such as conventional and social media campaigns and health conferences to increase Turkish parents' awareness about early orthodontic treatment.





## SB119

### PUBERTAL VE POST-PUBERTAL DÖNEMDE HERBST APAREYİ KULLANIMININ İSKELETSEL VE DENTAL ETKİLERİNİN DEĞERLENDİRİLMESİ

Rabia Betül Yazıcı, Samet Özden

İnönü Üniversitesi Diş Hekimliği Fakültesi Ortodonti Anabilim Dalı Malatya/Türkiye

**Amaç:** Bu çalışmanın amacı, mandibular retrognatiye sahip iskeletsel sınıf II hastalarda pubertal ve post-pubertal dönemde Herbst aparatı kullanımının iskeletsel ve dental etkilerini lateral sefalometrik radyografiler üzerinden değerlendirmektir.

**Gereç ve Yöntem:** Bu retrospektif çalışmanın materyali, Herbst aparatı ile tedavi görmüş hastaların önceden çekilmiş lateral sefalometrik radyografilerinden elde edilmiştir. Çalışmaya dâhil edilen iskeletsel sınıf II malokluzyona sahip 48 hasta 'pubertal dönemde herbst tedavisi uygulanan grup'(12,74 yıl±0.76 yıl) ve 'post-pubertal dönemde herbst tedavisi uygulanan grup'(14 yıl±0.85 yıl) olmak üzere iki eşit gruba ayrılmıştır. Hastalarda tedavi öncesinde (T0) ve herbst aparatı ile tedavi bittikten sonrasında (T1) lateral sefalometrik analiz yapılmıştır. Her bir grup içinde tedavi öncesi ve sonrası değişikliklerin değerlendirilmesinde normal dağılım verileri eşli örnekler t testi ile, normal dağılım göstermeyen veriler Wilcoxon testi kullanılmıştır. Gruplar arası karşılaştırmalar için normal dağılım gösteren verilerde independent samples t-testi, normal dağılım göstermeyen veriler için Mann Wittney U testi kullanılmıştır.

**Bulgular:** İlk grupta tedavi süresi 10.29±1.34 ay, ikinci grupta tedavi süresi 10.25±1.54 ay'dır. Gruplar kendi içinde değerlendirildiğinde; SNB, ANB, Wits, IMPA, U1-SN ve overjet değerlerindeki değişim her iki grupta da istatistiksel olarak anlamlı bulunmuştur. Gruplar arası değerlendirmede; SNB, mandibular uzunluk ve efektif mandibular uzunluk değerleri pubertal dönemde kullanılan herbst aparatı grubunda istatistiksel olarak daha fazla artış görülmüştür. Wits ve ANB değerleri pubertal dönemde kullanılan herbst aparatı grubunda istatistiksel olarak daha fazla azalma göstermiştir. IMPA ve L1-NB değerleri post-pubertal dönemde kullanılan herbst aparatı grubunda istatistiksel olarak daha fazla artış göstermiştir. İki tedavi grubu da overjet düzeltiminde benzer etkilere sahiptir.

**Sonuç:** İskeletsel sınıf II malokluzyonun fonksiyonel tedavisinde pubertal dönemde kullanılan herbst aparatının, post-pubertal dönemle karşılaştırıldığında iskeletsel olarak daha etkili sonuç verdiği bulunmuştur. Post-pubertal dönemde Herbst aparatı kullanımında alt keserlerde daha fazla protrüzyon ve proklinasyon meydana gelmiştir.



XIX. Uluslararası Türk Ortodonti Derneği Kongresi

Herkes için Dijital Ortodonti  
Klinik Uygulamalarda İpuçları ve Yenilikler

XIX<sup>th</sup> International Congress of Turkish Orthodontic Society

Digital Orthodontics For Everyone  
Tips & Trends in Clinical Practice

02-06 Kasım / November 2024

Susesi Luxury Resort, Belek-Antalya



**SB119**

## **EVALUATION OF THE SKELETAL AND DENTAL EFFECTS OF HERBST APPLIANCE USE IN PUBERTAL AND POST-PUBERTAL PERIOD**

**Rabia Betül Yazıcı, Samet Özden**

Inonu University Faculty of Dentistry Department of Orthodontics, Malatya/Turkey

**Objective:** The aim of this study was to evaluate the skeletal and dental effects of Herbst appliance use in skeletal class II patients with mandibular retrognathia in the pubertal and post-pubertal periods using lateral cephalometric radiographs.

**Materials and Methods:** The material for this retrospective study was obtained from previously taken lateral cephalometric radiographs of patients treated with the Herbst appliance. The 48 patients with skeletal class II malocclusion included in the study were divided into two equal groups as 'group treated with herbst appliance in pubertal period' (12.74 years $\pm$ 0.76 years) and 'group treated with herbst appliance in post-pubertal period' (14 years $\pm$ 0.85 years). Lateral cephalometric analysis was performed before treatment (T0) and after treatment with the Herbst appliance (T1). In the evaluation of pre- and post-treatment changes in each group, paired samples t test was used for normally distributed data and Wilcoxon test was used for non-normally distributed data. For comparisons between groups, independent samples t-test was used for normally distributed data and Mann Wittney U test was used for non-normally distributed data.

**Findings:** When the groups were evaluated within themselves, the changes in SNB, ANB, Wits, IMPA, U1-SN and overjet values were statistically significant in both groups. In the intergroup evaluation; SNB, mandibular length and effective mandibular length values increased statistically more in the Herbst appliance group used in the pubertal period. Wits and ANB values showed decrease in the Herbst appliance group used in the pubertal period. IMPA and L1-NB values increased statistically more in the herbst appliance group used in the post-pubertal period. Both treatment groups have similar effects on overjet correction.

**Conclusion:** Herbst appliance used in the pubertal period in the functional treatment of skeletal class II malocclusion was found to be more skeletally effective compared to the post-pubertal period. In the post-pubertal period, more protrusion and proclination of the lower incisors occurred with the use of the Hersbt appliance.



## SB120

### KIRIKKALE ÜNİVERSİTESİ DIŞ HEKİMLİĞİ FAKÜLTESİ ÖĞRENCİLERİNDE TEMPOROMANDİBULAR EKLEM RAHATSIZLIKLARININ SIKLIĞI VE ŞİDDETİNİN DEĞERLENDİRİLMESİ

Ismayıl MALIKOV<sup>1</sup>, Türkan SEZEN ERHAMZA<sup>1</sup>, Sevgi YURT ÖNCEL<sup>2</sup>

<sup>1</sup>Kırıkkale Üniversitesi Diş Hekimliği Fakültesi

<sup>2</sup>Kırıkkale Üniversitesi İnsan ve Toplum Bilimleri Fakültesi

**Amaç:** Bu araştırmanın amacı Kırıkkale Üniversitesi diş hekimliği öğrencilerinde temporomandibular eklem rahatsızlıklarının (TMR) sıklığı ve şiddetinin değerlendirilmesidir.

**Gereç ve Yöntem:** Çalışma, Kırıkkale Üniversitesi Diş Hekimliği Fakültesinde eğitim gören yaşları 20 ile 33 arasında değişen 160 kız, 80 erkek olmak üzere toplam 240 gönüllü öğrenciyi kapsamaktadır. Fonseca Anamnestik Anket formu, Google Forms üzerinde çevrimiçi olarak oluşturulmuş ve öğrencilere e-posta yoluyla gönderilerek, gönüllü olan öğrencilerden anketi doldurmaları istenmiştir. Katılımcıların, sorulara yanıt verirken herhangi bir zaman sınırlamasına tabi tutulmadıkları ve yalnızca “Evet” (10 puan), “Bazen” (5 puan) veya “Hayır” (0 puan) seçeneklerinden birini işaretlemeleri gerektiği belirtilmiştir. Toplanan puanlar, dört farklı kategoriye ayrılmıştır: TMR bulunmayanlar (0-15 puan), Hafif düzeyde TMR (20-40 puan), Orta düzeyde TMR (45-60 puan) ve Şiddetli düzeyde TMR (70-100 puan).

**Bulgular:** Katılımcıların %13.8'i 20 yaşında, %27.1'i 21 yaşında, %35.4'ü 22 yaşında, %14.6'sı 23 yaşında ve %9.2'si 24-33 yaş arasındaydı. Fonseca Sınıflandırmasına göre TMR'si şiddetli olanların oranı 4. sınıflarda %32 ve 5. sınıflarda %68'dir. TMR'nin cinsiyetten bağımsız olmadığı, aralarında 0.5 büyüklüğünde negatif yönde bir ilişki olduğu görülmektedir. TMR'si olan öğrencilerden %71.4'ü kadın, %28.6'sı erkektir. Kadınlarda TMR olma riski erkeklere göre 1.909 kat daha fazladır. Şiddetli TMR'nin frekansının 5. sınıf öğrencileri arasında daha yüksek olduğu görülmektedir. Öğrencilerin cinsiyetine göre şiddetli TMR'nin görülme sıklığı kadınlarda daha fazladır.

**Sonuç:** Sonuç olarak bu araştırma, Diş Hekimliği Fakültesi öğrencileri arasında yüksek düzeyde TMR prevalansının tespit edildiğini göstermiştir. Ayrıca, kadınlarda erkeklere göre daha yüksek TMR prevalansı bulunması, kadın öğrencilerin stresi daha yoğun bir şekilde yaşadığını düşündürülebilir.



## SB120

### EVALUATION OF THE FREQUENCY AND SEVERITY OF TEMPOROMANDIBULAR JOINT DISORDERS IN KIRIKKALE UNIVERSITY FACULTY OF DENTISTRY

Ismayıl MALIKOV<sup>1</sup>, Türkan SEZEN ERHAMZA<sup>1</sup>, Sevgi YURT ÖNCEL<sup>2</sup>

<sup>1</sup>Kirikkale University Faculty of Dentistry

<sup>2</sup>Kirikkale University Faculty of Humanities and Social Sciences

**Aim:** The aim of this study was to evaluate the frequency and severity of temporomandibular joint disorders (TMD) in dentistry students of Kirikkale University.

**Material and Method:** The study comprised a total of 240 volunteer students, 160 female and 80 male, aged between 20 and 33 years, studying at Kirikkale University Faculty of Dentistry. The Fonseca Anamnestic Questionnaire form was created online on Google Forms and sent to the students via email. The participants were not constrained by any time limitations when responding to the questions, and they were only required to select one of the options, namely "Yes" (10 points), "Sometimes" (5 points), or "No" (0 points). The total scores were divided into four distinct categories: No TMD (0-15 points), Mild TMD (20-40 points), Moderate TMD (45-60 points) and Severe TMD (70-100 points).

**Results:** Of the participants, 13.8% were 20 years old, 27.1% were 21 years old, 35.4% were 22 years old, 14.6% were 23 years old and 9.2% were between 24-33 years old. The Fonseca classification was found to be independent of the grade the student was studying. The Fonseca Classification indicates that the prevalence of severe TMD is 32% in the 4th class and 68% in the 5th class. Among students with TMD, 71.4% were female and 28.6% were male. The risk of TMD was 1.909 times higher in females than in males. It was observed that the frequency of severe TMD was higher among 5th grade students. According to the gender of the students, the frequency of severe TMD was higher in females.

**Conclusion:** The results of this study indicate a high prevalence of TMD among students at the Faculty of Dentistry. Additionally, the higher prevalence of TMD in females compared to males suggests that female students may experience stress more intensely.



XIX. Uluslararası Türk Ortodonti Derneği Kongresi

Herkes için Dijital Ortodonti  
Klinik Uygulamalarda İpuçları ve Yenilikler

XIX<sup>th</sup> International Congress of Turkish Orthodontic Society  
Digital Orthodontics For Everyone  
Tips & Trends in Clinical Practice

02-06 Kasım / November 2024

Susesi Luxury Resort, Belek-Antalya



**SB121**

## **DUDAK DAMAK YARIKLI BİREYLERDE SEKONDER ALVEOLER KEMİK GREFTLEME ZAMANLAMASI: SİSTEMATİK DERLEME**

**Aleyna Aydın, Hüdai Ayçiçek, Ege Doğan, Servet Doğan**

Ege Üniversitesi

**Amaç:** Dudak damak yarıklı bireylerde uygulanan sekonder alveolar kemik grefti, tedavinin önemli bölümlerinden biridir ancak uygulamanın yapılacağı zaman konusunda farklı görüşler bulunmaktadır. Bir grup araştırmacı 4-7 yaş aralığını önerirken, bir grup araştırmacı 8-11 yaş aralığını önermektedir. Bu çalışmanın amacı, farklı zamanlamaların klinik sonuçlarını içeren literatürlerin sistematik olarak incelemesini yapmaktır.

**Materyal ve Method:** 2019-2024 yılları arasında yapılan çalışmalarda 'cleft lip and palate' AND 'secondary alveolar bone graft' kelimeleri Pubmed, Science Direct, Web of Science, SciELO, Cochrane Central, Medline, Scopus, Google Scholar veri tabanlarında arattırılarak, dil farkı gözetmeksizin ilgili makalelere ulaşılmıştır. Anahtar kelimeler kullanılarak yapılan arama sonucunda; olgu sunumları, dudak damak yarığı dışında bir sendromu olan verileri değerlendiren çalışmalar, derlemeler, sistematik derlemeler, meta-analiz çalışmaları, iliak kemik materyeli kullanılmayan çalışmalar dahil edilmemiştir. Arama stratejisi, PICOS yöntemine uygun olarak tasarlanmıştır.

**Bulgular:** Pub med 29, Science Direct 374, Web of Science 151, SciELO 0, Cochrane Central 30, Medline 17, scopus 104, Google scholar 3680 makaleye ulaşılmıştır. 4385 makaleden çalışmaya uymayan makaleler çıkartıldığında Pub med 0, Science Direct 1, Web of Science 16, SciELO 0, Cochrane Central 5, Medline 2, Scopus 5, Google Scholar 28 olmak üzere toplam 57 makaleye ulaşılmıştır. Veri tabanları arasında aynı olan makaleler elendiğinde 26 makale elde edilmiştir. AMSTAR 2 yöntemine göre yapılan puanlama sonucunda kanıt seviyesi en yüksek olan 6 makale değerlendirmeye alınmıştır.

**Sonuç:** Dudak damak yarıklı bireylerde sekonder alveolar kemik greftleme zamanlamasıyla ilgili farklı yaklaşımlar bulunmaktadır. 2019-2024 yılları arasındaki literatürler değerlendirildiğinde erken yaşta yapılan (4-7 yaş) sekonder alveolar kemik greftlemesinin daha iyi sonuç sağladığı belirtilmiştir. Ancak kesin bir sonuca varmak için prospektif çalışmalara ihtiyaç vardır.



## SB121

### TIMING OF SECONDARY ALVEOLAR BONE GRAFTING IN INDIVIDUALS WITH CLEFT LIP AND PALATE: A SYSTEMATIC REVIEW

Aleyna Aydın, Hüdai Ayçiçek, Ege Doğan, Servet Doğan

Ege University

**Introduction:** Secondary alveolar bone grafting in individuals with cleft lip and palate is one of the most important parts of treatment. However, there are differing opinions regarding the timing of the procedure. One group of researchers recommends the age range of 4-7 years, while another group suggests 8-11 years. The purpose of this study is to systematically review the literature containing clinical outcomes of the two different timings.

**Materials and Methods:** Studies conducted between 2019 and 2024 were searched using the terms 'cleft lip and palate' AND 'secondary alveolar bone graft' in databases including PubMed, ScienceDirect, Web of Science, SciELO, Cochrane Central, Medline, Scopus, and Google Scholar, without language restriction. The search results excluded case reports, studies evaluating data from syndromes other than cleft lip and palate, reviews, systematic reviews, meta-analyses, and studies that did not use iliac bone material. The search strategy was designed according to the PICOS method.

**Results:** A total of 4385 articles were retrieved: PubMed 29, ScienceDirect 374, Web of Science 151, SciELO 0, Cochrane Central 30, Medline 17, Scopus 104, and Google Scholar 3680. After excluding non-compliant articles, 57 articles remained: PubMed 0, ScienceDirect 1, Web of Science 16, SciELO 0, Cochrane Central 5, Medline 2, Scopus 5, and Google Scholar 28. After removing duplicate articles, a total of 26 articles were evaluated. Six articles with the highest evidence level were assessed based on the AMSTAR 2 scoring method.

**Conclusion:** There are different approaches regarding the timing of secondary alveolar bone grafting in individuals with cleft lip and palate. When evaluating the literature from 2019 to 2024, it is indicated that secondary alveolar bone grafting performed at an early age (4-7 years) provides better outcomes. However, prospective studies are needed to reach a definitive conclusion.



XIX. Uluslararası Türk Ortodonti Derneği Kongresi

Herkes için Dijital Ortodonti  
Klinik Uygulamalarda İpuçları ve Yenilikler

XIX<sup>th</sup> International Congress of Turkish Orthodontic Society

Digital Orthodontics For Everyone  
Tips & Trends in Clinical Practice

02-06 Kasım / November 2024

Susesi Luxury Resort, Belek-Antalya

SB122

## AÇIK KAYNAK YAZILIM SİSTEMİ KULLANILARAK DİJİTAL OLARAK PLANLANMIŞ MİNİVİDA KILAVUZUNUN DOĞRULUĞU

Mustafa Özcan

İstanbul Sağlık ve Teknoloji Üniversitesi

**Amaç:** Bu çalışma, Blue Sky Yazılımı kullanarak anterior palatinal mini vidaların yerleştirilmesini yönlendiren dijital iş akışının doğruluğunu değerlendirmeyi amaçlamaktadır.

**Yöntemler:** On dört hasta (5 erkek, 9 kadın, yaş ortalaması =  $15.06 \pm 2.4$  yıl) yönlendirilmiş palatal bicortical mini vida yerleştirme işlemine alınmıştır. Sanal planlama, iki klinisyentarafından BlueSky Yazılımı kullanılarak gerçekleştirilmiştir. Belirli bir 3D görüntüleme teknolojisi, maksiller modelleri süperpoze ederek planlanan ve gerçekleşen mini vida pozisyonlarını hizalamak için kullanılmıştır. Planlanan ve gerçekleşen pozisyonlar arasındaki açısal sapma (doğruluk hatası) ölçülmüş ve kaydedilmiştir. İstatistiksel analiz, Bağımsız Örneklem T Testi kullanılarak yapılmış ve anlamlılık düzeyi  $p < 0.05$  olarak belirlenmiştir.

**Sonuçlar:** İlk klinisyen tarafından kaydedilen ortalama doğruluk hatası sağ tarafta  $6.15^\circ \pm 1.23$  ve sol tarafta  $6.78^\circ \pm 0.80$  iken, ikinci klinik için bu değerler sağ tarafta  $6.68^\circ \pm 0.55$  ve sol tarafta  $6.55^\circ \pm 1.12$  olarak bulunmuştur. İki klinik arasında anlamlı farklılık bulunmamıştır ( $p > 0.05$ ). Ancak, her iki grupta da sağ taraftaki mini vidalar sol taraftakilere göre yaklaşık olarak bir derece daha yükseğe yerleştirilmiştir ( $p < 0.05$ ).

**Sonuçlar:** Klinik doğruluk hatası iki klinik arasında benzerdir, bu da Blue Sky'nin MiniVidaKılavuzları için etkili bir açık kaynak yazılım programı olarak kullanılabileceğini göstermektedir.



XIX. Uluslararası Türk Ortodonti Derneği Kongresi

Herkes için Dijital Ortodonti  
Klinik Uygulamalarda İpuçları ve Yenilikler

XIX<sup>th</sup> International Congress of Turkish Orthodontic Society

Digital Orthodontics For Everyone  
Tips & Trends in Clinical Practice

02-06 Kasım / November 2024

Susesi Luxury Resort, Belek-Antalya



**SB122**

## **ACCURACY OF MINISCREW GUIDE BY USING OPEN SOURCE SOFTWARE SYSTEM**

**Mustafa Özcan**

Istanbul Health and Technology University

**Background:** This study aimed to assess the accuracy of digital workflow for guided insertion of miniscrews in the anterior palate using Blue Sky Software.

**Methods:** Fourteen subjects (5 males, 9 females, mean age =  $15.06 \pm 2.4$  years) were selected to receive guided insertion of bicortical palatal miniscrews. Virtual planning was performed using BlueSky Software by two clinicians. A specific 3D imaging technology was utilized to facilitate the alignment of the planned and actual positions of the miniscrews by superimposing maxillary models. The angular deviation (accuracy error) between the planned and achieved positions of the miniscrews was measured and recorded. Statistical analysis was performed using the Independent Student's t-test, with significance set at a p-value of  $< 0.05$

**Results:** The mean accuracy error recorded by the first clinician was  $6.15^\circ \pm 1.23$  (right side) and  $6.78 \pm 0.80$  (left side) while the mean error by the second clinician was  $6.68^\circ \pm 0.55$  (right side) and  $6.55 \pm 1.12$  (left side). No significant differences were recorded by two different clinician ( $p > 0.05$ ); instead, miniscrews placed on the right side were almost one degree higher than the left side ( $p < 0.05$ ) in both groups.

**Conclusions:** The clinical accuracy error was similar by two clinician so Blue Sky can be used as a Open Source Software Program for Mini screw guide.





## SB123

### ŞEFFAF PLAK TEDAVİLERİNDE KULLANILAN ATAŞMANLARIN MESHMİXER PROGRAMI ARACILIĞIYLA DİJİTAL OLARAK ÇIKARILMASI

**Buket Erdem**

İstanbul Sağlık ve Teknoloji Üniversitesi

**Giriş:** Dijital ortodontik yaklaşımlarda, dijital teknolojiler hastalardan alınan ölçümlerde çeşitli değişiklikler ve düzeltmeler yapmamıza olanak tanır. Bu düzenlemeler için kullanılan bazı yardımcı yazılımlar ücretsiz ve kolay erişilebilir olduğundan kullanıcılar tarafından daha çok tercih edilmektedir. Bu değişiklikler, ataşmanların ekleme veya çıkarma gibi çeşitli işlemleri içerir. Bu çalışma, dijital yazılımlar yardımıyla maksiller ve mandibular arkalarındaki ataşmanların çıkarılmasının doğruluğunu değerlendirmeyi amaçlamaktadır.

**Yöntem:** 78 farklı kişiden alınan 78 çift çene taramasından elde edilen 264 diş örneği analiz edilmiştir. Tüm ataşmanlar, Meshmixer (Autodesk, San Rafael, Calif) kullanılarak sanal olarak çıkarılmış ve MeshLab'da kontrol grubunun üzerine yerleştirilmiştir. Vector Analysis Module (Canfield Scientific, Fairfield, NJ), süperpoze edilen modeller arasındaki bukal yüzeylerde 3 boyutlu Öklid mesafelerini hesaplamak ve analiz etmek için kullanılmıştır. İstatistiksel analizler SPSS (versiyon 21.0, IBM, Armonk, NY) kullanılarak gerçekleştirilmiştir. Shapiro-Wilkes testi ( $\alpha = 0.05$ ), sonuçların normal dağılımı izlemediğini göstermiştir. Farklı diş tipleri ve eklenti sayısı arasındaki farkları değerlendirmek için Kruskal-Wallis testi ( $\alpha = 0.05$ ) kullanılmıştır.

**Sonuçlar:** Meshmixer ile ataşmanların çıkarılması, yüzey alanları arasında farklı diş grupları için istatistiksel olarak anlamlı farklılıklar göstermemiştir ve genel olarak yetersiz ataşman yüzeyi çıkarımı eğilimindedir. Ancak istatistiksel olarak anlamlı bir fark bulunamamıştır.

**Değerlendirme:** Ataşmanların çıkarılması, diş modellerinden yapılan çıkarılabilir pekiştirme aygıtları için klinik olarak uygulanabilir. Meshmixer, yazılım için herhangi bir ödeme yapmaksızın alternatif olabilir.



## SB123

### DIGITALLY REMOVING ATTACHMENTS USED IN CLEAR ALIGNER TREATMENTS VIA MESHMIXER SOFTWARE

Buket Erdem

İstanbul Health and Technology University

**Introduction:** In digital orthodontic approaches, Digital technologies allow us to make various changes and corrections to the measurements taken from patients. Some of the auxiliary software used for these modifications are free and easily accessible, making them more preferred by users. These changes include a variety of actions such as adding or removing materials. This study aimed to evaluate the accuracy of removing of attachments in both maxillary and mandibular arches by the help of digital software.

**Methods:** A total of 264 teeth were analyzed from a sample of 78 double jaw scans from 78 subjects. All the attachments were virtually debonded using Meshmixer (Autodesk, San Rafael, Calif) and superimposed over the control group in MeshLab. The Vector Analysis Module (Canfield Scientific, Fairfield, NJ) was employed to calculate and analyze 3-dimensional Euclidean distances on the buccal surfaces between the superimposed models. Statistical analysis was conducted using SPSS (version 21.0, IBM, Armonk, NY). The Shapiro-Wilkes test ( $\alpha = 0.05$ ) indicated that the results followed a non-normal distribution. To assess the differences between various tooth types and the number of attachments, the Kruskal-Wallis test ( $\alpha = 0.05$ ) was utilized.

**Results:** The removing of attachments with Meshmixer showed no statistical differences in the root mean square between different tooth segments with an overall tendency for inadequate attachment removal. No statistically differences were found.

**Conclusions:** The removal of attachments can be clinically applied for the fabrication of removable retainers from printed dental models. Meshmixer can be an alternative without any payment for the software.



## SB124

### AĞIZ GARGARALARININ BRAKETLERİN BAĞLANMASI ÜZERİNE ETKİSİ

Kemal Devrim İŞÇİ<sup>1</sup>, Yusuf Ömer GÜLLÜ<sup>2</sup>, Emel KARAMAN<sup>3</sup>, Fethiye ÇAKMAK ÖZLÜ<sup>2</sup>

<sup>1</sup>Galata Üniversitesi, Diş Hekimliği Fakültesi, Ortodonti Ana Bilim Dalı

<sup>2</sup>Ondokuz Mayıs Üniversitesi, Diş Hekimliği Fakültesi, Ortodonti Ana Bilim Dalı

<sup>3</sup>Ondokuz Mayıs Üniversitesi, Diş Hekimliği Fakültesi, Restoratif Diş Tedavisi Ana Bilim Dalı

**Amaç:** Ortodontik tedaviler esnasında ağız dezenfeksiyonu özellikle bulaşıcı hastalık riski taşıyan hastalarda önemlidir. Braket yapıştırma esnasında meydana gelen aerosol ortamda bulunanlar için bulaş kaynağıdır. Ancak dezenfeksiyon amacıyla kullanılan solüsyonlar braket-diş ara yüzü ve diş yüzeyinin fiziksel özelliklerinin değişmesine sebep olabilmektedir. Bu nedenle çalışmanın amacı ağız dezenfeksiyonu için kullanılan gargaraların farklı asitleme teknikleri kullanılarak yapıştırılan braketlerin bağlanma dayanımlarına etkisini incelemektir.

**Gereç ve Yöntem:** Çalışmada 120 adet dana dişi kullanıldı. Dişler 'Self-etching(SEP-Transbond Plus, 3M Unitek)' ve 'Konvansiyonel-etching(CM, %37' lik ortofosforik asit)' olmak üzere rastgele iki gruba ayrıldı. Bu gruplar da kendi içlerinde; Tükürük(Kontrol grubu), Hidrojen peroksit(H<sub>2</sub>O<sub>2</sub>), Povidon İyodine(PVP-I), Klorheksidin(CHX) olmak üzere 4 alt gruba ayrıldı. Braketler dişlere ışıkla sertleşen adeziv(3M Transbond XT) ile yapıştırıldı. Dişler 37° de 24 saat boyunca 10,000 termal siklusa maruz bırakıldıktan sonra, braketlerin bağlanma dayanımlarını ölçmek amacıyla kopma testi uygulandı. Ayrıca dişlerin yüzeyinde kalan adeziv miktarını ölçmek amacıyla elektron mikroskobu altında ARI skoru belirlendi.

**Bulgular:** Yapılan iki yönlü varyans analizinde ARI skorları, gruplar arasında bağlanma dayanımı açısından istatistiksel olarak anlamlı bir fark bulunmadı (p=0,932).

**Sonuç:** Ağız dezenfeksiyonu amacıyla kullanılan H<sub>2</sub>O<sub>2</sub>, Povidon İyodin ve Klorheksidin gargaraları braketlerin bağlanma dayanımlarına etki etmemektedir.



## SB124

### THE EFFECT OF MOUTHWASHES ON THE BONDING OF BRACKETS

Kemal Devrim İŞÇİ<sup>1</sup>, Yusuf Ömer GÜLLÜ<sup>2</sup>, Emel KARAMAN<sup>3</sup>, Fethiye ÇAKMAK ÖZLÜ<sup>2</sup>

<sup>1</sup>Galata University, Faculty of Dentistry, Department of Orthodontics

<sup>2</sup>Ondokuz Mayıs University, Faculty of Dentistry, Department of Orthodontics

<sup>3</sup>Ondokuz Mayıs University, Faculty of Dentistry, Department of Restorative Dentistry

**Objective:** Infection control during orthodontic treatment is especially important in patients at risk of infectious diseases. The aerosol produced during bracket bonding is a source of infection for those in the environment. However, the solutions used for disinfection may cause changes in the physical properties of the bracket-tooth interface and tooth surface. Therefore, the aim of this study was to investigate the effect of mouthwashes used for oral disinfection on the bond strength of brackets bonded using different etching techniques.

**Material-Method:** In the study, 120 bovine teeth were used. The teeth were randomly divided into two groups as 'Self-etching (SEP-Transbond Plus, 3M Unitek)' and 'Conventional-etching (CM, 37% orthophosphoric acid)'. These groups were further divided into 4 subgroups: Saliva (Control group), Hydrogen peroxide (H<sub>2</sub>O<sub>2</sub>), Povidone Iodine (PVP-I), Chlorhexidine (CHX). Brackets were bonded with light-curing adhesive (Transbond XT, 3M Unitek). After the teeth were exposed to 10,000 thermal cycles at 37° for 24 hours, shear test was performed to measure the shear bond strength of the brackets. In addition, ARI score was determined under microscope to determine the amount of adhesive remaining on the surface of the teeth.

**Results:** In the two-way analysis of variance, no statistically significant difference was found between ARI scores, CM/SEP groups and rinsing solution groups in terms of bond strength of the brackets (p=0,932). Conclusion: H<sub>2</sub>O<sub>2</sub>, Povidone Iodine and Chlorhexidine mouthwashes used for oral disinfection do not affect the shear bond strength of brackets.



ÖDÜL ADAYI  
POSTER BİLDİRİLER

AWARD-CANDIDATE  
POSTER PRESENTATIONS



## ÖPB001

### SEGMENTAL DİSTALİZASYON İLE DENTAL SINIF II MALOKLÜZYONUN DÜZELTİMİ VE OTOTRANSPLANTASYON SONRASI ANKİLOZE OLAN DIŞIN OKLÜZAL REHABİLİTASYONU: VAKA RAPORU

**Meriç Arslan**, Berza Yılmaz

Bezmialem Vakıf Üniversitesi, Diş Hekimliği Fakültesi, Ortodonti Anabilim Dalı, İstanbul, Türkiye

**AMAÇ:** Bu vaka raporunda Sınıf II maloklüzyona sahip hastanın segmental distalizasyon yöntemiyle; Carriere® Motion™ apareyi (CMA) (Henry Schein Orthodontics, CA, ABD) kullanılarak kamuflaj tedavisi ve ototransplantasyon sonrası ankiloz gelişmiş bir dişin oklüzal rehabilitasyonu sunulmaktadır.

**OLGU:** İskeletsel (ANB:7°) ve dental Sınıf II maloklüzyona sahip 24 yaşındaki kadın hasta kliniğimize başvurmuştur. Tedavi öncesinde overjet 6 mm, overbite 3 mm ölçülmüştür. Üst keserler normal konum ve açıda (U1-SN:97°), alt keserler proklinedir (IMPA:96°). Hastanın 31 numaralı dişi konjenital olarak eksiktir. 36 numaralı dişi 2 sene önce çekilmiş olan hastanın çekim boşluğuna 38 numaralı gömülü dişin ototransplantasyonu yapılmıştır. Ototransplante dişte ankiloz görülmüştür ve bu dişin oklüzyon düzleminin altında kaldığı izlenmiştir. Karşiti olan 26 numaralı diş fazladan sürme göstermiştir. 26 numaranın intrüzyonu için ototransplante dişe oklüzyon yükseltici konularak 3 ay beklenmiştir. Bu süreçte 20 yaş dişlerinin çekimi yapılmıştır. Üst çenede uygun boyuttaki CMA apareyi kanin ve 1. molar dişleri arası mesafe özel cetvel ile ölçülerek uygulanmıştır. Karşit arka ikinci büyük azılara tüp yerleştirilerek dişetinin 1 mm altına uzanan 1 mm kalınlığa sahip Essix plak kullanılmıştır. Force 1 (1/4", 6 oz) elastik 5 hafta boyunca kullanılmış, 3 ay Force 2 (3/16", 8 oz) elastik kullanılmaya devam edilmiştir. Sagittal dental ilişki 4 ayda düzelmiştir. CMA apareyinin çıkarılmasını takiben alt-üst dişlere braketleme yapılmıştır.

**BULGULAR:** Dental Sınıf II maloklüzyon segmental distalizasyon ile düzeltilmiştir ve toplam tedavi 1 yıl sürmüştür. Hastanın oklüzyon düzlemi saat yönünde rotasyona uğramış, bu sayede üst keser görünümü artmış ve gülüş estetiğine olumlu katkı sağlanmıştır. 26 numaranın intrüzyonu ile ototransplante edilmiş dişe kuron protezi yapılabilir mesafe sağlanmıştır.

**SONUÇ:** CMA, sagittal dental ilişkiyi düzeltmede etkili bir segmental distalizasyon apareyidir. Ototransplantasyon sonrası ankiloz olan dişlerin oklüzal yüzeyleri rehabilite edilerek oklüzyona katılmaları sağlanabilir. Söküm sonrası 6 aylık takipte elde edilen olumlu sonuçların korunduğu izlenmiştir.



## ÖPB001

### CORRECTION OF DENTAL CLASS II MALOCCLUSION WITH SEGMENTAL DISTALIZATION AND OCCLUSAL REHABILITATION OF ANKYZOSED TOOTH AFTER AUTOTRANSPLANTATION: A CASE REPORT

Meriç Arslan, Berza Yılmaz

Bezmialem Vakif University, Faculty of Dentistry, Orthodontics Department, Istanbul, Türkiye

**AIM:** This case report describes the use of the Carriere® Motion™ appliance (CMA) (Henry Schein Orthodontics, CA, USA) for segmental distalization in the treatment of a Class II malocclusion case, and the occlusal rehabilitation of an ankylosed tooth.

**CASE PRESENTATION:** A 24-year-old female patient presented with skeletal (ANB: 7°) and dental Class II malocclusion (Overjet=6 mm, Overbite=3 mm). The upper incisors' inclination was normal (U1-SN:97°), the lower incisors were proclined (IMPA:96°). #31 was congenitally missing. Two years before, #36 had been extracted and #38 was autotransplanted into that extraction space. The autotransplanted tooth showed signs of ankylosis and the opposite tooth (#26) had overerupted.

For the intrusion of #26, an occlusal ramp was bonded on #36 and left there for three months. The canine-first molar distance in the upper jaw was measured using a specific ruler to select the CMA size. Tubes were bonded on lower second molars and an Essix of 1 mm thickness, extending 1mm below the gingival margin was fabricated. Force 1(1/4", 6 oz) elastics were used for 5 weeks, and Force 2(3/16", 8 oz) elastics were continued for 3 months. The sagittal dental relationship improved in 4 months. Following the removal of the CMA, upper and lower brackets were bonded.

**RESULTS:** Dental Class II malocclusion was corrected by segmental distalization and the total treatment lasted 1 year. The patient's occlusal plane rotated clockwise, the upper incisors' display increased, a positive contribution was made to the smile aesthetics. The space for the crown prosthesis of the autotransplanted tooth was provided by the intrusion of #26.

**CONCLUSION:** CMA is an effective segmental distalization appliance in correcting the sagittal dental relationship. In ankylosis cases, the teeth's occlusal surface can be restored to allow for their participation in occlusion. The positive outcomes were maintained during the 6-month follow-up.



## ÖPB002

### KARIŞIK DİŞLENME DÖNEMİNDEKİ İSKELETSEL SINIF III HASTANIN ERTTY GAP III SİSTEMİ İLE KAMUFLAJ TEDAVİSİ

Duygu Çapkın, Berza Yılmaz

Bezmialem Vakıf Üniversitesi Diş Hekimliği Fakültesi, Ortodonti Anabilim Dalı, İstanbul, Türkiye

**AMAÇ:** Bu vaka raporunda karışık dişlenme döneminde olan iskeletsel Sınıf III ve dental Sınıf III subdivizyon bir hastanın Ertty Gap III sistemi ile tedavisi sunulmuştur.

**OLGU:** On yaşındaki erkek hasta kliniğimize alt çenesinin önde olması şikayeti ile başvurmuştur. Yapılan klinik ve radyolojik incelemede; iskeletsel Sınıf III ilişki (SNA: 75°, SNB: 77°, ANB: -2°), dental Sınıf III subdivizyon ilişki, azalmış overjet (-1 mm), artmış overbite (6 mm), retrokline üst ve alt kesici dişler ve orta hat uyumsuzluğu tespit edilmiştir. Karışık dişlenme döneminde posterior çapraşıklık varlığında Sınıf III malokluzyonun tedavisinde, kanin dişlerinin yerini koruyarak ark boyunu sabit tutan Ertty Gap III sistemi tercih edilmiştir. Bu sistem maksillada aktivasyonu sağlamak için damaktan ve dişlerden destek alan bir hyrax vidası, mandibulada ise Lip Bumper ve Sınıf III elastiklerden oluşur. Vida haftada bir çevrilerek yavaş maksiller ekspansiyon protokolü uygulanmıştır. Üst 6 numaralı dişlerden lip bumperda kaninler hizasında bulunan kancalara Sınıf III (1/4 Medium) elastik uygulanmıştır. 5 aylık tedavi sonunda ileri düzeltim gerçekleştirilerek Sınıf II ilişki elde edilmiş ve Faz II tedavi aşamasına geçilmiştir. 13 aylık sabit ortodontik tedavi aşamasında kanin dişlerine yer sağlanmıştır. Toplam tedavi 18 ayda tamamlanmıştır. Pekiştirme amacıyla lingual retainer ve Essix plak uygulanmıştır.

**BULGULAR:** Ertty Gap IIIâ apareyi ile tedavisi gerçekleştirilen hastanın overjet-overbite'ı ideal konuma gelmiş ve molar-kanin ilişkide iyileşme sağlanmıştır. Alt ve üst keser açılarında normal değerler elde edilmiştir. Pozitif overjete geçiş amacıyla kullanılan yüz maskesi gibi ark mezializasyonuna neden olan apareylerin aksine ark boyu sabit tutulmuştur. Bunun sonucunda daimi kanin dişlerin yeri korunmuştur.

**SONUÇ:** Karışık dişlenme dönemindeki iskeletsel Sınıf III hastalarda Ertty Gap III apareyi estetik ve fonksiyon açısından etkili bir tedavi yöntemidir.





## ÖPB002

### CAMOUFLAGE TREATMENT WITH ERTTY GAP III SYSTEM FOR A SKELETAL CLASS III PATIENT DURING MIXED DENTITION PERIOD

Duygu Çapkın, Berza Yılmaz

Bezmialem Vakıf University Faculty of Dentistry, Orthodontics Department, İstanbul, Türkiye

**AIM:** This case report presents the treatment of a patient with skeletal Class III, dental Class III subdivision in the mixed dentition period using the Ertty Gap III system.

**CASE:** A ten-year-old male patient presented to our clinic with complaints of his lower jaw is on forward position. Clinical and radiological examinations revealed a skeletal Class III relationship (SNA: 75°, SNB: 77°, ANB: -2°), dental Class III subdivision relationship, decreased overjet (-1 mm), increased overbite (6 mm), retroclined upper and lower incisors, and midline discrepancy. The Ertty Gap III system was chosen for treating Class III malocclusion in the mixed dentition period because it maintains stable arch length without using the space required for canine. This system consists of a hyrax screw supported by the palate and teeth in the maxilla and a Lip Bumper and Class III elastics in the mandible. A slow maxillary expansion protocol was applied by turning the screw once a week. Class III (1/4 Medium) elastics were applied from the upper 6 teeth to the hooks located at the canines on the lip bumper. After 5 months of treatment, an overcorrection was performed to achieve a Class II relationship, and Phase II treatment was initiated. Canine space was created during the 13-month fixed orthodontic treatment. The total treatment was completed in 18 months. Lingual retainers and Essix appliances were utilized for retention period.

**RESULTS:** The Ertty Gap III system treatment improved the overjet, overbite, and molar-canine relationships. Normal values were achieved in the angles of the lower and upper incisors. Unlike face masks, which mesialize the arch and are used to achieve a positive overjet, the arch form was stabilized, preserving space for the permanent canine.

**CONCLUSION:** The Ertty Gap III system effectively treats aesthetics and function in skeletal Class III patients during mixed dentition.



ÖPB003

## ŞİDDETLİ İSKELETSEL SINIF III MALOKLÜZYONLU HASTANIN ÇİFT ÇENE ORTOGNATİK CERRAHİ İLE TEDAVİSİ: OLGU SUNUMU

Elif Aybüke Öztürk, Elvan Önem Özbilen

Marmara Üniversitesi Diş Hekimliği Fakültesi, Ortodonti Anabilim Dalı, İstanbul, Türkiye

**AMAÇ:** İskeletsel Sınıf III maloklüzyon, maksiller retrognati, mandibular prognati veya her ikisinin kombinasyonu şeklinde ortaya çıkabilmektedir. Bu vaka raporunda, prognatik ve büyük mandibuladan kaynaklanan iskeletsel Sınıf III ve anterior açık kapanışa sahip; çift çene ortognatik cerrahi ile tedavi edilen maksiller ilerletme, maksiller gömme ve mandibular setback uygulanmış yetişkin bir hastada tedaviye bağlı değişikliklerin sunulması amaçlanmaktadır.

**OLGU:** Kronolojik yaşı 18 yıl 2 ay olan erkek hasta, alt çenesinin önde olması şikayetiyle kliniğimize başvurmuştur. Klinik muayenede konkav profil ve Angle Sınıf III maloklüzyon, sola deviyeye çene ucu sebebiyle yüz asimetrisi, -7,3 mm overjet, 4,8 mm açık kapanış kaydedilmiştir. Yapılan sefalometrik analiz sonucunda SNA:81°, SNB: 89°, ANB: -8°, Wit's:-22,5, ACB/Mand: 67/83.2, GoMeSN: 41°, Mx1-SN: 114°, IMPA: 64° olduğu tespit edilmiştir.

Vaka sabit ortodontik tedavi ile dekompanse edilmiş, ardından çift çene ameliyatı gerçekleştirilmiştir. Hastanın cerrahisinde 9,12 mm maksiller ilerleme, sagittal düzlemde 5,5 mm mandibular setback ve 2 mm maksiller gömme planlanmış; mandibular orta hat transversal düzlemde 1,5 mm sağa kaydırılmıştır. Tedavi sonu sefalometrik analizinde; SNA: 88°, SNB: 89°, ANB: -1°, Wit's:-7,1, ACB/Mand: 67/76.5, GoMeSN: 36°, Mx1-SN : 113°, IMPA:76° kaydedilmiştir. Tedavi sonunda 2 mm overjet ve 0,6 mm overbite elde edilmiştir.

**SONUÇ:** Tedavi bitiminde Angle Sınıf I molar ve kanin ilişkisi elde edilmiştir. Overjet ve overbite ideal değerlerine getirilmiştir. Yumuşak doku profilinde ve gülümsemesinde dramatik bir değişimin yanı sıra hastanın kendine olan güveninde de artış gözlenmiştir.



## ÖPB003

### TREATMENT OF A SEVERE CLASS III PATIENT WITH DOUBLE JAW ORTHOGNATHIC SURGERY: A CASE REPORT

Elif Aybüke Öztürk, Elvan Önem Özbilen

Marmara University Faculty of Dentistry, Department of Orthodontics, Istanbul, Türkiye

**AIM:** Skeletal Class III malocclusion is a dentofacial disorder that may occur as maxillary retrognathia, mandibular prognathia, or a combination of both. In this case report, it is aimed to present the treatment-induced changes in an adult patient with skeletal Class III originating from the big mandible and open bite, treated with maxillary advancement, maxillary impaction and mandibular set back.

**CASE:** A male patient with a chronological age of 18 years and 2 month applied to our clinic with the complaint that his lower jaw forward. Clinical examination revealed a concave profile and Angle Class III malocclusion, facial asymmetry with chin deviated to the left side, -7.3 mm overjet, 4.8 mm openbite. Cephalometric analysis revealed that SNA:81°, SNB: 89°, ANB: -8°, Wit's:-22.5, ACB/Mand: 67/83.2, GoMe-SN: 41°, Mx1-SN: 114°, IMPA: 64°.

Decompensation was performed with fixed orthodontic treatment. Double jaw surgery was planned. Thus, surgery included 9.12 mm maxillary advancement and 5.5 mm mandibular set back on the sagittal plane and 2 mm maxillary impaction. Mandibular midline was shifted 1.5 mm to the right on the transversal plane. The cephalometric values at the end of the treatment were as follows: SNA: 88°, SNB: 89°, ANB: -1°, Wit's:-7.1, ACB/Mand: 67/76.5, GoMeSN: 36°, Mx1-SN: 113°, IMPA:76°. At the end of treatment 2 mm overjet and 0.6 mm overbite achieved.

**CONCLUSION:** At the end of the treatment, Angle Class I molar and canine relationship were obtained. Overjet and overbite have been brought to their ideal values. A dramatic change was observed in the soft tissue profile and smile, as well as an increase in patient's self confidence.



## ÖPB004

### SINIF II MALOKLUZYON OLGUSUNDA ŞEFFAF PLAKLARLA MİNİVİDA DESTEKLİ SEKANSLI MOLAR DİSTALİZASYONU : VAKA RAPORU

Ezgi Kösen<sup>1</sup>, İrem Öykü Çeliker<sup>2</sup>, Şerife Şahin<sup>2</sup>

<sup>1</sup>Ortodonti Anabilim Dalı, Sağlık Bilimleri Enstitüsü, Bezmialem Vakıf Üniversitesi, Fatih, İstanbul, Türkiye

<sup>2</sup>Ortodonti Anabilim Dalı, Diş Hekimliği Fakültesi, Bezmialem Vakıf Üniversitesi, Fatih, İstanbul, Türkiye

**Amaç:** Bu vaka raporunun amacı Sınıf II molar ilişkiye sahip hastanın şeffaf plaklarla minivida destekli molar distalizasyonu ile tedavisini sunmaktır.

**Olgu ve Yöntem:** 15 yıl 4 ay yaşındaki erkek hasta üst çenesinin ve dişlerinin önde olması şikayetiyle kliniğimize başvurmuştur. Hastanın klinik muayenesinde konveks profil, artmış overjet, maksiller ve mandibular arkta hafif-orta şiddette çapraşıklık, overjet:7mm; Overbite:6mm olarak bulunmuştur. Sağ tarafta full ünite, sol tarafta yarım ünite Sınıf 2 molar ilişki tespit edilmiştir. Sefalometrik analize göre normal büyüme paternine sahip (FMA:21°), normal proklinasyon ve inklinasyona sahip üst keserler (U1-SN:102°), alt keserleri procline (IMPA:103.1°), iskeletsel sınıf II (SNA:83.3°, SNB:75.8°, ANB:7.5°) olarak değerlendirilmiştir. Hastaya şeffaf plaklar (Invisalign®) ile maksiller arkta minividadan destek alınarak %50 sekanslı distalizasyon ve sağ alt arkta mezializasyon planlanmıştır. Hastanın ilk plak setinde 58'er hizalayıcı bulunmaktaydı. Alt çenedeki çapraşıklığı ve orta hatları düzeltmek adına IPR uygulaması yapıldı. Alt keser intrüzyonunu desteklemek amacıyla üst dört kesere ısırma rampaları uygulandı. Üst molarlarda distalizasyon hareketini kolaylaştırmak amacıyla distale eğimlendirilmiş dikey dikdörtgen ataçmanlar eklendi. Tedavinin başından itibaren üst kaninlerdeki hassas kesilerden IZC vidalara ¼ medium elastik tam zamanlı olarak, sonrasında kanin kanin arası retraksiyon aşamasında 3/16 heavy elastikler hastaya kullanıldı. İlk set plaklar tamamlandıktan sonra alt üst orta hatları çakıştırmak ve kalan diestemaları kapatmak için 17 plaklık bir ek plak seti istenmiştir.

**Bulgular:** Tedavi sonucunda Sınıf II molar ve kanin ilişkisinin düzeldiği, overjet ve overbite'in ideal değerlere geldiği gözlenmiştir. İncelenen sefalometrik analize göre SNA:80°, SNB:76.6°, ANB:3.3°, U1-SN:96°, IMPA:103°, İnterinsizal açı:129°, FMA:21° olarak bulundu. Üst keser açılarında düzelme izlendi. Hastanın profilinde iyileşme elde edildi.



## ÖPB004

### CLASS II MALOCCLUSION CASE TREATED WITH SEQUENTIAL MOLAR DISTALIZATION SUPPORTED BY MINI-SCREW AND CLEAR ALIGNERS: A CASE REPORT

Ezgi Kösen<sup>1</sup>, İrem Öykü Çeliker<sup>2</sup>, Şerife Şahin<sup>2</sup>

<sup>1</sup>Department of Orthodontics, Institute of Health Sciences, Bezmialem Vakif University, Fatih, İstanbul, Türkiye

<sup>2</sup>Orthodontics Department, Faculty of Dentistry, Bezmialem Vakif University, Fatih, İstanbul, Türkiye

**Aim:** The purpose of this case report is to present the treatment of a patient with a Class II molar relationship using mini-screw supported molar distalization with clear aligners.

**Case and Method:** A 15-year and 4-month-old male patient presented to our clinic with the complaint of protrusion of his upper jaw and teeth. Upon clinical examination, a convex profile, increased overjet, mild to moderate crowding in the maxillary and mandibular arches, with an overjet of 7mm and overbite of 6 mm were observed. A Class II molar relationship was identified on the right side with a full unit and on the left side with a half unit. Cephalometric analysis revealed normal growth pattern (FMA: 21°), normal proclination and inclination of upper incisors (U1-SN: 102°), proclined lower incisors (IMPA: 103.1°), and skeletal Class II relationship (SNA: 83.3°, SNB: 75.8°, ANB: 7.5°). Treatment plan included 50% sequential distalization with mini-implants in the maxillary arch using clear aligners (Invisalign) and mesialization in the lower right arch.

**Results:** Following treatment, correction of the Class II molar and canine relationships, alignment of overjet and overbite to ideal values were achieved. SNA: 80°, SNB: 76.6°, ANB: 3.3°, U1-SN: 96°, IMPA: 103°, interincisal angle: 129°, FMA: 21° were observed in the cephalometric analysis. Improvement in upper incisor angulation and patient's profile was achieved.

**Conclusion:** Clear aligner distalization is a predictable treatment option for adult patients with Class II malocclusion. Mini-implants can prevent anchorage loss in cases where significant distalization is required.



## ÖPB005

### MAKSİLLADA KALSİFİYE EPİTELYAL ODONTOJENİK TÜMÖR SONRASI NASAL KAVİTENİN LATERALİNDE GÖMÜLÜ MAKSİLLER KANİN DİŞİNİN SÜRDÜRÜLMESİ: VAKA RAPORU

Büşra Zeynep Yörük<sup>1</sup>, Rabia Nur Kara<sup>3</sup>, Şerife Şahin<sup>2</sup>

<sup>1</sup>Ortodonti Anabilim Dalı, Sağlık Bilimleri Enstitüsü, Bezmîâlem Vakıf Üniversitesi, İstanbul, Türkiye

<sup>2</sup>Ortodonti Anabilim Dalı, Diş Hekimliği Fakültesi, Bezmîâlem Vakıf Üniversitesi, İstanbul, Türkiye

<sup>3</sup>Ortodonti Anabilim Dalı, Diş Hekimliği Fakültesi, Kocaeli Üniversitesi, Kocaeli, Türkiye

**AMAÇ:** Bu vaka raporunun amacı maksillada kalsifiye epitelyal odontojenik tümör bulunan bir hastanın tümörün enükleasyonu sonrası nasal kavitenin lateralinde, palatinalde gömülü kanin dişinin sabit ortodontik tedavi mekanikleri ile sürdürülmesinin tedavi aşamalarını ve sonuçlarını sunmaktır.

**OLGU VE YÖNTEM:** Üst sağ kanin dişinin gömülü olması şikayeti ile kliniğe başvuran 15 yaş 7 aylık erkek hasta iskeletsel (ANB:1.5°) ve dental olarak Sınıf I malokluzyona sahipti. Normal büyüme paterni (FMA:22°, SN-GoMe:31°), normal açılanmış üst keserler (U1-SN:98°) ve prokline alt keserlere (IMPA:100°) sahipti. Panoramik radyografisinde sağda nasal kavitenin laterali bölgesinde geniş çaplı lezyon varlığı tespit edildi. Lezyon gömülü dişle ilişkili ve kortikal kemikte ekspansiyona ve kök rezorpsiyonuna sebep olan, radyografik özellikleri iyi sınırlı, dağınık küçük kalsifikasyonlar gösteren mikst radyolusent-radyopak kitle şeklinde görüldü. Alınan biyopsi sonucu maksillada kalsifiye epitelyal odontojenik tümör (Pindborg tümörü) tanısı konuldu. Tümörün boyutu 12 nolu dişten 17 numaraya kadar uzanmaktaydı. Tümör cerrahi olarak enükle edildi ve şiddetli kök rezorpsiyonu olan 14 ve 16 numaralı mobil dişler çekildi. Enükleasyondan sonra tümörün yaptığı basıncın ortadan kalkmasıyla kanin diş erüpsiyon yoluna girmiştir. Enükleasyon işleminden yaklaşık 1 yıl sonra hastanın sabit ortodontik tedavisine başlandı. 13 numaralı gömülü kaninin sürdürülmesine ve 14 numaralı dişin yerine implant boşluğu açılmasına karar verildi. Seviyeleme işleminin ardından 16x22 paslanmaz çelik tele geçildiğinde uzun kollu bir TPA (Transpalatal Ark) takıldı. 13 numara cerrahi olarak butonlandıktan sonra TPA'nın uzun koluna butondan chain asıldı ve kuvvet uygulanmaya başlandı. İlerleyen seanslarda ark teline yardımcı bir 0.12 Niti tel ile piggy-back yöntemi uygulanmıştır ve dişin ağız içine sürmesi sağlanmıştır. Tüm dişlerin seviyelenme ve hizalanması bittiği ve ideal oklüzyonu sağlandığında aktif ortodontik tedavisi sonlandırılmıştır.

**SONUÇ:** Odontojenik tümör enükleasyonu sonrası nasal kavite lateralinde derinde gömülü dişler sabit ortodontik tedavi mekanikleri ile başarılı bir şekilde tedavi edilebilmektedir.



## ÖPB005

### ENUCLEATION OF A CALCIFYING EPITHELIAL ODONTOGENIC TUMOR IN THE MAXILLA FOLLOWED BY ERUPTION OF AN IMPACTED MAXILLARY CANINE LATERAL TO THE NASAL CAVITY: A CASE REPORT

Büşra Zeynep Yörük<sup>1</sup>, Rabia Nur Kara<sup>3</sup>, Şerife Şahin<sup>2</sup>

<sup>1</sup>Department of Orthodontics, Institute of Health Sciences, Bezmialem Vakif University, Istanbul, Turkey

<sup>2</sup>Department of Orthodontics, Faculty of Dentistry, Bezmialem Vakif University, Istanbul, Turkey

<sup>3</sup>Department of Orthodontics, Faculty of Dentistry, Kocaeli University, Kocaeli, Turkey

**Objective:** This case report aims to present the treatment stages and outcomes of an impacted maxillary canine tooth lateral to the nasal cavity, following the enucleation of a calcifying epithelial odontogenic tumor in the maxilla using fixed orthodontic treatment mechanics.

**Case and Method:** A 15-year-old male patient presented with an impacted upper right canine tooth. The patient exhibited skeletal (ANB: 1.5°) and dental Class I malocclusion, a normal growth pattern (FMA: 22°, SN-GoMe: 31°), normally inclined upper incisors (U1-SN: 98°), and proclined lower incisors (IMPA: 100°). Panoramic radiography revealed a large lesion lateral to the nasal cavity. The lesion was associated with the impacted tooth and caused cortical bone expansion and root resorption, appearing as a well-defined mixed radiolucent-radiopaque lesion with small calcifications. Biopsy confirmed a calcifying epithelial odontogenic tumor (Pindborg tumor). The tumor extended from tooth 12 to tooth 17. Surgical enucleation was performed, and teeth 14 and 16, which had severe root resorption, were extracted. Post-enucleation, the removal of pressure from the tumor allowed the canine tooth to begin its eruption. Approximately one year later, fixed orthodontic treatment started. The plan involved guiding the eruption of the impacted canine and preparing an implant space for the missing tooth 14. After leveling, a long-armed Transpalatal Arch (TPA) was cemented on a 16x22 stainless steel archwire. Following the surgical exposure of tooth 13 and bonding a button on it, a chain was attached from the button to the TPA to apply force. Subsequently, a 0.12 Niti wire with the piggy-back technique facilitated the eruption of the tooth into the oral cavity. The orthodontic treatment concluded once all teeth were leveled, aligned, and ideal occlusion was achieved.

**Conclusion:** Deeply impacted teeth lateral to the nasal cavity can be successfully treated with fixed orthodontic mechanics following the enucleation of odontogenic tumors.



## ÖPB006

### ŞEFFAF PLAKLAR İLE FARKLI KANİN DİSTALİZASYON YÖNTEMLERİNİN ÜÇ BOYUTLU SONLU ELEMANLAR ANALİZ YÖNTEMİ İLE DEĞERLENDİRİLMESİ

Feyza Müberra Aksoy, İrem Şensoy, Gökmen Kurt

Bezmiâlem Vakıf Üniversitesi, Diş Hekimliği Fakültesi, Ortodonti Anabilim Dalı, İstanbul, Türkiye

**AMAÇ:** Bu çalışmanın amacı, şeffaf plaklarla birinci premolar diş çekimli tedavilerde optimum kanin distalizasyonu yöntemini sonlu elemanlar analizi (FEM) ile belirlemektir.

**GEREÇ VE YÖNTEM:** Bu çalışmada üç boyutlu sonlu eleman analizi modellerini (FEM) oluşturmak için arşivden alınan CBCT görüntüsü kullanılmıştır. Bu amaçla altı çalışma grubu oluşturulmuştur.

GRUP 1: Kanin diş ve posterior dişlerde vertikal ataçmanlar uygulanması

GRUP 2: Kanin diş ve posterior dişlerdeki vertikal ataçmanlar, kanin diş hizasından oluşturulan precision cut modelinden Sınıf II elastik uygulanması

GRUP 3: Kanin diş ve posterior dişlerdeki vertikal ataçmanlar, kanin diş üzerindeki butondan Sınıf II elastik uygulanması

GRUP 4: Kanin dişte optimize retraksiyon ataçmanı, posterior dişlerde optimize ankraj ataçmanları kullanılarak G6 protokolü uygulaması

GRUP 5: G6 Protokolü'ne ek olarak Sınıf II elastik uygulanması

GRUP 6: Kanin diş ve posterior dişlere vertikal ataçmanlar, power arm'dan mini vidaya yatay elastik uygulanması

Oluşturulan FEM modelinde farklı kanin distalizasyonu protokollerinin periodontal ligamentte (PDL) oluşturduğu stres dağılımı ve dişlerdeki yer değiştirme miktarı analiz edilmiştir.

**BULGULAR:** X ekseninde; Keser dişlerde distale, kanin dişte kron ve kök bukkale, premolar dişte bukkal kök torku, 1.molar dişte bukkal kök torku ve mezial rotasyon, 2. molarlarda kron ve kökte bukkale hareket gözlenmiştir. En yüksek hareket Grup 6'da, en düşük hareket Grup 4'te gözlenmiştir.

Y ekseninde; Keser dişlerde retraksiyon, kanin diş için Grup 1 ve 5'te kron distale kök meziale, diğer gruplar için kron distale kök daha az distale hareket gözlenmiştir.

En yüksek hareket Grup 6'da, en düşük ve paralele en yakın hareket Grup 4'te gözlenmiştir.

Z ekseninde; keser dişlerde ekstrüzyon, molar dişlerde intrüzyon gözlenmiştir. En yüksek hareket grup 6'da, en düşük hareket grup 4'te gözlenmiştir.

**SONUÇ:** Şeffaf plaklar ile kanin distalizasyonu sırasında paralel hareket sağlamada G6 Protokolü daha olumlu sonuçlar vermiştir. Elastik desteği kullanmak sistem hareketini olumlu yönde etkilemektedir. Mini vida kullanımı büyük miktarlarda hareket sağlamada daha etkili sonuçlar vermektedir.





## ÖPB006

### EVALUATION OF DIFFERENT CANINE DISTALIZATION METHODS WITH CLEAR ALIGNERS BY THREE-DIMENSIONAL FINITE ELEMENT ANALYSIS METHOD

Feyza Müberra Aksoy, İrem Şensoy, Gökmen Kurt

Bezmialem Vakif University, Faculty of Dentistry, Department of Orthodontics, Istanbul, Türkiye

**OBJECTIVE:** The aim of this study is to determine the optimal canine distalization method in first premolar extraction treatments using clear aligners through three-dimensional finite element methods (FEM).

**MATERIALS AND METHODS:** CBCT image from the archive was used to create three-dimensional finite element methods models. Six study groups were formed for this purpose.

GROUP-1: Vertical attachments applied to canine&posterior teeth.

GROUP-2: Vertical attachments on canine&posterior teeth, with Class-II elastics applied from a precision cut

GROUP-3: Vertical attachments on canine&posterior teeth, with Class-II elastics applied from a button on the canine.

GROUP-4: G6 protocol using optimized retraction attachments on the canine and optimized anchorage attachments on the posterior teeth.

GROUP-5: G6 protocol with additional Class-II elastics.

GROUP-6: Vertical attachments on canine and posterior teeth, with horizontal elastics applied from a power arm to a miniscrew.

The FEM model analyzed stress distribution in the PDL and tooth displacement from different canine distalization protocols.

**RESULTS:** X-axis: Incisors moved distally, crown and root of the canine moved buccally, premolars showed buccal root torque, first molar exhibited buccal root torque and mesial rotation, and crown and root of the second molar moved buccally. The highest movement was observed in Group-6. The lowest was in Group-4.

Y-axis: Incisors retracted, for the canine in Groups-1 and 5, crown moved distally and root moved mesially, while in other groups, crown moved distally and root moved less distally. The highest movement was in Group-6. The lowest and most parallel movement was in Group-4.

Z-axis: Extrusion was observed in incisors, and intrusion in molars. The highest movement was in Group-6. The lowest was in Group-4.

**CONCLUSION:** G6 Protocol provides more favorable results for parallel movement during canine distalization with clear aligners. The use of elastics positively affects system movement, and miniscrews are more effective for achieving large amounts of movement.

Anahtar Kelimeler: Attachment, Extraction Therapy, Finite Element Method, Clear Aligner



## ÖPB007

### ŞEFFAF PLAKTEDAVİLERİNDE POSTERİOR GENİŞLETME SIRASINDA ÜST KESİCİ DİŞLERDEKİ TORK KONTROL PARAMETRELERİNİN SONLU ELEMANLAR ANALİZİ İLE DEĞERLENDİRİLMESİ

Eylül Öğüt Özuğur, Derya Çakan

Yeditepe Üniversitesi, Diş Hekimliği Fakültesi, Ortodonti Anabilim Dalı, İstanbul, Türkiye

Çalışmamızın amacı ilk aşamada şeffaf plaklarla posterior genişletme sırasında hem anterior hem posterior dişlerde oluşan etkilerin Sonlu Elemanlar Analizi (FEM) ile değerlendirilmesi, ikinci aşamada ise posterior genişletme sırasında anteriorda oluşan tork kaybının ataşman ve güç çıkıntıları kullanılarak tork kaybını önlemedeki etkinliklerinin dişler ve periodontal ligamentteki stress dağılımı ve dişlerdeki yer değişimine miktarları değerlendirilerek karşılaştırılmasıdır.

Bu çalışmada, medyan palatal sütür füzyonu olan 19 yaşındaki bir kadından alınan konik ışınli bilgisayarlı tomografi (KİBT) verilerini kullanarak yalnızca dental genişletmeye odaklanıldı. Kemik modelleme, tersine mühendislik ve 3D bilgisayar destekli tasarım (CAD) faaliyetlerini içeren 3D Slicer yazılımı kullanılarak gerçekleştirildi. Analiz ortamlarıyla uyumlu modeller oluşturuldu ve ANSYS Workbench yazılımı kullanılarak birleşmeleri optimize edildi. Sonlu eleman modellerini çözmek için LS-DYNA çözücü kullanıldı. Şeffaf plak kalınlığı 0,76 mm olarak belirlendi. Bukkal genişleme aktivasyonu 1,5° bukkal kök torku ile 0,2 mm idi. Çalışmanın ilk aşamasında Model 1.1 ataşman kullanmadan çalışılan bir model iken Model 1.2. arka dişlerde gingivale eğimli yatay ataşmanları (GBHA) içeriyordu. Çalışmanın ikinci aşamasında Model 1.2 temel alınarak 3 model daha karşılaştırıldı. Bu modeller sırasıyla; santral kesici diş üzerinde labial ve palatal yüzeylerde güç çıkıntıları bulunan Model 2.1, merkezi kesici dişin labial yüzeyinde yatay ataşman bulunan Model 2.2 ve santral kesici diş üzerinde labial yüzeyde gingivale eğimli yatay ataşman bulunan Model 2.3 dir. Model 1.2, şeffaf plaklarla posterior genişletme sırasında ataşmansız olan Model 1.1 e kıyasla daha paralel bir hareket gösterdi. Model 1.1'de daha fazla genişletme elde edildi. Her iki modelde de posterior genişletme sırasında ön kesici dişler retrokline oldular. Model 2.1, 2.2 and 2.3 te santral kesici dişlere ataşman eklenmesi ve güç çıkıntılarının kullanılması ön kesici dişlerin ekspansiyon sırasında palatinal devrilmesini önledi. Çalışmamızdaki tüm modellerde Von Mises Stress değerleri en çok santral ve lateral kesicilerde izlendi. Periodontal ligamentte ise stress dağılımı en çok küçük azı dişlerde gözlemlendi. Sonlu elemanlar analizi ile gerçekleştirdiğimiz çalışmamızda şeffaf plaklarla posterior genişletme sırasında posterior dişlerde ataşman kullanımının bukkale devrilmeyi önlemede etkili olduğu bulunmuştur.

Ek olarak, posterior genişletme sırasında santral kesici dişlerde yatay ataşmanların veya çift güç çıkıntısı kullanımının üst kesici dişlerde palatinal devrilmeyi önlediği sonucuna varılmıştır.



XIX. Uluslararası Türk Ortodonti Derneği Kongresi

Herkes için Dijital Ortodonti  
Klinik Uygulamalarda İpuçları ve Yenilikler

XIX<sup>th</sup> International Congress of Turkish Orthodontic Society

Digital Orthodontics For Everyone  
Tips & Trends in Clinical Practice

02-06 Kasım / November 2024

Susesi Luxury Resort, Belek-Antalya



**ÖPB007**

## **THE EVALUATION OF THE TORQUE CONTROL PARAMETERS IN UPPER INCISORS WITH FINITE ELEMENT ANALYSIS DURING POSTERIOR EXPANSION IN CLEAR ALIGNER TREATMENTS**

**Eylül Ögüt Özuğur**, Derya Çakan

Yeditepe University, Faculty of Dentistry, Department of Orthodontics, Istanbul, Türkiye

The aims of this study were first to evaluate the effect of the posterior expansion with clear aligner on both posterior and anterior teeth using Finite Element Method (FEM), and then to compare the effectiveness of the attachments or power ridges to prevent torque loss of the anterior teeth during posterior expansion by determining the stress distribution on the teeth and periodontal ligament, and the amount of displacement of the teeth.

The study focused solely on dental expansion, utilising cone-beam computed tomography (CBCT) data from a 19-year-old female with median palatal suture fusion. Bone modelling was conducted using 3D Slicer software, including reverse engineering and 3D computer-aided design (CAD) activities. Solid models compatible with analysis environments were generated, and meshing was optimised using ANSYS Workbench software. The LS-DYNA solver was employed to solve finite element models. The aligner thickness was determined as 0.76 mm. Buccal expansion activation was 0.2 mm with 1.5° buccal root torque. In the first phase of the study, Model 1.1 was attachment free model whereas Model 1.2. included gingival beveled horizontal attachments (GBHA) on the posterior teeth. In the second phase of the study, additional 3 models were compared based on Model 1.2; Model 2.1 with labial and palatal power ridges on the central incisor, Model 2.2 with a labial horizontal attachment on the central incisor and Model 2.3 with a labial GBHA on the central incisor.

As a conclusion, this FEM study demonstrated that the use of attachments on the posterior teeth during expansion with clear aligners is effective to prevent buccal tipping of the molars. Furthermore, adding horizontal attachments or double power ridges on the central incisor avoid retroclination of anterior teeth during expansion with aligners.



## ÖPB008

### 4 FARKLI DİJİTAL AĞIZ İÇİ TARAYICISININ ARK PARAMETRELERİ BAKIMINDAN GÜVENİLİRLİKLERİNİN KARŞILAŞTIRILMASI

Zeynep Balaban Canbaz<sup>1</sup>, **Begüm Şentürk<sup>2</sup>**, Elif Dilara Şeker<sup>1</sup>

<sup>1</sup>Ortodonti Anabilim Dalı, Diş Hekimliği Fakültesi, Bezmialem Vakıf Üniversitesi, Fatih, İstanbul, Türkiye

<sup>2</sup>Ortodonti Anabilim Dalı, Sağlık Bilimleri Enstitüsü, Bezmialem Vakıf Üniversitesi, Fatih, İstanbul, Türkiye

**AMAÇ:** Ortodontik tedavi, diş ve yüz yapılarının düzeltimini amaçlayan tedavi türüdür. Dental model analizi, başarılı bir ortodontik tedavi için alınan kayıtlar içerisinde önemli yere sahiptir.

Son yıllardaki dijitalleşmeyle birlikte, alçı modellerin yerini dijital modeller almaya başlamıştır. Günümüzde farklı markalara ait birçok ağız içi tarayıcı kullanımdadır.

Bu çalışmada, ortodontide tanı, teşhis, planlama amaçlarıyla kullanılan 4 farklı dijital intraoral tarayıcı ile hafif çarpışıklık (0-4 mm), orta derece çarpışıklık (4-8mm) ve şiddetli çarpışıklığa sahip (8mm ve üzeri) bireylerden alınan alçı modeller taranarak bu verilerin ölçülen ortodontik parametreler bakımından güvenilirliklerinin karşılaştırılması amaçlanmıştır.

**GEREÇ VE YÖNTEM:** Bu çalışmaya ortodontik tedavi amacıyla kliniğimize başvurmuş 45 hastanın dental modelleri dahil edilmiştir. Dahil edilme kriterlerine göre seçilen hastaların modelleri iTero (Align Technology, USA), Trios3 (3 Shape, Danimarka), Medit i600 (Medit, Güney Kore), 3Shape Model tarayıcısı (3 Shape, Danimarka) ile taranmıştır. Elde edilen dijital modeller üzerinde Medit Design programında ark uzunluğu, interkanin mesafe, interpremolar mesafe, intermolar mesafe ölçülmüştür. Araştırmada ayrıca çarpışıklık düzeylerine göre modeller hafif (0-4 mm), orta (4-8 mm) ve şiddetli (>8 mm) çarpışıklık olacak şekilde kategorize edilerek de değerlendirilmiştir.

Çalışmanın verileri SPSS paket programında değerlendirilmiş, verilerin dağılımı Shapiro Wilk testiyle test edilmiş ve verileri arasındaki istatistiksel farklılıklar için One Way Anova testi kullanılmıştır.

**BULGULAR:** Çalışmaya katılan tüm vakalar değerlendirildiğinde ve oluşturulmuş gruplar karşılaştırıldığında interkanin, interpremolar, intermolar mesafe ve ark uzunluğu için tüm tarayıcılar arasında istatistiksel ve klinik olarak anlamlı bir farklılık bulunamamıştır ( $p>0.05$ ).

**SONUÇ:** Çalışmamızda güvenilirliklerini sınavığımız tüm dijital intraoral tarayıcılar, tüm çarpışıklık gruplarında birbirleriyle uyumlu ortodontik ölçümler yapmıştır. Klinik olarak bu tarayıcıların ortodontik model oluşturulması amacıyla kullanımı güvenlidir.

ARAŞTIRMA POSTER ÖDÜLÜNE BAŞVURULMUŞTUR.



## ÖPB008

### COMPARISON OF THE RELIABILITY OF 4 DIFFERENT DIGITAL INTRAORAL SCANNERS IN TERMS OF ARC PARAMETERS

Zeynep Balaban Canbaz<sup>1</sup>, **Begüm Şentürk<sup>2</sup>**, Elif Dilara Şeker<sup>1</sup>

<sup>1</sup>Department of Orthodontics, Faculty of Dentistry, Bezmialem Vakif University, Fatih, İstanbul, Türkiye

<sup>2</sup>Department of Orthodontics, Institute of Health Sciences, Bezmialem Vakif University, Fatih, İstanbul, Türkiye

**AIMS:** Orthodontic treatment is a type of treatment aimed at correcting dental misalignments and facial structure. Dental model analysis hold a significant position among the records required for successful orthodontic treatment. With the digitization in dentistry, digital models have begun to replace plaster models. Currently, there are many intraoral scanners available.

This study aims to assess the reliability of four different digital intraoral scanners used for diagnosis, treatment, and planning purposes in orthodontics by scanning plaster models obtained from individuals with mild misalignment (0-4 mm), moderate misalignment (4-8 mm), and severe misalignment (8 mm and above) in terms of the same parameters.

**MATERIALS AND METHODS:** 45 patients who applied to our clinic for orthodontic treatment and had intraoral impressions taken were included in this study. Models of the selected patients, according to inclusion criteria, were scanned using iTero (Align Technology, USA), Trios3 (3Shape, Denmark), Medit i600 (Medit, South Korea), and 3Shape Model scanner (3Shape, Denmark). The digital models obtained were compared with each other in terms of arch length, intercanine distance, interpremolar distance, and intermolar distance using the Medit Design program. Patients were evaluated based on three groups: those with 0-4mm misalignment, 4-8mm misalignment, and 8mm and above misalignment. The data of the study were analyzed using the SPSS package program. The distribution of the data was tested with the Shapiro-Wilk test, and the One-Way ANOVA test was used to assess statistical differences among the data.

**RESULTS:** When all cases participating in the study were evaluated, no statistically or clinically significant difference was found among all scanners for intercanine, interpremolar, intermolar distances, and arch length for each misalignment group ( $p < 0.05$ ).

**CONCLUSION:** All digital intraoral scanners tested for their reliability in this study performed consistent orthodontic measurements across all misalignment groups. Clinically these scanners are safe for orthodontic models.



## ÖPB009

### CAMERIERE’NİN DÖRDÜNCÜ SERVİKAL VERTEBRA YÖNTEMİNİN İSKELETSEL YAŞ TAYİNİNDEKİ DOĞRULUĞUNUN DEĞERLENDİRİLMESİ

Tuğçe Güngör<sup>1</sup>, Berkehan Yüksel<sup>2</sup>, Yasemin Bahar Acar<sup>2</sup>, Birsay Gümrü<sup>1</sup>

<sup>1</sup>Marmara Üniversitesi Diş Hekimliği Fakültesi, Ağız, Diş ve Çene Radyolojisi Anabilim Dalı, İstanbul, Türkiye

<sup>2</sup>Marmara Üniversitesi Diş Hekimliği Fakültesi, Ortodonti Anabilim Dalı, İstanbul, Türkiye

**Amaç:** Bu çalışmanın amacı, çocukların lateral sefalometrik görüntülerinde Cameriere’nin 4. servikal (C4) vertebra metodu ile hesaplanan iskeletsel yaşı kronolojik yaş ile uyumu ve ilişkisinin değerlendirilmesidir.

**Gereç ve Yöntem:** 200 çocuğun lateral sefalometrik görüntülerinde Image J programı kullanılarak Cameriere’nin C4 vertebra metodu ile ölçümler gerçekleştirilmiş ve iskeletsel yaş hesaplanmıştır. Hesaplanan iskeletsel yaşı kronolojik yaş ile uyumu ve ilişkisinin değerlendirilmesinde anlamlılık  $p < 0,05$  düzeyinde bağımlı örneklem t-testi ve Pearson korelasyon testi kullanılmıştır. Gözlemci-içi tutarlılık, ölçümlerin rastgele seçilen 30 lateral sefalometrik görüntüde 2 hafta sonra tekrarlanması ile sınıf içi korelasyon katsayısı (Intraclass correlation coefficient - ICC) kullanılarak değerlendirilmiştir.

**Bulgular:** Yaşları 6,68 ile 14,81 arasında değişen 200 çocuğun (84 kız ve 117 erkek) ortalama kronolojik yaşının  $11,39 \pm 1,98$  olduğu grupta ortalama iskeletsel yaş  $11,12 \pm 1,93$  olarak hesaplanmıştır. Kronolojik yaş ile iskeletsel yaş arasında pozitif yönlü iyi düzeyli (%87) istatistiksel olarak anlamlı ilişki tespit edilmiştir ( $p: 0,001$ ;  $p < 0,05$ ). İskeletsel yaşı kız çocuklarda  $0,17 \pm 0,94$ ; erkek çocuklarda  $0,33 \pm 1,04$  ve tüm çocuklarda  $0,27 \pm 1,00$  daha küçük hesaplandığı tespit edilmiş olmakla birlikte iskeletsel yaş ile kronolojik yaş arasındaki fark ortalamaları açısından istatistiksel olarak anlamlı bir farklılık saptanmamıştır ( $p > 0,05$ ). ICC analizinde gözlemci-içi tutarlılık mükemmel olarak tespit edilmiştir (Cronbach alfa  $> 0,90$ ).

**Sonuç:** C4 vertebradan elde edilen Vba oranının, kız çocuklarda iskelet yaşı tayini için güvenilir bir değişken olduğunu desteklenmiştir; ancak erkek çocuk ve tüm çocuklar gruplarında iskeletsel yaşı kronolojik yaştan daha küçük hesaplanması sebebiyle Cameriere’nin C4 vertebra yönteminin çocuklarda yaş belirlemedeki başarısının değerlendirilmesi için daha fazla çalışmaya ihtiyaç duyulmaktadır.



## ÖPB009

### EVALUATION OF THE ACCURACY OF CAMERIERE'S FOURTH CERVICAL VERTEBRA METHOD FOR SKELETAL AGE ESTIMATION

Tuğçe Güngör<sup>1</sup>, Berkehan Yüksel<sup>2</sup>, Yasemin Bahar Acar<sup>2</sup>, Birsay Gümrü<sup>1</sup>

<sup>1</sup>Marmara University Faculty of Dentistry, Department of Oral and Maxillofacial Radiology, Istanbul, Turkey

<sup>2</sup>Marmara University Faculty of Dentistry, Department of Orthodontics, Istanbul, Turkey

**Aim:** The aim of this study was to evaluate the consistency and correlation of skeletal age calculated by Cameriere's 4th cervical (C4) vertebra method with chronological age in lateral cephalometric images of children.

**Material and Method:** In the lateral cephalometric images of 200 children, measurements were performed with Cameriere's C4 vertebra method using Image J program and skeletal age was calculated.

The consistency and relationship of the calculated skeletal age with the chronological age were evaluated using paired sample t-test and Pearson correlation test at the significance set at  $p < 0.05$ . Intra-observer agreement was assessed using intraclass correlation coefficient (ICC) by repeating the measurements on 30 randomly selected lateral cephalometric images after 2 weeks.

**Results:** The mean chronological age of 200 children (84 girls and 117 boys) aged between 6.68 and 14.81 years was  $11.39 \pm 1.98$  and the mean skeletal age was calculated as  $11.12 \pm 1.93$ . A statistically significant high level of positive correlation (87%) was detected between chronological age and skeletal age ( $p = 0.001$ ;  $p < 0.05$ ). Although the skeletal age was calculated to be  $0.17 \pm 0.94$ ;  $0.33 \pm 1.04$  and  $0.27 \pm 1.00$  years smaller in girls, boys and all children, respectively, no statistically significant difference was observed in the mean difference between skeletal and chronological age ( $p > 0.05$ ). In the ICC analysis, intra-observer agreement was found to be excellent (Cronbach's  $\alpha > 0.90$ ).

**Conclusion:** Our results supported that the ratio of the C4 vertebral body projections (Vba) is a reliable variable for the skeletal age estimation in girls. Nevertheless, as the method demonstrated a tendency to underestimate the skeletal age of boys and all children, further studies are required since the chronological and skeletal age were not found to be consistent.



## ÖPB010

### ŞEFFAF PLAKLARLA TEDAVİ EDİLEN PREMOLAR ÇEKİMLİ VAKALARDA FARKLI ATAŞMAN VE SINIF 2 ELASTİK KESİLERİNİN KANİN DİSTALİZASYONU ÜZERİNE ETKİLERİNİN ÜÇ BOYUTLU SONLU ELEMANLAR ANALİZİ İLE KARŞILAŞTIRMALI OLARAK İNCELENMESİ

Berk Solakoğlu, Niyazi Yüksel, Ayşe Tuba Altuğ Demiralp

Ankara Üniversitesi Diş Hekimliği Fakültesi Ortodonti Anabilim Dalı

**Amaç:** Premolar çekimli vakaların şeffaf plaklarla tedavisinde kullanılan kompozit ataşman çeşitlerinin ve intermaksiller sınıf II elastik kullanımının plak ve dişler üzerinde oluşturduğu stres ve gerilim değerlerinin karşılaştırmalı olarak değerlendirilmesidir.

**Gereç ve Yöntem:** Maksilla kemik modelinin oluşturulması için; Ankara Üniversitesi Diş Hekimliği Fakültesi Ortodonti Anabilim Dalı arşivinde kayıtlı olarak bulunan herhangi bir kraniyofasiyal anomalisi bulunmayan erişkin hastaya ait bilgisayarlı tomografi verileri kullanılmıştır. Sonlu elemanlar analizine uygun diş, şeffaf plak ve ataşman modelleri, maksilla kemik modelleri, periodontal ligament yapıları oluşturulmuştur. Kanin dişte meydana gelen distalizasyon hareketi ataşmansız model ve 5 farklı ataşman modeli içeren toplam 6 senaryo modeli ile incelenmiştir. Oluşturulan modellere standart 0.5 mm kalınlığında tasarlanan şeffaf plaklar ile 0.25 mm lineer distalizasyon kuvveti uygulanmıştır. Analiz sonucu oluşturulan modellerde periodontal ligament ve şeffaf plak üzerinde meydana gelen tensile stres, kompresyon stres ve Von Mises stres değerleri değerlendirilmiş ve modellerin yer değiştirme miktarları incelenmiştir.

**Bulgular:** Sonlu elemanlar analizi ile şeffaf plak yüzeyinde ölçülen en yüksek Von Mises stres değeri 41.18 MPa değeri ile optimize edilmiş ataşman grubunda ölçülmüştür. Periodontal ligament yüzeyinde ölçülen en yüksek Von Mises stres değeri 0.45 MPa değeri ile ataşman içermeyen grupta ölçülmüştür. Ölçülen en yüksek tensile stres değeri şeffaf plak yüzeyinde 33.55 MPa, periodontal ligament yüzeyinde 1.92 MPa ile ataşman içermeyen grupta ölçülmüştür. Oluşturulan senaryolardaki modellerin yer değiştirme miktarları, transversal yönde en fazla optimize edilmiş ataşman grubunda 0.14 mm, sagittal yönde en fazla 0.33 mm, vertikal yönde en fazla 0.09 mm ile ataşman içermeyen grupta ölçülmüştür.

**Sonuç:** Çalışma şeffaf plaklarla planlanan kanin distalizasyonunun farklı ataşmanlarla hareket yönü ve miktarlarının değiştirilebileceği 0 hipotezi ile kurgulanmıştır. 0 hipotezi kabul edilmiştir. Sonuçlara göre optimize ataşman içeren altıncı senaryo grubunda gövdesel hareketlerin daha yüksek oranda gerçekleştirildiği, ataşman içermeyen grupta hareketin daha çok devrilme hareketi şeklinde meydana geldiği sonucuna ulaşılmıştır.





## ÖPB010

### A COMPARATIVE COMPARISON EFFECTS OF THE DIFFERENT ATTACHMENT AND CLASS 2 ELASTIC CUT ON CANINE DISTALİZATION IN CASE WITH PREMOLAR EXTRACT TREATED WITH CLEAR ALIGNERS, WITH A THREE-DİMENSIONAL FINITE ELEMENT ANALYSIS

Berk Solakođlu, Niyazi Yüksel, Ayşe Tuba Altuđ Demiralp,

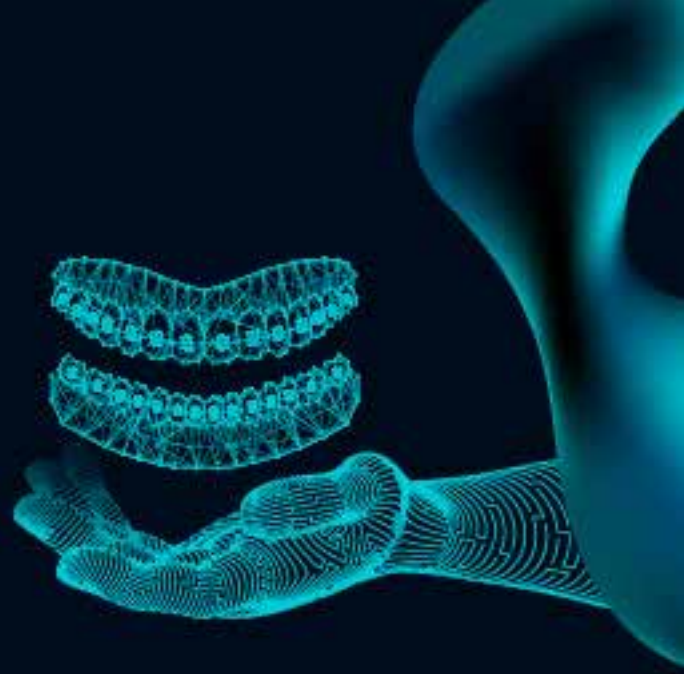
Ankara University Faculty of Dentistry Department of Orthodontics

**Aim:** The aim of this study is to comparatively evaluate the stress&tension values of composite attachment types and intermaxillary class II elastic used in the treatment of premolar extraction cases with clear aligners on the aligners and teeth.


**Materials-Methods:** For creation of maxilla bone model,computed tomography data of adult patient without any craniofacial anomaly registered in archive of Ankara University Faculty of Dentistry, Department of Orthodontics were used.Tooth,clear aligner and attachment models,maxilla bone models, periodontal ligament structures were created for finite element analysis.The distalization movement occurring in the canine tooth was examined with a total of 6scenario models including model without attachment and 5different attachment models.Linear distalization force of 0.25mm was applied to created models with standard 0.5mm thick clear aligners.Tensile stress,compression stress and VonMises stress values on the periodontal ligament and the clear aligner were evaluated and the displacement amounts of the models were analyzed.

**Results:** The highest VonMises stress value measured on clear aligner surface by finite element analysis was 41.18MPa in the optimized attachment group.The highest VonMises stress value measured on periodontal ligament surface was 0.45MPa in the group without attachment.Highest tensile stress value measured was 33.55MPa on clear aligner surface,1.92MPa on periodontal ligament surface in the group without attachments.Displacement amounts of models in the created scenarios were measured in optimized attachment group with 0.14mm in transversaldirection,0.33 mm in sagittaldirection, 0.09mm in verticaldirection in group without attachments.

**Conclusion:** The study was designed with the hypothesis 0 that the canine distalization planned with clear aligners can be changed in the direction and amount of movement with different attachments. Hypothesis 0 was accepted.According to results,it was concluded that in the sixth scenario group with optimized attachments, bodily movements were performed at a higher rate,while in group without attachments,the movement occurred mostly in the form of tipping movements.



POSTER BİLDİRİLER  
POSTER PRESENTATIONS





XIX. Uluslararası Türk Ortodonti Derneği Kongresi

Herkes için Dijital Ortodonti  
Klinik Uygulamalarda İpuçları ve Yenilikler

XIX<sup>th</sup> International Congress of Turkish Orthodontic Society  
Digital Orthodontics For Everyone  
Tips & Trends in Clinical Practice

02-06 Kasım / November 2024

Susesi Luxury Resort, Belek-Antalya



PB001

## İSKELETSEL SINIF 2 POLİDİASTEMA VAKASININ ŞEFFAF PLAKLARLA TEDAVİSİ

İpek Gizem Bekiroğlu, Hande Pamukçu

Başkent Üniversitesi

**Amaç:** Polidiastema vakaları ankraj açısından zorlayıcı ve tedavi bitiminde pekiştirme planı iyi yapılması gereken vakalardır. Bu olgu sunumunun amacı, polidiasteması olan iskeletsel Sınıf 2 bir hastanın dijital ölçü alımını takiben üretilen şeffaf plaklar ile tedavisinin sonuçlarını sunmaktır.

**Birey ve Yöntem:** 22 yıl kronolojik yaşa sahip bayan, hasta kliniğimize dişlerinin arasında birden fazla yerde boşluklarının olması şikayeti ile başvurmuştur. İntraoral muayenede hastada polidiastema, çift taraflı Sınıf I molar ilişki, 4 mm overjet ve 3 mm overbite olduğu gözlenmiştir. Sefalometrik değerlendirmede hastada mandibular retrognati (SNB:75,5°), iskeletsel Sınıf 2 (ANB: 5,5°) ve dik yön boyutlarının normal değerlerde olduğu izlenmiştir. Özellikle üst keserlerde retroklinasyon ve alt keserlerde de proklinasyon olduğu gözlenmiştir. Hastanın kendi isteği ile şeffaf plak tedavisine karar verilmiştir. Tedavi planlamasında teknisyenden üst keserlerin proklinasyonu ve retraksiyonu, altta proklinasyon olmadan alt boşlukların kapatılması ve tedavi sonunda overcorrection amaçlı c-chain mekaniği talep edilmiştir. Planlama sonrası toplam 17 adet plak üretilmiş ve ilk seans ataçmanları yapılandırılmıştır. Bu sırada Sınıf II lastik ile oklüzyonu iyileştirmek hedeflenmiştir. 17 plağın sonunda sol üst lateral ile kanin arasında minimal boyutta kalan diastema için düzeltim (refinement) kararı alınmış ve tekrar dijital tarama ardından toplam 5 plak (maksiller aktif, mandibular pasif plaklar) ile tedaviye devam edilmiştir. Plakların bitiminde ideal bir oklüzyona ulaşılmıştır.

**Bulgular:** Tedavi sonunda tüm boşluklar kapatılıp normal overjet ve overbite değerlerine ulaşılmıştır. Hastanın fonksiyonel ve stabil bir oklüzyona kavuşması sağlanmıştır.

**Sonuç:** İskeletsel Sınıf 2 polidiastema vakalarının tedavisinde şeffaf plak kullanımı ile fonksiyonel ve estetik tedavi sonuçlarına ulaşılabilir.



## PB001

### TREATMENT OF SKELETAL CLASS 2 POLIDIASTEMA CASE WITH CLEAR ALIGNERS

İpek Gizem Bekirođlu, Hande Pamukçu

Başkent University

**Aim:** Polidiastema cases present challenges in terms of anchorage and require careful planning for reinforcement at the end of treatment. The purpose of this case presentation is to demonstrate the outcomes of treatment with clear aligners for a skeletal Class 2 patient with polidiastema.

**Subject And Method:** A female patient with a chronological age of 22 years applied to our clinic with the complaint of multiple gaps between her teeth. Intraoral examination revealed that the patient had polidiastema, bilateral Class I molar relationship, 4 mm overjet, and 3 mm overbite. In the cephalometric evaluation, it was observed that the patient had mandibular retrognathia (SNB: 75.5°), skeletal Class 2 (ANB: 5.5°), and normal vertical dimensions. Retroclination of the maxillary incisors and proclination of the mandibular incisors were observed. The patient preferred clear aligner treatment. In treatment planning, it was requested to perform proclination and retraction of the upper incisors, to close the lower diastemas without proclination, and to perform c-chain mechanics for overcorrection. A total of 17 aligners were fabricated and initial attachments were placed. Class II elastics were used to improve occlusion during the initial treatment period. Refinement was decided for a minimal diastema remaining between the left upper lateral and the canine after the 17 aligners. Subsequently, a total of five additional aligners (maxillary active, mandibular passive aligners) were used for refinement. An ideal occlusion was achieved at the end of aligner treatment.

**Results:** At the end of treatment, all diastemas were closed, and normal overjet and overbite values were achieved. The patient also achieved a functional and stable occlusion.

**Conclusions:** Functional and aesthetic treatment outcomes can be achieved in skeletal Class 2 polidiastema cases using clear aligner therapy.



PB002

## İNTRAORAL VE EKSTRAORAL TARAYICILARIN BİRBİRLERİ İLE UYUMLULUĞUNUN KARŞILAŞTIRILMASI

Edanur Dark<sup>1</sup>, Ezgi Cansu Fıncıoğulları<sup>2</sup>, Aslıhan Mediha Erdinç<sup>1</sup>

<sup>1</sup>Ege Üniversitesi

<sup>2</sup>Serbest Ortodontist, İzmir

**Amaç:** Bu çalışmanın amacı bir ağız içi tarayıcı (ITero Element 5d™) ve bir ağız dışı tarayıcı (DuraScan Alpha) 'nın birbirleri ile olan uyumluluğunun ve güvenilirliğinin karşılaştırılmasıdır.

**Gereç ve Yöntem:** Ege üniversitesi Diş Hekimliği Fakültesi arşivindeki alçı modellerin, hem ITero Element 5d™ hem de DuraScan Alpha tarayıcıları ile taranmış 10 dijital modeli seçildi. Bu modellerin her iki tarayıcı ile oluşturulmuş stl formatındaki dosyaları, üç boyutlu modelleme ve canlandırma uygulaması Blender 4.1.0 yazılımına aktarıldı ve dijital modellerin üst üste çakıştırmaları yapıldı. Üst üste çakıştırılmış bu iki model üzerinde, sağ kanin diş tüberkül tepe noktası, karşılaştırılacak referans noktası olarak belirlendi. Bu nokta her iki model üzerinde de işaretlenerek ve x, y ve z koordinatları belirlenerek kaydedildi. Aynı işlem diğer dijital modeller için de tekrarlandı 1-4. İstatistiksel analizler IBM SPSS Statistics 25.0 (IBM SPSS Statistics for Windows, Version 25.0. Armonk, NY: IBM Corp.) paket programı kullanılarak yapıldı ve tüm analizlerde anlamlılık düzeyi 0,05 olarak belirlendi. İki tarayıcı ölçümleri arasındaki farkı değerlendirmek için Wilcoxon signed-ranked test kullanıldı ve ölçümlerin tutarlılığı Sınıf içi Korelasyon katsayısı (ICC) ile değerlendirildi.

**Bulgular:** Her iki tarayıcıdan alınan ölçüm sonuçlarına göre, sonuçlar iki yöntemde de yüksek derecede güvenilir bulundu. Sınıf içi korelasyon katsayısı 1,000 dir. İki tarayıcı arasında güvenilirlik ve uyumluluk açısından istatistiksel olarak anlamlı bir fark bulunmamıştır ( $p<0.05$ ).

**Sonuç:** Ağız içi ve ağız dışı tarayıcılar, alçı modellerin full ark taramaları ile elde edilen dijital modeller karşılaştırıldığında benzer doğruluk göstermiştir. Tarayıcıların uyumluluğu ve güvenilirliği karşılaştırıldığında istatistiksel olarak anlamlı bir fark yoktur ( $p<0.05$ ).



## PB002

### COMPARISON OF THE COMPATIBILITY OF INTRAORAL AND EXTRAORAL SCANNERS

Edanur Dark<sup>1</sup>, Ezgi Cansu Fıncıoğulları<sup>2</sup>, Aslıhan Mediha Erdinç<sup>1</sup>

<sup>1</sup>Ege University

<sup>2</sup>Private Practice, İzmir

**Aim:** The aim of the study is to compare the compatibility and reliability between an intraoral scanner (iTero Element 5d™) and an extraoral scanner (DuraScan Alpha).

**Materials and Methods:** Ten digital models of plaster models archived at the Ege University Faculty of Dentistry were selected and scanned with both the iTero Element 5d™ and DuraScan Alpha scanners. The STL files of these models from both scanners were imported into Blender 4.1.0 software for 3D modeling and animation. The digital models were superimposed, using the cusp tip of the right canine as a reference point for comparison. This point was marked and its x, y, and z coordinates were recorded on both models. The same process was repeated for the other digital models 1-4. Statistical analyses were conducted using IBM SPSS Statistics 25.0, with a significance level set at 0.05. The Wilcoxon signed-ranked test was used to evaluate differences between measurements from the two scanners, and the Intra-Class Correlation Coefficient (ICC) was used to assess measurement consistency.

**Results:** Measurement results from both scanners showed high reliability. The Intra-Class Correlation Coefficient was 1.000, indicating perfect agreement. There was no statistically significant difference found between the scanners in terms of reliability and compatibility ( $p < 0.05$ ).

**Conclusion:** When comparing digital models obtained from full-arch scans of plaster models, both intraoral and extraoral scanners demonstrated similar accuracy. Statistically, there is no significant difference in terms of compatibility and reliability between the scanners ( $p < 0.05$ ).



PB003

## İSKELETSEL SINIF III ANOMALİYE SAHİP HASTANIN ŞEFFAF PLAKLARLA KOMPANZASYON TEDAVİSİ: VAKA RAPORU

ZELİHA MÜGE BAKA, MUHAMMET OSMAN KARGI

SELÇUK ÜNİVERSİTESİ DİŞ HEKİMLİĞİ FAKÜLTESİ ORTODONTİ ANABİLİM DALI

**Amaç:** İskeletsel Sınıf III anomaliler maksiller yetersizlik, mandibular prognatizm veya bunların her ikisinin bir arada olması ile oluşur. Erişkin bireylerde iskeletsel Sınıf III maloklüzyonun ortodontik tedavisi oldukça güçtür. En etkili tedavi seçeneği maksilla, mandibula veya her iki çenenin cerrahi olarak yeniden konumlandırılmasıdır. Ancak borderline ve/ veya ortognatik cerrahi tedaviyi kabul etmeyen vakalarda kamuflej tedavisi dental düzeltme için alternatif bir yöntemdir. Bu vaka raporunun amacı; iskeletsel Sınıf III anomaliye sahip hastanın şeffaf plaklarla kompanzasyon tedavisinin sonuçlarını sunmaktır.

**Gereç Ve Yöntem:** Kronolojik yaşı 25 yıl 8 ay olan erkek hasta ön çapraz kapanış ve alt çenesinin önde olma şikayetiyle kliniğimize başvurmuştur. Klinik muayenesinde 1,2 mm negatif overjet, 5 mm overbite, Angle Sınıf III maloklüzyon ve alt anterior dişlerde periodontal problemler tespit edilmiştir. De Nevreze manevrası pozitif olan vakada klinik muayene bulguları ve sefalometrik değerlendirmeler sonucu şeffaf plak tedavisinin uygulanmasına karar verilmiştir. İlk olarak 30 plakla tedavi olan vaka, minör diş hareketleri için 17 ek plak daha kullanmıştır. 10 günde bir plaklarını değiştiren hastanın, toplam 47 plak ile tedavisi tamamlanmıştır.

**Bulgular:** Yapılan sefalometrik analizde tedavi öncesi elde edilen bulgular aşağıdaki gibidir:

SNA: 80,3°, SNB: 84,2°, ANB: -3,9°, SN-GoGn: 28,8°, Mx1-SN: 114,6°, IMPA: 91,2°, Keserler arası açı: 125,4° .

Tedavi sonucu sefalometrik analizde elde edilen bulgular aşağıdaki gibidir:

SNA: 80,3°, SNB: 82,4°, ANB : -2,1°, SN-GoGn: 27,8°, Mx1-SN: 111,2°, IMPA: 80,2°, Keserler arası açı: 140,8° .

**Sonuç:** Tedavi sonunda hastada dental Sınıf I ilişkisi ile birlikte, tatmin edici yumuşak doku profili elde edilmiştir. Erişkin hastalarda iskeletsel Sınıf III maloklüzyonların kompanzasyon tedavisinde, şeffaf plaklar ile başarılı estetik ve fonksiyonel sonuçlar elde edilebileceği gösterilmiştir. Ayrıca periodontal problemlili alt keser dişlerde daha kontrollü hareketler sağlanarak periodontal sağlığın iyileştiği gözlenmiştir.



**PB003**

**COMPENSATION TREATMENT WITH CLEAR ALIGNER OF A PATIENT WITH SKELETAL CLASS III ANOMALY: CASE REPORT**

ZELİHA MÜGE BAKA, **MUHAMMET OSMAN KARGI**

SELÇUK UNIVERSITY FACULTY OF DENTISTRY DEPARTMENT OF ORTHODONTICS

**Aim:** Skeletal Class III malocclusion in adults orthodontic treatment is quite difficult. The most effective treatment option is surgical repositioning of the maxilla , mandible , or both jaws. However, camouflage treatment is an alternative method for dental correction. The purpose of this case report is; to present the results of compensation treatment with clear aligner in a patient with skeletal Class III anomaly .

**Materials And Methods:** A male patient with a chronological age of 25 years and 8 months was admitted to our clinic with complaints of anterior crossbite and forward lower jaw. Clinical examination revealed 1.2 mm negative overjet , 5 mm overbite , Angle Class III malocclusion , and periodontal problems in the lower anterior teeth . It was decided to apply clear aligner treatment in the case with a positive De Nevreze maneuver. The patient changed his aligners every 10 days and his treatment was completed with a total of 47 aligners.

**Results:** Cephalometrics before treatment findings in the analysis :

SNA: 80.3°, SNB: 84.2°, ANB: - 3.9°, SN-GoGn: 28.8°, Mx1-SN: 114.6°, IMPA: 91.2°, Interincisal angle: 125 .4° .

Findings in cephalometric analysis as a result of treatment :

SNA: 80.3°, SNB: 82.4°, ANB: - 2.1°, SN-GoGn: 27.8°, Mx1-SN: 111.2°, IMPA: 80.2°, Interincisal angle: 140 .8° .

**Conclusion:** At the end of the treatment, the patient achieved a satisfactory soft tissue profile with dental Class I relationship. Skeletal Class III malocclusions in adult patients it has been shown that successful aesthetic and functional results can be achieved with clear aligners in compensation treatment . In addition, it has been observed that periodontal health improves by providing more controlled movements in the lower incisor teeth with periodontal problems .





## PB004

### SINIF II SUBDİVİZYON MALOKLUZYONA SAHİP ERİŞKİN BİREYİN ŞEFFAF PLAKLAR İLE ORTODONTİK TEDAVİSİ: VAKA RAPORU

ZELİHA MÜGE BAKA, ZEYNEP GAMZE ŞANOĞLU

Selçuk Üniversitesi Diş Hekimliği Fakültesi Ortodonti ABD

**Amaç:** Günümüzde şeffaf plak tedavisi, bazı sınırlamaları olsa da geleneksel ortodontik tedavilere alternatif bir seçenek olarak öne çıkmaktadır. Ortodontik tedavi ihtiyacı olan erişkin bireyler daha az görünen ve çıkarılabilen şeffaf plaklara daha kolay uyum sağlamaktadır. Bu vaka raporunda amaç; erişkin kadın hastamızın premolar çekimli tedavisinin sonuçlarını sunmaktır.

**Gereç Ve Yöntem:** Kronolojik yaşı 27 yıl 4 ay olan kadın hasta, çapraşıklık şikayetiyle kliniğimize başvurmuştur. Yapılan klinik muayenede; Sınıf II subdivizyon, 2,8 mm overjet, 1 mm overbite ve alt orta hattın 3 mm sağda olduğu tespit edilmiştir. Maksillada ark dışında kalmış kanin diş yer açmak, hizalamak, Sınıf II ilişkisi ve alt orta hattı düzeltmek için 24 ve 34 numaralı dişlerin çekimine karar verilmiştir. İlk clincheck planı, çekim boşluklarının maksimum ankraj kullanılarak kapatılmasıyla, 34 plak ile oluşturulmuştur. Maksimum ankrajın etkin bir şekilde sağlanabilmesi için mini vidalardan (infracrest ve bukkal shelf) yararlanılmıştır. Minör diş hareketleri ve interdijitasyonun sağlanması için 22 ek plak ile vaka tamamlanmıştır.

**Bulgular:** Başlangıçta yapılan sefalometrik analiz sonucu SNA:83.20, SNB:79.4, ANB:3.7, Mx1-SN:98.4, IMPA:97.7, interinsizal açı:131.4 olarak bulunmuştur. Tedavi sonrası yapılan sefalometrik analiz sonucu SNA:82.8, SNB:80.4, ANB:2.3, Mx1-SN:103.1, IMPA:92.2, interinsizal açı:133 olarak bulunmuştur.

**Sonuç:** Tedavi sonunda dental Sınıf I ilişkisi ile beraber orta hat uyumu da sağlanmıştır. Hasta açısından da tatmin edici estetik sonuçlar elde edilmiştir.

Şeffaf plaklar; estetik, takılıp çıkarılabilmesi yönüyle hijyenik, erişkin hastalar için daha konforlu olması gibi bir çok avantaja sahiptir ancak maliyet, planlamada hekim tecrübesi ve plaklarla yapılabilecek diş hareketlerinin sınırlarının bilinmesi açısından dikkatli olunmalıdır.



## PB004

### ORTHODONTIC TREATMENT OF AN ADULT WITH CLASS II SUBDIVISION MALOCCLUSION USING CLEAR ALIGNERS: A CASE REPORT

ZELİHA MÜGE BAKA, ZEYNEP GAMZE ŞANOĞLU

Selçuk University Faculty of Dentistry.

**Objective:** Nowadays, despite some limitations, clear aligner treatment stands out as an alternative to traditional orthodontic treatments. Adults requiring orthodontic treatment find clear aligners, which are less visible and removable, easier to adapt to. This case report aims to present the results of a premolar extraction treatment for an adult female patient.

**Materials And Methods:** Patient Information: A 27 year 4 month old female patient presented to the clinic with complaints of crowding.

Clinical Examination: Class II subdivision, 28 mm overjet, 1 mm overbite, and a 3 mm deviation of the lower midline to the right were observed.

Treatment Plan: To create space and align the canine tooth that remained outside the maxillary arch, correct the Class II relationship, and align the lower midline, it was decided to extract teeth numbered 24 and 34. The first clincheck plan was created with 34 aligners to close the extraction spaces using maximum anchorage. To effectively achieve maximum anchorage, mini-screws (infrazygomatik crest and buccal shelf) were utilized. The case was completed with 22 additional aligners to achieve minor tooth movements and proper interdigitation.

**Findings:** Initial Cephalometric Analysis Results: SNA: 83.20, SNB: 79.4, ANB: 3.7, Mx1-SN: 98.4, IMPA: 97.7, interincisal angle: 131.4.

Post-Treatment Cephalometric Analysis Results: SNA: 82.8, SNB: 80.4, ANB: 2.3, Mx1-SN: 103.1, IMPA: 92.2, interincisal angle: 133.

**Conclusion:** At the end of the treatment, a dental Class I relationship and midline alignment were achieved. Satisfactory aesthetic results were obtained from the patient's perspective. Clear aligners have many advantages, such as being aesthetic, removable, and more comfortable for adult patients due to their hygienic nature. However, careful consideration should be given to cost, planning, the practitioner's experience, and the limitations of tooth movements that can be achieved with aligners.



## PB005

### ORTOGNATİK CERRAHİDE DİJİTAL CERRAHİ PLANLAMASI

Büşra Özal Güneş, Ebru İlhan Koçak, Türkan Sezen Erhamza, **Alaattin Tekeli**

Kırıkkale Üniversitesi Diş Hekimliği Fakültesi

**Amaç:** Ortognatik cerrahi operasyonları, iskeletsel maloklüzyonlar ve çene deformitelerinin düzeltilmesi amacıyla gerçekleştirilen kompleks cerrahi müdahalelerdir. Bu olgu sunumunun amacı, ortodontik tedavi ile bilgisayar destekli planlama kullanılarak yapılan ortognatik cerrahinin sonuçlarını değerlendirmek ve dijital planlamanın sağladığı faydaları incelemektir.

**Olgu Sunumu:** Kliniğimize başvuran kadın hastanın preop muayenesinde sınıf III molar ilişkisi, çift taraflı posterior çapraz kapanış, -3mm overjet, 3mm overbite, gülümsemede yetersiz keser görünümü ve asimetri tespit edilmiştir. Ayrıca üst orta hatta yüze göre 1mm, alt orta hatta ise 2mm sağa sapma ve oklüzal kant görülmüştür. Hastanın maksiller 1.premolar çekimli sabit ortodontik tedavi sonrası ortognatik cerrahiyle tedavisine karar verilmiştir. Ameliyat planlaması için CBCT ile hastanın 3D görüntüleri alınmış, cerrahi senaryo bilgisayarda simüle edilmiştir. Simülasyon sonrasında maksillanın 5,5mm ilerletilmesi, sağ posteriorun 1mm gömülmesi, solda ise 1,5mm sarkıtılması kararı alınmıştır. Ayrıca asimetrinin düzelmesi için maksillanın 1mm, mandibulanın 2mm sola rotasyonu planlanmıştır. Cerrahi sırasında kullanılmak üzere kişiye özel splintler 3D yazıcılar kullanılarak hazırlanmıştır.

Tedavi sonunda hastanın yüz simetrisi sağlanmış, çiğneme ve konuşma fonksiyonları iyileşmiş, genel yaşam kalitesi artmıştır.

**Sonuç:** Bilgisayar destekli planlama, cerrahi sürecinin daha hassas şekilde planlanıp uygulanmasına olanak tanıyarak, sonuçların öngörülebilirliğini artırır. Bu yardımcı teknik komplikasyon riskini azaltan, cerrahi doğruluğu artıran değerli bir teknolojidir. 3D planlama ve 3D yazıcılarla hazırlanan cerrahi splintler sayesinde geleneksel yöntemde kullanılan alçı modeller, facebow kaydı ve yarı ayarlanabilir artikülatöre bağlı oluşabilecek hatalar ortadan kaldırılabilir ve ameliyat komplikasyonlarından da kaçınılmış olur. Planlama sırasında tomografi görüntülerinin kullanılması anatomik yapılara olan mesafelerin doğru bir şekilde hesaplanmasını sağlar. Ayrıca planlanan hareketler sonrasında eklemde doğru pozisyonda konumlandırılması için üç boyutlu görüntüleme avantajlıdır. Dijital cerrahi planlaması özellikle zorlu ortognatik cerrahi vakalarında hekimler için kıymetli bir araçtır ve sonuçların optimize edilmesine katkıda bulunur. Bu yaklaşım, ortognatik cerrahi alanında standardı yükselten ve gelecekte daha fazla kullanılması beklenen bir yöntem olarak öne çıkmaktadır.



## PB005

### DIGITAL SURGICAL PLANNING IN ORTHOGNATHIC SURGERY

Büşra Özal Güneş, Ebru İlhan Koçak, Türkan Sezen Erhamza, **Alaattin Tekeli**

Kırıkkale University Dentistry Faculty

**OBJECTIVE:** Orthognathic surgery corrects skeletal malocclusions and jaw deformities through complex procedures. This case presentation evaluates the outcomes of orthognathic surgery using computer-aided planning and examines the benefits of digital planning.

**CASE REPORT:** A female patient presented with a Class III molar relationship, bilateral posterior crossbite, -3mm overjet, 3mm overbite, insufficient incisor display upon smiling, and facial asymmetry. The upper midline deviated 1mm, and the lower midline deviated 2mm to the right with an occlusal cant. The patient was treated with orthognathic surgery following fixed orthodontic treatment involving the extraction of maxillary first premolars.

For surgical planning, 3D images were taken using CBCT, and the surgical scenario was simulated on a computer. The plan involved advancing the maxilla by 5.5mm, intruding the right posterior by 1mm, and extruding the left side by 1.5mm. Additionally, a 1mm rotation of the maxilla and a 2mm rotation of the mandible to the left were planned to correct the asymmetry. Custom splints were prepared using 3D printers for use during surgery.

Post-treatment, the patient achieved facial symmetry, improved chewing and speech functions, and enhanced overall quality of life.

**CONCLUSION:** Computer-aided planning allows for precise surgical planning and execution, increasing the predictability of outcomes and reducing the risk of complications. This technique eliminates errors associated with traditional methods using plaster models, facebow records, and semi-adjustable articulators. Using tomography images ensures accurate calculations of distances to anatomical structures. 3D imaging is advantageous for correct joint positioning post-movement. Digital surgical planning is valuable in complex orthognathic cases, optimizing results and raising standards in orthognathic surgery, with increasing future use anticipated.



PB006

## DIJITAL TASARLANMIŞ MINI VIDA DESTEKLİ YÜZ MASKESİ APAREYI İLE SINIF III VAKANIN TEDAVİSİ OLGU SUNUMU

İrem Öztürk Kırkpınar, Ebru İlhan Koçak, Türkan Sezen Erhamza, Alaattin Tekeli

Kırıkkale Üniversitesi Diş Hekimliği Fakültesi

**GİRİŞ VE AMAÇ:** Maksiller retrüzyona sahip sınıf III vakalarında yüz maskesi ile maksillanın ileriye atılımı stimüle edilirken mandibulanın geriye ve aşağıya hareket ettirildiği bildirilmektedir. Bu vaka raporunun amacı sınıf III maloklüzyona sahip puberte dönemindeki hastanın dijital olarak tasarlanan mini vida destekli yüz maskesi ile tedavisinin sunulmasıdır.

**OLGU SUNUMU:** Kronolojik yaşı 10 yıl 11 ay olan erkek hasta kliniğimize üst çenenin geride olması şikayetiyle başvurmuştur. Hastadan alınan anamnezde ailesel sınıf III öyküsünün bulunduğu öğrenilmiştir. Hastanın başlangıç overjeti -2 mm olarak ölçülmüştür. Sefalometrik analizinde iskeletsel sınıf III (SNA:77.0°, SNB:77.4°, ANB:-0.4°), azalmış üst keser açısı(U1-PP:107.3°),normal alt keser açısı (87.3°) değerleri bulunmuştur. Hastanın sınıf III maloklüzyon probleminin tedavisi amacıyla dijital olarak tasarlanmış mini vida destekli yüz maskesi apareyi ile tedavi edilmesine karar verilmiştir.Tasarlanan apareyde mini vidaların palatinaldeki konumları hastanın sefalometrik görüntüsü ve üç boyutlu dijital modellerin karşılaştırılmasıyla belirlenmiştir.Mini vida destekli yüz maskesi apareyi hastaya 8 ay kullanılmıştır. Mini vida destekli yüz maskesi ile tedavi sonrası SNA:77.8°,SNB:76.9°,ANB:0.9° olarak değiştiği gözlemlenmiştir. Hastanın üst keser açısı(U1-PP:107.7°) bir miktar artmış, alt keser açısı (IMPA:86.8°)azalmıştır. Dental muayenesinde overjet değeri 3 mm olarak ölçülmüştür.

**SONUÇ:** Geleneksel yüz maskesi uygulamasında üst keser proklinasyonu,üst molar mesializasyonu ve ekstrüzyonu gibi istenmeyen dentoalveolar yan etkiler gerçekleşebilmektedir. Bu yan etkilerin önüne geçebilmek ve iskeletsel etkileri artırmak amacıyla mini vida destekli yüz maskesi tercih edilebilmektedir. Hastanın yüz maskesi ile yapılacak tedavi aşaması tamamlanmış olup retansiyon aşaması devam etmektedir.



## PB006

### TREATMENT OF A CLASS III CASE WITH A DIGITALLY DESIGNED MINI SCREW-ASSISTED FACE MASK APPLIANCE CASE REPORT

İrem Öztürk Kırkpınar, Ebru İlhan Koçak, Türkan Sezen Erhamza, Alaattin Tekeli

Kırıkkale University Faculty of Dentistry

**INTRODUCTION AND OBJECTIVE:** It has been reported that in Class III cases with maxillary retrusion, while maxillary advancement is stimulated with a facial mask, the mandible is moved backward and downward. The purpose of this case report is to present the treatment of a patient in the pubertal period with Class III malocclusion using a digitally designed mini screw-supported facial mask.

**CASE PRESENTATION:** A male patient, aged 10 years and 11 months, presented to our clinic with complaints of a retruded upper jaw. The patient's history that there was a familial Class III malocclusion. The initial overjet of the patient was measured as -2 mm. Cephalometric analysis revealed skeletal Class III (SNA: 77.0°, SNB: 77.4°, ANB: -0.4°), decreased maxillary incisor angle (U1-PP: 107.3°), and normal mandibular incisor angle (87.3°). It was decided to treat the patient's Class III malocclusion problem with a digitally designed mini screw-supported facial mask appliance. The positions of the mini screws on the palate in the designed appliance were determined by superimposing the patient's cephalometric image and three-dimensional digital models. The patient use the mini screw-supported facial mask appliance for 8 months. Post-treatment cephalometric analysis showed changes in SNA (77.8°), SNB (76.9°), and ANB (0.9°). The maxillary incisor angle (U1-PP: 107.7°) had increased slightly, while the mandibular incisor angle (IMPA: 86.8°) remained the same. The overjet value was measured as 3 mm in the dental examination.

**CONCLUSION:** Dentoalveolar side effects such as upper incisor proclination, upper molar mesialization and extrusion can occur with traditional facial mask applications. To prevent these side effects and enhance skeletal effects, a mini screw-supported facial mask can be preferred. The treatment phase with the facial mask for the patient has been completed, and the remaining treatment continues.



PB007

## DIJİTAL OLARAK TASARLANMIŞ DISTALİZASYON APAREYİ İLE YER DARLIĞININ TEDAVİSİ OLGU SUNUMU

İrem Öztürk Kırkpınar, Ebru İlhan Koçak, Türkan Sezen Erhamza, Alaattin Tekeli

Kırıkkale Üniversitesi Diş Hekimliği Fakültesi

**GİRİŞ VE AMAÇ:** Günümüzde iskeletsel paterni bulunmayan dental sınıf II malokluzyonların tedavisi için iskeletsel ankraj destekli distalizasyon mekanikleri tercih edilebilmektedir. Bu vaka raporunun amacı dental sınıf II malokluzyona sahip orta derecede yer darlığı teşhis edilen hastanın dijital olarak tasarlanmış distalizasyon apareyi ile tedavisinin sunulmasıdır.

**OLGU SUNUMU:** Kronolojik yaşı 16 yıl 3 ay olan kadın hasta kliniğimize çapraşıklık şikâyeti ile başvurmuştur. Hastanın ağız içi muayenesi ve model analizinin değerlendirilmesi sonucunda üst çenesinde 5 mm yer darlığı saptanmış olup sınıf II malokluzyona sahip olduğu teşhis edilmiştir. Sefalometrik analizinde iskeletsel sınıf I (SNA: 82.6°, SNB: 81.6°, ANB:1°), artmış üst keser açısı(U1-PP: 117.2°), normal alt keser açısı (IM-PA:94.9°),mezofasiyal yön değerleri(FMA:26.3°, GoGn-SN:30.0°) bulunmuştur. Hastanın yer darlığı problemini çözmek ve dental sınıf II ilişkisini düzeltmek amacıyla palatinalde yer alan vidalardan destek alarak tasarlanan dijital distalizasyon apareyi ile tedavi edilmesine karar verilmiştir.Distalizasyon tedavisi olası ankraj kayıpları göz önünde bulundurularak her iki tarafta da süper sınıf I ilişkiye getirilene kadar devam edilmiştir. Tasarlanan apareyde palatinalde yer alacak vidaların konumları hastanın sefalometrik görüntüsü ve üç boyutlu dijital modellerinin karşılaştırılması ile belirlenmiştir.Distalizasyon apareyi 12 ay kullanılmıştır. Dijital modellerin karşılaştırılmasıyla elde edilen sonuçlara göre sağ tarafta 3.8 mm sol tarafta ise 3.5 mm distalizasyonu gerçekleşmiştir. Distalizasyon tedavisi sonrası SNA:81.4°,SNB:80.2°,ANB:1.2° olarak değiştiği gözlemlenmiştir. Hastanın üst keser açısı (U1-PP°:116.8)bir miktar azalmıştır, vertikal yön değerleri normal sınırlarda kalmakla birlikte tedavi öncesi değerlerine göre artış göstermiştir.(FMA:28.5°,GoGn-SN:32.4°)

**SONUÇ:** Dental sınıf II malokluzyona sahip hastalarda üst dişlerdeki çapraşıklığın giderilmesi,overjetin azaltılması ve sınıf I dental ilişkisinin sağlanabilmesi amacıyla iskeletsel ankraj destekli üç boyutlu tasarlanmış distalizasyon apareyi tedavi mekaniği olarak tercih edilebilmektedir. Distalizasyon aşaması tamamlanmış olup hastanın tedavisi halen devam etmektedir.



## PB007

### TREATMENT OF CROWDING WITH A DIGITALLY DESIGNED DISTALIZATION APPLIANCE: A CASE REPORT

İrem Öztürk Kırkpınar, Ebru İlhan Koçak, Türkan Sezen Erhamza, Alaattin Tekeli

Kırıkkale University Faculty of Dentistry

**INTRODUCTION AND OBJECTIVE:** Contemporary, skeletal anchorage-supported distalization mechanisms are preferred for the treatment of dental Class II malocclusions lacking skeletal patterns. The purpose of this case report is to present the treatment of a patient diagnosed with moderate crowding and dental Class II malocclusion using a digitally designed distalization appliance.

**CASE PRESENTATION:** A female patient, aged 16 years and 3 months, presented to our clinic with complaints of dental crowding. Intraoral examination and model analysis, it was found that she had 5 mm of crowding in the upper jaw and was diagnosed with Class II malocclusion. Cephalometric analysis revealed skeletal Class I (SNA:82.6° SNB:81.6° ANB:1°), increased maxillary incisor angle (U1-PP:117.2°), normal mandibular incisor angle (IMPA:94.9°), and mesofacial direction values (FMA:26.3°, GoGn-SN:30.0°). To resolve the crowding issue and correct the dental Class II relationship it was decided to treat the patient with a digitally designed distalization appliance supported by palatal screws. Distalization treatment was continued on both sides until a super Class I relationship was achieved, considering possible anchorage losses. The positions of the screws to be placed palatally in the designed appliance were determined by superimposing the patient's cephalometric image and three-dimensional digital models. The distalization appliance was used for 12 months. According to the results obtained by overlaying the digital models, distalization was 3.8 mm on the right side and 3.5 mm on the left side. Post-distalization treatment, changes were observed in SNA(81.4°), SNB(80.2°), and ANB(1.2°). The maxillary incisor angle (U1-PP°:116.8) decreased slightly, while the vertical direction values remained within normal limits but showed an increase compared to pre-treatment values (FMA:28.5°, GoGn-SN:32.4°).

**CONCLUSION:** Skeletal anchorage-supported three-dimensional designed distalization appliances can be preferred as a treatment mechanism to correct upper dental crowding, reduce overjet, and achieve Class I dental relationship in patients with dental Class II malocclusion. The distalization phase has been completed, and the patient's treatment continues.





PB008

## OFIS TİPİ ŞEFFAF PLAKLARLA ERKEN ORTODONTİK TEDAVİ: VAKA RAPORU

Kerim Mehdiyev, Nazim Panahov

Azerbaycan Tıp Üniversitesi

**Özet:** Kronolojik yaşı 9 yıl 9 ay olan erkek çocuk hasta, ön dişlerinde kapanış ve çapraşıklık şikayetiyle kliniğimize başvurmuştur. Ekstraoral muayenede hastada konveks profil tespit edilmiştir. İntraoral muayenede geç karma dentisyon dönemi olduğu, 11 numaralı dişte ön çapraz kapanış, 14 numaralı dişte ileri derecede rotasyon ve 16 numaralı dişin meziale devrilmesi nedeniyle 15 numaralı diş için yer darlığı olduğu görülmüştür. Panoramik radyografide, 15 numaralı dişin kök gelişiminin ? oranında tamamlandığı ancak yer darlığı sebebiyle gömülü kaldığı saptanmıştır. Diğer sürmemiş daimi dişlerin kök gelişiminin normal olduğu belirlenmiştir.

Ön çapraz kapanışın ve yer darlığı probleminin çözülmesi için şeffaf plaklarla erken ortodontik tedaviye başlanmıştır. Tedavi yalnız üst çene dişlerinde uygulanmıştır. Hastanın tedavi planlaması Nemocast 22.0.0 programı kullanılarak yapılmıştır. Aktif tedavi süreci, ofis tipi hazırlanan 21 plakla, 1 haftalık değişim periyotlarıyla ve 6 ay süresince gerçekleştirilmiştir. Ortodontik tedavi sonunda, 14 numaralı dişteki rotasyon düzeltilmiş ve 15 numaralı diş için yeterli yer elde edilmiştir. Retansiyon amacıyla 0,8 mm kalınlıkta Essix plak kullanılmıştır.

**Sonuç:** Bu vaka, ofis tipi şeffaf plakların erken ortodontik tedavide etkili bir seçenek olduğunu göstermektedir ve genç hastalarda ön çapraz kapanış ve çapraşıklık sorunlarının yönetiminde uygulanabilir bir çözüm sunduğunu ortaya koymaktadır.



XIX. Uluslararası Türk Ortodonti Derneği Kongresi

Herkes için Dijital Ortodonti  
Klinik Uygulamalarda İpuçları ve Yenilikler

XIX<sup>th</sup> International Congress of Turkish Orthodontic Society

Digital Orthodontics For Everyone  
Tips & Trends in Clinical Practice

02-06 Kasım / November 2024

Susesi Luxury Resort, Belek-Antalya



PB008

## EARLY ORTHODONTIC TREATMENT WITH IN-OFFICE CLEAR ALIGNERS: CASE REPORT

Kerim Mehdiyev, Nazim Panahov

Azerbaijan Medical University

**Abstract:** A male patient aged 9 years and 9 months presented to our clinic with complaints of malocclusion and crowding in the anterior teeth. Extraoral examination revealed a convex profile. Intraoral examination indicated the late mixed dentition phase, with an anterior crossbite at tooth 11, severe rotation of tooth 14, and mesial tipping of tooth 16, resulting in crowding for tooth 15. Panoramic radiography revealed that the root development of tooth 15 was two-thirds complete but impacted due to the lack of space. The root development of other unerupted permanent teeth was found to be normal.

To address the anterior crossbite and space deficiency, early orthodontic treatment with clear aligners was initiated. The treatment was applied only to the upper jaw. Treatment planning was conducted using the Nemocast 22.0.0 software. The active treatment phase involved 21 aligners fabricated in-office, with weekly changes over a 6-month period. Upon completion of orthodontic treatment, the rotation of tooth 14 was corrected, and adequate space was achieved for tooth 15. A 0.8 mm thick Essix retainer was used for retention purposes.

**Conclusion:** This case demonstrates that in-office clear aligners can be an effective option for early orthodontic treatment, offering a viable solution for managing anterior crossbite and crowding issues in young patients.



PB009

## DIJITAL OLARAK TASARLANMIŞ MINIVIDA DESTEKLI NORD APAREYI

Zeynep Bastaban, İbrahim Erhan Gelgör

Uşak Üniversitesi Diş Hekimliği Fakültesi

**Amaç:** Bu vaka raporundaki amaç iskeletsel Sınıf I, dental Sınıf III malokluzyona sahip, sol anterior ve posterior bölgede çapraz kapanışı bulunan 20 yaşındaki erkek hastaya uygulanan dijital olarak tasarlanmış minivida destekli Nord Apareyi ile elde edilen başarılı sonuçları sunmaktır.

**Gereç ve Yöntem:** Dişlerindeki çapraşıklık sebebiyle başvuran hastamızda, yapılan klinik ve radyografik muayene sonucunda maksiller transversal darlık tespit edildi. Hastamızın 20 yaşında olması sebebiyle genişletme apareyinin minivida destekli olmasına ve çapraz kapanışının bulunduğu sol tarafta istenen genişletme elde edilirken, sağ tarafın non-okluzyona düşmesini önlemek için apareyin Nord Apareyi şeklinde dizaynına karar verilmiştir. Hastanın 3D ağız içi tarayıcı ile alınan ölçüleri ve CBCT görüntüleri laboratuvara aktarılmış ve aparey dijital olarak tasarlanmıştır. CBCT kesitleri incelenerek minividaların lokalizasyonları ayarlanmış ve boyutları 2.0x14 mm olarak belirlenmiştir. Üst 1.molar dişlerde bant, premoların ise palatinalerinden bar geçecek şekilde üretilen apareyin sağ tarafına metal iskelet üzerine akrilik eklenmesiyle oluşan bir bariyer tasarlanmıştır. Üretim aşaması tamamlanan apareyin simantasyonundan sonra minividalar uygulanmıştır. Lokal anestezi altında uygulanan her iki minivida da midpalatal süturdan 3mm uzakta, 1. premolarlar hizasında ve anterior dişlerin kök ucu doğrultusunda yerleştirilmiştir. Sonrasında genişletme prosedürüne geçilmiş, midpalatal süturdaki ayrılma izlenene kadar ilk bir hafta boyunca günde iki çeyrek tur, ikinci hafta günde bir çeyrek tur olarak vida çevirme protokolü uygulanmıştır. Yeterli genişlik elde edilince aktif tedavi sonlandırılmış, pekiştirme aşamasına geçilmiştir.

**Bulgular:** 14 günlük aktif genişletme sonrası, bariyerin bulunduğu sağ tarafta yaklaşık 2mm'lik genişletme elde edilirken sol tarafta ise yaklaşık 5mm'lik bir genişletme sağlanmıştır. Böylece sol taraftaki çapraz kapanış problemi çözümlenirken, sağ tarafın non-okluzyona düşmesi engellenmiştir. Tedavi başında ve sonunda alınan posteroanterior sefalometrik röntgenler ile midpalatal süturdaki ayrılma teyit edilmiştir. Lateral sefalometrik röntgenler üzerinde yapılan ölçümler ile ise A noktasının 1,8 mm öne alındığı tespit edilmiştir.

**Sonuç:** Bu vakamızda elde ettiğimiz başarılı sonuçlar ile erişkin hastalarda 3D modeller üzerinde dijital olarak tasarlanmış minivida destekli genişletme apareylerinin başarısı kanıtlanmıştır.



PB009

## DIGITALLY DESIGNED MINI-SCREW SUPPORTED NORD APPLIANCE

Zeynep Bastaban, İbrahim Erhan Gelgör

Usak University Faculty of Dentistry

**Aim:** This case report presents the successful outcomes of a digitally designed mini-screw supported Nord Appliance in a 20-year-old male patient with skeletal Class I and dental Class III malocclusion, featuring crossbite in the left anterior and posterior regions.

**Materials and Methods:** The patient, presenting with dental crowding, was diagnosed with maxillary transverse deficiency through clinical and radiographic examination. Given the patient's age, a mini-screw supported expansion appliance was chosen, and to avoid non-occlusion on the right side while achieving desired expansion on the left, the appliance was designed as a Nord Appliance. Measurements from a 3D intraoral scanner and CBCT images were used to digitally design the appliance. Mini-screw locations (2.0x14 mm) were determined from CBCT sections. The appliance, with bands on the upper first molars and palatal bars on the premolars, included an acrylic barrier on the right side. After cementation, mini-screws were placed 3 mm from the midpalatal suture at the first premolars level under local anaesthesia. Expansion began with two quarter turns per day for the first week, then one quarter turn per day for the second week, until midpalatal suture separation was observed. Active treatment ended upon achieving sufficient width, followed by the retention phase.

**Results:** After 14 days of active expansion, the right side expanded approximately 2 mm, and the left side 5 mm, resolving the crossbite on the left while preventing non-occlusion on the right. Posteroanterior cephalometric radiographs confirmed midpalatal suture separation, and lateral cephalometric radiographs showed a 1.8 mm forward movement of point A.

**Conclusion:** The successful results demonstrate the effectiveness of digitally designed mini-screw supported expansion appliances in adult patients using 3D models.



## PB010

### İSKELETSEL SINIF III MALOKLUZYONU OLAN AMELOGENEZİS İMPERFECTALI HASTANIN DİJİTAL ORTOGNATİK CERRAHI PLANLAMA İLE BAŞARILI TEDAVİSİ

İlayda ATASOY, İbrahim Erhan Gelgör, Ahmet Samsa

Uşak Üniversitesi Diş Hekimliği Fakültesi

**Amaç:** Bu vaka raporunda ; amelogenezis imperfektası (AI) olan , iskeletsel Sınıf III malokluziyona ve openbite'a sahip 18 yaşındaki hastamızın, 3 boyutlu dijital ortognatik cerrahi planlama ile cerrahi planının yapılıp daha sonrasında ortognatik cerrahi ile uygun olan yumuşak doku profilinin elde edilmesi amaçlanmıştır.

**Gereç ve Yöntem:** Dişlerinin kapanmaması şikayetiyle kliniğimize başvuran hastamızda AI mevcuttur. Konvansiyonel ortodontik tedavide bonding sağlam mine üzerine yapılmaktadır;ancak AI minenin bulunmadığı bir hastalıktır.Bu nedenle konvansiyonel ortodontik tedavi tercih edilememiştir. Yapılan incelemeler sonucu premolar ve molar bölgede dişsel darlık olduğu görülmüştür ve tedavisi trans palatal ark (TPA) ile yapılmıştır. Hastamıza braket tatbiki yapılamadığından, cerrahi öncesinde arch-bar uygulaması yapılmıştır. Hastamıza 3 boyutlu cerrahi planlama yapılabilmesi için 0,3 voksel boyutunda maksillofasiyal bilgisayarlı tomograf(BT) alınmıştır. Hastamızın cerrahi planlaması Dolphin Imaging 3D Surgery Software ile yapılmıştır. Hastamızın tomografi ve sefalometrik analizi sonucu maksillada 5mm maksiller advancement ,ANS sabit kalacak şekilde 3,5 derece posterior impaction;mandibulada ise 3.75 derce otorotasyon ,2.75 derece orta hat düzeltimi için soldan sağa doğru 2.75 derece yaw ve 1mm mandibular set-back planlanmıştır.Buna uygun splint 3D printer(Nextdent 500)ile Uşak Üniversitesi Diş Hekimliği Fakültesi'nde yazdırılmıştır.Splint uyumu kontrol edildikten sonrasında hasta opere edilmiştir.Lastik uygulaması opere edildikten sonra arch-barlar ve minividalar üzerinden devam etmiştir. Operasyondan 3 ay sonra arch-barlar ağız içinden uzaklaştırılmıştır. Hasta gerekli estetiğin sağlanması için protetik diş tedavisi bölümüne yönlendirilmiştir.

**Bulgular:** 1 senelik tedavi sonucunda, cerrahi desteğiyle uygun pre-protetik kapanış elde edilmiştir. Yapılan çakıştırmalar sonucunda cerrahi plan ile cerrahi sonucu uyumludur.

**Sonuç:** 3 boyutlu planlama sayesinde hastamıza fasiyal estetiği, cerrahi yapılmadan önce gösterme şansımız olmuştur. Ayrıca ortognatik cerrahiye yapacak olan operatörlere çeşitli landmarklardan ölçüm yapma, böylece cerrahinin doğruluğunu teyit etme şansı vermiştir. Protetik tedaviyi yapacak olan uzmana, pre-protetik oklüzyonu gösterme imkanımız olmuştur.Operasyon sonrası 8 ay, protetik tedavi sonrası 5 ay takip edilen hastamızın oklüzyonu stabildir.Yapılan 3 boyutlu planlama ile istenilen yumuşak doku estetiği elde edilmiştir.Planlama sonucu ile cerrahi sonucu uyumludur.



XIX. Uluslararası Türk Ortodonti Derneği Kongresi

Herkes için Dijital Ortodonti  
Klinik Uygulamalarda İpuçları ve Yenilikler

XIX<sup>th</sup> International Congress of Turkish Orthodontic Society

Digital Orthodontics For Everyone  
Tips & Trends in Clinical Practice

02-06 Kasım / November 2024

Susesi Luxury Resort, Belek-Antalya



**PB010**

## **PROSPEROUS TREATMENT OF A PATIENT WITH SKELETAL CLASS III MALOCCLUSION AND AMELOGENESIS IMPERFECTA BY DIGITAL ORTHOGNATHIC SURGICAL PLANNING**

**İlayda ATASOY**, İbrahim Erhan Gelgör, Ahmet Samsa

Uşak University Faculty of Dentistry

**Aim:** In this case report, our aim was to achieve a favorable soft tissue profile through three-dimensional digital orthognathic surgical planning followed by orthognathic surgery for an 18-year-old patient presenting with amelogenesis imperfecta (AI), skeletal Class III malocclusion, and an open bite.

**Materials and Methods:** The patient presented with complaints of open bite due to AI. Conventional orthodontic treatment was not achievable as AI affects enamel formation. Upon examination, dental crowding was observed in the premolar and molar regions, treated with a transpalatal arch (TPA). Due to inability to apply bands and brackets, arch bars were applied prior to surgery. A maxillofacial computed tomography (CT) scan with 0.3 voxel size was obtained for three-dimensional surgical planning. The surgical plan was executed using Dolphin Imaging 3D Surgery Software, involving 5mm maxillary advancement, 3.5 degrees posterior impaction maintaining ANS stability, 3.75 degrees mandibular counterclockwise rotation, 2.75 degrees correction of midline deviation (yaw), and 1mm mandibular setback. A custom splint was 3D printed (NextDent 500) at Uşak University Faculty of Dentistry for precise surgical execution. Post-splint fitting, the patient underwent surgery with subsequent elastic application via arch bars and miniplates. Arch bars were removed intraorally three months post-surgery, and the patient was referred to the prosthetic dentistry department for necessary aesthetic improvements.

**Results:** After one year of treatment, satisfactory pre-prosthetic occlusion was achieved with surgical intervention. Occlusal outcomes were consistent with the surgical plan, confirming treatment success.

**Conclusion:** Three-dimensional planning facilitated preoperative visualization of facial aesthetics and enabled precise surgical execution. It provided operators with the ability to measure various landmarks, ensuring surgical accuracy. Postoperatively, stability was confirmed at 8 months, with stable occlusion maintained at 5 months post-prosthetic treatment. The planned soft tissue aesthetics were successfully achieved, demonstrating compatibility between planned and achieved surgical outcomes.



PB011

## İSKELETSEL SINIF II ANOMALIYE SAHİP HASTANIN ŞEFFAF PLAKLARLA ORTODONTİK TEDAVİSİ: VAKA RAPORU

ZELİHA MÜGE BAKA, **MUHAMMET ALİ AKAY**

Selçuk Üniversitesi Diş Hekimliği Fakültesi Ortodonti Anabilim Dalı

**AMAÇ:** İskeletsel Sınıf II anomaliler maksiller prognatizm , mandibular retrognatizm veya bunların her ikisinin bir arada olması ile oluşur. Erişkin bireylerde iskeletsel Sınıf II maloklüzyonun ortodontik tedavisi oldukça komplikedir. Bu vaka raporunun amacı; iskeletsel Sınıf II anomaliye sahip erişkin hastanın şeffaf plaklarla ortodontik tedavisinin sonuçlarını sunmaktır.

**GEREÇ VE YÖNTEM:** Kronolojik yaşı 22 yıl 6 ay olan erkek hasta; üst keser dişlerinin aşırı geri eğimi şikayetiyle kliniğimize başvurmuştur. Klinik muayenesinde 0 mm overjet, 5,7 mm overbite, Angle Sınıf II maloklüzyon ve alt tek keser dişinin konjenital olarak eksik olduğu tespit edilmiştir. Klinik muayene bulguları ve sefalometrik değerlendirmeler sonucu şeffaf plak tedavisinin uygulanmasına karar verilmiştir. Sınıf II ilişkinin düzeltilmesi için distalizasyon yapılması planlanmıştır. Tedavi boyunca Sınıf II elastik kullanılmıştır. İlk olarak 41 plakla tedavi olan vaka, minör diş hareketleri için 15 ek plak daha kullanmıştır. 10 günde bir plaklarını değiştiren hastanın, toplam 56 plak ile tedavisi tamamlanmıştır.

**BULGULAR:** Yapılan sefalometrik analizde tedavi öncesi elde edilen bulgular aşağıdaki gibidir:  
SNA: 76,6°, SNB: 71,1°, ANB: 5,5°, SN-GoGn: 35,8°, Mx1-SN: 75,1°, IMPA: 97,2°, Keserler arası açı: 151,9° .

Tedavi sonucu sefalometrik analizde elde edilen bulgular aşağıdaki gibidir:

SNA: 76,4°, SNB: 72,2°, ANB : 4,2°, SN-GoGn: 33,9°, Mx1-SN:87,4°, IMPA: 94,9°, Keserler arası açı: 143,8° .

**SONUÇ:** Tedavi sonunda hastada dental Sınıf I ilişki ile birlikte, tatmin edici yumuşak doku profili elde edilmiştir. Erişkin hastalarda iskeletsel Sınıf II maloklüzyonların şeffaf plaklar ile başarılı estetik ve fonksiyonel sonuçlar elde edilebileceği gösterilmiştir.



## PB011

### ORTHODONTIC TREATMENT WITH CLEAR ALIGNER OF A PATIENT WITH SKELETAL CLASS II ANOMALY: CASE REPORT

ZELİHA MÜGE BAKA, MUHAMMET ALİ AKAY

Selcuk University Faculty of Dentistry Department of Orthodontics

**AIM:** Skeletal Class II anomalies maxillary prognathism , mandibular It occurs as a result of retrognathism or a combination of both. Orthodontic treatment of skeletal Class II malocclusion in adults is quite complicated. The purpose of this case report is; To present the results of orthodontic treatment with clear aligners of an adult patient with skeletal Class II anomaly.

**MATERIALS AND METHODS:** Male patient whose chronological age is 22 years and 6 months; He applied to our clinic with the complaint of excessive backward inclination of his upper incisors. In the clinical examination, it was determined that there was 0 mm overjet , 5.7 mm overbite , Class II malocclusion and congenitally missing lower single incisor tooth. As a result of clinical examination findings and cephalometric evaluations, it was decided to apply clear aligner treatment. Distalization was planned to correct the Class II relationship . Class II elastic was used throughout the treatment. The case, which was initially treated with 41 aligners, used 15 additional aligners for minor tooth movements. The patient changed his aligner every 10 days and his treatment was completed with a total of 56 aligner.

**RESULTS:** The findings obtained before treatment in the cephalometric analysis are as follows :  
SNA: 76.6°, SNB: 71.1°, ANB: 5.5°, SN- GoGn : 35.8°, Mx1-SN: 75.1°, IMPA: 97.2°, Interincisal angle: 151.9° .

The findings obtained in the cephalometric analysis as a result of the treatment are as follows:  
SNA: 76.4°, SNB: 72.2°, ANB: 4.2°, SN- GoGn : 33.9°, Mx1-SN: 87.4°, IMPA: 94.9°, Interincisal angle: 143.8° .

**CONCLUSION:** At the end of the treatment, the patient achieved a satisfactory soft tissue profile with dental Class I relationship. It has been shown that successful aesthetic and functional results can be achieved with clear aligners for skeletal Class II malocclusions in adult patients .

Anahtar Kelimeler: Clear Aligner, Class II Malocclusion , Retroclination





PB012

## ORTODONTİK MINIVIDANIN KILAVUZ ARACILIĞIYLA İNTERRADİKÜLER UYGULAMASI

**Aybike Ağca Dalyanlı, Mustafa Şahin, Mustafa Serdar Toroğlu**

Çukurova Üniversitesi Diş Hekimliği Fakültesi Ortodonti Ana Bilim Dalı

**Amaç:**İnterradiküler minivida uygulaması sırasında rehber plak kullanımıyla, komşu anatomik yapılara zarar vermeden en doğru açıda yerleştirmektir.

**Olgu1:** Kliniğe 46 nolu dişin çekim boşluğu şikayetiyle gelen ve kronolojik yaşı 12 yıl 1 ay olan erkek hastanın klinik muayenesinde; iskeletsel sınıf 1, dişsel sınıf 2 maloklüzyonu olduğu saptanmıştır. Tedavi planlamasında 47 nolu dişin mezializasyonu planlanmıştır.

**Olgu2:**Kliniğe dişlerindeki çapraşıklık şikayetiyle gelen ve kronolojik yaşı 18 yıl 1 ay olan kadın hastanın klinik muayenesinde; iskeletsel sınıf 1, dişsel sınıf 2 maloklüzyonu olduğu saptanmıştır. Tedavisinde 14 ve 24 nolu dişlerin çekiminin ardından üst kanin dişlerin distalizasyonu ile , kanin dişleri sınıf 1 ilişkiye getirmek planlanmıştır.

İki olguda da geçici ankraj ünitesi olarak planlanan interradiküler minivida uygulanmasının güvenliği için rehber plak tasarımı yapılması düşünülmüştür. Hastalardan standart kayıt materyallerine ek olarak rehber plak tasarımı ve hazırlanmasında CBCT ve dijital ağız içi taraması alınmıştır. Rehber plak tasarımı için CBCT ve dijital tarama NemoCeph Software aracılığıyla çakıştırma yapılmış olup ,rehber tasarımı; 1,6mm çap ve 8mm uzunluğundaki minividalara uygun olacak şekilde yapılıp, üç boyutlu yazıcı FORM Labs 3 ile üretilmiştir. Minividalar, ürettiğimiz rehber plaklar eşliğinde uygulanmıştır. Uygulamanın ardından minividaların çevre anatomik yapılarla ilişkisini teyit etmek için hastalarda paralel teknikle, periapikal filmler alınmıştır.

**Sonuç:** Rehber plak kullanımıyla minividalar interradiküler boşluklara doğru açıda yerleştirilmiştir ve kökler herhangi bir temas gözlenmemiştir. Kökler arası minivida yerleştirilmesi sırasında rehber kullanımı güvenli bir metod olarak gözükmemektedir.



XIX. Uluslararası Türk Ortodonti Derneği Kongresi

Herkes için Dijital Ortodonti  
Klinik Uygulamalarda İpuçları ve Yenilikler

XIX<sup>th</sup> International Congress of Turkish Orthodontic Society

Digital Orthodontics For Everyone  
Tips & Trends in Clinical Practice

02-06 Kasım / November 2024

Susesi Luxury Resort, Belek-Antalya



**PB012**

## **GUIDED PLACEMENT OF INTERRADICULAR MINI-IMPLANTS IN ORTHODONTICS**

**Aybike Ağca Dalyanlı, Mustafa Şahin, Mustafa Serdar Toroğlu**

Çukurova University Faculty of Dentistry Department of Orthodontics

**Objective:** The aim of interradicular mini-implant placement with guide plate during application is to achieve placement at the correct angle without damaging neighboring anatomical structures.

Case 1: A 12-year 1-month-old male patient presented to the clinic with complaint of space due to extraction of tooth 46. Clinical examination revealed skeletal Class 1 and dental Class 2 malocclusion. Treatment planning included mesialization of tooth 47.

Case 2: An 18-year 1-month-old female patient presented to the clinic with complaints of dental crowding. Clinical examination revealed skeletal Class 1 and dental Class 2 malocclusion. Treatment plan involved extraction of teeth 14 and 24 followed by distalization of upper canine teeth to achieve Class 1 relationship.

In both cases, guided plate design was considered for the safety of interradicular mini-implant application as temporary anchorage units. In addition to standard record materials, CBCT and digital intraoral scans were obtained for guided plate design and fabrication. The CBCT and digital scans were overlaid using NemoCeph Software for guided plate design tailored to accommodate 1.6mm diameter and 8mm length mini-implants, which were subsequently produced using a FORM Labs 3D printer. The mini-implants were applied under the guidance of these printed plates. Post-application, periapical films were taken using parallel technique to confirm the relationship of mini-implants with surrounding anatomical structures.

**Conclusion:** The use of guided plates facilitated the placement of mini-implants in interradicular spaces at the correct angle without observed contact with roots. Guided placement appears to be a safe method during interradicular mini-implant placement.



## PB013

### SEFALOMETRİK ANALİZ: YAPAY ZEKA MI, İNSAN ZEKASI MI?

Ezgi Öcalan, Ilgın Aydın, Josue Ndayishimiye, Sena Gültekin, M. Okan Akçam

Ankara Üniversitesi Diş Hekimliği Fakültesi

**Amaç:** Bu çalışmanın amacı, yapay zeka destekli bilgisayar programları kullanılarak elde edilen sefalometrik ölçümlerin güvenilirliğini, geleneksel manuel sefalometrik ölçümler ile karşılaştırarak incelemektir.

**Gereç ve Yöntem:** Araştırmamızda toplam 12 bireye ait SNA, SNB ve ANB ölçümleri (Toplam 108 ölçüm) yapay zeka destekli sefalometrik analiz programları (WebCeph ve Dolphin) kullanılarak güvenilirlikleri, altın standart olarak kabul edilen manuel sefalometrik ölçümler ile karşılaştırılmıştır. Bu çalışmada elde edilen veriler SPSS 22 paket programı aracılığı ile analiz edilmiştir. Verilerin normal dağılmasından dolayı üç gruplu karşılaştırmalarda One-Way Anova testi kullanılmıştır.

**Bulgular:** SNA değerleri açısından gruplar arasında anlamlı bir farklılık saptanmamıştır ( $p>0,05$ ). İstatistiksel olarak anlamlı olmamakla birlikte WebCeph grubunda SNA değerleri daha yüksek bulunmuştur. SNB değerleri açısından gruplar arasında anlamlı bir farklılık saptanmamıştır ( $p>0,05$ ). İstatistiksel olarak anlamlı olmamakla birlikte Dolphin grubunda SNB değerleri daha yüksek bulunmuştur. ANB değerleri açısından gruplar arasında anlamlı bir farklılık saptanmamıştır ( $p>0,05$ ). İstatistiksel olarak anlamlı olmamakla birlikte ANB değerleri WebCeph grubunda daha yüksek değerdedir.

**Sonuç:** İstatistiksel olarak anlamlı olmasa da altın standart olarak kabul edilen manuel sefalometrik ölçümler ile yapay zeka destekli ölçümler arasında farklılıklar saptanmıştır. Çalışmamızın limitasyonları arasında olgu sayısının ve sefalometrik parametre sayısının daha fazla olmasının gerekliliği sayılabilir. Bu çalışmanın sonuçları değerlendirildiğinde, zaman kazanımı ve uygulama kolaylığı gibi nedenler göz önüne alındığında yapay zeka destekli bilgisayar programlarının geliştirilmesinin ortodonti klinikleri için yararlı olabileceği sonucuna varılmıştır.



## PB013

### CEPHALOMETRIC ANALYSIS: ARTIFICIAL INTELLIGENCE OR HUMAN BRAIN?

**Ezgi Öcalan**, Ilgın Aydın, Josue Ndayishimiye, Sena Gültekin, M. Okan Akçam

Ankara University Faculty of Dentistry

**Aim:** The aim of this study was to investigate the reliability of cephalometric measurements obtained using artificial intelligence-supported computer programs compared with traditional manual cephalometric measurements.

**Materials and Methods:** In our study, the reliability of SNA, SNB and ANB measurements (108 measurements in total) of a total of 12 individuals were compared with manual cephalometric measurements, which are accepted as the gold standard, using artificial intelligence-supported cephalometric analysis programs (WebCeph and Dolphin). The data obtained in this study were analyzed using the SPSS 22 package program. One-Way Anova test was used for three-group comparisons due to the normal distribution of the data.

**Results:** There was no significant difference between the groups in terms of SNA values ( $p>0.05$ ). Although not statistically significant, SNA values were found to be higher in the WebCeph group. There was no significant difference between the groups in terms of SNB values ( $p>0.05$ ). Although not statistically significant, SNB values were found to be higher in the Dolphin group. There was no significant difference between the groups in terms of ANB values ( $p>0.05$ ). Although not statistically significant, ANB values were higher in the WebCeph group.

**Conclusion:** Although not statistically significant, differences were found between manual cephalometric measurements, which are considered the gold standard, and AI-assisted measurements. The limitations of our study include the need for a higher number of cases and cephalometric parameters. When the results of this study are evaluated, it is concluded that the development of artificial intelligence-supported computer programs may be useful for orthodontic clinics considering the reasons such as time saving and ease of application.



## PB014

### DIJİTAL OLARAK TASARLANMIŞ MINIVIDA DESTEKLİ FAN TYPE GENİŞLETME APAREYİ

Zeynep Bastaban, Ahmet Samsa, İbrahim Erhan Gelgör

Uşak Üniversitesi Diş Hekimliği Fakültesi

**Amaç:** Bu vaka raporunda, maksiller anterior bölgede yer gereksinimi bulunan, iskeletsel ve dental Sınıf I malokluziyona sahip 16 yaşındaki erkek hastada fan type ekspansiyon vidası kullanılan minivida destekli hibrit üst çene genişletme apareyi uygulanmasıyla elde edilen başarılı sonuçların sunulması amaçlanmıştır.

**Gereç ve Yöntem:** Üst anterior dişlerinde çapraşıklık şikayetiyle kliniğimize başvuran hastamıza dijital planlama ile üretilecek olan fan type ekspansiyon vidalı minivida destekli hibrit üst çene genişletme apareyi uygulanması planlanmıştır. Hastanın 3D ağız içi tarayıcı ile alınan ölçüleri ve CBCT görüntüleri laboratuvara aktarılmış ve aparey dijital olarak tasarlanmıştır. CBCT kesitleri incelenerek minividaların yerleştirileceği en uygun lokalizasyonlar ayarlanmış ve boyutları 2.0 x 14 mm olarak belirlenmiştir. Üst 1. molar dişlerde bant, premolar dişlerin ise palatinalerinden bar geçecek şekilde üretilen aparey rezin modifiye cam iyonomer siman ile simante edilmiştir. Sonrasında lokal anestezi altında minivida uygulaması yapılmıştır. Uygulanan her iki minivida da midpalatal suturedan 3mm uzakta, 1. premolarlar hizasında ve anterior dişlerin kök ucu doğrultusunda yerleştirilmiştir. Aparey uygulandıktan sonra genişletme prosedürüne geçilmiş, midpalatal suturedaki ayrılma izlenene kadar ilk 10 gün boyunca günde iki çeyrek tur, sonraki 5 gün ise günde bir çeyrek tur olacak şekilde vida çevirme protokolü uygulanmıştır. Yeterli genişlik elde edilince aktif tedavi sonlandırılmış ve pekiştirme aşamasına geçilmiştir.

**Bulgular:** 15 günlük aktif genişletme sonrası, fan type genişletme uygulamasından beklenildiği gibi interkanin mesafede yaklaşık 3 mm'lik genişleme elde edilirken, intermolar mesafede yaklaşık 1mm'lik artış gerçekleşmiştir. Böylece anterior bölgede gerekli genişleme elde edilerek yer darlığı problemi çözülmüştür. Tedavi başında ve sonunda alınan posteroanterior sefalometrik röntgenler ile midpalatal suturedaki ayrılma teyit edilmiştir. Lateral sefalometrik röntgenler üzerinde yapılan ölçümler ile ise A noktasının 2mm öne alındığı tespit edilmiştir.

**Sonuç:** Minivida destekli fan type genişletme uyguladığımız hastamızda, postpubertal dönemdeki hastalarda 3D modeller üzerinde dijital olarak tasarlanmış minivida destekli hibrit genişletme apareylerinin başarısını kanıtlar nitelikte sonuçlar elde edilmiştir.



## PB014

### DIGITALLY DESIGNED MINI-SCREW SUPPORTED FAN-TYPE EXPANSION APPLIANCE

**Zeynep Bastaban**, Ahmet Samsa, İbrahim Erhan Gelgör

Usak University Faculty of Dentistry

**Aim:** This case report aims to present the successful outcomes of application of a mini-screw supported hybrid maxillary expansion device with a fan-type expansion screw in a 16-year-old male patient with skeletal and dental Class I malocclusion, requiring space in the maxillary anterior region.

**Materials and Methods:** The patient presented with crowding of the upper anterior teeth. A mini-screw supported hybrid maxillary expansion device with a fan-type expansion screw, which produced through digital planning, was planned. Intraoral measurements taken with a 3D scanner and CBCT images were transferred to the laboratory for digital design of the device. The optimal locations for mini-screws (2.0 x 14 mm) were determined from CBCT sections. The device, with bands on the upper first molars and palatal bars on the premolars, was cemented with resin-modified glass ionomer cement. Mini-screws were placed under local anaesthesia, 3 mm from the midpalatal suture, at the first premolar level, in the direction of the anterior teeth roots. The expansion procedure commenced with two quarter turns per day for the first 10 days, followed by one quarter turn per day for the next 5 days until midpalatal suture separation was observed. Active treatment ended upon achieving sufficient width, transitioning to the retention phase.

**Results:** After 15 days of active expansion, approximately 3 mm of intercanine and 1 mm of intermolar expansion were achieved, resolving the anterior region's space deficiency. Posteroanterior cephalometric radiographs taken before and after treatment confirmed midpalatal suture separation. Lateral cephalometric radiographs showed a 2 mm forward movement of point A.

**Conclusion:** The successful outcomes in this case demonstrate the effectiveness of digitally designed mini-screw supported hybrid expansion devices in postpubertal patients.



XIX. Uluslararası Türk Ortodonti Derneği Kongresi

Herkes için Dijital Ortodonti  
Klinik Uygulamalarda İpuçları ve Yenilikler

XIX<sup>th</sup> International Congress of Turkish Orthodontic Society

Digital Orthodontics For Everyone  
Tips & Trends in Clinical Practice

02-06 Kasım / November 2024

Susesi Luxury Resort, Belek-Antalya



PB015

## ŞEFFAF PLAKLARLA ŞİDDETLİ DERİN KAPANIŞ VE SINIF II MALOKLÜZYONUN TEDAVİSİ

Saniye Merve CENGİZ<sup>1</sup>, Ahmet Fatih CENGİZ<sup>2</sup>, Gökhan TÜRKER<sup>1</sup>, Melis TERLER<sup>1</sup>

<sup>1</sup>Mersin Üniversitesi Diş Hekimliği Fakültesi Ortodonti Anabilim Dalı

<sup>2</sup>Serbest Ortodontist

**Amaç:** Bu vaka raporunun amacı şiddetli derin kapanış ve Angle Sınıf II maloklüzyona sahip hastanın Invisalign® şeffaf plaklarla yapılan ortodontik tedavisini sunmaktır.

**Olgu:** Kronolojik yaşı 41 yıl 2 ay olan erkek hasta, alt ön dişlerinin şiddetli örtülü kapanıştan dolayı yetersiz görünmesi, alt çene ön bölgedeki şiddetli çapraşıklık ve artmış diş eti görünümü şikayetiyle kliniğimize başvurmuştur. Klinik değerlendirmede 6 mm overbite, 3 mm overjet, Sağ ve sol Angle Sınıf II ilişki ve alt orta hatta 2 mm sağa deviasyon gözlemlendi. Radyolojik muayenede hastada iskeletsel Sınıf I ilişki, maksiller ve mandibular keserlerde tork kaybı ve retroklinasyon tespit edildi (U1-PP: 98°, IMPA: 84°). ClinCheck yazılımında maksillada sekanslı distalizasyon planlanarak, 13-23 numaralı dişlerdeki hassas kesimlerden 36-46 numaralı dişlerdeki butonlara uygulanan 3/16 inç 4,5 oz intermaksiller elastiklerle Sınıf II ilişki düzeltildi. Daha öngörülebilir sonuçlar elde etmek için mandibular keserlerde frog pattern ile intrüzyonlar sekanslandı ve ısırma rampaları eklendi. Mandibulada ve maksillada sırasıyla 3,5 ve 1,5 mm IPR uygulandı. 41 plaktan oluşan tedavide plakların her birinin 10 gün, günde 22 saat kullanılması önerildi. Ek plak ihtiyacı olmadan tedavi toplamda 14 ay sürdü. Başlangıç ve bitimde alınan ağız içi taramalar karşılaştırılarak değerlendirildi.

**Bulgular:** Sınıf I ilişki, ideal overbite ve overjet elde edildi. Derin kapanış problemi keser proklinasyonu ve intrüzyonu ile düzeltildi. Bitim lateral sefalometrik analizde U1-PP açısının 110° olduğu tespit edildi.

**Sonuç:** Doğru planlama ile ısırma rampaları, uygun ataçmanlar ve sekanslı intrüzyon protokolleri kullanılarak intrüzyon hareketinin ön görülebilirliğinin artırılması sonucu şeffaf plaklarla şiddetli derin kapanış düzeltimleri gerçekleştirilebilmektedir.



## PB015

### TREATMENT OF SEVERE DEEP BITE AND CLASS II MALOCCLUSION WITH ALIGNERS

Saniye Merve CENGİZ<sup>1</sup>, Ahmet Fatih CENGİZ<sup>2</sup>, Gökhan TÜRKER<sup>1</sup>, Melis TERLER<sup>1</sup>

<sup>1</sup>Mersin University Faculty of Dentistry Department of Orthodontics

<sup>2</sup>Private Practice

**Aim:** The aim of this case report is to present the orthodontic treatment of a patient with severe deep bite and Angle Class II malocclusion with Invisalign® clear aligners.

**Case:** 41 years and 2 months old male patient, applied to our clinic with the complaint of insufficient appearance of lower anterior teeth due to severe overbite, severe crowding in mandibular incisors, and increased gummy smile. In clinical evaluation, 6 mm overbite, 3 mm overjet, right and left Angle Class II relationship, and lower midline deviation of 2 mm to the right were observed. Radiological examination was revealed that the patient has skeletal Class I relationship, torque loss and retroclination in maxillary and mandibular incisors (U1-PP: 98°, IMPA: 84°). Sequential distalization in maxilla was planned on the ClinCheck software, 3/16 inch 4.5 oz intermaxillary elastics were applied from precision cuts on teeth 13-23 to the buttons on teeth 36-46 were used to correct Class II relationship. Mandibular incisor intrusions were sequenced with frog pattern and bite ramps were added to achieve more predictable results. 3.5 and 1.5 mm IPRs were performed in mandible and maxilla, respectively. In the treatment consisting of 41 aligners, it was recommended that each aligner be used for 10 days, 22 hours a day. The treatment lasted 14 months without the need for additional aligners. The superimpositions of the initial and final scans were compared.

**Results:** Class I relationship, ideal overbite and overjet were achieved. The deepbite problem was corrected with incisor proclination and intrusion. It was determined that the U1-PP angle was 110° in the final lateral cephalometric analysis.

**Conclusion:** With good planning, severe deepbite corrections can be achieved by aligners with increasing the predictability of intrusion movements by using bite ramps, appropriate attachments and sequential intrusion protocols.





PB016

## PETIT TIPI YÜZ MASKESİ İLE İSKELETSEL SINIF III MALOKLÜZYON TEDAVİSİ

Tarek ALRAAS, Yasemin Bahar ACAR

Marmara Üniversitesi Diş Hekimliği Fakültesi, Ortodonti Anabilim Dalı, İstanbul, Türkiye

**Amaç:** Bu vaka sunumunun amacı, kliniğimize başvuran bir hastada iskeletsel sınıf III maloklüzyonun Petit tipi yüz maskesi ile ortodontik tedavisinin etkinliğini raporlamak ve göstermektir.

**Gereç ve Yöntemler:** Alt çenesinin belirgin olması şikâyeti ile kliniğimize başvuran 9,5 yaşındaki erkek hastanın klinik muayenesinde konkav yüz profili, dental sınıf III maloklüzyon ve anterior çapraz kapanış tespit edildi. Radyografik kayıtlar pre-peak büyüme aşaması ve maksiller yetersizliğe bağlı iskeletsel Sınıf III (SNA açısı = 74°, ANB açısı = -5°) olduğunu gösterdi. Petit tipi protraction yüz maskesi ve hızlı maksiller genişletici (RME) ile tedaviye başlanması kararlaştırıldı. Tedavi planı açıklanıp ve onay alındıktan sonra, Hyrax genişletici simante edilerek 10 gün boyunca günde iki kez aktive edildi. Petit tipi yüz maskesi çift elastiklerle (3/8", 16 oz, her bir tarafta 450 gm) günde 14-16 saat kullanıldı. Her 6-8 haftada bir ilerleme klinik olarak değerlendirildi. Retansiyon için, hasta yüz maskesini gece kullanımına geçerek yaklaşık 10 saat boyunca 8 hafta boyunca taktı.

**Bulgular:** Maksiller genişleme, tedavi başladıktan 10 gün sonra başarıyla tamamlandı. Uyumlu yüz maskesi kullanımından 14 hafta sonra, anterior dental çapraz kapanış düzeltildi ve yüz profili düzleşti. Tedavi sonrası sefalometrik analiz, önemli iyileşmeler gösterdi: SNA açısı (+5°), ANB açısı (+6°), Wit's ölçümü (+5.4 mm), N per A ölçümü (+3.7 mm), overjet (+7 mm), GoMe-SN açısı (+2°), Go açısı (+3°), açısı (+3.5°), ve Y aksı açısı (+3°) arttı. Tersine, Jarabak oranı (-2.9) ve Yüz aksı açısı (-5°) bir azalma gösterdi. İskeletsel ve dental Sınıf I oklüzyon elde edildi.

**Sonuç:** Erken ortodontik yüz maskesi tedavisi, maksiller yetersizlikle birlikte iskeletsel Sınıf III maloklüzyonu etkili bir şekilde düzeltir. Bu vaka, genç erkek hastanın ortodontik yüz maskesi tedavisinin önemli iskeletsel iyileşme ile birlikte yüz estetiğinde ve dişsel fonksiyonlarda da iyileşmeler sağladığını göstermektedir.



## PB016

### SKELETAL ANGLE CLASS III MALOCCLUSION TREATMENT BY PETIT TYPE FACEMASK

Tarek ALRAAS, Yasemin Bahar ACAR

Marmara University, Dentistry Faculty, Orthodontics Department, Istanbul, Turkey

**Aim:** The aim of this case presentation is to report and show the effectiveness of orthodontic treatment with Petit-type facemask in treating skeletal Class III malocclusion in a growing patient.

**Materials and methods :** A 9.5-year-old male patient came to our clinic with the complaint of prominent lower jaw. Clinical examination revealed a concave facial profile, dental Class III malocclusion, and an anterior dental crossbite. Radiographic records indicated a pre-peak growth stage and skeletal Class III (SNA angle = 74°, ANB angle = -5°) malocclusion due to maxillary deficiency. Treatment with a Petit type protraction facemask and a bonded rapid maxillary expander (RME) was decided. After explaining treatment plan and obtaining consent, acrylic cap Hyrax expander was bonded, activated twice daily for 10 days, and followed up. Then, Petit type facemask was fitted with double elastics (3/8", 16 oz, 450 gm per side), worn for 14-16 hours daily. Progress was assessed every 6-8 weeks. For retention, patient wore facemask at night for about 10 hours daily for 8 weeks.

**Findings:** Maxillary expansion was successful after 10 days. Anterior dental crossbite corrected after 14 weeks of facemask use, resulting in a straightened facial profile. Post-treatment cephalometric tracings showed increase in: SNA angle (+5°), ANB angle (+6°), Wit's appraisal (+5.4 mm), N per A (+3.7 mm), overjet (+7 mm), GoMe-SN angle (+2°), Go angle (+3°), Inner angle (+3.5°), Y axis angle (+3°). Conversely, it showed a decrease in : Jarabak Ratio (-2.9), and Facial Axis Angle (-5°). Skeletal and dental Class I malocclusion was achieved.

**Result:** Early orthodontic facemask treatment effectively corrected skeletal Class III malocclusion due to maxillary deficiency. This case shows a young male patient having significant skeletal, dental, functional, and facial aesthetics improvements.



PB017

## BİFOSFANAT KULLANIM HİKAYESİ VE PERİODONTAL KEMİK KAYBI OLAN HASTANIN AÇIK KAPANIŞININ ŞEFFAF PLAKLAR İLE TEDAVİSİ: 2 YILLIK TAKİP

Pelin Ece Balaban

Özel Klinik, İstanbul

Şeffaf plaklar yetişkinlerin ortodontik tedaviye olan talebini arttırmıştır. Klinik pratikte periodontal yıkımı olan veya kemik metabolizmasını etkileyen ilaç kullanan hastalarla karşılaşma sıklığı artabilir. Bu olgu sunumunun amacı oral bifosfanat kullanım hikayesi olan, periodontal kaybı bulunan, açık kapanış malokluziyona sahip bir hastanın şeffaf plaklar ile tedavi sürecini paylaşmaktır.

53 yaşında kadın hasta ısramama şikayeti ile kliniğe başvurmuştur. Bifosfanat kullanım dozu ve süresinin (Alendronate 70 mg, 3 ay, 1 yıl önce bırakılmış) diş çekimi ve ortodontik tedavi için bir kontraendikasyon oluşturmadığına karar verilmiştir. Klinik muayenesinde 3,5 mm açık kapanış ile birlikte, keser görünümünde yetersizlik, posterior da diş eti görünümü ve çapraşıklık tespit edilmiştir. Tedavisi için Clincheck yazılımında üst posterior dişlerde 1,5 mm intrüzyon, alt posterior dişlerde 0,5 mm intrüzyon ve üst anterior dişlerde 1,5 mm ekstrüzyon planlanmıştır. Tüm üçüncü molar dişlerin çekimine karar verilmiştir. 3/16" 4,5 oz üçgen elastiklerin günde 16 saat kullanılması reçete edilmiştir. 37 + 11 şeffaf plak (Invisalign® Align Technology Inc, CA, USA) ile, her bir plak 2 hafta kullanılarak, tedavi tamamlanmıştır. Retansiyon için her iki çenede sabit retainer'a ek üst çenede şeffaf plak kullanılmıştır.

Hastanın periodontal durumu tedavi süresince stabil kalmıştır. 1,5 mm overbite sağlanmış, posterior diş eti görünümü elimine edilmiş, çapraşıklık çözülmüştür. Sınıf II kanin ilişkisinde iyileşme gözlenmiş, dengeli okluzal kontaklar ile birlikte protruziv harekette keser rehberliği sağlanmıştır. Radyolojik incelemede üst ve alt keserlerde 4'er derecelik kabul edilebilir bir dikleşme tespit edilmiştir, kök paralelliği gözlenmiştir. Hastanın ikinci yıl takibinde okluzyonu stabil bulunmuştur.

Şeffaf plaklar, periodontal desteği zayıflamış hastalarda ve yavaş diş hareketinin beklendiği hastalarda güvenli bir tedavi seçeneği olabilir. Açık kapanışın ve minör çapraşıklığın tedavisinde etkili bulunmuştur.



## PB017

### CLEAR ALIGNER THERAPY OF AN OPEN BITE CASE WITH A HISTORY OF BIPHOSPHANATE USE AND PERIODONTAL LOSS: A 2-YEAR FOLLOW-UP

**Pelin Ece Balaban**

Private Clinic, Istanbul

Clear aligners have increased the demand for orthodontic therapy among adults. This may increase the likelihood of encountering periodontal problems or medications that interfere with bone metabolism. The aim of this case report is to present the treatment process of a patient with an open bite malocclusion, a history of biphosphanate use, and periodontal loss.

53-year-old female patient's main complaint was her inability to bite. The dosage and duration of oral biphosphonates used (Alendronate 70 mg, 3 months, ceased a year ago) did not constitute a contraindication for the extraction of third molars or the orthodontic treatment. A 3,5 mm open bite, an insufficient incisor appearance, a posterior gummy smile, and crowding were present. 1,5 mm upper posterior intrusion, 0,5 mm lower molar intrusion, 1,5 mm upper incisor extrusion was planned on the Clincheck software. 3/16" 4,5 oz triangular elastics were prescribed to be worn for 16 hours. The treatment was finalized after the use of 37 + 11 aligners (Invisalign® Align Technology Inc, CA, USA). Each aligner was worn for two weeks. In addition to fixed retainers, upper vacuum-formed retainer was given for retention.

Periodontal health was maintained during treatment. 1,5 mm overbite was obtained, posterior gummy smile was eliminated, and crowding was resolved. Canine relationship was improved. Balanced occlusal contacts and incisor guidance for protrusive movement were obtained. The upper and lower incisors were retroclined by 4 degrees, and root parallelism was achieved. The occlusion remained stable 2 years after the treatment was completed.

Clear aligner therapy may be a safe option for patients with periodontal loss or expected slow tooth movement. It was effective in the treatment of minor crowding and open bite malocclusion.



## PB018

### İSKELETSEL SINIF II MALOKLÜZYONUN ORTODONTİK VE ORTOGNATİK CERRAHI TEDAVISI

Ahmet Fatih CENGİZ<sup>1</sup>, Saniye Merve CENGİZ<sup>2</sup>, Gökhan ÇOBAN<sup>3</sup>, Emrah SOYLU<sup>4</sup>

<sup>1</sup>Serbest Ortodontist

<sup>2</sup>Mersin Üniversitesi Diş Hekimliği Fakültesi Ortodonti Anabilim Dalı

<sup>3</sup>Erciyes Üniversitesi Diş Hekimliği Fakültesi Ortodonti Anabilim Dalı

<sup>4</sup>Erciyes Üniversitesi Diş Hekimliği Fakültesi Ağız, Diş ve Çene Cerrahisi Anabilim Dalı

**Amaç:** Bu vaka raporunun amacı mandibuler retrognati ve iskeletsel Sınıf II maloklüzyonu olan yetişkin erkek hastanın ortodontik ve ortognatik cerrahi tedavisini sunmaktır.

**Olgu:** Kronolojik yaşı 20 yıl 2 ay olan sistemik olarak sağlıklı erkek hasta çiğneme problemi ve profil görüntüsünden duyduğu rahatsızlık şikayetiyle kliniğimize başvurdu. Klinik ve radyolojik muayenede konveks profil, Angle Sınıf II maloklüzyon, 4 mm overjet, SNA: 80°, SNB: 73°, üst keserlerde retroklinasyon (U1-PP: 101°), alt keserlerde proklinasyon (IMPA: 102°) ve artmış nazolabial açısı (114°) gözlemlendi. Ameliyat öncesi ortodontik tedavi aşamasında dental dekompanzasyon için 34-44 numaralı dişler çekilerek alt keserler retrokline edildi (IMPA: 85°), üst keserler prokline edildi (U1-PP: 111°), overjet artırıldı ve ark formları düzenlendi. Dijital ortognatik cerrahi planlaması NemoFAB (Nemotec, Madrid, Spain) yazılımında yapıldı, 3 boyutlu yazıcı ile cerrahi splint üretildi. Mandibulaya bilateral sagittal split osteotomi uygulandı ve 10 mm ilerletme yapıldı. Ameliyat sonrası ideal oklüzyonun elde edilmesi için posteriora 1/4 inç 4.5 oz intermaksiller box elastikler verildi ve tedavi 14 ayda tamamlandı. Tedavi sonunda dental Sınıf I kanin, Sınıf III molar ilişkisi, ideal overjet, overbite, yumuşak doku profili elde edildi ve hasta tedavi sonucundan memnun kaldı.

**Sonuç:** Ortognatik cerrahi vakalarında dijital üç boyutlu sanal planlama ve ortodonti-cerrahi iş birliği başarılı sonuçların elde edilmesindeki esas faktörlerdir. Olası komplikasyonların önüne geçmek için 3 boyutlu yazıcılarla üretilen cerrahi splintler kullanılabilir. Bilateral sagittal split osteotomi, mandibuler retrognatiye bağlı iskeletsel Sınıf II maloklüzyonu olan yetişkin hastaların estetik ve fonksiyonel tedavisinde uygulanabilen etkili bir yöntemdir.



## PB018

### ORTHODONTIC AND ORTHOGNATHIC SURGICAL TREATMENT OF SKELETAL CLASS II MALOCCLUSION

Ahmet Fatih CENGİZ<sup>1</sup>, Saniye Merve CENGİZ<sup>2</sup>, Gökhan ÇOBAN<sup>3</sup>, Emrah SOYLU<sup>4</sup>

<sup>1</sup>Private Practice

<sup>2</sup>Mersin University Faculty of Dentistry Department of Orthodontics

<sup>3</sup>Erciyes University Faculty of Dentistry Department of Orthodontics

<sup>4</sup>Erciyes University Faculty of Dentistry Department of Oral and Maxillofacial Surgery

**Objective:** The aim of this case report is to present the orthodontic and orthognathic surgical treatment of an adult male patient with mandibular retrognathia and skeletal Class II malocclusion.

**Case:** A systemically healthy 20 years 2 months old male patient applied to our clinic with the complaints of difficulty in chewing and unpleasant from his profile. In clinical and radiological examination, Angle Class II malocclusion, 4 mm overjet, SNA: 80°, SNB: 73°, retroclination in maxillary incisors (U1-PP: 101°), proclination in mandibular incisors (IMPA: 102°) and increased nasolabial angle (114°) were observed. During the preoperative orthodontic treatment process, for dental decompensation, teeth 34 and 44 were extracted, the lower incisors were retroclined (IMPA: 85°), the upper incisors were proclined (U1-PP: 111°), the overjet was increased and arch forms were corrected. Digital orthognathic surgery planning was performed using NemoFAB (Nemotec, Madrid, Spain) software, and surgical splint was produced by a 3D printer. Bilateral sagittal split osteotomy and 10 mm advancement were performed on the mandible. 1/4 inch 4.5 oz intermaxillary box elastics were applied in the posterior to achieve ideal occlusion after the surgery, and the treatment was completed in 14 months. Class I canine and Class III molar relationship, ideal overjet, overbite, soft tissue profile were achieved at the end of the treatment and the patient was satisfied with the treatment outcome.

**Conclusion:** Digital 3D virtual surgery planning and orthodontic-surgery collaboration are the main factors in achieving practical, successful and stable results in orthognathic surgery cases. 3D printed surgical splints can be used to prevent possible complications. Bilateral sagittal split osteotomy is an effective method that can be applied in the aesthetic and functional treatment of adult patients with skeletal Class II malocclusions due to mandibular retrognathia.



PB019

## BILATERAL OLARAK FARKLI GENİŞLETME MİKTARINA İHTİYAÇ DUYAN HASTANIN DİJİTAL OLARAK TASARLANMIŞ MARPE APAREYİ İLE BAŞARILI TEDAVİSİ

İlayda Atasoy, İbrahim Erhan Gelgör

Uşak Üniversitesi Diş Hekimliği Fakültesi

**Amaç:** Bu vaka raporunda ; transversal yetersizliği bulunan 17 yaşındaki erkek hastamızın sağ ve sol maksiller bölgede farklı genişletme ihtiyacına uygun olarak modifiye edilen ve dijital olarak tasarlanmış MARPE apareyi ile gerekli ekspansiyonun elde edilmesi amaçlanmıştır.

**Gereç ve Yöntem:** Çapraşıklık şikayetiyle kliniğimize başvuran hastamızda maksiller iskeletsel darlık mevcuttur.Elde edilen modeller ,radyograflarla beraber incelendiğinde ;mandibular molar dişlerin lingual inklinasyonları nedeniyle tek taraflı görünen darlığın aslında çift taraflı olduğu ; ancak sağ ve sol maksiller bölgelerde farklı genişletme ihtiyaçlarının olduğu tespit edilmiştir. Hastamızın yaşı da göz önünde bulundurulduğunda dijital olarak tasarlanmış iskeletsel ankraj destekli bir genişletme apareyinin uygun tedavi seçeneği olduğuna karar verilmiştir.Bunun için 0,8 vksel boyutunda alınan maksillo fasiyal bilgisayarlı tomografi (BT) ve hastamızın dijital ağız içi taramaları laboratuvara iletilmiştir. Yapılan tomografi incelemesi sonucu 4 adet iskeletsel ankraj vidasının kullanıldığı genişletme apareyi üretilmiştir.Ağız içerisinde apareyin uygulanmasından sonra 7 gün boyunca günde 2 çeyrek tur çevrilmiştir.Daha sonrasında tek taraflı olarak genişletmeyi elde edebilmek için bir akrilik blok sol mandibular bölgeye e klenmiş ve sol maksiller premolar ve kanin dişler braketlenip ,figüre 8 yöntemiyle birbirine bağlanmıştır.Bu uygulamadan sonra 7 gün daha günde 2 çeyrek tur vidanın çevrilmesine devam edilmiştir.

**Bulgular:** Hastamıza göre modifiye edilen 14 günlük tedavi sonucunda, iskeletsel ankraj desteğiyle uygun genişletme elde edilmiştir.

**Sonuç:** Farklı genişletme ihtiyacına sahip olan hastalarda tek taraflı olarak bukkal non oklüzyon oluşmaması için genişletmenin uygun yapılması elzemdir.Hastamızın tedavi gereksinimleri incelendiğinde görülen bilateral ancak farklı miktarlarda ekspansiyona ihtiyaç duyan darlık,modifiye edilen ve iskeletsel ankraj desteği de alınarak yapılan ekspansiyon apareyi ile başarılı bir şekilde tedavi edilmiştir.



## PB019

### SUCCESSFUL TREATMENT OF A PATIENT REQUIRING BILATERAL ASYMMETRIC EXPANSION USING DIGITALLY DESIGNED MARPE APPLIANCE

İlayda Atasoy, İbrahim Erhan Gelgör

Uşak University Faculty of Dentistry

**Aim:** This case report aims to present the successful treatment outcome of a patient requiring bilateral asymmetric expansion using a digitally designed Mini-Implant Assisted Rapid Palatal Expander (MARPE).

**Materials and Methods:** A patient presented with bilateral maxillary insufficiency and asymmetry necessitating differential expansion. Digital planning was initiated with a thorough examination, including dental and skeletal evaluations. A three-dimensional cone-beam computed tomography (CBCT) scan was performed to assess skeletal anatomy and plan MARPE appliance placement. The digital design of MARPE was customized using specialized software, ensuring precise placement of mini-implants for optimal force application. The appliance design accounted for the specific expansion requirements on each side of the maxilla.

Treatment commenced with the placement of MARPE under local anesthesia. Activation protocols were tailored to achieve differential expansion, addressing the asymmetry effectively. Regular follow-up appointments monitored progress and adjustments were made as needed to ensure controlled expansion and patient comfort. After the desired expansion was achieved, the MARPE appliance was removed.

**Results:** The treatment successfully addressed the patient's bilateral asymmetry and maxillary ins. Post-treatment assessment revealed improved dental arch symmetry and adequate transverse expansion. Functional outcomes were favorable, with stable occlusion and improved aesthetics.

**Conclusion:** Digital planning and customized MARPE appliance design facilitated precise treatment of bilateral asymmetric expansion in this patient. The use of digital tools allowed for accurate placement of mini-implants and controlled differential expansion, resulting in satisfactory functional and aesthetic outcomes. This case highlights the efficacy of digitally designed MARPE appliances in addressing complex orthodontic challenges involving bilateral asymmetry.





PB020

## DIJİTAL ÜRETİM BONDED EKSPANSİYON APAREYI VE YÜZ MASKESİ İLE İSKELETSEL SINIF 3 MALOKLÜZYONUN TEDAVİSİ,

Berk Süm, Hande Pamukçu

Başkent Üniversitesi

**AMAÇ:** İdeal tedavi sonuçlarına ulaşabilmek için iskeletsel Sınıf 3 maloklüzyonlara erken dönemde müdahale etmek oldukça önemlidir. Bu vaka sunumunun amacı, sirküler crossbite'ı olan iskeletsel Sınıf 3 bir hastanın dijital yöntemler ile tasarlanmış ve üretilmiş olan bonded ekspansiyon apareyi ve aynı apareyden uygulanan yüz maskesi ile tedavisinin sonuçlarını sunmaktır.

**BİREY ve YÖNTEM:** 11 yıl 9 ay kronolojik yaşa sahip bayan hasta kliniğimize alt çenesinin ileride oluşu şikayeti ile başvurmuştur. İntraoral muayenede hastada çift taraflı Sınıf III molar ilişki, 2 mm negatif overjet ve 5 mm overbite olduğu gözlenmiştir. Sefalometrik değerlendirmede hastada iskeletsel Sınıf 3 maloklüzyon (ANB: -1°) izlenmiştir. Özellikle alt keser dişlerde retroklinasyon olduğu gözlenmiştir. Anteroposterior radyografisinde iskeletsel maksiller darlığının olduğu tespit edilmiştir. Alınan anamnezde hastanın ailesinde de benzer maloklüzyonlu kişilerin bulunduğu öğrenilmiştir. Hastada ciddi düzeyde bulantı refleksi bulunmakta ve pedodonti anabilim dalı tarafından işlemlerinin sedasyon ile yapıldığı öğrenilmiştir. Hastanın bulantı refleksi nedeniyle konvansiyonel ölçüler yerine ağız içi tarama işlemi uygulanmıştır. Dijital olarak istenilen miktarda okluzyon yükseltisi de tasarlanan aparey 3B baskı sistemleriyle üretilmiştir. Daha sonra apareyde bulunan hooklardan yüz maskesi uygulanarak maksiller protraksiyon sağlanmıştır.

**BULGULAR:** Tedavi sonunda iskeletsel Sınıf III maloklüzyon düzeltilerek, normal overjet ve overbite değerlerine ulaşılmıştır. Hastada stabil ve fonksiyonel bir okluzyonun sağlanması için ileriki dönemde sabit tedavi uygulanacaktır.

**SONUÇ:** İskeletsel Sınıf 3 vakalarda maksiller genişletme ve protraksiyon tedavisinde dijital iş akışı ve dijital yöntemle aparey üretimi, hasta ve hekim konforunu arttırmakta, hasta başı süreyi kısaltmaktadır.



## PB020

### TREATMENT OF SKELETAL CLASS 3 MALOCCLUSION WITH DIGITALLY MANUFACTURED BONDED EXPANSION APPLIANCE AND FACEMASK

**Berk Süm**, Hande Pamukçu  
Baskent University

**AIM:** To achieve ideal treatment outcomes, early intervention in skeletal Class 3 malocclusions is crucial. The purpose of this case report is to present the treatment outcomes of a skeletal Class 3 patient with circular crossbite using a digitally designed and manufactured bonded expansion appliance along with a facemask applied from the same appliance.

**SUBJECT AND METHOD:** An 11-year and 9-month-old female patient presented to our clinic with complaints of forward position of her lower jaw. Intraoral examination revealed a bilateral Class III molar relationship, 2 mm negative overjet, and 5 mm overbite. Cephalometric evaluation showed skeletal Class 3 malocclusion (ANB:  $-1^\circ$ ) and retroclination of the lower incisors. Anteroposterior radiograph revealed skeletal maxillary constriction. Anamnesis revealed similar malocclusions in the patient's family. The patient exhibited a severe gag reflex, and her dental procedures were performed under sedation by pediatric dentistry department. Instead of conventional impressions, an intraoral scan was performed because of the gag reflex. The digitally designed expansion appliance was produced using 3D printing systems. Subsequently, a facemask was applied through the hooks on the appliance design to achieve maxillary protraction.

**RESULTS:** At the end of the treatment, the skeletal Class III malocclusion was corrected, and normal overjet and overbite values were achieved. Fixed treatment will be applied in the future to ensure stable and functional occlusion.

**CONCLUSIONS:** In skeletal Class 3 cases, using digital workflow and digital appliance production in maxillary expansion and protraction treatments enhances patient and clinician comfort and reduces chair time.



XIX. Uluslararası Türk Ortodonti Derneği Kongresi

Herkes için Dijital Ortodonti  
Klinik Uygulamalarda İpuçları ve Yenilikler

XIX<sup>th</sup> International Congress of Turkish Orthodontic Society

Digital Orthodontics For Everyone  
Tips & Trends in Clinical Practice

02-06 Kasım / November 2024

Susesi Luxury Resort, Belek-Antalya



PB021

## REHBER PLAK EŞLİĞİNDE CERRAHİ DESTEKLİ HIZLI ÜST ÇENE GENİŞLETMESİ

Munavvar Aliyeva, Mustafa Şahin, Mustafa Serdar Toroğlu

Çukurova Üniversitesi Diş Hekimliği Fakültesi Ortodonti Ana Bilim Dalı

**Amaç:** İskeletsel üst çene darlığı ve şiddetli çapraşıklığı olan hastanın SARPE ameliyatında; rehber plak yardımıyla osteotomilerin, diş köklerinden uzak ve minimal invaziv uygulanmasıdır.

**Olgu:** Kliniğimize gelen; konkav profili bulunan iskeletsel üst çene transvers darlığı, azalmış overjet ve anterior açık kapanışa sahip, maksiler anterior bölgede şiddetli çapraşıklığı ve 4 mm orta hat sapması bulunan 19 yaşındaki erkek hastanın cerrahi destekli üst çene genişletme endikasyonu bulunmaktadır. Hastadan standart kayıt materyallerine ek olarak rehber plak tasarımı ve hazırlanmasında CBCT ve dijital ağız içi taraması alınmıştır. Rehber plak tasarımı için Dolphin 11.95 (Dolphin Imaging and Management Solutions, Chatsword, CA, USA) CBCT ve dijital tarama üzerinde çakıştırma yapılmış; çapraşıklığı bulunan üst kesici dişlerin köklerinin arasından geçecek olan osteotomi hattı köklere temas etmeyecek şekilde planlanıp rehber entegre edilmiştir. Rehber plak 3D printer (Form Labs 3) ile üretilmiştir. Cerrahi destekli hızlı üst çene genişletmesi ameliyatı sırasında osteotomi yapıldıktan sonra rehber cerrahi plak kesici dişlerin üzerine uyumlanıp vertikal osteotomi uygulandı. Osteotomilerin diş köklerinden uzak geçtiğini teyit etmek için hastadan CBCT alınmış olup osteotomilerin diş kökleri ile herhangi teması tespit edilmemiştir.

**Sonuç:** Rehber plak yardımıyla cerrahi osteotomilerin yapılması güvenli bir yöntem olduğu, cerrahi destekli hızlı üst çene genişletmesi ameliyatı ve diğer ortognatik cerrahi ameliyatlarında dijital tasarlanmış rehberlerin kullanılması tedavilerin daha etkili bir şekilde gerçekleştirilmesinde faydalı olacağı düşünülmektedir. Bu uygulama tek hasta üzerinde yapılmıştır, kesin sonuçların elde edilmesi için daha fazla hasta üzerinde işlem yapılması gerekmektedir.



XIX. Uluslararası Türk Ortodonti Derneği Kongresi

Herkes için Dijital Ortodonti  
Klinik Uygulamalarda İpuçları ve Yenilikler

XIX<sup>th</sup> International Congress of Turkish Orthodontic Society

Digital Orthodontics For Everyone  
Tips & Trends in Clinical Practice

02-06 Kasım / November 2024

Susesi Luxury Resort, Belek-Antalya



**PB021**

## **SURGICALLY ASSISTED RAPID UPPER JAW EXPANSION WITH GUIDE PLATE**

**Munavvar Aliyeva, Mustafa Şahin, Mustafa Serdar Toroğlu**

Çukurova University Faculty of Dentistry Department of Orthodontics

**Objective:** The aim of this study is to apply osteotomies during SARPE surgery for a patient with skeletal maxillary transverse deficiency and severe dental crowding, using guided plates to ensure osteotomies are performed minimally invasive and away from tooth roots.

**Case:** A 19-year-old male patient presented with a concave profile, skeletal maxillary transverse deficiency, reduced overjet, anterior open bite, severe dental crowding in the maxillary anterior region, and a 4 mm midline deviation. Surgical-assisted maxillary expansion was indicated.

In addition to standard record materials, CBCT and digital intraoral scans were obtained for guided plate design and fabrication. The Dolphin 11.95 software was used to overlay CBCT and digital scans to plan osteotomy lines passing between the roots of crowded upper incisors without contacting the roots, integrating them into the guide. The guide plate was produced using a Form Labs 3D printer. During surgical-assisted rapid maxillary expansion, after osteotomies were performed, the surgical guide plate was adapted on the incisors, and vertical osteotomy was applied. CBCT was taken post-surgery to confirm that osteotomies did not contact tooth roots.

**Conclusion:** The use of guided surgical plates for osteotomies is a safe method, particularly in surgical-assisted rapid maxillary expansion and other orthognathic surgical procedures. The use of digitally designed guides is believed to enhance the effectiveness of treatments. This case study highlights the potential benefits, though further studies involving more patients are necessary to obtain definitive results.



## PB022

### TRAVMA HİKAYESİ BULUNAN HASTADA ALT ÇENE “CHİN-WİNG” CERRAHİSİ

Aylin Hamzaoğlu<sup>1</sup>, Mustafa Şahin<sup>1</sup>, Mustafa Serdar Toroğlu<sup>1</sup>, Zekeriya Tosun<sup>2</sup>

<sup>1</sup>Çukurova Üniversitesi Diş Hekimliği Fakültesi Ortodonti

<sup>2</sup>Konya Selçuk Üniversitesi Tıp Fakültesi Plastik Cerrahi Bölümü

### TRAVMA HİKAYESİ BULUNAN HASTADA ALT ÇENE “CHİN-WİNG” CERRAHİSİ

**AMAÇ:** Travma hikayesi bulunan, konveks profile sahip, sınıf 2 kapanış bozukluğu olan hastada çene ucuna “chin-wing” cerrahisi planlanarak profilin iyileştirilmesi amaçlanmıştır.

**GEREÇ VE YÖNTEM:** Hastanın alt çenesinde retrognati ve mikrognati bulunduğundan hastanın çene ucunu öne alıp çene ucundaki kemik miktarı arttırılacak şekilde, oklüzyona müdahale edilmeden, cerrahi (chin-wing) planlanmıştır. Dolphin uygulamasında kesi hatları dijital bir şekilde planlanarak çene ucu 10 mm ilerletilecek şekilde cerrahi rehber hazırlanmıştır.

**BULGULAR:** Profilinden şikayetçi olan 15 yaşındaki hastanın klinik muayenesinde dişsel sınıf 2, üst çenede darlık, ağız açma kısıtlılığı (24 mm), açık kapanış (2,5 mm), artmış üst ileri itim (4,5 mm) tespit edilmiştir. 2019 yılında gap artroplasti ameliyatı geçiren hastanın ağız açma miktarı arttırılmıştır. “Chin-wing” cerrahisi sonrası Mc-namara’ya göre alt çene iskeletsel değer -35.7 dereceden -24.3 dereceye gelmiştir. Alt çene corpus uzunluğu 50.6 mm’ den 60.4 mm’ye arttırılmıştır. Alt dudağın konumu E-düzlemine göre 5.1 mm den 7.1 mm ye getirilmiştir. Konveksite derecesi 32.5 dereceden 21.8 dereceye düşürülmüştür.

**SONUÇ:** İskeletsel ve dişsel sınıf 2 , travmaya bağlı alt çene retrognatisi bulunan hastada çene ucu cerrahisine (genioplasti) alternatif olarak “chin-wing” cerrahisi yapılmıştır.



## PB022

### LOWER JAW “CHIN-WING” SURGERY IN A PATIENT WITH TRAUMA HISTORY

Aylin Hamzaoğlu<sup>1</sup>, Mustafa Şahin<sup>1</sup>, Mustafa Serdar Toroğlu<sup>1</sup>, Zekeriya Tosun<sup>2</sup>

<sup>1</sup>Cukurova University, Dentistry Faculty, Department Of Orthodontics

<sup>2</sup>Konya Selcuk University Medical Faculty Department Of Plastic Surgery

### LOWER JAW “CHIN-WING” SURGERY IN A PATIENT WITH TRAUMA HISTORY

**OBJECTIVES:** In a patient with a history of trauma, convex profile and class 2 malocclusion, chin-wing surgery was planned to improve the profile.

**MATERIAL AND METHOD:** Since the patient had retrognathia and micrognathia in the lower jaw, surgery (chin-wing) was planned to bring the chin tip forward and increase the amount of bone in the chin tip without interfering with occlusion. In the Dolphin application, the incision lines were digitally planned and a surgical guide was prepared to advance the chin tip by 10 mm.

**FINDINGS:** Clinical examination of a 15-year-old patient who complained about her profile revealed dental class 2, constricted in the upper jaw, restricted mouth opening (24 mm), open bite (2.5 mm), and increased overjet (4.5 mm). In 2019, the amount of mouth opening was increased in the patient who underwent gap arthroplasty surgery. After “chin-wing” surgery, the skeletal value of the lower jaw according to McNamara improved from -35.7 degrees to -24.3 degrees. Mandibular body length was increased from 50.6 mm to 60.4 mm. The position of the lower lip was increased from 5.1 mm to 7.1 mm in relation to the E-plane. The degree of convexity was reduced from 32.5 degrees to 21.8 degrees.

**CONCLUSIONS:** Chin-wing was performed as an alternative to jaw tip surgery (genioplasty) in a patient with skeletal and dental class 2, trauma-related mandibular retrognathia.



PB023

## ŞİDDETLİ İSKELETSEL MAKSİLLER DARLIK VE SİRKÜLER ÇAPRAZ KAPANIŞIN MİNİ VİDA VE DİŞ DESTEKLİ HİBRİT DİJİTAL EKSPANSİYON APAREYİ İLE TEDAVİSİ

Lütfiye İrem ACAR, Burçak KAYA

Başkent Üniversitesi

**AMAÇ:** Bu olgu sunumunun amacı, maksiller gelişim yetersizliğine bağlı sirküler çapraz kapanışı olan, iskeletsel Sınıf 3 bir hastanın mini vidalar ve dişlerden destek alan, dijital olarak tasarlanmış hibrit bir aparey ile uygulanan ekspansiyon tedavisinin sonuçlarını sunmaktır.

**BİREY ve YÖNTEM:** 17 yıl 8 ay kronolojik yaşta sahip kadın hasta kliniğimize ark dışındaki köpek dişi ve üst ön dişlerinin alt dişlerinin gerisinde olması şikayeti ile başvurmuştur. İntraoral muayenede hastada sirküler çapraz kapanış; high vestibülde sürmüş sağ üst kanin; anteriora doğru fonksiyonel kayma ve de Nevreze pozitifliği; sağ ve sol tarafta sınıf III molar ilişkisi; 1.8 mm negatif overjet ve 2.1 mm overbite olduğu gözlenmiştir. Posteroanterior sefalometrik filmde hastada 10 mm kadar iskeletsel maksiller darlık ölçülmüştür. Sefalometrik değerlendirmede hastada iskeletsel Sınıf 3 maloklüzyon (ANB: -0.5°) izlenmiştir. Alt keser dişlerde retroklinasyon olduğu gözlenmiştir. Alınan anamnezde hastanın ailesinde benzer maloklüzyonlu kişilerin bulunmadığı öğrenilmiştir. Hastada öncelikle maksiller ekspansiyon için dijital olarak tasarlanan ve 4 adet mini vidadan destek alan hibrit ekspansiyon apareyi uygulanmıştır. Hastanın geç adolesan dönemde olması sebebiyle iskeletsel etkiyi artırmak için apareyde iskeletsel ankraj kullanımı tercih edilmiştir. Dijital apareyde premolar dişlere eklenen braketler sayesinde ekspansiyonun pekiştirilmesi devam ederken anterior bölgede braketleme yapılarak high vestibüldeki kanini arka taşımak hedeflenmiştir.

**BULGULAR:** Ekspansiyon sonucunda A noktasının ileri taşınması ve alt çenede anteriora doğru fonksiyonel kaymanın eliminasyonu ile ANB açısında artış sağlanmıştır. İskeletsel maksiller darlık giderilmiş, iskeletsel sınıf 3 maloklüzyon düzeltilmiş, sirküler çapraz kapanış giderilmiş ve pozitif overjet elde edilmiştir.

**SONUÇ:** Mini vidalar ve dişlerden destek alan, dijital olarak tasarlanmış hibrit ekspansiyon apareyi ile şiddetli iskeletsel maksiller darlık ve sirküler çapraz kapanışın düzeltimi geç adolesan dönemde bile başarıyla sağlanabilir.



## PB023

### TREATMENT OF SEVERE SKELETAL MAXILLARY DISCREPANCY AND CIRCULAR CROSSBITE WITH MINI SCREW AND TEETH SUPPORTED HYBRID DIGITAL EXPANSION APPLIANCE

Lütfiye İrem ACAR, Burçak KAYA

Baskent University

**AIM:** The aim of this case report is to present the results of expansion treatment applied with a digitally designed hybrid appliance supported by mini screws and teeth in a skeletal Class 3 patient with circular crossbite due to maxillary deficiency.

**SUBJECT AND METHOD:** A 17 years and 8 months old female patient applied to our clinic with the complaint that her canine tooth is outside the arch and her upper front teeth were behind lower teeth. Intraoral examination showed that the patient had circular crossbite, right upper canine erupted in high vestibule, anterior shift, Class III molar relationship, -1.8 mm overjet and 2.1 mm overbite. In the cephalometric evaluation, skeletal Class 3 malocclusion (ANB:  $-0.5^\circ$ ) was observed. 10 mm skeletal maxillary discrepancy was measured on the posteroanterior cephalometric film. Retroclination was observed in the lower incisors. There is no history of orthodontic treatment in the family. A digitally designed hybrid maxillary expansion appliance with 4 mini screws was applied to the patient. Since the patient was in late adolescence, to obtain a better skeletal effect, the use of skeletal anchorage was preferred. With adding brackets to the digital appliance, it was aimed to start leveling in the anterior region and carry the canine in the high vestibule into the arch, while the retention of expansion continues.

**RESULTS:** As a result of the expansion, an increase in the ANB angle was achieved by moving point A forward and eliminating the functional shift towards the anterior in the lower jaw. Skeletal maxillary discrepancy was eliminated, skeletal Class 3 malocclusion was corrected, circular crossbite was eliminated and positive overjet was achieved.

**CONCLUSIONS:** With the digitally designed hybrid expansion appliance supported by mini screws and teeth, correction of severe skeletal maxillary discrepancy and circular crossbite can be successfully achieved even in late adolescence.





## PB024

### TÜRK POPÜLASYONUNDA FARKLI MALOKLÜZYONLARDA GÖRÜLEN BOLTON SAPMASININ DİJİTAL ORTAMDA DEĞERLENDİRİLMESİ

Tuççe Selin Çelik<sup>2</sup>, Berivan Kızılay<sup>2</sup>, Devrim Başaral<sup>2</sup>, **Eda Gürbüz**<sup>1</sup>, Tülin Ufuk Toygar Memikoğlu<sup>1</sup>

<sup>1</sup>Ankara Üniversitesi Diş Hekimliği Fakültesi

<sup>2</sup>Diş Hekimi

**Amaç:** Bu çalışma Türk popülasyonunda gözlemlenen dişsel anatomik farklılıklara odaklanarak Bolton Sapmasının farklı oklüzyon tiplerinde nasıl değiştiğini ortaya çıkarmayı amaçlamaktadır.

**Gereç ve Yöntem:** Araştırma, Ankara Üniversitesi Diş Hekimliği Fakültesi Eğitim ve Araştırma Hastanesi'ne başvuran Angle Sınıf I, Sınıf II ve Sınıf III maloklüzyonların her birinden 53 hasta seçilerek toplam 159 hasta ile yapılmıştır. Araştırmada dişlerin mesiodistal genişliği, mevcut ark boyu, gerekli ark boyu, boşluk analizi, interpremolar mesafe, intermolar mesafe, overjet, overbite, diş genişliği analizi, ark boyu olmak üzere 10 tane parametre kullanılmıştır. Hastada ağız içi tarama yapıldıktan sonra elde edilen dijital modelde 3Shape Ortho Analyzer uygulamasında dişlerin mesial-distal köşelerinin işaretlenmesi yapılmıştır. Ölçümler ile gruplar arası farklar istatistiksel olarak test edilmiştir. Böylece molar ilişkiye göre Sınıf I, Sınıf II ve Sınıf III maloklüzyon daimi dişlenme dönemindeki bireylerin bahsedilen parametrelere göre değişen Bolton sapmalarının değerlendirilmesi amaçlanmıştır.

**Bulgular:** Yapılan ölçümlerde üst meziodistal genişlikler toplamı anlamlı olarak üç grupta da farklı olup Sınıf 3 maloklüzyon grubunda diğer gruplara göre daha azdır. Bu durum Sınıf 3 maloklüzyonda üst dişlerin meziodistal genişliklerinin diğer maloklüzyon gruplarına göre daha az olduğunu gösterir. Moss'un "Fonksiyonel Matriks Teorisi"nden faydalanarak; küçük boyutlu dişlerin, maksillanın küçük olmasına yol açmış olabileceği ve bu durumun sonucu olarak maksiller retrüzyon kaynaklı Sınıf 3 etiolojisinde rol alabileceği söylenebilir. Alt meziodistal genişlikler toplamı üç grupta da anlamlı olarak farklıdır. Alt çenede de Sınıf 3 hastalarda meziodistal genişlikler toplamı diğer gruplara göre azalmıştır. Overjet değeri üç grup arasında anlamlı olarak farklıdır, Sınıf 3 maloklüzyon grubunda beklenildiği gibi azalmıştır. Bu durum, dişlerin meziodistal genişliklerinin diğer gruplara göre daha az bulunmasıyla ilişkili olabilir ve aynı zamanda Sınıf 3 hastalarda maksiller retrüzyona bağlı negatif overjet görülme sıklığını arttırabilir.

**Sonuç:** Bolton sapmaları maloklüzyon etiolojisinde rol oynayan ana faktörlerden biridir. Bu durum estetik problemlerin yanı sıra dento-iskeletsel problemlere de yol açabilir. Tedaviye başlamadan önce diş hekimi bu farklılıkları saptamalı ve bu farklılıkları nasıl çözeceğine karar vermeli, tedavi planını hastanın estetik beklentisine ve hastaya sağlanabilecek en yüksek faydaya göre şekillendirmelidir. Araştırmamız Tübitak 2209-A projesi kapsamında desteklenmiştir.



## PB024

### DIGITAL EVALUATION OF BOLTON DISCREPANCY IN DIFFERENT MALOCCLUSIONS IN TURKISH POPULATION

Tuğçe Selin Çelik<sup>2</sup>, Berivan Kızılay<sup>2</sup>, Devrim Başaral<sup>2</sup>, **Eda Gürbüz**<sup>1</sup>, Tülin Ufuk Toygar Memikoğlu<sup>1</sup>

<sup>1</sup>Ankara University Faculty of Dentistry

<sup>2</sup>Dentist

**Aim:** This study aims to reveal how Bolton's Discrepancy changes in different occlusion types, focusing on the dental anatomical differences observed in the Turkish population.

**Materials and Methods:** The study was conducted with a total of 159 patients by selecting 53 patients from each of Angle Class I, Class II and Class III malocclusions admitted to Ankara University Faculty of Dentistry Education and Research Hospital. 10 parameters including mesiodistal width of teeth, current arch length, required arch length, gap analysis, interpremolar distance, intermolar distance, overjet, overbite, tooth width analysis, arch length were used in the study. In the digital model obtained, the mesial-distal corners of the teeth were marked in the 3Shape Ortho Analyzer application. The differences between the measurements and the groups were statistically tested.

**Results:** In the measurements made, the sum of the upper mesiodistal widths is less in the Class 3 malocclusion group compared to the other groups. Utilizing Moss's "Functional Matrix Theory"; it can be said that small-sized teeth may have caused the maxilla to be small and as a result of this situation, maxillary retrusion may play a role in the etiology of Class 3. The sum of the mesiodistal widths in the lower jaw is decreased in Class 3 patients compared to the other groups. The overjet value is significantly different between the three groups, decreased in the Class 3 malocclusion group as expected. This may be related to the fact that the mesiodistal widths of the teeth are less than the other groups.

**Conclusion:** Bolton discrepancies are one of the main factors that play a role in the etiology of malocclusion, which can lead to dento-skeletal problems. Before starting treatment, the dentist should identify these differences and decide how to resolve these differences, shaping the treatment plan according to the patient's aesthetic expectations and the highest benefit that can be provided. Our research was supported by Tübitak 2209-A project.



PB025

## 3D BASKI TEKNOLOJİSİNİN ORTODONTİDEKİ KULLANIMI: GÜNCEL YAKLAŞIMLAR

Simge Yazğan, Argun Ege Türkün

Ege Üniversitesi Diş Hekimliği Fakültesi Ortodonti Anabilim Dalı

**Amaç:** Bu çalışmanın amacı, 3D baskı teknolojisinin ortodontideki kullanımına dair güncel bir bakış açısı sunmaktır. Çalışmada, 3D baskının ortodontide hangi amaçlarla kullanıldığı ve bu teknolojinin ortodontik tedaviye sağladığı faydalar ele alınmaktadır.

**Gereç ve Yöntem:** 3D baskı teknolojisinin ortodonti alanındaki kullanımına yönelik literatür taraması için PubMed, Google Scholar ve Scopus gibi bilimsel veritabanları kullanılmıştır. Araştırma kapsamında, 2000-2023 yılları arasında yayımlanmış olan ve 3D baskı teknolojisinin ortodontideki kullanımını ele alan makaleler, derlemeler ve vaka çalışmaları incelenmiştir. Anahtar kelimeler olarak “3D printing in orthodontics”, “additive manufacturing in orthodontics”, “3D printed orthodontic appliances” ve “3D printed aligners” terimleri kullanılmıştır.

Literatür taramasında kullanılan seçim kriterleri; çalışmaların İngilizce veya Türkçe olması, orijinal araştırma makaleleri, derlemeler, vaka raporları ve klinik çalışmaları içermesi, 3D baskı teknolojisinin ortodontide kullanımıyla doğrudan ilişkili olması olarak belirlenmiştir.

İlk aşamada, literatür taraması sonucu elde edilen makaleler, özetleri üzerinden değerlendirilmiş ve konuya uygun olanlar tam metin olarak incelenmiştir. İlgili çalışmaların bulguları, 3D baskı teknolojisinin ortodontide kullanım alanları, avantajları, dezavantajları ve klinik sonuçları açısından analiz edilip yorumlanmıştır.

**Bulgular:** 3D baskı teknolojisi, ortodontide çeşitli amaçlarla kullanılmaktadır. Bu teknolojinin en önemli kullanım alanlarından biri, kişiselleştirilmiş şeffaf plakların üretimidir. Ayrıca, 3D baskı ile braketlerin hastanın dişlerine tam olarak nasıl yerleştirileceğini gösteren modeller üretilebilmektedir. Bu modeller, ortodontistlerin braketleri daha hassas bir şekilde yerleştirmelerine ve tedavinin daha hızlı ve etkili olmasına olanak tanır.

Lingual braket sistemlerinin üretimi, retansiyon aparatlarının tasarımı, ortognatik cerrahi splint hazırlanması gibi birçok alanda 3D baskı teknolojisi kullanılarak hastaya özgü tedavi uygulamaları yapılandırılmaktadır. Ayrıca, 3D baskı teknolojisi dudak damak yarığına yönelik nazoalveoler şekillendirme (NAŞ) aparatlarının üretiminde de kullanılabilir. Araştırmalar, 3D baskı teknolojisinin, hastanın anatomisine tam olarak uyumlu NAŞ aparatlarının üretilmesini sağladığını ve bu sayede tedavi sonuçlarının daha olumlu olduğunu göstermiştir.

**Sonuç:** 3D baskı teknolojisi, ortodontide çığır açan bir gelişmedir ve ortodontik tedavinin daha kişiselleştirilmiş, konforlu, hızlı ve etkili olmasını sağlamaktadır. Bu teknolojinin ortodontide daha da yaygınlaşması ve yeni kullanım alanlarının geliştirilmesi beklenmektedir.



XIX. Uluslararası Türk Ortodonti Derneği Kongresi

Herkes için Dijital Ortodonti  
Klinik Uygulamalarda İpuçları ve Yenilikler

XIX<sup>th</sup> International Congress of Turkish Orthodontic Society

Digital Orthodontics For Everyone  
Tips & Trends in Clinical Practice

02-06 Kasım / November 2024

Susesi Luxury Resort, Belek-Antalya



**PB025**

## **THE USE OF 3D PRINTING TECHNOLOGY IN ORTHODONTICS: CURRENT APPROACHES**

**Simge Yazğan**, Argun Ege Türkün

Ege University Faculty of Dentistry Department of Orthodontics

**Objective:** This study aims to provide an updated perspective on the use of 3D printing technology in orthodontics, highlighting its applications and benefits in orthodontic treatment.

**Materials and Methods:** A literature review was conducted using PubMed, Google Scholar, and Scopus, focusing on articles, reviews, and case studies published between 2000 and 2023. Keywords included “3D printing in orthodontics,” “additive manufacturing in orthodontics,” “3D printed orthodontic appliances,” and “3D printed aligners.” Selection criteria included studies in English or Turkish that were directly related to the use of 3D printing in orthodontics. Initially, articles were screened based on their abstracts, and relevant ones were reviewed in full text. Findings were analyzed in terms of application areas, advantages, disadvantages, and clinical outcomes.

**Results:** 3D printing is used in orthodontics for various purposes. One significant application is the production of personalized clear aligners. Additionally, 3D printing can produce models showing the exact placement of brackets on a patient’s teeth, allowing orthodontists to place brackets more precisely and make the treatment faster and more effective.

The technology is also used in the production of lingual bracket systems, the design of retention appliances, and the preparation of orthognathic surgery splints, enabling patient-specific treatment applications. Moreover, 3D printing is employed in creating nasoalveolar molding (NAM) appliances for cleft lip and palate treatment. Studies show that 3D-printed NAM appliances fit the patient’s anatomy perfectly, improving treatment outcomes.

**Conclusion:** 3D printing technology is a groundbreaking development in orthodontics, making treatments more personalized, comfortable, efficient, and effective. Its widespread adoption and the development of new applications are anticipated.



## PB026

### MAKSİLLER DARLIĞIN MINİVİDA DESTEKLİ HIZLI MAKSİLLER GENİŞLETME (MARPE) İLE TEDAVİSİ

Gizem Kadem, Gökçenur Gökçe Kara

Marmara Üniversitesi, Ortodonti Ana Bilim Dalı, İstanbul

**AMAÇ:** Bu vaka raporunda, iskeletsel maksiller darlık bulunan ve midpalatal sutur maturasyonunun büyük ölçüde gerçekleştiği bir hastada minivida destekli hızlı maksiller genişletme (MARPE) tedavisinin etkileri sunulmuştur.

**OLGU VE YÖNTEM:** Kronolojik yaşı 16 yıl 6 ay olan kadın hasta 'üst köpek dişlerim yukarıda' şikayetiyle kliniğimize başvurmuştur. Yapılan klinik ve radyolojik değerlendirmeler sonucu hastanın; servikal V. aşamada, iskeletsel Sınıf II, dental Sınıf II subdivizyon, konveks profil, artmış vertikal yön büyüme paterni ve çift taraflı çapraz kapanışa sahip olduğu tespit edilmiştir. Model analizinde ise, üst çenede 9.58 mm, alt çenede 0.50 mm yer ihtiyacı olduğu tespit edilmiştir. Hastada overjet 1.1 mm ve overbite 0.3 mm olarak not edilmiştir. Ekspansiyon öncesi hastanın sefalometrik analizinde SNA: 79°, SNB: 74°, ANB: 5°, U1-SN: 97° olarak ölçülmüştür.

Hastanın dijital ağız içi taraması STL formatında alınmıştır. CBCT, sefalometri ve dijital tarama verileri kullanılarak 3 boyutlu olarak tasarlanan MARPE apareyi hasta ağızına uyumlanmış, simante edilmesinin ardından aparey üzerinde bulunan 2 vida deliğine 14 mm uzunlukta 2 mm çaplı minividalar bikortikal olarak yerleştirilmiş ve aparey damağa sabitlenmiştir. Vida çevirme protokolü ilk hafta günde 2 tur, takip eden diğer haftalarda ise günde 1 tur olacak şekilde uygulanmıştır. Hasta haftalık periyotlarla görülerek ekspansiyon protokolünün uygulanması kontrol edilmiştir. Ekspansiyon tamamlandıktan sonra hastanın apareyi retansiyon amacıyla ağızda bırakılmıştır.

**BULGULAR:** Maksillada iskeletsel genişletme elde edilmiş, çapraz kapanış düzeltilmiş, ekspansiyon ile birlikte arka dahil olamayan üst köpek dişlerinin seviyelenmesi ve hizalanması için yeterli yer sağlanmıştır. Ekspansiyon sonrası hastanın sefalometrik analizinde SNA: 80°, SNB: 74°, ANB: 6°, U1-SN: 95° olarak ölçülmüştür. Overjet 1.5 mm, overbite -1.2 mm olarak ölçülmüştür.

**SONUÇ:** MARPE, genç erişkin ve erişkinlerde maksiller transvers yetmezliklerin tedavisinde, daha az invaziv olması yönü ile cerrahi destekli genişletmeye alternatif olabilecek başarılı bir tedavi yöntemidir.



## PB026

### MAXILLARY TRANSVERSAL DEFICIENCY TREATMENT WITH MINISCREW AIDED RAPID PALATAL EXPANDER

Gizem Kadem, Gökçenur Gökçe Kara

Department of Orthodontics, Marmara University, Istanbul, Turkey

**AIM:** In this case report, the effects of miniscrew aided rapid palatal expander (MARPE) treatment are presented in a patient with skeletal maxillary stenosis and significant maturation of the midpalatal suture.

**CASE AND METHOD:** A 16-year and 6-month-old female patient presented to our clinic with the complaint of “my upper canines are suprapositioned.” Clinical and radiological evaluations revealed that the patient was in cervical stage V, had skeletal Class II, dental Class II subdivision, convex profile, increased vertical growth pattern, and bilateral crossbite. Patient required 9.58 mm of space in the maxilla and 0.50 mm in the mandible. The overjet was noted as 1.1 mm, and the overbite as 0.3 mm. Initial cephalometric values were measured as SNA: 79°, SNB: 74°, ANB: 5°, U1-SN: 97°.

A digital intraoral scan of the patient was taken in STL format. Using CBCT, cephalometric, and digital scan data, a 3D-designed MARPE appliance was adapted. After cementing, two mini-screws of 14 mm length and 2 mm diameter were placed bicortically through two screw holes in the appliance and fixed to the palate. The expansion was applied as 2 turns per day in the first week and 1 turn per day in the following weeks. The patient was seen weekly. After completing the expansion, the appliance was left in the mouth for retention purposes.

**FINDINGS:** Skeletal expansion in the maxilla was achieved, the crossbite was corrected, and sufficient space was provided for leveling and aligning the upper canines with the expansion. Post-expansion cephalometric analysis showed: SNA: 80°, SNB: 74°, ANB: 6°, U1-SN: 95°. The overjet was measured as 1.5 mm, and the overbite as -1.2 mm.

**CONCLUSION:** MARPE is a successful treatment method for the management of maxillary transverse deficiencies in young adults and adults, offering a less invasive alternative to surgical aided rapid maxillary expansion.



PB027

## SINIF II DİVİZYON 1 ANOMALİYE SAHİP BİREYLERDE UYGULANAN INVISALIGN MA VE MONOBLOK TEDAVİLERİNİN ETKİLERİNİN KARŞILAŞTIRMALI OLARAK İNCELENMESİ

Dilek ERDEM, Gül Nihan TALAY, Beyza BENGÜBOZ

Ankara Üniversitesi Diş Hekimliği Fakültesi Ortodonti Anabilim Dalı

**AMAÇ:** Mandibula kaynaklı Sınıf 2 anomaliye sahip büyüme dönemindeki bireylerde tedavi seçeneği olarak sıklıkla fonksiyonel aygıtlar ile büyüme yönlendirilmesi düşünülür. Son dönemlerdeki bazı çalışmalarda Invisalign MA' nın mandibula kaynaklı Sınıf 2 anomallili bireylerde fonksiyonel aygıtlar ile benzer etkiye sahip olabileceği gösterilmiştir. Çalışmamızın amacı mandibular retrognatisi olan Angle Sınıf II, 1 maloklüzyonlu büyüme dönemindeki bireylerde Invisalign MA ve monoblok ile yapılan fonksiyonel tedavilerin, iskeletsel ve dentoalveolar etkilerini sefalometrik olarak incelemek ve karşılaştırmaktır.

**METOT:** Bu prospektif çalışmada, Invisalign MA ile tedavi edilen 1. grup 10 bireyden (ortalama yaş 10,50 ±1,13), monoblok ile tedavi edilen 2. Grup ise 10 bireyden (ortalama yaş 10,75±0,89) oluşmaktadır. Her iki grupta da ortalama tedavi süresi 12 aydır. Tedavi etkilerini değerlendirmek için Grup 1 ve 2' de apareyin uygulama öncesi (T0) ve sonrası (T1) hastalardan lateral sefalometrik röntgen alınmıştır. Ölçümlerin değerlendirilmesinde, T0-T1 arası değişimlerin karşılaştırılmasında Wilcoxon İşaretili Sıralar Testi, gruplara göre fark ölçümlerinin karşılaştırılmasında Mann Whitney U testi yapılmıştır. Hesaplamalarda anlamlılık düzeyi p<0.05 olarak alınmıştır.

**BULGULAR:** Invisalign MA ve monoblok apareyleri ile SNA değerinde anlamlı olmayan bir azalma ve SNB değerinde anlam bir artış ile birlikte ANB değerinde anlamlı bir azalma kaydedilmiştir. Monoblok ile SN-GoGn değeri anlamlı bir şekilde artarken, her iki aparey ile mandibula (B-VR değeri) anlamlı bir şekilde ileri gelmiştir. Her iki grupta da efektif mandibular uzunlukta (Co-Gn) anlamlı bir artış, overjet ve overbite değerlerinde ise anlamlı bir azalış görülmüştür. Her iki grupta da üst kesici dişlerde anlamlı bir retrüzyon ve retroklinasyon meydana gelirken; alt keserlerde monoblok grubunda anlamlı bir protrüzyon ve proklinasyon, Invisalign MA grubunda ise anlamlı bir retrüzyon ve retroklinasyon meydana gelmiştir.

**SONUÇ:** Invisalign MA ve monoblok ile Sınıf II maloklüzyonun erken dönem tedavisinde uygun vaka seçimi ile olumlu dentoalveolar ve iskeletsel değişiklikler elde edilebilmekte; Invisalign MA ile iskeletsel etkilerle beraber dental düzeltimler aynı anda yapılarak toplam tedavi süresi etkin bir şekilde kısalabilmektedir.



**PB027**

**COMPARATIVE STUDY OF THE EFFECTS OF INVISALIGN MA AND ACTIVATOR APPLICATIONS IN THE TREATMENT OF CLASS II DIV 1 CASES**

Dilek ERDEM, Gül Nihan TALAY, **Beyza BENGÜBOZ**

Ankara University Faculty of Dentistry Department of Orthodontics

**AIM:** Growth guidance is often considered as a treatment option in growing individuals with Class 2 anomalies originating from mandible. Studies have shown that Invisalign MA may have a similar effect to functional devices in these anomalies. The aim of our study is to cephalometrically examine and compare the skeletal and dentoalveolar effects of functional treatments with Invisalign MA and activator in growing individuals with Angle Class II,1 malocclusion with mandibular retrognathia.

**METHOD:** In this prospective study, the 1st group treated with Invisalign MA consists of 10 individuals (mean age  $10.50 \pm 1.13$ ), and the 2nd group treated with activator consists of 10 individuals (mean age  $10.75 \pm 0.89$ ). The average treatment duration was 12 months. To evaluate the treatment effects, lateral cephalometric X-rays were taken from the patients in Groups 1 and 2 before and after the application. In evaluating the measurements, Wilcoxon Signed Rank Test was used to compare the changes between T0-T1, and Mann Whitney U test was used to compare the difference measurements according to groups. The significance level was taken as  $p < 0.05$  in the calculations.

**RESULTS:** A non-significant decrease in SNA value, a significant increase in SNB value and a significant decrease in ANB value were noted with Invisalign MA and activator appliances. While the SN-GoGn value increased significantly with the activator, the mandible (B-VR value) advanced significantly with both appliances. A significant increase in effective mandibular length and a significant decrease in overjet and overbite values were observed in both groups. While a significant retrusion and retroclination occurred in the upper incisors in both groups; in lower incisors, a significant protrusion and proclination occurred in the activator group, and a significant retrusion and retroclination occurred in the Invisalign MA group.

**CONCLUSION:** In the early treatment of Class II malocclusion with Invisalign MA and activator, positive dentoalveolar and skeletal changes can be achieved with appropriate case selection; with Invisalign MA dental corrections can be made simultaneously with skeletal effects, effectively shortening the total treatment time.





XIX. Uluslararası Türk Ortodonti Derneği Kongresi

Herkes için Dijital Ortodonti  
Klinik Uygulamalarda İpuçları ve Yenilikler

XIX<sup>th</sup> International Congress of Turkish Orthodontic Society  
Digital Orthodontics For Everyone  
Tips & Trends in Clinical Practice

02-06 Kasım / November 2024

Susesi Luxury Resort, Belek-Antalya



PB028

## DİJİTAL OLARAK TASARLANMIŞ APAREY İLE DİSTALİZASYON VE EKSPANSİYON

ZEYNEP AKPINAR, ELİF ALBAYRAK

SÜLEYMAN DEMİREL ÜNİVERSİTESİ DİŞ HEKİMLİĞİ FAKÜLTESİ ORTODONTİ ANABİLİM DALI

**Amaç:** Bu vaka, 12 yıl 2 ay kronolojik yaşında ve iskeletsel olarak CS3 döneminin sonunda bulunan hastanın, tedavi ihtiyaçları doğrultusunda dijital olarak tasarlanıp üretilen ağız içi aparey kullanımı sonrası elde edilen tedavi sonuçlarını içermektedir.

**Yöntem:** Kliniğimize üst çenesinin geride olduğu şikayetiyle başvuran hastanın yapılan ekstraoral muayenesi sonucu düz bir profile sahip olduğu görülmüştür. İntraoral muayenesinde keserlerin başabaş ilişkide, molarların sınıf III ilişkide olduğu, bukkal koridorda karanlık alanların belirgin olduğu ve kanin dişlere ağız içinde yer olmadığı gözlenmiştir. Sefalomerik analizde ise hastada iskeletsel Sınıf III varlığı ve retrognati süperior tespit edilmiştir. Tüm bu tedavi gereksinimleri için konvansiyonel apareylerin aynı anda kullanımı mümkün değildir. Distalizasyon ve ekspansiyonun aynı anda sağlanabilmesi için dijital olarak tasarlanıp üretilen bir aparey, hastadan ağız içi taraması alınarak planlanmıştır.

**Bulgular:** Kabul edilebilir fonksiyon, estetik ve Sınıf I ilişkisi sağlanmıştır.

**Sonuçlar:** Kullanılan aparey ile bukkal koridordaki karanlık alanlar giderilmiş, dişlerin sürebilmesi için gerekli yer kazanımı ve distalizasyon sağlanmıştır.



XIX. Uluslararası Türk Ortodonti Derneği Kongresi

Herkes için Dijital Ortodonti  
Klinik Uygulamalarda İpuçları ve Yenilikler

XIX<sup>th</sup> International Congress of Turkish Orthodontic Society

Digital Orthodontics For Everyone  
Tips & Trends in Clinical Practice

02-06 Kasım / November 2024

Susesi Luxury Resort, Belek-Antalya



**PB028**

## **DISTALIZATION AND EXPANSION WITH DIGITALLY DESIGNED APPLIANCE**

**ZEYNEP AKPINAR, ELİF ALBAYRAK**

SULEYMAN DEMIREL UNIVERSITY FACULTY OF DENTISTRY DEPARTMENT OF ORTHODONTICS

**Aim:** This case report presents the treatment outcomes of a patient aged 12 years and 2 months, at the end of the CS3 skeletal stage, achieved through the use of a digitally designed and manufactured intraoral appliance tailored to meet the patient's treatment needs.

**Method:** The patient, who applied to our clinic with the complaint that her maxilla was retrusive, was found to have a straight profile as a result of the extraoral examination. Intraoral examination showed the incisors in an edge-to-edge relationship, molars in a Class III relationship, noticeable dark spaces in the buccal corridor, and insufficient space for the canines. Cephalometric analysis confirmed the presence of skeletal Class III malocclusion and maxillary retrognathia. The concurrent use of conventional appliances could not address all these treatment needs. Therefore, to achieve simultaneous distalization and expansion, a digitally designed and manufactured appliance was planned following an intraoral scan of the patient.

**Results:** Acceptable function, aesthetics, and a Class I relationship are achieved.

**Conclusions:** The use of the appliance eliminated the dark spaces in the buccal corridor, provided the necessary space for the eruption of teeth, and achieved distalization.



PB029

## OLGU SUNUMU: ŞİDDETLİ İSKELETSEL SINIF II MALOKLÜZYONU OLAN HASTANIN ÖNCE CERRAHİ YAKLAŞIMI VE ŞEFFAF PLAKLAR İLE TEDAVİSİ

İsmail Çevik<sup>1</sup>, Gülden Karabiber<sup>1</sup>, Murat Tozlu<sup>1</sup>, Erkin Doğan<sup>2</sup>, Onur Gönül<sup>2</sup>

<sup>1</sup>Marmara Üniversitesi Diş Hekimliği Fakültesi, Ortodonti Anabilim Dalı

<sup>2</sup>Marmara Üniversitesi Diş Hekimliği Fakültesi, Ağız Diş ve Çene Cerrahisi Anabilim Dalı

**Amaç:** Bu olgu sunumundaki amaç şiddetli sınıf 2 maloklüzyonu olan hastanın önce cerrahi yaklaşımı sonrası şeffaf plak tedavisi ardından dental iskeletsel ve profil değişimlerinin incelenmesidir. Olgu: 33 yaşında erkek hasta kliniğimize üst dişlerinin önde olması şikayetiyle başvurmuştur. Klinik muayenede konveks profil ve dudak yetersizliğinin yanı sıra 11 mm overjet ve dişsel Sınıf II maloklüzyon gözlemlenmiştir. Sefalometrik değerlendirmede iskeletsel Sınıf II maloklüzyon (SNA:78°, SNB:70°, ANB:8°), procline üst kesiciler (I- SN: 110°) ve procline alt kesiciler (IMPA: 100°) saptanmıştır. Hastanın alçı modelleri manipüle edildiğinde, tedavinin önce cerrahi yaklaşımına uygun olduğuna karar verilmiştir. Tedavi planı, çift çene önce cerrahi yaklaşımından sonra şeffaf plaklarla ortodontik tedavi olarak belirlenmiştir. Çift çene ortognatik cerrahide maksillanın 2 mm , mandibulanın 9 mm öne alınması, bunlara ek olarak genioplasti ile çene ucunun 5 mm daha öne alınması planlanmıştır. Cerrahi NemoFab yazılımı (Nemotec, Madrid, İspanya) ile dijital olarak planlanmış, ameliyat splintleri 3 boyutlu yazıcı ile üretilmiştir. 2 haftalık IMF sonrası şeffaf plak tedavisine başlanmıştır. Şeffaf plaklar NemoCast yazılımı (Nemotec, Madrid, İspanya) ile dijital olarak planlanıp üretilmiştir. Bölgesel hızlandırıcı fenomen (regional accelatory phenomenon, RAP) sebebiyle ilk 6 ay boyunca plaklar 5 günde 1 değiştirilmiştir. Tedavi sonucunda dişsel Sınıf I ilişkisi, normale yakın alt ve üst keser açıları (I- SN: 100°, IMPA: 87°) elde edilmiştir. Overjet (4 mm) ve fasiyal profilde iyileşme meydana gelmiştir.

**Sonuç:** Şiddetli iskeletsel Sınıf II maloklüzyon vakalarında, yetişkin hastalarda uygun koşullarda önce cerrahi yaklaşımı ve şeffaf plaklarla ortodontik tedavi ile başarılı sonuçlar elde edilebilmektedir.



## PB029

### CASE REPORT: TREATMENT OF SEVERELY CLASS II PATIENT WITH SURGERY FIRST APPROACH AND CLEAR ALIGNERS

İsmail Çevik<sup>1</sup>, Gülden Karabiber<sup>1</sup>, Murat Tozlu<sup>1</sup>, Erkin Doğan<sup>2</sup>, Onur Gönül<sup>2</sup>

<sup>1</sup>Marmara University Faculty Of Dentistry, Department Of Orthodontics

<sup>2</sup>Marmara University Faculty Of Dentistry, Department Of Oral and Maxillofacial Surgery

**Objective:** The aim of this case report is to examine the dental skeletal and profile changes of a patient with severe class II malocclusion treated with surgery first approach and then clear aligner therapy.

**Case:** A 33-year-old male patient applied to our clinic with the complaint of his upper teeth being forward. In clinical examination, convex profile and lip incompetency, 11 mm overjet and dental Class II malocclusion were observed. Cephalometric evaluation showed skeletal Class II malocclusion (SNA: 78°, SNB: 70°, ANB: 8°), proclined upper incisors (I-SN: 110°) and proclined lower incisors (IMPA: 100°). Once the patient's plaster models were manipulated, it was decided that treatment was appropriate for a surgery-first approach. The treatment plan was determined as a double jaw orthognathic surgery followed by clear aligner therapy. In double jaw surgery, 2 mm of maxillary advancement and 9 mm of mandibular advancement along with genioplasty was planned. The surgery was planned digitally with NemoFab software (Nemotec, Madrid, Spain), and surgical splints were produced with a 3D printer. After 2 weeks of IMF, clear aligner therapy was started. Clear aligners were planned and produced digitally with NemoCast software (Nemotec, Madrid, Spain). Due to the regional accelerating phenomenon (RAP), the aligners were changed every 5 days for the first 6 months. As a result of the treatment, dental Class I relationship and near-normal lower and upper incisor angles (I-SN: 100°, IMPA: 87°) were achieved. Overjet (4 mm) and facial profile are improved.

**Conclusion:** In cases of severe skeletal Class II malocclusion, successful results can be achieved in adult patients with surgery first approach and clear aligner therapy under appropriate conditions.



### PB030

## SINIF 3 OPENBİTE MALOKLÜZYONA SAHİP BİREYİN ORTOGNATİK CERRAHİ İLE TEDAVİSİNDE DİJİTAL YAKLAŞIM

Ayşegül Dilara Güvenç Tokur, Dilek Erdem, Merve Berika Kadioğlu

Ankara Üniversitesi Diş Hekimliği Fakültesi

**GİRİŞ:** İskeletsel sınıf 3 açık kapanış, ortodontik olarak tedavi edilmesi en zor maloklüzyonlardan biridir. İskeletsel sınıf 3 açık kapanışı olan erişkin hastalarda en etkili tedavi seçeneği dekompanzasyon amaçlı ortodontik tedavi sonrası çenelerin cerrahi olarak yeniden konumlandırılmasıdır. Ortognatik cerrahide ise cerrahi planlamanın tedavi başarısındaki rolü çok büyüktür. Üç boyutlu (3D) dijital cerrahi planlama, intraoperatif kemik hareketlerinin cerrahi öncesi değerlendirmesini gerçekleştirme olasılığı, ameliyat sonrası sonuçların tahmini ve yüksek doğruluk seviyesi için ortognatik ve rekonstrüktif cerrahide rutin uygulama haline gelmiştir. Dijital cerrahi planlama, hasta anatomisini ve patolojik durumu görselleştirme, ilgili referans noktaları belirleme ve ameliyattan önce osteotomi ve rekonstrüksiyon tasarımını simüle etme yeteneği sağlar.

**AMAÇ:** Bu olgu sunumunun amacı, ortodontik olarak dekompanzasyon tedavisi sonrası üç boyutlu (3D) dijital cerrahi ile tedavisi planlanan ve yürütülen sınıf III openbite maloklüzyona sahip erişkin kadın bireyin tedavi sonuçlarının değerlendirilmesidir.

**OLGU:** Ön dişlerin birbirine temas etmemesi ve alt çenesinin önde olması şikâyeti ile tedaviye başvuran erişkin (23 yaş) kadın bireyde; 26 ve 18, 28, 38, 48 numaralı dişleri eksik olup, Angle Sınıf III molar-kanin ilişkisi ve anterior openbite (-1 mm) tespit edilmiştir. Birey iskeletsel olarak da sınıf 3 maloklüzyon (ANB: -4°) ve hiperdiverjan (GoGn/SN: 41°) büyüme modeline sahiptir.

Tedavi planlamasında; bireye ortodontik tedavi ile uygulanacak olan dekompanzasyon tedavisinin ardından üç boyutlu (3D) dijital cerrahi planlama yapılarak uygulanacak olan bimaxiller ortognatik cerrahiye takiben ortodontik tedavi tedavisinin bitirilmesi hedeflenmiştir. Cerrahi hazırlık için 3D dijital cerrahi planlama programı (NemoFab) kullanılmıştır. Maksilla 5.5 mm ilerletme ve 2 mm anterior impaction, 1 mm kant düzeltimi ile mandibulada spontan otorotasyonu takiben rotasyonel hareketle solda 3mm sağda 0 mm setback planlanmıştır.

Tedavi seyrinde; 18 ay süren ortodontik tedavisini takiben, ortognatik cerrahi uygulamada 3D yazıcı kullanılarak oluşturulan mandibular splint desteğinde maksiller osteotomi tamamlanmış ve fikse edilmiştir. Daha sonra 3D yazıcı ile oluşturulan maksiller splint aracılığıyla mandibular osteotomi tamamlanmış ve fiksasyonu yapılmıştır. Cerrahi sonrası maksillo-mandibular fiksasyon, IMF vidaları arasına uygulanan intermaksiller elastiklerle sağlanmıştır. Postoperatif ortodontik tedavide final oklüzyonun oluşturulması için ek ortodontik tedavi yapılmıştır.

**SONUÇ:** Ortognatik cerrahide dijital planlama ile cerrahi sırasında ve sonrasında stabilizasyon sağlanarak başarılı sonuçlar elde edilmiştir.



## PB030

### DIGITAL APPROACH IN THE TREATMENT OF AN INDIVIDUAL WITH CLASS 3 OPEN BITE MALOCCLUSION WITH ORTHOGNATHIC SURGERY

Ayşegül Dilara Güvenç Tokur, Dilek Erdem, Merve Berika Kadioğlu

Ankara University Faculty of Dentistry

**INTRODUCTION:** Skeletal class 3 open bite is one of most difficult malocclusions to treat orthodontically. Most effective treatment option in adult patients with skeletal class 3 open bite is surgical repositioning of jaws after orthodontic treatment for decompensation. In orthognathic surgery, surgical planning plays huge role in the success of treatment. Three-dimensional digital surgical planning has become routine practice in orthognathic and reconstructive surgery for possibility of performing presurgical assessment of intraoperative bone movements, prediction of postoperative outcomes and high level of accuracy.

**PURPOSE:** The purpose of this case report is to evaluate treatment results of adult female individual with class III openbite malocclusion, whose treatment was planned and carried out with three-dimensional (3D) digital surgery after orthodontic decompensation treatment.

**CASE:** An adult (23 years old) female individual who applied for treatment with the complaint of the front teeth not touching each other and her lower jaw being forward; teeth 26 and 18, 28, 38, 48 are missing, Angle Class III molar-canine relationship and anterior openbite (-1 mm) were detected. Skeletally, individual has class 3 malocclusion (ANB: -4°) and hyperdivergent (GoGn/SN: 41°) growth pattern. In treatment planning; following the decompensation treatment to be applied to the individual with orthodontic treatment, it is aimed to complete orthodontic treatment following bimaxillary orthognathic surgery to be applied by three-dimensional digital surgical planning. 3D digital surgical planning program (NemoFab) was used for surgical preparation. 5.5mm advancement of maxilla and 2mm anterior impaction, 1mm cant correction and spontaneous autorotation in the mandible followed by rotational movement of 3mm on left and 0mm setback on right were planned. During treatment course, following 18 months of orthodontic treatment, osteotomies were completed and fixed on maxillary and mandibular splint support created using a 3D printer in orthognathic surgery. Post-surgical maxillo-mandibular fixation was provided with intermaxillary elastics applied between IMF screws. In postoperative orthodontic treatment, additional orthodontic treatment was performed to create final occlusion.

**CONCLUSION:** Peaceful results were achieved in orthognathic surgery by providing stabilization during and after surgery with digital planning.



XIX. Uluslararası Türk Ortodonti Derneği Kongresi

Herkes için Dijital Ortodonti  
Klinik Uygulamalarda İpuçları ve Yenilikler

XIX<sup>th</sup> International Congress of Turkish Orthodontic Society  
Digital Orthodontics For Everyone  
Tips & Trends in Clinical Practice

02-06 Kasım / November 2024

Susesi Luxury Resort, Belek-Antalya



PB032

## OBSTRÜKTİF UYKU APNESİ BULUNAN İSKELETSEL SINIF III MALOKLÜZYONA SAHİP YETİŞKİN HASTANIN ORTOGNATİK CERRAHİ İLE TEDAVİSİ

İlayda KAYA, Tuğba ÇARKACI, Nurver KARSLI

Karadeniz Teknik Üniversitesi

**AMAÇ:** Bu vaka raporunda obstrüktif uyku apnesi (OSAS) şikâyeti ile kliniğimize başvuran sınıf III maloklüzyona sahip hastanın ortognatik cerrahi ile tedavisi sunulmaktadır.

**OLGU:** Kronolojik yaşı 35 olan kadın hasta obstrüktif uyku apnesi şikayetiyle kliniğimize başvurmuştur. Hastanın klinik muayenesinde konkav profil, 3 mm negatif overjet ve Sınıf III molar ve kanin ilişkisi gözlenmiştir. Sefalometrik analizinde SNA: 72°, SNB: 77°, ANB: -5°, GoGn to S-N: 26°, UI to N-A (mm): 0.5 mm ve LI to NB (mm): 2.2 mm olarak ölçülmüş olup iskeletsel ve dişsel sınıf III maloklüzyon tespit edilmiştir. Hastaya sabit tedaviyi takiben ortognatik cerrahi uygulanması planlanmıştır. Ameliyat planlaması için NemoFAB programı kullanıldı. Hastanın tomografisi programa aktarılarak 3 boyutlu model oluşturuldu. Alt ve üst çene osteotomize edilerek çeneler dijital olarak istenen miktarda hareket ettirildi. Hastamız Sınıf III maloklüzyona sahip olmasına rağmen OSAS şikayetinden dolayı maksilla ve mandibulanın sırasıyla 7.6 mm ve 2.6 mm öne alınması planlandı. Sefalometrik radyografi üzerinden ImageJ programı kullanılarak hastanın ameliyat öncesi ve sonrası farengeal havayolları boyutsal ve alansal olarak ölçüldü. Ameliyat sonrası stabilizasyon için 3 ay boyunca intermaksiller elastikler kullanıldı. Hem boyutsal hem de alansal olarak farengeal hava yolunda genişleme olduğu izlendi.

**SONUÇ:** Tedavisi 2 yıl 7 ay süren hastanın iskeletsel ve dişsel sınıf III maloklüzyonu tedavi edildi. Ortognatik cerrahi sonrasında farengeal hava yollarında genişleme elde edilen hastanın OSAS bulgularının eliminasyonu sağlandı.



XIX. Uluslararası Türk Ortodonti Derneği Kongresi

Herkes için Dijital Ortodonti  
Klinik Uygulamalarda İpuçları ve Yenilikler

XIX<sup>th</sup> International Congress of Turkish Orthodontic Society

Digital Orthodontics For Everyone  
Tips & Trends in Clinical Practice

02-06 Kasım / November 2024

Susesi Luxury Resort, Belek-Antalya



**PB032**

## **TREATMENT OF AN ADULT PATIENT WITH SKELETAL CLASS III MALOCCLUSION AND OBSTRUCTIVE SLEEP APNEA WITH ORTHOGNATHIC SURGERY**

**İlayda KAYA**, Tuğba ÇARKACI, Nurver KARSLI

Karadeniz Technical University

**AIM:** This case report presents the treatment of a patient with Class III malocclusion who visited our clinic with complaints of obstructive sleep apnea (OSAS) using orthognathic surgery.

**CASE:** A 35-year-old female patient presented to our clinic with complaints of obstructive sleep apnea. Clinical examination revealed a concave profile, 3 mm negative overjet, and Class III molar and canine relationships. Cephalometric analysis showed SNA: 72°, SNB: 77°, ANB: -5°, GoGn to S-N: 26°, UI to N-A (mm): 0.5 mm, and LI to NB (mm): -2.2 mm. Skeletal and dental Class III malocclusion was diagnosed. Following fixed orthodontic treatment, orthognathic surgery was planned for the patient. The dimensions and areas of the pharyngeal airways were measured pre- and post-operatively using the ImageJ program on cephalometric radiographs. NemoFAB program was used for surgical planning. The patient's CT scan was transferred to the program to create a 3D model. The jaws were digitally moved to the desired positions after osteotomizing the maxilla and mandible. Despite having Class III malocclusion, the mandible was advanced approximately 3 mm due to OSAS complaints. The maxilla was advanced by 7.6 mm. Intermaxillary elastics were used for stabilization for 3 months postoperatively. Postoperative cephalometric radiographs showed dimensional and areal expansion of the pharyngeal airways using the ImageJ program.

**RESULT:** The skeletal and dental Class III malocclusion of the patient was treated over 2 years and 7 months. Post-orthognathic surgery, pharyngeal airway expansion was achieved, eliminating the OSAS complaint.





PB033

## MAKSİLLER DARLIK VE MANDİBULAR RETROGNATİYE SAHİP ERİŞKİN HASTANIN DİJİTAL TASARIMLI MARPE DESTEKLİ HERBST APAREYİ İLE BAŞARILI TEDAVİSİ

İrem Eylül Hacıoğlu, Zeynep Bastaban, İbrahim Erhan Gelgör

Uşak Üniversitesi Diş Hekimliği Fakültesi

**AMAÇLAR:** Bu vaka raporunda; maksiller darlığı ve mandibular retrognatisi bulunan, iskeletsel Sınıf II ve dental Angle Sınıf II divizyon 1 anomaliye sahip hastamızda maksiller darlık ve mandibular retrognatinin başarılı tedavisi anlatılması amaçlanmıştır.

**Gereç ve Yöntemler:** Alt çenesinin geride olması şikayetiyle kliniğimize başvuran 18 yaşındaki kadın hastanın klinik ve radyografik muayenesi yapılmıştır. Alınan el bilek filmi sonucu hasta büyüme gelişmesinin MP3 union döneminde olduğu tespit edilmiştir. Yapılan sefalometrik analizler sonucunda hastanın iskeletsel ve dental sınıf 2 maloklüzyonu bulunduğu belirlenmiştir. Vertikal büyüme paternine sahip hastamızın 6 mm overjeti bulunmaktaydı. Hastanın 3D ağız içi tarayıcı (3 Shape-3) ile alınan ölçüleri (maksilla, mandibula, oklüzyon taraması ve mandibular aktivasyon yapılmış durumun oluşturulduğu oklüzyon) ve CBCT görüntülerinden yararlanılarak dijital ortamda minivida destekli hızlı maksiller genişletme aparatı (MARPE) Herbst aparatı tasarlanmıştır. MARPE aparatı için 2 adet minivida uygulanması planlanmıştır (2\*12 mm). Herbst aparatının kolları aparat ağıza yerleştirilmeden uyumlanmıştır. Aparat rezin modifiye cam iyonomer (3m Unitek) simanla yaptırılmıştır. Hasta günde 2 tur olacak şekilde 14 gün vidayı çevirmiştir. Klinik olarak yeterli genişlik sağlandığında maksiller genişletme vidası pasif hale getirilmiştir. Üst çene aparatı pasif olarak maksiller genişletmenin retansiyonu amacıyla yerinde tutulmuştur. Genişletme prosedürünün bitiminde Herbst aparatı pistonları aparate yerleştirilip aktive edilerek alt çene sagittal yönde tedavisi başlamıştır. 5. ayın sonunda uygun olan yumuşak doku profili ve gerekli kas adaptasyonu elde edilmiştir.

**Bulgular:** İki haftalık genişlemenin sonunda midpalatal sutureda ayrılma ve midline diastema gözlenmiştir. Sagittal yönde tedaviyi takiben sefalometrik analizlerinde ANB açısı küçüldüğü ve B noktasının öne taşındığı tespit edilmiştir.

**Sonuçlar:** Büyüme gelişiminin son aşamalarında olan hastamızda, minivida destekli hızlı maksiller genişletme aparatı ve herbst aparatı ile eş zamanlı uygulamalar mandibular retrognatiyi başarılı olarak tedavi etmiştir.



### PB033

## MAXILLARY CONSTRUCTION AND SUCCESSFUL TREATMENT OF MANDIBULAR RETROGNATHY IN AN ADULT PATIENT WITH DIGITALLY DESIGNED MARPE SUPPORTED HERBST APPLIANCE

İrem Eylül Hacıoğlu, Zeynep Bastaban, İbrahim Erhan Gelgör

Uşak University Faculty of Dentistry

**OBJECTIVES:** In this case report, our aim is to describe the successful treatment of maxillary constriction and mandibular retrognathism in a patient with skeletal Class II and dental Angle Class II division 1 anomaly.

**Materials and Methods:** An 18-year-old female patient presented to our clinic with complaints of mandibular retrusion. Clinical and radiographic examinations were performed. Based on the hand-wrist radiograph, it was determined that the patient was in the MP3 growth phase. Cephalometric analyses revealed skeletal and dental Class 2 malocclusion. Our patient with a vertical growth pattern had a 6 mm overjet. Using 3D intraoral scanning (3 Shape-3), measurements (maxilla, mandible, occlusion scanning, and mandibular activation with the condition of occlusion) were taken digitally, and a mini-implant-assisted rapid palatal expansion appliance (MARPE) combined with a Herbst appliance was designed. Two mini-implants (2\*12 mm) were planned for the MARPE appliance. The arms of the Herbst appliance were adapted before placement in the mouth. The appliance was fabricated using resin-modified glass ionomer cement (3m Unitek). The patient turned the screw twice daily for 14 days. When sufficient width was achieved clinically, the maxillary expansion screw was rendered passive. The upper jaw appliance was kept passively in place for retention of maxillary expansion. At the end of the expansion procedure, the pistons of the Herbst appliance were inserted and activated to begin mandibular sagittal correction. By the fifth month, appropriate soft tissue profile and necessary muscle adaptation were achieved.

**Findings:** After two weeks of expansion, separation at the mid-palatal suture and midline diastema were observed. Following sagittal treatment, cephalometric analysis showed a reduction in ANB angle and advancement of point B.

**Conclusions:** In our patient in the final stages of growth development, simultaneous application of the mini-implant-assisted rapid maxillary expansion appliance and Herbst appliance successfully treated mandibular retrognathism.



XIX. Uluslararası Türk Ortodonti Derneği Kongresi

Herkes için Dijital Ortodonti  
Klinik Uygulamalarda İpuçları ve Yenilikler

XIX<sup>th</sup> International Congress of Turkish Orthodontic Society

Digital Orthodontics For Everyone  
Tips & Trends in Clinical Practice

02-06 Kasım / November 2024

Susesi Luxury Resort, Belek-Antalya



**PB034**

## **MANDİBULER RETROGNATIYE BAĞLI İSKELETSEL SINIF 2 ANOMALİSİ OLAN HASTANIN HERBST APAREYİ İLE TEDAVİSİ**

**MÜGE AKYILDIZ, BARIŞ BAŞER**

KARADENİZ TEKNİK ÜNİVERSİTESİ

**AMAÇ:** Bu çalışmanın amacı mandibuler retrognatiye bağlı iskeletsel sınıf II anomalisi olan hastanın dijital olarak tasarlanan genişletme vidalı herbst apareyi ile yapılan tedavisini sunmaktır.

**OLGU SUNUMU:** Kronolojik olarak 14 yıl 1 ay yaşında olan kız hasta kliniğimize üst dişlerinin önde olması şikayetiyle başvurmuştur. Klinik muayene sonucunda Angle sınıflamasına göre çift taraflı sınıf II molar ilişkiye sahip olduğu bulunmuştur. Sefalometrik incelemelerinde SNA:80° SNB:73° ANB:7° değerleri bulunmuştur. Overjet 9.2 mm, overbite 7.5 mm olarak ölçülmüştür. Hasta için dijital olarak RME vidalı Herbst apareyi tasarlanmasına karar verilmiştir. Maksiller genişletme amacıyla RME vidası günde 2 kez olmak üzere 14 gün çevirilmiştir. Herbst apareyi simante edildikten 9 ay sonra molar sınıf I ilişki elde edilip aparey desimante edilmiştir. Sonrasında sabit ortodontik tedavisine başlanmıştır ve güncel olarak hastanın sabit ortodontik tedavisine devam edilmektedir.

**SONUÇ:** Herbst apareyi ile tedavi sonrası ideal sınıf I molar ilişki ve dengeli yüz profili oluşturulmuştur.



XIX. Uluslararası Türk Ortodonti Derneği Kongresi

Herkes için Dijital Ortodonti  
Klinik Uygulamalarda İpuçları ve Yenilikler

XIX<sup>th</sup> International Congress of Turkish Orthodontic Society

Digital Orthodontics For Everyone  
Tips & Trends in Clinical Practice

02-06 Kasım / November 2024

Susesi Luxury Resort, Belek-Antalya



**PB034**

## **TREATMENT OF A PATIENT WITH SKELETAL CLASS 2 ANOMALY DUE TO MANDIBULAR RETROGNATHIA WITH HERBST APPLIANCE**

**MÜGE AKYILDIZ, BARIŞ BAŞER**

KARADENİZ TECHNICAL UNIVERSITY

**OBJECTİVE:** The aim of this study is to present the treatment of a patient with skeletal class II anomaly due to mandibular retrognathia using a digitally designed expansion screw Herbst appliance.

**CASE REPORT:** A female patient, chronologically 14 years and 1 month old, applied to our clinic with the complaint of her upper teeth being forward. As a result of clinical examination, it was found that he had a bilateral class II molar relationship according to the Angle classification. Cephalometric examinations revealed SNA:80° SNB:73° ANB:7° values. Overjet was measured as 9.2 mm and overbite was measured as 7.5 mm. It was decided to digitally design a Herbst appliance with RME screws for the patient. For maxillary expansion, the RME screw was turned twice a day for 14 days. 9 months after the Herbst appliance was cemented, molar class I relationship was achieved and the appliance was desimanated. Afterwards, fixed orthodontic treatment was started and the patient's fixed orthodontic treatment is currently continuing.

**RESULT:** After treatment with the Herbst appliance, the ideal class I molar relationship and balanced facial profile were created.



XIX. Uluslararası Türk Ortodonti Derneği Kongresi

Herkes için Dijital Ortodonti  
Klinik Uygulamalarda İpuçları ve Yenilikler

XIX<sup>th</sup> International Congress of Turkish Orthodontic Society  
Digital Orthodontics For Everyone  
Tips & Trends in Clinical Practice

02-06 Kasım / November 2024

Susesi Luxury Resort, Belek-Antalya



**PB035**

## **MAKSİLLER DARLIĞI BULUNAN HASTANIN DİJİTAL PLANLANAN MINİVİDA DESTEKLİ GENİŞLETME APAREYİ İLE TEDAVİSİ**

**MÜGE AKYILDIZ, SİBEL ŞİMŞEK, BARIŞ BAŞER**

KARADENİZ TEKNİK ÜNİVERSİTESİ

**AMAÇ:** Bu çalışmanın amacı maksiller darlığı olan erişkin hastanın dijital olarak tasarlanan(MARPE) apareyi ile yapılan tedavisini sunmaktır.

**OLGU SUNUMU:** Protetik diş tedavisi anabilim dalından 21 yaşında erkek hasta maksiller darlık probleminin çözülmesi için kliniğimize konsülte edilmiştir. Amelogenezis imperfekta mevcut olan hastada ankraj arttırılmak amacıyla minivida destekli palatal ekspansiyon apareyi (MARPE) planlamıştır. Hastanın aparey tasarımında minividaların konumu bilgisayarlı tomografi desteği ile kemik kalınlığına göre dijital olarak yerleştirilmiştir.1 gün 2 tur ertesi gün 1 tur olacak şekilde toplamda 4 hafta ekspansiyon yapılmıştır. Palatal ekspansiyon uygulaması başarılı olan hasta güncel olarak retansiyon döneminde dir.Sonrasında protetik olarak rehabilitasyonu sağlanacaktır.

**SONUÇ:** Dijital MARPE apareyi ile tedavi sonrası maksillada genişletme sağlanmıştır



XIX. Uluslararası Türk Ortodonti Derneği Kongresi

Herkes için Dijital Ortodonti  
Klinik Uygulamalarda İpuçları ve Yenilikler

XIX<sup>th</sup> International Congress of Turkish Orthodontic Society

Digital Orthodontics For Everyone  
Tips & Trends in Clinical Practice

02-06 Kasım / November 2024

Susesi Luxury Resort, Belek-Antalya



**PB035**

**TREATMENT OF A PATIENT WITH MAXILLARY DEFICIENCY USING A DIGITALLY PLANNED MINISCREW ASSISTED RAPID PALATAL EXPANSION**

**MÜGE AKYILDIZ, SİBEL ŞİMŞEK, BARIŞ BAŞER**

KARADENİZ TECHNICAL UNIVERSITY

**OBJECTİVE:** The aim of this study is to present the treatment of an adult patient with maxillary deficiency using a digitally designed (MARPE) appliance.

**CASE REPORT:** A 21-year-old male patient from the department of prosthetic dentistry was consulted to our clinic to solve the problem of maxillary deficiency. A miniscrew-supported palatal expansion appliance (MARPE) was planned to increase anchorage in the patient with amelogenesis imperfecta. In the patient's appliance design, the position of the miniscrews was digitally placed according to the bone thickness with the support of computer tomography. Expansion was performed for a total of 4 weeks, with 2 turns on one day and 1 turn on the next day. The patient, whose palatal expansion application was successful, is currently in the retention period. Afterwards, prosthetic rehabilitation will be provided.

**RESULT:** Expansion of the maxilla was achieved after treatment with the digital MARPE appliance.



PB036

## MANDİBULAR ANTERİOR BÖLGEDE ORTA HAT DİASTEMASI BULUNAN ERİŞKİN HASTANIN ŞEFFAF PLAKLAR İLE BAŞARILI TEDAVİSİ

İrem Eylül Hacıoğlu, İlayda Atasoy, İbrahim Erhan Gelgör

Uşak Üniversitesi Diş Hekimliği Fakültesi

**AMAÇ:** Bu vaka raporunda mandibular anterior bölgede bulunan orta hat diastemasının şeffaf plaklar aracılığıyla başarılı bir şekilde kapatılmasının sunulması amaçlanmıştır.  
**Gereç ve yöntem:** İskeletsel Sınıf I ve dental Angle sınıf 1 maloklüzyona sahip, mandibular posterior bölgede eksik dişleri ve mandibular anterior bölgede orta hatta 4 mm diasteması bulunan 56 yaşındaki kadın hasta, boşluğun protetik olarak restorasyonu yerine ortodontik olarak kapatılması talebiyle kliniğimize başvurmuştur. Hastanın beklentileri doğrultusunda tedavisinin, sadece alt çeneyi içerecek şekilde şeffaf plaklar aracılığıyla yapılmasına karar verilmiştir. Yapılacak olan dijital planlama için hastanın ağız içi ve ağız dışı fotoğrafları alınmış, ortopantomograf ve lateral sefalometrik röntgen filmleri çekilmiş ve 3D ağız içi taraması yapılmıştır. Yapılan dijital analiz sonucunda anterior diastemanın kapatılması için alt çeneye 14 şeffaf hizalayıcı içeren tedavi planlaması yapılmıştır. Hastaya plaklarını günde minimum 20 saat olacak şekilde kullanması önerilmiştir. Plak değişimlerinin, ilk 3 plakta 14 günde bir, kalan 11 adet plakta ise 10 günde bir olacak şekilde yapılması planlanmıştır. Kontrol randevularında dişler arası kontaklar stripping guide ile kontrol edilmiş, gerekli olan seanlarda 0,5 mm aşındırma olacak şekilde stripping yapılmıştır. 14. plağın sonunda boşluk tamamen kapatılmıştır. Refinement talep edilmemiştir. Pekiştirme aşamasına geçilmiştir.

**Bulgular:** 6 aylık tedavinin sonunda alt keserlerin birbirine doğru paralel hareketi ortopantomograf röntgen ile teyit edilerek, kontak bölgesinde temas oluşturuldu. Pekiştirme aşamasında 4 aylık takip sonucunda kemiğin bölgeye remodellingi gözlemlendi.

**Sonuçlar:** Erişkin hastada mandibula anterior bölgede kemik kaybına bağlı meydana gelen diastema ve bukkal kron tippingi dijital olarak planlanan şeffaf plaklarla kısa bir süre içinde başarılı olarak tedavi edildi.



PB036

## SUCCESSFUL TREATMENT OF MIDLINE DIASTEMA IN THE MANDIBULAR ANTERIOR REGION OF AN ADULT PATIENT USING CLEAR ALIGNERS: A CASE REPORT

İrem Eylül Hacıoğlu, İlayda Atasoy, İbrahim Erhan Gelgör

Uşak University Faculty of Dentistry

**Objective:** This case report aims to present the successful closure of a midline diastema in the mandibular anterior region using transparent aligners.

**Materials and Methods:** A 56-year-old female patient with Skeletal Class I and dental Angle Class 1 malocclusion, missing mandibular posterior teeth, and a 4 mm midline diastema in the mandibular anterior region sought treatment at our clinic for orthodontic closure of the space instead of prosthetic restoration. Considering the patient's preferences, treatment was planned exclusively for the mandibular arch using transparent aligners. Digital planning included intraoral and extraoral photographs, panoramic and lateral cephalometric radiographs, and 3D intraoral scanning. Based on digital analysis, a treatment plan consisting of 14 transparent aligners was designed to close the anterior diastema. The patient was advised to wear the aligners for a minimum of 20 hours per day. Aligner changes were scheduled every 14 days for the first 3 aligners and every 10 days for the remaining 11 aligners. Interproximal contacts were monitored using a stripping guide during control appointments, and selective stripping was performed as needed with 0.5 mm increments. The diastema was completely closed by the end of the 14th aligner without refinement requested. The retention phase was initiated.

**Results:** After 6 months of treatment, the orthopantomographic radiograph confirmed the parallel movement of lower incisors towards each other, establishing contact in the contact area. Bone remodeling in the region was observed during the 4-month retention phase.

**Conclusions:** In this adult patient, a mandibular anterior diastema and buccal crown tipping due to bone loss were successfully treated within a short period using digitally planned transparent aligners.





## PB037

### İSKELETSEL SINIF II MALOKLÜZYONA SAHİP HASTANIN DİJİTAL PLANLANMIŞ ORTOGNATİK CERRAHİ İLE TEDAVİSİ

**Damla Bahçecik**, Damla Karakaya Özdemir, İrem Özgen Demirel, Vaeel Gazi, Aybüke Ensarioğlu

İstanbul Okan Üniversitesi

**Amaç:** Bu vaka raporunun amacı bimaxiller retrognatiye bağlı iskeletsel Sınıf II maloklüzyona sahip olan hastanın ortognatik cerrahi ile tedavisini sunmaktır.

**Bulgu:** Örtülü kapanış şikayetiyle kliniğimize başvuruda bulunan 22 yaşındaki erkek hastanın yapılan ağız içi muayenesinde üst orta hat yerinde, alt orta hat 2 mm solda, alt keserlerde diastema varlığı, dişsel Sınıf II molar ilişkisi, 4,3 mm overjet ve 6,5 mm overbite tespit edilmiştir. Sefalometrik analizde ise düşük yüz yüksekliği ve bimaxiller retrognati tanısı konulmuştur. Tedavi başlangıcındaki sefalometrik değerleri; SNA:78° SNB:76° ANB:2° GoMe-SN:22° FMA:15° Jarabak:81° olarak bulunmuştur. Ameliyat öncesi hastanın üst ve alt keserleri procline edilip tork verilmiştir. Artmış Spee eğimi düzeltilmiştir. Hastanın ameliyata hazır olup olmadığı OrthoAnalyzer programında kontrol edildikten sonra NemoStudio programında cerrahi planlaması yapılmıştır. Dijital planlama sonucunda; maksillanın saat yönünün tersine rotasyon yaptırılarak ileri alınması, üst keserlerin 1,5 mm öne, ANS ve PNS'in 2 şer mm aşağıya alınması ve mandibulanın sentrik ilişkiye getirilerek, pogonionun 10 mm, alt keserlerin ise 12 mm ileri alınması planlanmıştır. Oklüzal eğim düzelecek şekilde üst çene sol moların 6 mm, sağ moların 1 mm yukarı alınmasına karar verilmiştir. Ameliyat sonrası sefalometri değerleri; SNA:75° SNB:78° ANB:-3° GoMe-SN:23° FMA:14° Jarabak:74° olarak bulunmuştur. Ameliyat sonrasında kemik iyileşmesini takiben paslanmaz çelik tellerde Sınıf II lastik verilerek dental asimetri düzeltilmiş, orta hatlar çakıştırılmıştır. Tedavi bitiminde üst lateral dişler kompozit dolgular ile büyütülmüştür.

**Sonuç:** Bimaxiller retrognatiye bağlı iskeletsel Sınıf II maloklüzyonu olan hasta ortodontik tedavi ve dijital olarak planlanan ortognatik cerrahi ile birlikte dental, iskeletsel yapılarda ve yüz estetiğinde belirgin bir düzelme sağlanmıştır.



### PB037

## TREATMENT OF A PATIENT WITH SKELETAL CLASS II MALOCCLUSION WITH DIGITALLY PLANNED ORTHOGNATHIC SURGERY

**Damla Bahçecik**, Damla Karakaya Özdemir, İrem Özgen Demirel, Vaeel Gazi, Aybüke Ensarioğlu

Istanbul Okan University

**Aim:** The aim of this case report is to present the orthognathic surgical treatment of a patient with skeletal Class II malocclusion due to bimaxillary retrognathia.

**Findings:** A 22-year-old male patient who presented to our clinic with the complaint of overbite and diastema in the lower incisors. The patient revealed upper midline in place, lower midline 2 mm to the left, dental Class II molar relationship, 4.3 mm overjet and 6.5 mm overbite. Cephalometric analysis revealed and bimaxillary retrognathia with low angle profile. Cephalometric values at the beginning of treatment were SNA:78° SNB:76° ANB:2° GoMe-SN:22° FMA:15° Jarabak:81°. Preoperatively, the patient's upper and lower incisors were proclined and torqued. Increased spee was corrected. The patient was then checked for surgery in OrthoAnalyzer program and surgical planning was performed in NemoStudio program. After the digital planning, the surgery was planned as follows; counterclockwise rotation of forward replacement of the maxilla, to move the upper incisors 1.5 mm forward, to move the ANS and PNS 2 mm downward each, to bring the mandible into centric relationship, to move the pogonion 10 mm forward and the lower incisors 12 mm forward. It was decided to move the upper left molars 6 mm and the right molars 1 mm upward to correct the occlusal plane. Postoperative cephalometry values were SNA:75° SNB:78° ANB:-3° GoMe-SN:23° FMA:14° Jarabak:74°. Postoperatively, the treatment continued with stainless steel wire and class II elastics were prescribed. The midlines of both maxilla and mandible were overlapped. At the end of the treatment, a composite build-up was done for the upper lateral teeth.

**Conclusion:** In a patient with skeletal Class II malocclusion due to bimaxillary retrognathia, orthodontic treatment and digitally planned orthognathic surgery provided a significant improvement in dental, skeletal structures and facial aesthetics.



PB038

## SINIF II MALOKLÜZYON İLE GÖZLENEN UYKU APNESİ HASTASINDA DİJİTAL PLANLANMIŞ CERRAHİ ÖNCELİKLİ YAKLAŞIM: VAKA RAPORU

Elif Şentürk, Ebru Sarı, Cansu Gedik, Damla Şen, Arzu Arı Demirkaya

İstanbul Okan Üniversitesi

**AMAÇ:** Obstrüktif uyku apnesi sendromu (OSAS); üst solunum yollarının tıkanması ve hava akımının azalması ile kendini gösteren, uyku ataklarıyla semptom veren bir hastalıktır. İlerleyen düzeylerde; Uvulopalatopharyngoplasty, Nasal surgery, Mandibular ve maxillary advancement gibi prosedürlerle tedavi edilir. Maksillomandibular ilerletme ameliyatında maksilla ve mandibula öne alınıp mini plaklar ile fixasyon sağlanır böylelikle üst hava yolu genişletilmiş olur.

Bu vaka raporunda, septum deviasyonu ve perforasyonu sebebiyle septoplasti ameliyatı ve tragus grefti ile tipplasti yapılmış, 3 ameliyata rağmen sleep apne şikayeti olan erkek hastanın solunum yolunu rahatlatmak amacıyla; tamamen dijital ortodonti bakış açısı ile tedavisi amaçlanmıştır.

**OLGU - YÖNTEM:** Önce cerrahi (ÖC) yaklaşımı, ortognatik hastalarının önce çene ameliyatının gerçekleştirilmesi daha sonra ortodontik tedavisinin yapılması protokolünü baz alır. Geleneksel ortognatik cerrahiye göre avantajları mevcuttur uyku problemlerinin erken tedavisi bu vakada yararlanılan avantajdır. ÖC'nin yapılabilmesi için hastaların dental ve iskeletsel özelliklerinin çeşitli kriterlere uygunluğu gerekir. Kondillerin pozisyonunun tomografi ile değerlendirilmesi gerekmektedir. Dental kapanışın muayene edilmesi; 3 nokta temasının gözlenmesi ve ameliyat öncesi ortodontik müdahale gerektirmemesi önemlidir. Hasta mandibular retrognatiye bağlı iskeletsel sınıf II maloklüzyona, konveks profile, sınıf I dental ilişkisine ve bilgisayar tomografi ile ölçülmüş solunum yolunda darlığına sahiptir. Bahsettiğimiz kriterler değerlendirilip plastik cerrahi ekibi ile konsültasyon sonrası ÖC uygunluğu tespit edilmiştir. Lefort 1 ve bisagittal splint osteotomi (BSSO) ile maxillanın 4 mm, mandibulanın 3 mm sagittal yönde ilerletilmesi, NEMO programı ve 3shape-3dmd taramaları ile ameliyat ölçümleri, splint tasarımı planlanmıştır. Fiksasyon mini vidalar ile sağlanmıştır. Cerrahi sonrası preprotetik hazırlık için 18 plak içeren şeffaf plak tedavisi uygulanmıştır.

**SONUÇ:** Hastaya ameliyat öncesi ve sonrasında uygulanan OSA formları hastanın nefes kalitesinde artış olduğu gözlenmiştir. Hastanın başlıca şikayeti olan uyku apnesi tedavi edilmiş ve estetik beklentisi karşılanmıştır. Bu vaka raporu ile dijital olarak planlanan ÖC ile maksiller mandibular ilerletme ameliyatının OSA hastasında başarısı gösterilmiştir.



## PB038

### **DIGITALLY PLANNED SURGERY FIRST APPROACH FOR A SLEEP APNEA PATIENT WITH CLASS II MALOCCLUSION: CASE REPORT**

**Elif Şentürk**, Ebru Sarı, Cansu Gedik, Damla Şen, Arzu Arı Demirkaya

Istanbul Okan University

**AIM:** Obstructive sleep apnea syndrome (OSAS) is a disease characterized by the blockage of the upper airways and a reduction in airflow. Advanced stages are treated with procedures like uvulopalatopharyngoplasty, nasal surgery, and maxillomandibular advancement to widen the upper airway. In this case report, a male patient who had undergone septoplasty and tipplasty with a tragus graft due to septal deviation and perforation, and still experienced sleep apnea despite three surgeries, was treated to alleviate his airway obstruction using a fully digital orthodontic approach.

**CASE-METHOD:** The Surgery-First Approach (SFA) involves performing jaw surgery first, followed by orthodontic treatment. SFA offers advantages over traditional methods. The early treatment of sleep problems being a key benefit in this case.

For SFA feasibility, patients must meet dental and skeletal criteria, including evaluating condyle position via tomography. Three-point contact must be assessed to avoid pre-surgical orthodontics.

Report details a male patient with skeletal class II malocclusion due to mandibular retrognathia, convex profile, class I dental relationship, and airway narrowing measured by computed tomography (CT). After assessing criteria and consulting with a reconstructive plastic surgeon, SFA was deemed suitable.

Lefort 1 and bilateral sagittal split osteotomy (BSSO) were planned, advancing the maxilla by 4 mm and the mandible by 3 mm. For surgical planning we used the NEMO program and 3shape-3dmd scans. Fixation is provided with mini screws. Post-surgical treatment included clear aligners with 18 plates to adjust incisor angles for pre-prosthetic preparation.

**CONCLUSION:** Pre- and post-surgery forms evaluating OSA showed significant improvement in the patient's breathing quality. The primary complaint of sleep apnea was resolved, and aesthetic expectations were met. This case report demonstrates the success of a digitally planned SFA with maxillomandibular advancement in an OSAS patient.

**Anahtar Kelimeler:** Skeletal Class II Malocclusion, Surgery-first approach, Digital Orthognathic Surgery Planning, Sleep Apnea



XIX. Uluslararası Türk Ortodonti Derneği Kongresi

Herkes için Dijital Ortodonti  
Klinik Uygulamalarda İpuçları ve Yenilikler

XIX<sup>th</sup> International Congress of Turkish Orthodontic Society  
Digital Orthodontics For Everyone  
Tips & Trends in Clinical Practice

02-06 Kasım / November 2024

Susesi Luxury Resort, Belek-Antalya



PB039

## DİJİTAL AŞAMALI RİJİD EKSTERNAL DİSTRAKSİYON UYGULAMASI: BİR VAKA RAPORU

Nilay Karabulut, Barış Başer

Karadeniz Teknik Üniversitesi Diş Hekimliği Fakültesi

**AMAÇ:** Bu vaka raporunun amacı, şiddetli maksiller hipoplazisi olan unilaterale dudak-damak yarıklı bir hastanın, Rijid Eksternal Distraksiyon (RED) aygıtı kullanılarak ve 3 boyutlu dijital tasarım ve üretim teknikleri uygulanarak gerçekleştirilen maksiller distraksiyon ile tedavi sürecini sunmaktır.

**OLGU SUNUMU:** 11 yaşındaki erkek hastanın klinik muayenesinde orta yüz yetersizliği, şiddetli maksiller gerilik, maksiller orta hatta yarık hattı, retruziv üst dudak, posterior çapraz kapanış ve diş eksiklikleri tespit edilmiştir. Ortodontik tedaviye maksiller genişletme ile başlanmış sabit ortodontik apareyler kullanılarak arkların hizalanması sağlanmıştır. Dijital aparey tasarlamak için hastanın 3 boyutlu ağız içi taraması alınmıştır. Ağız içi apareyin 3D metal printer ile üretimi yapılmıştır. Ağız içi apareye dış kollar lehimlenerek apareyden destek alınacak şekilde tasarlanmıştır. Rijid Eksternal Distraksiyon (RED) uygulaması için maksillanın Le Fort I osteotomisi ile tam mobilizasyonu gerçekleştirilmiş ve eksternal distraktör bağlanmıştır. Ameliyat sonrası yedinci günde maksiller distraksiyona başlanmış ve günlük 1 mm olacak şekilde aktiflenerek maksillanın distraksiyonu sağlanmıştır.



XIX. Uluslararası Türk Ortodonti Derneği Kongresi

Herkes için Dijital Ortodonti  
Klinik Uygulamalarda İpuçları ve Yenilikler

XIX<sup>th</sup> International Congress of Turkish Orthodontic Society

Digital Orthodontics For Everyone  
Tips & Trends in Clinical Practice

02-06 Kasım / November 2024

Susesi Luxury Resort, Belek-Antalya



**PB039**

## **DIGITAL STAGED RIGID EXTERNAL DISTRACTION APPLICATION: A CASE REPORT**

**Nilay Karabulut, Barış Başer**

Karadeniz Technical University Faculty of Dentistry

**PURPOSE:** The purpose of this case report is to present the treatment process of a patient with severe maxillary hypoplasia and unilateral cleft lip and palate using maxillary distraction achieved with the use of Rigid External Distraction (RED) device and 3D digital design and manufacturing techniques.

**CASE PRESENTATION:** Clinical examination of an 11-year-old male patient revealed midfacial deficiency, severe maxillary hypoplasia, maxillary midline cleft, retrusive upper lip, posterior crossbite, and dental deficiencies. Orthodontic treatment began with maxillary expansion using fixed orthodontic appliances to align the arches. A 3D intraoral scan of the patient was obtained to design a digital appliance. The intraoral appliance was manufactured using a 3D metal printer, with external arms soldered to support the appliance. Complete mobilization of the maxilla was achieved with Le Fort I osteotomy for Rigid External Distraction (RED) application, and an external distractor was attached. Maxillary distraction commenced on the seventh day post-surgery, with daily activations of 1 mm to achieve maxillary distraction.



PB040

## BİR DDY OLGUSU ÖRNEĞİNDE DİJİTAL OLARAK TASARLANMIŞ VE ÜRETİLMİŞ AYGIT İLE MAKSİLLER GENİŞLETME

Alpay Giray, Mine Özer, Begüm Köşker, Banu Mert, Ahu Acar

Okan Üniversitesi

**Amaç:** Damak yarığı, dental ve maksillofasiyal gelişimde önemli zorluklar oluşturan doğuştan gelen bir deformitedir ve genellikle maksiller yetersizlikleri düzeltmek amacıyla palatal genişleticilerin kullanılmasını gerektirir. Yarığın varlığı nedeniyle konvansiyonel yöntemlerle alınan ağız içi ölçüler, özellikle fistül varlığında komplikasyonlara yol açabilmekte ve hasta iş birliğine daha fazla ihtiyaç duymaktadır. Bu çalışmanın amacı, ağız içi ölçülerin dijital olarak alınması ve aygıtın dijital ortamda hekim tarafından tasarlanmasının uygulanabilirliğini ve etkinliğini araştırmaktır.

**Birey ve Yöntem:** 10 yaşında maksiller yetersizlik ve tek taraflı dudak damak yarığı olgusunda, maksiller genişletme ve ardından yüz maskesi kullanımını planlanmıştır. Dijital diş hekimliğindeki 3D tasarım ve metal sinterleme gibi gelişmelerden faydalanarak, hassas ve kişiye özel bir tedavi sağlamak amacıyla hastaya özel bir genişletici geliştirilmiştir. Tasarlanan genişletici aygıt, yüz maskesi kullanımına olanak tanıyacak şekilde çengeller içermektedir. Genişletme için kullanılan vida Leone marka olduğu için apareyin tasarımı, Leone firmasının 3D tasarım programı olan Leone 3D Designer kullanılarak gerçekleştirilmiştir. Genişletme öncesi ve sonrası değerlendirmelerin 3D tarama ve tomografi verisi kullanılarak yapılmıştır.

**Bulgular:** Olgunun genişletme öncesi ve sonrası tomografi kayıtları incelendiğinde, Maksimum nasal kavite genişliğinde 1.4mm, zygomatikomaksiller sütürün en alt kısımları arasında 0.4mm, maksiller palatal arkın en derin kısımları arasında 0.6mm, üst 1.azıların furkasyon bölgeleri arasındaki mesafede ise 4.2mm artış gözlemlenmiştir.

**Sonuç:** Edinilen bulgular ile genişleticinin yeterli etkinliğe sahip olduğu ve geleneksel yöntemlere kıyasla iyi bir alternatif olma potansiyelini taşıdığı görülmüştür. Maksiller genişleme ile birlikte dental ark hizalamasında iyileşme, hasta başında geçirilen sürede azalma ve hasta konforunda artış göstermiştir. Dijital tasarımın faydaları arasında daha yüksek hassasiyet, kişiye özel uyum, hızlı üretim süreleri ve daha az hata payı yer almaktadır. Bu araştırma, dijital tasarımın damak yarığı hastaları için ortodontik sonuçları iyileştirmede dönüştürücü potansiyelini vurgulamakta ve daha kişiselleştirilmiş ve etkili tedavi stratejilerinin önünü açmaktadır.



## PB040

### MAXILLARY EXPANSION WITH A DIGITALLY DESIGNED AND MANUFACTURED APPLIANCE IN A CLEFT LIP AND PALATE (CLP) CASE

Alpay Giray, Mine Özer, Begüm Köşker, Banu Mert, Ahu Acar

Okan University

**Objective:** Cleft palate is a congenital deformity that presents significant challenges in dental and maxillofacial development and often necessitates the use of palatal expanders to correct maxillary deficiencies. The presence of the cleft complicates conventional intraoral impressions, leading to airway obstruction and requiring greater patient cooperation. This study aims to investigate the feasibility and efficacy of obtaining digital intraoral measurements and designing the appliance by a doctor in a digital environment.

**Methods:** The case involves a 10-year-old patient with maxillary deficiency and unilateral cleft lip and palate. Treatment plan includes expansion followed by the use of a face mask. Leveraging advancements in digital dentistry, such as 3D design and metal sintering, a custom expander was developed to provide precise and patient-specific treatment. Designed expander appliance includes hooks to facilitate the use of a face mask. The appliance design was carried out using Leone 3D Designer software, as the expansion screw used was of the Leone brand. This study gained pre- and post-expansion assessments conducted using 3D scanning and tomography.

**Results:** Examination of the patient's pre- and post-expansion tomography records revealed the following differences: an increase of 1.4mm in the maximum nasal cavity width, 0.4mm between the most inferior parts of the zygomaticomaxillary suture, 0.6mm in the deepest parts of the maxillary palatal arch, and 4.2mm in the distance between the furcation areas of the upper first molars.

**Conclusion:** The findings highlight the expander's effectiveness and its potential to be an acceptable alternative to conventional methods. Reduced chair time and increased patient comfort were observed. The benefits of digital design include higher precision, custom fit, rapid production times, and reduced clinical bias. This research underscores the transformative potential of digital design in improving orthodontic outcomes for cleft palate patients and paves the way for more personalized and effective treatment strategies.





PB041

## NAZOALVEOLAR ŞEKİLLENDİRME UYGULANAN TEK TARAFLI TAM DUDAK- DAMAK YARIKLI BİR BEBEKTE BURUNDA GÖRÜLEN DEĞİŞİMİN DİJİTAL ORTAMDA DEĞERLENDİRİLMESİ

Bengüsu Kaya, Sevgi Eledağ Koçdor, Huriye Çelik, Damla Karakaya Özdemir, Dilara Kahraman

İstanbul Okan Üniversitesi Ortodonti Anabilim Dalı

**AMAÇ:** Bu anomaliye sahip bireylere ameliyat öncesi ortopedik tedavilerden nazoalveolar şekillendirme en yaygın olanıdır. Bu olgu sunumunun amacı, nazoalveolar şekillendirme ve dudak ameliyatı sonrasında nazal değişiklikleri 3 boyutlu görüntüleme tekniği kullanarak değerlendirmektir.

**GEREÇ VE YÖNTEM:** Fakültemize başvuran tek taraflı tam dudak damak yarıklı bebeğe nazoalveolar şekillendirme yöntemiyle cerrahi öncesi ortopedi tedavisi yapılmıştır. Bu amaçla bebeğin kliniğe geldiği gün dijital ölçüleri, yüz taraması ve fotoğrafları alınmış, nazoalveolar şekillendirme aygıtı dijital ortamda tasarlanıp uygulanmış, 3 hafta sonrasında burun yükselteci aygıtı eklenmiştir. Bebek haftada bir kontrole çağrılmış, plakta gerekli aşındırmalar, ilaveler ve aktivasyonlar yapılmıştır. Yarık hatlar birbirine yaklaşıp burun aktivasyonu tamamlanana kadar aygıt aktivasyonlarına devam edilmiştir. Bebeğin, ameliyattan hemen öncesi ve sonrası kayıtları alınmıştır. Bebeğin yüz taramaları Shining 3D Face Scanner ile yapılmış. Bu taramalardaki profil görüntüleri NemoStudio 2024 programına aktırılarak nazolabial ölçümleri yapılmıştır. Kolumellanın yüksekliği ve burun deliklerinin genişliği Shining 3D Dental Scanner yazılımı kullanılarak ölçülmüştür. Analizleri yaparken Shining 3D programında kalibrasyona gerek kalmadan birbir ölçüm yapılabilir. Ancak program açısız ölçümlere olanak vermemektedir. Bu sebeple Shining 3D Face Scanner aygıtıyla alınan yüz tarama verisi NemoStudio2024 'e aktırılarak açısız ölçümler (nazolabial ölçümler) burada gerçekleştirilmek zorunda kalmıştır.

**BULGULAR:** Nazoalveolar şekillendirme aygıtı kullanımı sonucu bebeğin nazolabial açısı 142,6 ° den 111,1 ° ye düşmüştür. Aynı zamanda yarık tarafında bulunan burun deliğinin yüksekliği 1 mm'den 5.5 mm'ye çıkmış, genişlik 15.5 mm'den 12.9 mm'ye düşmüştür.

**SONUÇ:** Bebekte sadece nazoalveolar şekillendirme uygulanarak bebeğin nazolabial açı değerinde önemli ölçüde azalma, nazal deviasyonunda düzelme ve kolumella yüksekliğinde artış kaydedilmiştir. Aynı zamanda nazal deviasyon büyük oranda düzelmiş, burun deliklerinin yüksekliği artmış, genişliği azalmıştır. Dudak damak yarıklı bebeklerde dijital ölçü tekniğinin konvansiyonel ölçü tekniğine kıyasla aspirasyon açısından daha güvenli olduğu, hasta kayıtlarının standardizasyonunun daha kolay sağlandığı ve bu sayede analizlerin daha doğru yapılabileceği düşünülmektedir.



XIX. Uluslararası Türk Ortodonti Derneği Kongresi

Herkes için Dijital Ortodonti  
Klinik Uygulamalarda İpuçları ve Yenilikler

XIX<sup>th</sup> International Congress of Turkish Orthodontic Society

Digital Orthodontics For Everyone  
Tips & Trends in Clinical Practice

02-06 Kasım / November 2024

Susesi Luxury Resort, Belek-Antalya



**PB041**

## **EVALUATION OF NASAL CHANGES IN A BABY WITH UNILATERAL COMPLETE CLEFT LIP AND PALATE AFTER NASAL ALVEOLAR MOLDING IN A DIGITAL ENVIRONMENT**

**Bengüsu Kaya**, Sevgi Eledağ Koçdor, Huriye Çelik, Damla Karakaya Özdemir, Dilara Kahraman

Istanbul Okan University Faculty Of Dentistry Department Of Orthodontics

**Objective:** The case report aims to evaluate nasal changes in a baby with unilateral complete cleft lip and palate following nasal alveolar molding (NAM) and lip surgery using three-dimensional imaging techniques.

**Materials and Methods:** A baby with unilateral complete cleft lip and palate underwent pre-surgical orthopedic therapy using NAM. Digital measurements, facial scans, and photographs were taken on the first clinic visit. A digitally designed NAM device was applied, followed by the addition of a nasal stent after three weeks. Weekly check-ups allowed for adjustments and activations until the cleft margins approached each other, completing nasal activation. Pre- and post-surgery records were captured using the Shining 3D Face Scanner. Nasolabial measurements were analyzed with the NemoStudio 2024 program. The height of the columella and the width of the nostrils were measured using Shining 3D Dental Scanner software, which facilitated direct measurements but required NemoStudio 2024 for angular measurements.

**Results:** The NAM device led to a reduction in the baby's nasolabial angle from 142.6° to 111.1°. The height of the cleft-side nostril increased from 1 mm to 5.5 mm, and the width decreased from 15.5 mm to 12.9 mm.

**Conclusion:** NAM significantly reduced the nasolabial angle, improved nasal deviation, and increased columella height. The height of the nostrils increased, and their width decreased. Digital measurement techniques proved safer for babies with cleft lip and palate, minimizing the risk of aspiration and allowing for standardized patient records, resulting in more accurate analyses.



## PB042

### DUDAK DAMAK YARIKLI BİR HASTANIN ARK BOYUNCA DİSTRAKSİYON (AWDA) PROTOKOLÜ İLE TEDAVİSİ: OLGU SUNUMU

Selim Can Çakır, İrem Nur Kısı, Elif Nur Yoğurtçu, Elvin Eralp, Nejat Ervedi

İstanbul Okan Üniversitesi Diş Hekimliği Fakültesi Ortodonti Anabilim Dalı

**Amaç:** Bu olgu sunumunda dijital olarak tasarlanmış ark boyunca distraksiyon aygıtının (AWDA) hazırlanması, uygulanması ve sonuçları anlatılacaktır.

**Olgu:** 9 yaşında dudak damak yarıklı (DDY) erkek hasta kliniğe dişlerinin görünmemesi, düzgün konuşamama şikayetleriyle kliniğimize başvurdu. Hastanın muayenesinde; her 3 yönde de şiddetli maksiller gelişim yetersizliği, şiddetli sirküler çapraz kapanış; -12 mm overjet, 6 mm overbite, dental orta hat sapması olduğu tespit edildi. Sefalometrik değerlendirmede; azalmış vertikal büyüme yönü ve maksiller gelişim yetersizliğine bağlı iskeletsel Sınıf III ilişki (SNA:71°, SNB:76°, ANB:-5°) tespit edildi. Hastada mevcut olan şiddetli maksiller vertikal, transvers, sagittal yön boyut yetersizliği ve şiddetli sirküler çapraz kapanış varlığından denenen genişletme aygıtları ve braketleme başarısız oldu. Hasta 15 yaşına geldiğinde, dijital olarak tasarlanmış AWDA aygıtı ile üst çenede lineer ve ark boyunca dentoalveoler distraksiyon yapılmasına karar verildi. Bu yolla yarık bölgesinin küçültülmesi, üst dentoalveoler yapının öne taşınması ve üst arkın protetik rehabilitasyonu hedeflendi. Rutin AWDA protokolünden farklı olarak hastada seviyeleme yapılmadan doğrudan döküm kuronlar braket gibi kullanılarak 0.8mm yuvarlak arklar üzerinde osteotomi hatları açıldıktan sonra AWDA protokolüne başlandı. Distraksiyon sonucu oluşan kemikte 3 ay sonra osteotom yardımıyla primer stabilizasyonu yüksek olacak şekilde implantlar uygulandı ve protetik rehabilitasyon tamamlandı.

**Bulgular:** AWDA uygulaması sonrası hastanın sağ segmenti 25 mm sol segmenti 20 mm öne alındı. Sefalometrik radyografi üzerinde üst 1. azı dişin kolesi ile üst santral dişin kolesi arasında tedavi öncesi 24 mm olan mesafenin 37 mm'ye çıktığı ve dentoalveolar olarak ön arka yönde 13mm ilerleme kaydedildiği görüldü. SNA açısı 9° arttı (SNA:80° SNB:82° ANB:-2°). Yarık bölgesi küçültüldü. İdeal overjet ve overbite ilişkisi sağlandı. AWDA sürecinde hastanın konuşmasının bir miktar düzeldiği görüldü.

**Sonuçlar:** AWDA, ark boyu distraksiyonunu sağlamanın yanında maksillanın sagittal yöndeki distraksiyonunu da sağlayarak maksillo-mandibular ilişkide de düzeltme sağladı. AWDA maksiller ilerletme cerrahisine iyi bir alternatiftir.



**PB042**

**TREATMENT OF A CLEFT LIP AND PALATE PATIENT USING ARCHWISE DISTRACTION APPLIANCE (AWDA) PROTOCOL: A CASE REPORT**

**Selim Can Çakır**, İrem Nur Kısı, Elif Nur Yoğurtçu, Elvin Eralp, Nejat Ervedi

Istanbul Okan University Faculty of Dentistry Department of Orthodontics

**Objective:** This case report describes the preparation, application, and outcomes of a digitally designed ArchWise Distraction Appliance (AWDA) .

**Case:** A 9 years old male patient with cleft lip and palate (CLP) presented to our clinic with complaints of teeth not being visible and difficulty in speech. Clinical examination revealed severe maxillary hypoplasia in all dimensions, severe circular crossbite, -12mm overjet, 6mm overbite, and dental midline deviation. Cephalometric evaluation indicated reduced vertical growth and skeletal Class III relationship due to severe maxillary hypoplasia (SNA: 71°, SNB: 76°, ANB: -5°). Despite attempts with expansion appliances and braces, severe maxillary vertical, transverse, sagittal dimension deficiencies and severe circular crossbite persisted. At the age of 15, it was decided to perform linear and arch-wise dentoalveolar distraction in the maxilla using a digitally designed AWDA device. Reduce cleft area, advance upper dentoalveolar structure. Unique AWDA method: Direct osteotomy with 0.8mm archwires, no leveling. After 3 months, implants for stabilization, completing prosthetic rehabilitation.

**Findings:** Following AWDA application, the patient's right segment was advanced by 25mm and the left segment by 20mm. Cephalometric radiography showed an increase from 24mm to 37mm in the pre-treatment distance between the cusp of the upper first molar and the cusp of the upper central incisor, with 13mm of anterior-posterior dentoalveolar advancement. The SNA angle increased by 9° (SNA: 80°, SNB: 82°, ANB: -2°). The cleft area was reduced, achieving ideal overjet and overbite relationships. Improvement in the patient's speech was observed during the AWDA process.

**Conclusions:** AWDA not only facilitates arch length distraction but also corrects sagittal distraction of the maxilla, thereby improving maxillo-mandibular relationships. AWDA proves to be a viable alternative to maxillary advancement surgery.



PB043

## 5 OLGU SUNUMUNDA TAM OLMAYAN PRİMER DAMAK YARIKLARINDA NOSTRİL TUTUCU KULLANIMI SONRASI NOSTRİL SİMETRİSİNİN İNCELENMESİ

**Zeynep Sunay Şahin Tomakin**, Servet Serenay Şekerci Doyduk, Zeynep Cengiz, Damla Şen Hatice İrem Lapacı Özle

İstanbul Okan Üniversitesi Diş Hekimliği Fakültesi Ortodonti Anabilim Dalı

**Amaç:** Dudak damak yarıklı bebeklerde dudak ameliyatı sonrası nostril kullanımı yaygın bir uygulamadır. Oysa asimetrik primer onarım öncesinde nostril tutucuyu nostril kıkırdaklarını gelecek şekilde kullandırıldığında düzelebilmektedir. Plastik cerrahlar daha simetrik olarak şekillendirilmiş burun kıkırdakları varlığında primer onarımı yapmayı tercih etmektedirler. Bu sunumun amacı tam olmayan primer damak yarıklı bebeklerde kullandırılan nostril tutucuların nostril simetrisine etkisini incelemektir.

**Gereç ve Yöntem:** Tam olmayan primer damak yarıklı 5 bebeğe nostril simetrisini sağlamak amacıyla, tam gün olacak şekilde nostril tutucu kullandırılmıştır. Bebeklerden ikisinde sağ yarıklı, üçünde sol tarafta yarıklı bulunmaktadır. Bebeklere aylık randevular verilmiş ve her seans fotoğrafları kaydedilmiştir. Nostril tutucunun aktif olmadığı durumda nostril tutucu 1 boy büyütülmüştür. Hastaların başvurduğu seans (T1), ameliyat öncesi seans (T2) ve ameliyat sonrası (T3) olarak üç dönem kayıtları incelenmiş; burun deliklerinin en geniş dikey ve yatay boyutları ölçülerek aralarındaki orantı (nostril oranı) hesaplanmıştır. Ameliyattan sonra hastalara nostril tutucunun 6 ay kullanılması önerilmiştir. 5 bebekten 1 tanesi bu öneriye uymamıştır.

**Bulgular:** T1 döneminde yarıklı tarafında nostril oranı ortalaması 0.4, sağlam tarafta 0.84, T2 döneminde yarıklı tarafında nostril oranı ortalaması 0.5, sağlam tarafta 0.9, T3 döneminde yarıklı tarafında nostril oranı ortalaması 0.6, sağlam tarafta 0.94 olarak hesaplanmıştır. Hastaların yarıklı ve sağlam tarafın nostril oranlarının T1 ortalaması 1.59, T2 ortalaması 1.53 ve T3 ortalaması 1.29 olarak hesaplanmıştır. Ameliyat sonrası nostril kullanımını uygulayamayan bebekte yarıklı ve sağlam taraf nostril oranı T1 'de 1.57, T2'de 1.89 ve T3'de 2.4 olarak hesaplanmıştır.

**Sonuç:** Ameliyat öncesi nostril kullanımı sonucu iki nostril oranlarının birbirlerine yaklaştığı görülmüştür. Ameliyat sonrası dönemde bu oranlar birbirine daha yaklaşmaktadır. Sağ ve sol nostril oranının ise T1 döneminden T3 döneme kadar 1'e yaklaştığı görülmüştür. Ancak postoperatif nostril kullanımının bırakıldığı bebekte nostril asimetrisinin T1 döneme göre arttığı gözlenmiştir.



### PB043

## INVESTIGATION OF NOSTRIL SYMMETRY AFTER THE USE OF NOSTRIL RETAINERS IN INCOMPLETE PRIMARY CLEFT PALATE (IPCP) IN 5 CASE REPORTS

**Zeynep Sunay Şahin Tomakin**, Servet Serenay Şekerci Doyduk, Zeynep Cengiz, Damla Şen Hatice İrem Lapacı Özle

İstanbul Okan University Faculty of Dentistry Department of Orthodontics

**Aim:** It is a common procedure to use nostril retainer, after lip surgery in babies with IPCP. However, asymmetries can be corrected when retainer is used preoperatively. Surgeons prefer to perform surgery in presence of relatively symmetrically shaped nasal cartilages. This study focuses on the effect of nostril retainers on patients with IPCP.

**Materials and Methods:** To provide nostril symmetry, 5 patients with IPCP were given nostril retainer for fulltime use. Two patients had cleft on the right side, three on the left. If the retainer was not active during monthly visits, diameter was increased by 1 size.

Records were taken on 3 periods; first visit(T1), preoperative(T2), postoperative(T3).

The widest vertical and horizontal dimensions of the nostrils were measured and the ratio (nostril ratio, NR) between them was calculated. Postoperatively, patients used the retainer for 6 months. 1 of 5 patients did not follow this procedure.

**Results:** For T1, the mean NR was calculated as 0.4 on cleft side and 0.84 on intact side. For T2, the mean NR on cleft side was calculated as 0.5 and 0.9 on intact side. For T3, the mean NR on cleft side was calculated as 0.6 and 0.94 on intact side.

For T1 mean NR of cleft and intact side of patients was calculated as 1.59, T2 mean 1.53 and T3 mean 1.29. In the baby who could not use retainer postoperatively, the ratio of cleft and intact side nostril was calculated as 1.57 at T1, 1.89 at T2 and 2.4 at T3.

**Conclusion:** As a result of preoperative use of retainer, two NRs approached each other. These ratios approached each other postoperatively. Right and left nostril ratio approached 1 from the T1 period to the T3 period. However, nostril asymmetry increased in patient whose postoperative use was discontinued.



XIX. Uluslararası Türk Ortodonti Derneği Kongresi

Herkes için Dijital Ortodonti  
Klinik Uygulamalarda İpuçları ve Yenilikler

XIX<sup>th</sup> International Congress of Turkish Orthodontic Society  
Digital Orthodontics For Everyone  
Tips & Trends in Clinical Practice

02-06 Kasım / November 2024

Susesi Luxury Resort, Belek-Antalya



PB044

## SINIF II DİVİZYON I MALOKLÜZYONU OLAN HASTANIN DİJİTAL TWINBLOK İLE FONKSİYONEL TEDAVİSİ

Sevil GÖKCEK, Barış BAŞER

KARADENİZ TEKNİK ÜNİVERSİTESİ DİŞ HEKİMLİĞİ FAKÜLTESİ

**GİRİŞ:** Alt çenesi geride olan büyüme gelişim dönemindeki hastanın dijital twinblok kullanılarak fonksiyonel tedavisini sunmayı amaçlar.

**BİREY VE YÖNTEM:** Kronolojik yaşı 11 Yıl 4 ay olan kız hasta alt çenesinin geride olması şikayeti ile kliniğimize başvurmuştur. Ekstraoral muayenesinde konveks profile sahiptir. İntraoral muayenesinde üst çenede 3 mm alt çenede 5 mm çapraşıklık mevcuttur. Sağ ve sol sınıf 2 kanin ve molar ilişkiye sahiptir. Overjeti 10 mm overbite'ı 7 mm'dir. Klinik muayenesinde üst orta hattın yüz orta hattına göre 1 mm, alt orta hattın ise 2 mm solda olduğu tespit edilmiştir. Tedavi planı; dijital twinblok ile fonksiyonel tedavidir.

**TEDAVİ:** intraoral 3 boyutlu tarama kaydı alınarak dijital ortamda alt çene; kaninler sınıf 1 ilişkiye gelecek şekilde öne kaydırılmıştır. Elde edilen 3 boyutlu dijital modeller üzerinde 3d yazıcılarla reçineden rampaları lateralde olan dijital bir twinblok apareyi üretilmiştir.

**SONUÇ:** Toplam tedavi süresi 11 aydır. Hastadaki kooperasyon bozukluğu ve apareyini kullanmaması nedeniyle hareketli dijital twinblok kullanımından sabit ortodontik tedaviye geçilmiştir.



XIX. Uluslararası Türk Ortodonti Derneği Kongresi

Herkes için Dijital Ortodonti  
Klinik Uygulamalarda İpuçları ve Yenilikler

XIX<sup>th</sup> International Congress of Turkish Orthodontic Society

Digital Orthodontics For Everyone  
Tips & Trends in Clinical Practice

02-06 Kasım / November 2024

Susesi Luxury Resort, Belek-Antalya



**PB044**

## **FUNCTIONAL TREATMENT OF A PATIENT WITH CLASS II DIVISION I MALOCCLUSION WITH DIGITAL TWINBLOCK**

**Sevil Gökcek, Barış Başer**

Karadeniz Technical University Faculty Of Dentistry

**INTRODUCTION:** To present the functional treatment of a patient in the growth and developmental period with a receding mandible using a digital twinblock.

**SUBJECT AND METHOD:** A female patient with a chronological age of 11 years and 4 months was admitted to our clinic with the complaint of a receding lower jaw. Extraoral examination revealed a convex profile. Intraoral examination revealed 3 mm crowding in the upper jaw and 5 mm crowding in the lower jaw. She has right and left class 2 canine and molar relationships. Her overjet is 10 mm and overbite is 7 mm. Clinical examination revealed that the upper midline was 1 mm to the left of the facial midline and the lower midline was 2 mm to the left. Treatment plan; functional treatment with digital twinblock.

**TREATMENT:** Intraoral 3-dimensional scan recordings were taken and the lower jaw was digitally shifted forward so that the canines were in class 1 relationship. A digital twin-block appliance with lateral ramps was produced from resin with 3D printers on the 3D digital models obtained.

**CONCLUSIONS:** The total duration of treatment was 11 months. Due to the patient's uncooperation and failure to use the appliance, we switched from the use of a removable digital twinblock to fixed orthodontic treatment.





XIX. Uluslararası Türk Ortodonti Derneği Kongresi

Herkes için Dijital Ortodonti  
Klinik Uygulamalarda İpuçları ve Yenilikler

XIX<sup>th</sup> International Congress of Turkish Orthodontic Society  
Digital Orthodontics For Everyone  
Tips & Trends in Clinical Practice

02-06 Kasım / November 2024

Susesi Luxury Resort, Belek-Antalya



PB045

## YERLİ VE ÖZEL ÜRETİM REÇİNE İLE DİJİTAL İNDİREKT BRAKETLEME UYGULAMASI: VAKA RAPORU

Vaeel Gazi, Özgür Aydın, Çağan Seyhan, Furkan Açıkgözoğlu, Aybüke Ensarioğlu

İstanbul Okan Üniversitesi

**Amaç:** Bu olgu sunumunun amacı yerli bir firma tarafından indirekt braketlemeye özel olarak üretilen reçine kullanarak dijital olarak tasarlanan ve 3 boyutlu yazıcı ile basılan plakların üretimi ve hastaya uygulanmasının anlatılmasıdır.

**Olgu:** 30 yaşında kadın hasta, kliniğimize profilini beğenmediği şikayeti ile başvurmuştur. Hasta daha önce ortodontik tedavi görmüş olup, klinik muayene ve sefalometrik analizleri sonucunda Konveks profile sahip, dikey büyüme paternli ve Sınıf II mandibular retrognatisi olduğu ve ortognatik cerrahi ile yeniden tedavi edilmesi gerektiğine karar verilmiştir. Bu nedenle hastanın braket pozisyonlandırılmalarının olabildiğince doğru olması hedeflenmektedir. Hastadan 3Shape cihazı ile ağız içi taraması alınmıştır. Braket pozisyonları OrthoAnalyzer programında dijital olarak ayarlanmış ve plaklar Appliance Design modülü üzerinde tasarlanmıştır. Plakların STL formatı üretici firmaya iletilmiştir. Yerli bir firma tarafından indirekt braketlemeye özel üretilen reçine (Custom IBT Resin) kullanılarak dijital tasarlanan taşıyıcı plaklar Creality Halot Sky 3D yazıcısında basılmıştır. İlk denemede plakların rijiditesi istenilen gibi olmasa da reçine formülü firma tarafından yeniden düzenlenerek uygulamaya hazır hale getirilmiştir. Alt ve üst braketler dijital olarak üretilen taşıyıcı plaklar aracılığıyla kliniğimizde hastaya uygulanmıştır. Sırasıyla 0.014, 0.016-0.022 NiTi teller ile yapılan seviyeleme sonrasında ağız içi muayene ve alınan panoramik röntgen incelemesinde düzgün diş diziliminin tamamlandığı ve kök paralelliğinin sağlanmış olduğu gözlenmiştir.

**Sonuç:** Dijital olarak planlanan braket pozisyonları ile braket konumlarının direkt uygulamalara göre daha doğru olduğu, hekimin hasta başında geçirdiği sürenin ise daha az olduğu gözlenmiştir. Yerli üretim olan ve indirekt braketlemeye özel üretilen reçine sayesinde braketleri hastaya uygulamanın daha kolay olduğu ve maliyetin diğer dijital taşıyıcı üretimlerine göre daha düşük olduğu düşünülmektedir.



XIX. Uluslararası Türk Ortodonti Derneği Kongresi

Herkes için Dijital Ortodonti  
Klinik Uygulamalarda İpuçları ve Yenilikler

XIX<sup>th</sup> International Congress of Turkish Orthodontic Society

Digital Orthodontics For Everyone  
Tips & Trends in Clinical Practice

02-06 Kasım / November 2024

Susesi Luxury Resort, Belek-Antalya



**PB045**

## **DIGITAL INDIRECT BRACKET APPLICATION WITH LOCALLY AND SPECIALLY PRODUCED RESIN: A CASE REPORT**

**Vaeel Gazi**, Özgür Aydın, Çağan Seyhan, Furkan Açıkgozoğlu, Aybüke Ensarioğlu

Istanbul Okan University

**Purpose:** The aim of this case report is to describe the production of digitally designed and 3d printed trays using specifically produced resin for indirect bonding by a local company and their application to the patient.

**Case:** A 30-year-old female patient applied to our clinic with complaints about her facial profile. The patient had previously undergone orthodontic treatment, and as a result of clinical examination and cephalometric analysis, it was determined that she had a convex profile, vertical growth pattern and Class II mandibular retrognathia, and it was decided to retreat with orthognathic surgery. For this reason, it is aimed for the patient's bracket positioning to be as accurate as possible. An intraoral scan was performed using the 3Shape device. Bracket positions were digitally set up using the OrthoAnalyzer software, and the trays were designed on the Appliance Design module. STL format of the trays were sent to the manufacturer. Digitally designed trays were printed on the Crealty Halot Sky 3D printer using resin (Custom IBT Resin) produced by a local company specifically for indirect bonding. Although the rigidity of the trays was not as desired in the first attempt, the resin formula was rearranged by the company and made ready for application. On the same appointment indirect bonding of the lower and upper brackets were applied to the patient in our clinic. After leveling with 0.014, 0.016-0.022 NiTi wires, intraoral examination and panoramic x-rays showed proper tooth alignment and root parallelism.

**Result:** Digitally planned bracket positions are more accurate compared to direct applications, and the chair time is reduced. It is believed that the locally produced resin, specifically designed for indirect bonding, facilitated easier bracket application and was more cost-effective than other digital carrier production methods.



PB046

## MAKSİLLER RETROGNATI VE SINIF I MOLAR İLİŞKİNİN MİNİVİDA DESTEKLİ DİJİTAL EKSPANSİYON VE DİSTALİZASYON APAREYİ VE YÜZ MASKESİ İLE TEDAVİSİ: OLGU SUNUMU

Sinem Koca, Nilüfer İrem Tunçer

Başkent Üniversitesi

**AMAÇ:** Maksiller protraksiyon yapılacak iskeletsel Sınıf 3 vakalarda, tabloya Sınıf I molar ilişki eşlik ediyorsa protraksiyonu takiben bozulan molar ilişkisi düzeltmek için maksiller molarların distalizasyonu gerekebilmektedir. Bu olgu sunumunun amacı; maksiller ekspansiyon ve protraksiyon ile molar distalizasyonu için eklentiler içeren dijital tasarlanmış bir aparey ve yüz maskesi ile yapılan tedavinin süreç ve sonuçlarını sunmaktır.

**BİREY VE YÖNTEM:** Sekiz yıl 7 ay kronolojik yaşta sahip kız hasta kliniğimize üst çenesinin geride olması şikayetiyle başvurmuş ve ailesinde iskeletsel Sınıf 3 anomaliye sahip bireyler olduğu öğrenilmiştir. Hastanın, orta yüzde çöküklükle karakterize konkav profile sahip olduğu belirlenmiştir. İntraoral muayenede negatif overjet (-1,2 mm), azalmış overbite (1 mm), sağda başa baş sınıf II solda sınıf I molar ilişki ve maksillada -5,6 mm yer darlığı olduğu görülmüştür. Sefalometrik değerlendirmede maksiller etrognatiye bağlı (SNA:76,2°) iskeletsel Sınıf 3 anomali (ANB:-2,8°, Wit's:-7,3 mm) ile birlikte alt keserlerin retrokline (IMPA:83,2°) olduğu bulunmuştur. Tüm bu sorunları dijital tasarlanan bir aparey ile kombine bir şekilde çözmek hedeflenmiştir. Aparey, palatinalde üçüncü rugalar bölgesine yerleştirilen iki adet minividadan ankraj alacak şekilde tasarlanmıştır. Orta hatta yerleştirilen ekspansiyon vidasının yanı sıra daimi 1. molarların palatinaline distal yöne çalışan vidalar yerleştirilmiştir. Yüz maskesi kullanımı için lateral ve kanin dişler arasından bukkale uzanan hooklar kullanılmıştır. Alt çenede ise keser retrokline-nasyonunu önlemek amacıyla lingual ark tercih edilmiştir.

**BULGULAR:** Bir yıl süren tedavi sonunda hastada orta yüzde dolgunlaşma ile daha dengeli bir profil sağlandığı, pozitif overjet elde edildiği, sağda Sınıf I molar ilişkisinin elde edildiği, solda ise korunduğu ve maksiller yer darlığının giderildiği gözlenmiştir.

**SONUÇ:** Farklı dental ve iskeletsel maloklüzyonları bir arada bulunduran hastalarda ihtiyaca yönelik tasarlanan dijital apareyler ile tedavi süresi, hasta konforu ve tedavi sonuçları iyileştirilebilmektedir.



## PB046

### TREATMENT OF MAXILLARY RETROGNATHIA AND CLASS I MOLAR RELATIONSHIP WITH DIGITAL EXPANSION AND DISTALIZATION APPLIANCE AND FACE MASK: A CASE REPORT

Sinem Koca, Nilüfer İrem Tunçer

Başkent University

**AIM:** In skeletal Class III cases with an accompanying Class I molar relationship, distalization of the maxillary molars may be necessary after protraction of the maxilla to correct the disrupted molar relationship. The aim of this case report is to present the treatment process and outcomes using a digitally-designed appliance for maxillary expansion, protraction, and molar distalization with a face mask.

**SUBJECT AND METHOD:** An 8-year and 7-month-old female patient came to our clinic with a retruded upper jaw and a family history of skeletal Class III anomaly. She had a concave profile characterized by midfacial deficiency. Intraoral examination showed negative overjet (-1.2mm), decreased overbite (1mm), half-cusp Class II molar relationship on the right-side and Class I molar relationship on the left-side, and -5.6 mm of maxillary crowding. Cephalometric analysis revealed skeletal Class III (ANB:-2.8°, Wit's:-7.3mm) anomaly due to maxillary retrognathia (SNA:76.2°) accompanied with retroclined lower incisors (IMPA:83.2°). The aim was to resolve all problems with a digitally-designed appliance. The appliance was anchored on two mini-screws placed on the third rugae area palatally. Besides the mid-palatal expansion screw, distally-activated screws for distalization were placed palatal to the permanent first molars. Hooks to use face-mask were extended from the palatal-side, passing between the lateral and canines. A lingual arch was used in the lower jaw to prevent incisor retroclination.

**RESULTS:** At the end of the one-year-lasting treatment, it was observed that a more balanced profile was achieved, positive overjet was obtained, a Class I molar relationship was established and maxillary crowding was resolved.

**CONCLUSIONS:** In patients with various dental and skeletal malocclusions; digitally designed appliances tailored for the individual needs can improve treatment duration, patient comfort and outcomes.



PB047

## İSKELETSEL SINIF III HASTANIN 'ERKEN CERRAHİ' KONSEPTİYLE TEDAVİSİ

Halime SARAÇ KALE<sup>1</sup>, Gökhan ÇOBAN<sup>1</sup>, Ahmet Emin DEMİRBAŞ<sup>2</sup>, Emrah SOYLU<sup>2</sup>

<sup>1</sup>Erciyes Üniversitesi Diş Hekimliği Fakültesi Ortodonti AD

<sup>2</sup>Erciyes Üniversitesi Diş Hekimliği Fakültesi Ağız, Diş ve Çene Cerrahisi AD

**Amaç:** İskeletsel sınıf III maloklüzyon, maksiler retrognati-mandibuler prognati veya her ikisinin kombinasyonu ile oluşabilen bir bozukluktur. Bu dentofasiyal bozukluk erişkin hastalarda ortognatik cerrahi tedavi metodu ile düzeltilebilmektedir. Bu vaka raporunda iskeletsel sınıf III maloklüzyona sahip hastanın 'erken cerrahi' tedavi protokolüyle tedavi aşamalarını ve ameliyat sonrası 3. Ay sonuçlarını sunmaktadır.

**Olgu:** Kliniğimize alt çenesinin önde olması ve üst dişlerinin görünmemesi şikâyetiyle başvuran 20 yaşındaki kadın hastada yapılan klinik ve radyolojik muayene sonucunda maxiller retrognati, mandibular prognati ve derin kapanışa sahip (ob: 5 mm) olduğu (SNA:78,1°, SNB: 85,7°, ANB: -7,6°, Wits: -9,4 mm) ve dental sınıf III maloklüzyon teşhis edilmiştir. Cerrahi öncesi gerçekleştirilen ortodontik tedavide mandibuladaki derin spee eğrisini düzelterek ve cerrahi aktivasyonu sağlayacak şekilde tersine speeli ark telleri kullanılmıştır. Dişlerin yerine alınarak sıralanması, dental arkların seviyelenmesi ve dekompanze edilmesi toplamda 6 ay sürmüştür. Yapılan cerrahi sert ve yumuşak doku değerlendirmesinin ardından, maksillanın Le fort 1 osteotomisi ile 5 mm anteriora alınması, mandibulanın 2 mm posteriora alınması ve 3 mm sağda olan çene ucunun sola alınması uygun görülmüştür.

**Bulgular:** Ameliyat sonunda yapılan klinik ve radyolojik incelemede iskeletsel sınıf I ilişkisi (SNA:82,9°, SNB:82,4°, ANB:0,4°, Wits: -5,6 mm), ideale yakın overjet, overbite ve ortognatik bir profil elde edilmiştir. Ameliyat öncesi 6 ay ve ameliyat sonrası retansiyonu sağlayabilmek için minimum 4-6 ay ağızda teller tutularak tedavinin toplamda 10-12 ay gibi bir sürede tamamlanması hedeflenmektedir.

**Sonuç:** İskeletsel sınıf III maloklüzyona sahip hastada 'erken cerrahi' yaklaşımı ile elde edilen estetik ve fonksiyonel dentofasiyal kazanımlar, kısalmış tedavi süresi, yüksek hasta memnuniyeti vb. başarılı sonuçlar sunmaktadır.



## PB047

### TREATMENT OF SKELETAL CLASS III PATIENT WITH 'SURGERY EARLY' CONCEPT

Halime SARAÇ KALE<sup>1</sup>, Gökhan ÇOBAN<sup>1</sup>, Ahmet Emin DEMİRBAŞ<sup>2</sup>, Emrah SOYLU<sup>2</sup>

<sup>1</sup>Erciyes University Faculty of Dentistry Department of Orthodontics

<sup>2</sup>Erciyes University Faculty of Dentistry, Department of Oral and Maxillofacial Surgery

**Objective:** Skeletal class-III malocclusion is a disorder that can occur with maxillary retrognathia-mandibular prognathia or a combination of both. This dentofacial disorder can be corrected by orthognathic surgical treatment method in adult patients. This case report presents the treatment stages of a patient with skeletal class-III malocclusion with the 'Surgery Early' treatment protocol and the results of the 3rd month after surgery.

**Case:** A 20-year-old female patient, who applied to our clinic with the complaint that her lower jaw was forward and her upper teeth were not visible, as a result of clinical and radiological examination was found to have maxillary retrognathia, mandibular prognathia and deep bite (OB:5mm, SNA: 78,1°, SNB: 85.7°, ANB: -7.6°, Wits: -9.4 mm) and dental class-III malocclusion was diagnosed. In the orthodontic treatment before surgery, reverse spee arch wires were used to correct the deep spee curve in the mandible and provide surgical activation. It took 6 months before surgery to replace the teeth, aligning and leveling the dental arches and decompensate them. Following the surgical hard and soft tissue evaluation, it was deemed appropriate to move the maxilla 5 mm anteriorly with Le fort 1 osteotomy, move the mandible 2 mm posteriorly, and move the tip of the jaw 3 mm to the left.

**Results:** In the clinical and radiological examination performed at the end of the surgery, skeletal class-I relationship (SNA:82.9°, SNB:82.4°, ANB:0.4°, Wits:-5.6 mm), near-ideal overjet, overbite and orthognathic profile was obtained. The treatment is aimed to be completed in a total of 10-12 months by keeping the wires in the mouth for 6 months before surgery and for a minimum 4-6 months after surgery to ensure post-operative retention.

**Conclusion:** Aesthetic and functional dentofacial gains, shortened treatment time, high patient satisfaction, etc. obtained with the 'Surgery Early' approach in patients with skeletal class-III malocclusion.



PB048

## YETİŞKİN HASTADA İSKELETSEL ANKRAJLI CERRAHİ DESTEKLİ ÜST ÇENE GENİŞLETMESİ

SEDANUR ÜNAL<sup>1</sup>, TURAN ÖZTÜRK<sup>2</sup>, YEŞİM KAYA<sup>1</sup>, KEVSER SANCAK<sup>2</sup>, BERRİN ÇELİK<sup>3</sup>

<sup>1</sup>Ankara Yıldırım Beyazıt Üniversitesi Diş Hekimliği Fakültesi Ortodonti Anabilim Dalı

<sup>2</sup>Ankara Yıldırım Beyazıt Üniversitesi Diş Hekimliği Fakültesi Ağız, Diş Ve Çene Cerrahisi Anabilim Dalı

<sup>3</sup>Ankara Yıldırım Beyazıt Üniversitesi Diş Hekimliği Fakültesi Ağız, Diş Ve Çene Radyolojisi Anabilim Dalı

**Amaç:** Maksiller transversal yetersizliği olan yetişkin hastalarda, midpalatal sütür ve komşu yapıların ilerleyen yaşla genişletmeye karşı direncinin arttığı bildirilmektedir.1 Bu erişkin vakada iskeletsel ankrajlı cerrahi destekli üst çene genişletmesinin tedavi etkilerinin değerlendirilmesi amaçlanmıştır.

**Materyal ve Metod:** 24 yaşındaki erişkin hastamızın tedavi başı materyal analizinde; maksiller transversal yetersizliği, fasial asimetrisi, iskeletsel sınıf 1 anomalisi (ANB:2,6°) ve hipodiverjan eğilimi (SN/Go-Gn:27°) olduğu belirlenmiştir. Midpalatal sütür maturasyonu KIBT ile değerlendirilmiş ve iskeletsel ankrajlı cerrahi destekli üst çene genişletme uygulanması planlanmıştır.

İskeletsel ankraj amacıyla Akyalçın ve Yüksel'in2 yeni MARPE konsepti dahilinde tanıttığı UXL sistem kullanılmıştır. Cerrahi destekli maksiller ekspansiyon dahilinde nasal kavite lateralinden posteriora uzanan le fort 1 ve midpalatal sütür boyunca kesi hattı oluşturulmuştur. Kesi hatlarına pterygoid çıkıntılar dahil edilmemiştir. Radyografilerle midpalatal sütür tekrar değerlendirilip günde 3 aktivasyonla ekspansiyona başlanmıştır.

**Bulgular:** Ekspansiyon sonu KIBT ölçümleri değerlendirildiğinde; aksiyel palatal kesitte 'V' şekilli (ANS: 4,8 mm PNS: 2,6 mm), koronal kesitte tepesi nasal kavitede tabanı oklüzal düzlemde olan piramidal şekilli ekspansiyon paterni gözlemlenmiştir. Ekspansiyon sonunda hastamızın asimetrisinde düzelme izlenmiştir. Palatal, maksiller, nasal kavite ve intermolar genişlikler KIBT üzerinde yapılan ölçümlerle incelenmiştir. 8,5 mm'lik (34 x 0,25 = 8,5 mm) vida aktivasyonu sonucunda; 3,61 mm dental devrilme, 4,8 mm iskeletsel ekspansiyon elde edilmiştir.

**Sonuç:** Maksiller transversal yetersizliği ve fasial asimetrisi olan yetişkin hastamıza cerrahi destekli iskeletsel ekspansiyon dahilinde uygulanan UXL sistem genişleticisinin minimal dental devrilme ile başarılı iskeletsel ekspansiyon yaptığı izlenmiştir.



PB048

## SURGICALLY ASSISTED MAXILLARY EXPANSION WITH SKELETAL ANCHORAGE IN AN ADULT PATIENT

SEDANUR ÜNAL<sup>1</sup>, TURAN ÖZTÜRK<sup>2</sup>, YEŞİM KAYA<sup>1</sup>, KEVSER SANCAK<sup>2</sup>, BERRİN ÇELİK<sup>3</sup>

<sup>1</sup>Ankara Yıldırım Beyazıt University Faculty of Dentistry Department of Orthodontics

<sup>2</sup>Ankara Yıldırım Beyazıt University Faculty of Dentistry, Department of Maxillofacial Surgery

<sup>3</sup>Ankara Yıldırım Beyazıt University Faculty of Dentistry Department of Oral, Dental and Maxillofacial Radiology

**Aim:** In adults with maxillary transverse deficiency, resistance of the midpalatal suture and adjacent structures to expansion increases with age.1 This case study, evaluates the effects of surgically assisted maxillary expansion with skeletal anchorage in an adult patient.

**Materials and Methods:** Our 24 year old patient had maxillary transverse deficiency, facial asymmetry, skeletal Class I anomaly (ANB: 2.60°), and hypodivergent tendency (SN/Go-Gn: 27°). Midpalatal suture maturation was assessed with CBCT, and surgically assisted maxillary expansion with skeletal anchorage was planned. The UXL system by Akyalçın and Yüksel<sup>2</sup> was used. An incision line from the lateral nasal cavity to the posterior along the Le Fort I and midpalatal suture was created. Pterygoid processes were not included. Appliance activation and midpalatal suture separation were checked. The midpalatal suture was reassessed with radiographs, and expansion was initiated with three activations per day.

**Results:** At the end of the expansion, CBCT measurements showed a V-shaped expansion pattern in the axial palatal section (ANS: 4.8 mm, PNS: 2.6 mm) and a pyramidal-shaped pattern in the coronal section with its apex in the nasal cavity and base on the occlusal plane. Improvement in the patient's asymmetry was observed. Palatal, maxillary, nasal cavity, and intermolar widths were measured with CBCT. As a result of 8.5 mm (34 x 0.25 = 8.5 mm) screw activation, 3.61 mm dental tipping and 4.8 mm skeletal expansion were obtained.

**Conclusion:** The UXL system, applied within the scope of surgically assisted skeletal expansion in our adult patient with maxillary transverse deficiency and facial asymmetry, achieved successful skeletal expansion with minimal dental tipping.





XIX. Uluslararası Türk Ortodonti Derneği Kongresi

Herkes için Dijital Ortodonti  
Klinik Uygulamalarda İpuçları ve Yenilikler

XIX<sup>th</sup> International Congress of Turkish Orthodontic Society  
Digital Orthodontics For Everyone  
Tips & Trends in Clinical Practice

02-06 Kasım / November 2024

Susesi Luxury Resort, Belek-Antalya



PB049

## ORTODONTİK DIŞ HAREKETİNİN HIZLANDIRILMASINDA KULLANILAN GÜNCEL CERRAHİ TEKNİKLER

Gizem Üçüncüoğlu, Banu Dinçer

Ege Üniversitesi Diş Hekimliği Fakültesi, Ortodonti Anabilim Dalı, İzmir

**Amaç:** Bu çalışmanın amacı, ortodontik diş hareketini hızlandıran cerrahi yöntemlerin literatürde belirtilmiş olan güncel yaklaşımlarının derlenmesidir.

**Gereç - Yöntem:** Ortodontik diş hareketinin hızlandırılmasına yönelik cerrahi teknikler ile ilgili literatür taraması PubMed ve Türkiye Atıf Dizini veri tabanlarından yapılmıştır. Bu veriler için "Ortodontik diş hareketi", "Hızlandırılmış ortodontik diş hareketi", "Cerrahi yöntem" anahtar kelimeleri kullanılarak ilgili makaleler elde edilmiştir. Konuya ilişkin başlıklar, özetler ve tam metinler değerlendirilmiş olup kliniklerde aktif olarak kullanılan 4 güncel teknik esas alınmıştır. Kaynakça belirtmek için Mendeley Reference Manager kullanılmıştır.

**Bulgular:** "Hızlandırılmış ortodontik diş hareketi" ile ilgili PubMed üzerinden 122 makale, Türkiye Atıf Dizini üzerinden 23 makale tespit edilmiştir. Cerrahi teknikler filtrelenerek vaka örnekleri ile ortodonti kliniğindeki yaklaşımı konu alan poster hazırlanmıştır. Posterimizde literatürde bahsedilen ve kliniklerde en sık kullanılan 4 güncel teknikten bahsedilmiştir; Kortikotomi, Hızlandırılmış Osteojenik Ortodonti, Piezosizyon, Mikroosteoperforasyon.

**Sonuç:** Hastaların ve ebeveynlerin tedavilerin daha hızlı sonuçlanmasını talep etmeleriyle birlikte, cerrahi destekli yöntemler gibi daha hızlı ve etkili yöntemlerin önemi artmıştır. Diş hareketini hızlandırmak amacıyla geliştirilen cerrahi teknikler; uygun endikasyonla kullanıldığında tedavi süresini belirgin ölçüde kısaltmaktadır. Ancak, bu yöntemler genellikle daha masraflı, daha zahmetli ve daha invazivdir. Cerrahi yöntemler arasında mikroosteoperforasyon en az invaziv olanıdır. Teknolojinin ilerlemesi ve uzun yıllara dayanan araştırmalar sayesinde, cerrahi destekli yöntemlerin dezavantajları minimize edilmiş ve modern ortodontinin önemli bir parçası haline gelmiştir. Bu konuda yapılan çalışmalar arttıkça ortodontik tedaviyi hızlandıran cerrahi yöntemlerin ilerleyen yıllarda hastalar için daha konforlu hale geleceğini düşünmekteyiz.



XIX. Uluslararası Türk Ortodonti Derneği Kongresi

Herkes için Dijital Ortodonti  
Klinik Uygulamalarda İpuçları ve Yenilikler

XIX<sup>th</sup> International Congress of Turkish Orthodontic Society

Digital Orthodontics For Everyone  
Tips & Trends in Clinical Practice

02-06 Kasım / November 2024

Susesi Luxury Resort, Belek-Antalya

PB049

## CURRENT SURGICAL TECHNIQUES USED FOR ACCELERATING ORTHODONTIC TOOTH MOVEMENT

Gizem Üçüncüoğlu, Banu Dinçer

Ege University Faculty of Dentistry, Department of Orthodontics, Izmir

**Objective:** The aim of this study is to review the current approaches of surgical methods to accelerate orthodontic tooth movement as reported in the literature.

**Materials and Methods:** A literature search on surgical techniques to accelerate orthodontic tooth movement was performed from PubMed and Turkish Citation Index databases. For these data, relevant articles were obtained using the keywords “Orthodontic tooth movement”, “Accelerated orthodontic tooth movement”, “Surgical method”. Titles, abstracts and full texts were evaluated and 4 current techniques actively used in clinics were taken as basis. Mendeley Reference Manager was used for citing references.

**Results:** A total of 122 articles on “Accelerated orthodontic tooth movement” were identified through PubMed and 23 articles through the Turkish Citation Index. Surgical techniques were filtered and case examples and a poster on the approach in the orthodontic clinic were prepared. In our poster, 4 current techniques mentioned in the literature and most frequently used in clinics were mentioned; Corticotomy, Accelerated Osteogenic Orthodontics, Piezosision, Microosteoperforation.

**Conclusion:** The importance of faster and more effective methods such as surgically assisted methods has increased with the demand of patients and parents for faster treatment results. Surgical techniques developed to accelerate tooth movement significantly shorten the treatment time when used with appropriate indications. However, these methods are usually more costly, laborious and invasive. Among surgical methods, microosteoperforation is the least invasive. Thanks to the advancement of technology and many years of research, the disadvantages of surgically assisted methods have been minimized and have become an important part of modern orthodontics. As the studies on this subject increase, we think that surgical methods that accelerate orthodontic treatment will become more comfortable for patients in the coming years.



PB050

## ŞİDDETLİ ÇAPRAŞIKLIĞI OLAN SINIF III HASTANIN SELF-LIGATING SİSTEM İLE YAPILAN KAMUFLAJ TEDAVİSİ

Ahmet Fatih CENGİZ<sup>1</sup>, Saniye Merve CENGİZ<sup>2</sup>, Gökhan TÜRKER<sup>2</sup>

<sup>1</sup>Serbest Ortodontist

<sup>2</sup>Mersin Üniversitesi Diş Hekimliği Fakültesi Ortodonti Anabilim Dalı

**Amaç:** Bu vaka raporunun amacı, şiddetli çapraşıklık, negatif overjet ve Angle Sınıf III maloklüzyonu olan hastada DAMON self-ligating braketler kullanılarak gerçekleştirilen çekimsiz ortodontik tedavinin estetik sonuçlarını sunmaktır.

**Vaka:** 16 yıl 4 ay yaşındaki kadın hasta şiddetli çapraşıklık, alt keserlerinin ileride olması ve gülerken alt ön dişlerinin fazla görünmesi şikayetleriyle kliniğimize başvurdu. Klinik muayenede infrapozisyonda ve ektopik erüpsiyonda 13 ve 23 numaralı dişler, linguale sürmüş 33 ve 43 numaralı dişler, persiste 83 numaralı diş, anterior çapraz kapanış, konkav profil, sağ ve sol Angle Sınıf III kanin ve molar ilişki olduğu saptandı. OrthoAnalyzer yazılımında (3Shape, Kopenhag, Danimarka) maksillada 14 mm, mandibulada ise 10 mm çapraşıklık olduğu belirlendi. 83 nolu dişin çekiminden sonra anterior çapraz kapanışın braket konumlandırılmasına engel olmaması için, üst ve alt braketleme ilk seansta yapılarak, her seansta temaslar kontrol edilerek oklüzyon yükseltildi ve kamuflaj tedavisine başlandı. Tedavide üst çenede arttırılmış tork, alt çenede azaltılmış tork değerine sahip 0.022" slot DAMON 3MX braketler (Ormco Company, San Diego, CA, ABD) kullanıldı. Sırasıyla 0.013", 0.016", 0.014x0.025", 0.018x0.025" CuNiTi, 0.016x0.022" ve 0.018x0.025" SS teller kullanıldı. İdeal sagittal ilişki hedeflerine ulaşmak için köşeli SS tellerde 3/16" 6 oz intermaksiller elastiklerle kuvvet uygulandı.

**Bulgular:** 14 aylık tedavi sonucunda Sınıf I ilişki, ideal overjet ve overbite sağlandı. Başlangıçta üst keserlerin lingual eğimi, arttırılmış tork braketler ile keser eğimleri labiale açılarak iyileştirildi. Dişlerin seviyelenmesi ve yeterli keser görünümünün sağlanması ile gülümseme estetiği iyileştirildi.

**Sonuç:** Çapraşıklığın şiddetli olduğu sınır vakalar, DAMON self-ligating braketler ile çekimsiz tedavi edilerek anterior çapraz kapanış düzeltilebilir ve gülümsemede ideal estetik görüntü elde edilerek stabil oklüzyon sağlanabilir.



## PB050

### CAMOUFLAGE TREATMENT OF A CLASS III PATIENT WITH SEVERE CROWDING WITH SELF-LIGATING SYSTEM

Ahmet Fatih CENGİZ<sup>1</sup>, Saniye Merve CENGİZ<sup>2</sup>, Gökhan TÜRKER<sup>2</sup>

<sup>1</sup>Private Practice

<sup>2</sup>Mersin University Faculty of Dentistry Department of Orthodontics

**Purpose:** The purpose of this case report is to present the aesthetic results of non-extraction orthodontic treatment of a patient with severe crowding, negative overjet and Angle Class III malocclusion by using DAMON self-ligating brackets.

**Case:** A 16-year-4-month-old female patient applied to our clinic with the complaints of severe crowding, proclined lower incisors, and excessive appearance of lower incisors while smiling. On clinical examination, infrapositioned and ectopic erupted #13 and #23, lingually erupted #33 and #43, persisted #83, anterior crossbite, concave profile and Angle Class III canine and molar relationship on both sides were detected. 14 mm in the maxillary, 10 mm in the mandibular crowding were determined using OrthoAnalyzer software (3Shape, Copenhagen, Denmark). After the extraction of #83, in order to prevent the anterior crossbite from hindering the bracket positioning, upper and lower bonding was performed at the first appointment, occlusal bite-blocks were placed, occlusal contacts were checked in each appointment and camouflage treatment was started. In the maxilla high torque values, in the mandible low torque values 0.022" slot DAMON 3MX brackets (Ormco Company, San Diego, CA, USA) were used in the treatment. 0.013", 0.016", 0.014x0.025", 0.018x0.025" CuNiTi, 0.016x0.022" and 0.018x0.025" SS archwires were applied, respectively. In order to achieve ideal sagittal relationship goals, force was applied using 3/16" 6 oz intermaxillary elastics on rectangular SS archwires.

**Results:** Class I relationship, ideal overjet and overbite were achieved after 14 months of treatment. The initial lingual inclination of upper incisors was corrected with upper proclination by using high torque brackets. The smile arc has been improved by aligning the teeth and providing the sufficient incisor appearance.

**Conclusion:** Borderline severe crowding cases can be treated without extraction by using self-ligating brackets, anterior crossbite can be corrected and stable occlusion can be achieved by obtaining the ideal aesthetic appearance in smile.



## PB051

### ORTODONTİSTLERİN DİKKAT EKSİKLİĞİ-HİPERAKTİVİTE BOZUKLUĞU VE METİLFENİDAT HİDROKLORÜR KULLANIMI HAKKINDAKİ FARKINDALIKLARININ DEĞERLENDİRİLMESİ

İrem Güllü, Rafet İşlak, Yunus Emre Akarlan, Şeyma Erçayan, **Ferit Dinç**, Niyazi Yüksel, Eda Gürbüz, Ayşe Tuba Altuğ-Demiralp

Ankara Üniversitesi Diş Hekimliği Fakültesi

**Amaç:** Ortodonti kliniklerinde ağırlıklı olarak çocuk ve adölesanlar tedavi görmektedirler. Yapılan çalışmalar, ortodonti kliniklerine başvuran çocuklarda Dikkat Eksikliği Hiperaktivite Bozukluğu (DEHB) görülme sıklığının oldukça yüksek olduğunu vurgulamışlardır. Bu çalışmanın amacı, DEHB'nin ve semptomları hafifletmek amacıyla kullanılan Metilfenidat Hidroklorür'ün lisansüstü eğitim görmekte veya mesleği icra etmekte olan ortodontistler arasındaki farkındalığını ve bilgi düzeylerini anket yoluyla değerlendirmektir. Çalışmanın sıfır hipotezi üniversite ortamında görev yapan ortodontistlerin bu konu hakkında daha fazla bilgi sahibi olduğudur.

**Gereç ve Yöntem:** Ankara Üniversitesi Diş Hekimliği Fakültesi Etik Kurulu'ndan onay almış olan çalışmamızda, 3 tanımlayıcı ve 20 bilgi düzeyi sorusu bulunan bir anket hazırlanmıştır. Çalışmaya %90 Power Analizine göre 116 örneklem dahil edilmiştir. Bilgi düzeyi soruları katılımcıların tecrübe düzeyleri, akademik unvan ve çalıştıkları kurumlar göz önünde bulundurularak değerlendirilmiştir. Bu çalışmada elde edilen veriler SPSS 22 paket programı ile analiz edilmiştir. Sorulara verilen cevaplar arasındaki ilişkiye Ki-Kare analizi ile bakılmıştır. Denek sayılarının yetersiz olması durumunda Monte Carlo simülasyon tekniği ile ki-kare analizi kullanılmıştır. Anlamlılık seviyesi olarak 0,05 kullanılmış olup,  $p < 0,05$  olması durumunda anlamlı ilişkinin olduğu belirtilmiştir.

**Bulgular:** Hazırlanan anket soruları içinden klinik önem içeren 9 soruya 116 katılımcı tarafından verilen cevaplar ve cevapların oranları grafikler ile gösterilmiştir. Katılımcıların bilgi düzeyi sorularına verdikleri cevaplar istatistik analizler ile değerlendirilmiştir.

Katılımcıların tecrübe, unvan ve çalışma ortamlarına bakılmaksızın yapılan değerlendirmede, ortodontistlerin, anamnez alırken ilaç kullanımını, özellikle de DEHB' ye yönelik sorgulama yapmadıklarını görmekteyiz. Ancak katılımcılar DEHB teşhisi bulunan hastalarının medikal tedavi sayesinde ortodontik tedaviye daha iyi uyum sağlayabileceklerini düşünmektedir.

Katılımcıların cevaplarını tecrübe, unvan ve çalışma ortamlarına göre istatistik olarak değerlendirdiğimizde, bahsi geçen koşulların ortodontistlerin DEHB tedavisi hakkındaki tecrübe ve bilgi düzeylerinde anlamlı bir fark oluşturmadığı ortaya konmuştur ( $p > 0,05$ ).

**Sonuç:** Çalışmanın sıfır hipotezi olan Üniversite ortamında görev yapan ortodontistlerin hastalarını DEHB açısından daha hassas takip edebilecekleri görüşü reddedilmiştir. Genel olarak ortodontistlerin DEHB ve tedavisi için kullanılan ilaçlar hakkında bilgi düzeyi yeterli seviyede değildir.



**PB051**

**EVALUATION OF ORTHODONTISTS' AWARENESS ABOUT ATTENTION DEFICIT-HYPERACTIVITY DISORDER AND METHYLPHENIDATE HYDROCHLORIDE USE**

İrem Güllü, Rafet İşlak, Yunus Emre Akarlan, Şeyma Erçayan, **Ferit Dinç**, Niyazi Yüksel, Eda Gürbüz, Ayşe Tuba Altuğ-Demiralp

Ankara University Faculty of Dentistry

**Aim:** Children and adolescents are predominantly treated in orthodontic clinics. Studies have emphasized that the prevalence of Attention Deficit Hyperactivity Disorder (ADHD) is quite high in children referred to orthodontic clinics. The aim of this study was to evaluate the awareness and knowledge levels of ADHD and Methylphenidate Hydrochloride among postgraduate or practicing orthodontists. The null hypothesis of the study is that orthodontists working in a university setting have more knowledge about this subject.

**Materials and Methods:** In our study, which was approved by the Ethics Committee of Ankara University Faculty of Dentistry, a questionnaire with 3 descriptive and 20 knowledge level questions was prepared. According to 90% Power Analysis, 116 samples were included in the study. Knowledge level questions were evaluated by taking into consideration the participants' experience level, academic title and the institutions they worked in. The data were analyzed with SPSS 22 package program. The relationship between the answers given to the questions was analyzed by Chi-Square analysis. In case of insufficient number of subjects, chi-square analysis with Monte Carlo simulation technique was used. 0.05 was used as the significance level and there was a significant relationship if  $p < 0.05$ .

**Results:** The answers given by participants and the rates of the answers are shown with graphs and were evaluated by statistical analysis. Regardless of the experience, title and working environment, we see that orthodontists do not question the use of medication, especially ADHD. However, the participants think that their patients with ADHD can better adapt to orthodontic treatment thanks to medical treatment. When we statistically evaluated the answers of the participants according to their experience, title and working environment, it was revealed that the mentioned conditions did not create a significant difference in the experience and knowledge levels of orthodontists about ADHD treatment.

**Conclusion:** The null hypothesis of the study was rejected. In general, the level of knowledge of orthodontists about ADHD and the medications used for its treatment is insufficient.



## PB052

### TEK TARAFLI BUKKAL NONOKLÜZYONA SAHİP DENTAL SINIF I MALOKLÜZYONLU HASTANIN İSKELETSEL ANKRAJ İLE TEDAVİ EDİLMESİ - VAKA RAPORU

Ufuk Alper Asfuroğlu, Seden Akan

Yeditepe üniversitesi

**Amaç:** Bu vaka raporunda tek taraflı bukkal nonoklüzyona sahip dental sınıf I maloklüzyonu bulunan hastanın iskeletsel ankraj ile tedavi yaklaşımı sunulmaktadır.

**Olgu:** Çapraşıklık şikayeti ile kliniğimize başvuran 16 yaşında erkek hastanın yumuşak doku cephe-profil ve iskeletsel değerlendirilmesi yapılmıştır. Hastanın klinik muayenesinde düz yüz profili, Hipodiverjan büyüme modeli, Angle Sınıf I molar ilişki, deepbite kapanış tespit edilmiştir. Hastanın alt ve üst anterior bölgedeki dişlerinin radyografik ve klinik muayenesinde retrokline olduğu görülmüştür. Klinik muayenede, hastanın 4. bölgedeki posterior dişlerinin artmış negatif inklinasyonlarından kaynaklı hastanın sağ tarafında bukkal nonoklüzyon olduğu görülmüştür. Sefalometrik değerlendirilmesinde hastanın mandibuler prognati kaynaklı İskeletsel Sınıf III eğilimli olduğu bulunmuştur. Bu veriler doğrultusunda hastanın iskeletsel ankraj desteği ile sabit ortodontik tedavisinin yapılmasına karar verilmiştir. 12 mm uzunluğunda 2.0 mm çapında 1 adet paslanmaz çelik minivida mandibuler buccal shelf bölgesine öncü drill uygulaması olmadan el tornavidası ile yerleştirilmiştir. Negatif inklinasyonda bulunan posterior dişler segmental olarak braketlendikten sonra direkt olarak yerleştirilmiş olan minivida üzerinden elastik chain ile kuvvet uygulanmıştır. Hastaya uygulanan iskeletsel ankraj destekli sabit ortodontik tedavi sonrasında mandibuler posterior dişlerin inklinasyonlarının ideal değerlere yaklaştığı, ideal bir oklüzyon ve fonksiyonun elde edildiği görülmüştür.

**Sonuç;** Tek taraflı bukkal nonoklüzyona neden olmuş olan negatif inklinasyondaki mandibuler posterior dişlerin iskeletsel ankraj ile tedavisi başarı ile gerçekleştirilebilmektedir.



## PB052

### TREATMENT OF A PATIENT WITH DENTAL CLASS I MALOCCLUSION AND UNILATERAL BUCCAL NONOCCLUSION WITH SKELETAL ANCHORAGE - CASE REPORT

Ufuk Alper Asfurođlu, Seden Akan

Yeditepe University

**Objective:** This case report presents the treatment approach of a patient with dental Class I malocclusion with unilateral buccal nonocclusion using skeletal anchorage.

**Case:** 16 years old male patient was admitted to our clinic with the complaint of crowding. Soft tissue frontal-profile and skeletal evaluation of the patient was performed. Clinical examination of the patient revealed a straight soft tissue profile, Hypodivergent growth pattern, Angle Class I dental relationship, increased overbite. Radiographic and clinical examination of the patient showed that upper and lower anterior teeth were retroclined. On clinical examination, buccal nonocclusion on the right side of the patient due to increased negative inclinations of the patient's posterior teeth in the 4th region has been seen. Cephalometric evaluation revealed that the patient has Skeletal Class III tendency due to mandibular prognathia. In the light of these data, it was decided to carried out fixed orthodontic treatment combined skeletal anchorage. 12 mm long and 2.0 mm diameter stainless steel miniscrew was inserted into the bone with a hand screwdriver into the mandibular buccal shelf area without predrilling. After the segmentally bonding of posterior teeth with negative inclination, an elastic chain was applied directly over the placed miniscrew. After the skeletal anchorage combined fixed orthodontic treatment, it was seen that the inclinations of the mandibular posterior teeth approached the ideal values, ideal occlusion and function were obtained.

**Conclusion;** Negatively inclined mandibular posterior teeth with unilateral buccal nonocclusion can be successfully treated with skeletal anchorage combined fixed orthodontic treatment.





PB053

## CİDDİ ÇAPRAŞIKLIĞA SAHİP HASTANIN DIŞ ÇEKİMLERİ VE IZC VİDASI DESTEKLİ DİSTALİZASYON İLE TEDAVİSİ

Hasan Yasin ÜNAL<sup>1</sup>, Banu KILIÇ<sup>2</sup>

<sup>1</sup>Ortodonti Anabilim Dalı, Sağlık Bilimleri Enstitüsü, Bezmialem Vakıf Üniversitesi, Fatih, İstanbul, Türkiye

<sup>2</sup>Ortodonti Anabilim Dalı, Diş Hekimliği fakültesi, Bezmialem Vakıf Üniversitesi, Fatih, İstanbul, Türkiye

**Amaç:** Ciddi çapraşıklık kaynaklı estetik ve fonksiyonel sorunları çözerek dişsel olarak Sınıf I ilişkiye ulaşmak, ideal ya da ideale yakın overbite ve overjet sağlamaktır.

**Gereç ve Yöntem:** Sınıf II dişsel ilişkiye ve ciddi çapraşıklığa sahip hastanın tedavisi 14, 25, 35, 44 numaralı dişler çekilerek gerçekleştirilmiştir. Oluşan çekim boşlukları T looplar yardımıyla segmental olarak kapatılmıştır. Ayrıca sol üst bölgede distalizasyon için IZC vidası kullanılmıştır.

**Bulgular:** Çekimli vakalarda segmental çalışarak ve looplardan destek alınarak paralel diş hareketi sağlanabilir. Bu sayede boşluk kapamada karşılaşılabilecek olan yan etkilerden kaçınılabilir. Distalizasyon gerekmesi halinde güçlü bir ankraj sağlayan IZC vidalarından destek alınabilir ve paralel bir diş hareketi elde etmek için hareket ettirilmesinin planlanan segmentin direnç merkezinden geçecek şekilde kuvvet uygulanmasına olanak tanıyan power armlardan faydalanılabilir.

**Sonuç:** Hastanın tedavisi dişsel Sınıf I ilişkide ve herhangi bir çapraşıklık kalmayacak şekilde sonlandırılmıştır. Alt ve üst anterior bölgelere lingual retainer uygulaması yapılmış ve pasif şeffaf plaklar ile retansiyon aşamasına geçilmiştir.



## PB053

### TREATMENT OF A PATIENT WITH SERIOUS CROWDING WITH TOOTH EXTRACTION AND IZC SCREW SUPPORTED DISTALIZATION

Hasan Yasin ÜNAL<sup>1</sup>, Banu KILIÇ<sup>2</sup>

<sup>1</sup>Department of Orthodontics, Institute of Health Sciences, Bezmialem Vakıf University, Fatih, İstanbul, Türkiye

<sup>2</sup>Department of Orthodontics, Faculty of Dentistry, Bezmialem Vakıf University, Fatih, İstanbul, Türkiye

**Objectives:** To achieve Class I dental relationship by solving aesthetic and functional problems caused by severe crowding, and to provide ideal or near-ideal overbite and overjet.

**Materials and Methods:** The treatment of the patient with Class II dental relationship and severe crowding was carried out by extraction of teeth 14, 25, 35, 44. The resulting extraction gaps were closed segmentally with the help of T loops. Additionally, an IZC screw was used for distalization in the upper left region.

**Results:** In extraction cases, parallel tooth movement can be achieved by working segmentally and getting support from loops. In this way, side effects that may be encountered in gap closure can be avoided. If distalization is required, support can be obtained from IZC screws, which provide a strong anchorage, and power arms, which allow the application of force through the center of resistance of the segment planned to be moved, can be used to obtain a parallel tooth movement.

**Conclusions:** The patient's treatment was completed with a dental Class I relationship and with no crowding. A lingual retainer was applied to the lower and upper anterior regions and the retention phase was started with passive transparent mouth guards.



## PB054

### GÖMÜLÜ MAKSİLLER 2. MOLARIN BALLISTA BÜKÜMÜ YARDIMI İLE AĞIZ İÇİNE SÜRDÜRÜLMESİ: VAKA RAPORU

Pelin Acar Ulutaş, İlayda Çelik

Altınbaş Üniversitesi Diş Hekimliği Fakültesi Ortodonti Anabilim Dalı

**Amaç:** Bu vaka raporunun amacı gömülü dişlerin ortodontik olarak sürdürülmesinde kullanılan mekaniklerden birisi olan ballista bükümünün gömülü maksiller 2. Moların sürdürülmesinde etkili olduğunu göstermektir.

**Olgu ve Yöntem:** Kliniğimize, çapraşıklık şikayetiyle başvuran 15 yaşındaki hastanın panoramik filminde 27 numaranın sürme yaşı geçtiği halde henüz ağız içine erüpte olmadığı ve kontralateralinin sürmüş olduğu tespit edilmiştir. Dental olarak molar ve kanin Sınıf II ilişkisi mevcut olup 4,1 mm transversal maksiller darlık mevcuttur. Üst orta hat 2 mm solda olup overjet miktarı 8,5 mm, overbite miktarı 5,9 mm'dir. Üst çenede çapraşıklık miktarı 6,2 mm olup hyrax apareyi ile ekspansiyon sonrasında 27 numaranın sürme durumuna göre premolarların çekimine karar verilmiştir. Hyrax apareyi ile ekspansiyon sonrası 27 numaranın üzerindeki diş eti mukozası cerrahi olarak uzaklaştırılmış ve sekonder iyileşme ile kendiliğinden sürmesi için 4 ay süre tanınmıştır. Hyrax apareyi, ballista bükümünün oluşturacağı rotasyon kuvvetinden dolayı ağızda bırakılmıştır. 27 numara, üzerine buton uygulanacak kadar sürdüğü aşamaya geçildiğinde dişin bukkale ve okluzale doğru sürmesini sağlayacak şekilde 0,016 inç paslanmaz çelik telden ballista bükümü yapıp 26 numaradan destek alınarak 27 numaraya kuvvet uygulanmıştır. Bir sonraki ay ligatür aktiflenmiştir. 27 numaranın seviyelenebilmesi için ballista bükümünün uygulanmasından iki ay sonra büküm ve buton çıkartılıp segmental braketleme ile 27 numaranın seviyelenmesi sağlanmıştır.

**Bulgular:** Ballista bükümü aracılığıyla gömülü 27 numaranın ağız içine sürmesi sağlanmış olup seviyeleme sıralama sonrasında 15 ve 25 numaralı dişlerin ekstraksiyonu ile Sınıf II kamuflej tedavisi planlanmıştır.

**Sonuç:** Hastaların panoramik filmleri maksiller ikinci molarların sürmesi açısından dikkatlice değerlendirilmelidir. Gömülü 2. molarların tespiti durumunda ballista bükümü aracılığıyla dişin sürdürülmesi kullanılabilecek etkili yöntemlerden birisidir.



XIX. Uluslararası Türk Ortodonti Derneği Kongresi

Herkes için Dijital Ortodonti  
Klinik Uygulamalarda İpuçları ve Yenilikler

XIX<sup>th</sup> International Congress of Turkish Orthodontic Society

Digital Orthodontics For Everyone  
Tips & Trends in Clinical Practice

02-06 Kasım / November 2024

Susesi Luxury Resort, Belek-Antalya



**PB054**

## **TRACTION OF IMPACTED MAXILLARY SECOND MOLAR WITH BALLISTA SPRING: A CASE REPORT**

Pelin Acar Ulutaş, İlayda Çelik

Altınbaş University Dentistry Faculty Orthodontics Department

**Aim:** The aim of this case report is to show that ballista spring, one of the mechanics used in the orthodontic traction of impacted teeth, is effective in maintaining the impacted maxillary second molar.

**Case and Method:** In the panoramic film of a 15-year-old patient who applied to our clinic with a complaint of crowding, it was determined that number 27 had not yet erupted into the mouth even though the eruption age had passed. Dentally there is Class II canine and molar relationship and 4,1 mm maxillary transversal stenosis. The amount of crowding in the upper jaw was 6.2 mm, after expansion with the hyrax appliance, it was decided to extract the premolars according to the eruption of number 27. After expansion, the gingival mucosa above number 27 was surgically removed, 4 months were allowed for secondary healing and self eruption. The Hyrax appliance was left in the mouth due to the rotation force created by the ballista spring. When number 27 was erupted enough, a ballista spring from 0.016 inch SS wire was made. The ligature was activated the following month. In order to align number 27, segmental bracketing was applied.

**Results:** The impacted tooth number 27 was enabled to erupt into the mouth through the Ballista spring and the extraction of teeth number 15 and 25 was planned after leveling and alignment.

**Conclusion:** Panoramic films of patients should be carefully evaluated for the persistence of maxillary second molars. In case of detection of impacted second molars, traction of the tooth through ballista spring is one of the effective methods that can be used.



XIX. Uluslararası Türk Ortodonti Derneği Kongresi

Herkes için Dijital Ortodonti  
Klinik Uygulamalarda İpuçları ve Yenilikler

XIX<sup>th</sup> International Congress of Turkish Orthodontic Society  
Digital Orthodontics For Everyone  
Tips & Trends in Clinical Practice

02-06 Kasım / November 2024

Susesi Luxury Resort, Belek-Antalya



**PB055**

## **ŞİDDETLİ ÇAPRAŞIKLIK VE İSKELETSEL SINIF III MALOKLÜZYONA SAHİP HASTANIN İSKELETSEL ANKRAJ İLE TEDAVİSİ**

**Ece Temoçin**, Seden Akan

Yeditepe Üniversitesi

**Amaç:** Bu vaka raporunda maksiller gerilik ve şiddetli yer darlığı olan vakanın iskeletsel ankraj üniteleri ile ortopedik tedavi yaklaşımı anlatılmaktadır.

**Olgu:** 8 yaşında kız hasta kliniğimize alt çenenin önde olması ve üst köpek dişlerine yer olmaması şikâyeti ile başvurmuştur. Hastanın klinik ve radyografik muayenesinde 36 ve 46 nolu dişlerin önceden çekildiği, düz yüz profili, hiperdiverjan büyüme modeli, maksiller geriliğe bağlı iskeletsel sınıf III ve ön açık kapanış eğilimi, üst çenede 13mm yer darlığı tespit edilmiştir.

Hastanın tedavisinde iskeletsel ankraj desteği ile yüz maskesi uygulaması ve sonrasında aynı iskeletsel ankrajın kullanımı ile maksiller dişlerin distalizasyonu yapılmasına karar verilmiştir. 1.7x8 mm boyutunda 2 adet mini vida 3 ve 4. rugalar bölgesine, midpalatal suture un 2-3 mm dışına gelecek şekilde 3 boyutlu basılmış yönlendirici plak ile yerleştirilmiştir. Palatal mini vidalar üstünden hibrit hyrax apareyi simante edilmiş ve Petit tip yüz maskesi uygulanmıştır. Maksiller ekspansiyon ve protraksiyon ile 10 aylık tedavi sonunda ideal overjet sağlanmış, aynı mini vidalar üzerinden kemik destekli distalizasyon apareyi uygulanmıştır. 3 aylık sağ ve sol tarafta 4 mm distalizasyon uygulamasıyla maksiller kanin dişlere yer sağlanmış, Sınıf I kanin ilişkisi elde edilmiştir.

**Sonuç:** Hem iskeletsel hem de dental maloklüzyona sahip olgunun tedavisinde maksiller palatal bölgeye yerleştirilen 2 minivida, hem maksiller protrüzyonda hem de maksiller dişlerin distalizasyonunda kullanılarak ideal oklüzyon ve estetiğe ulaşılmıştır.



## PB055

### TREATMENT OF SEVERE CROWDING AND SKELETAL CLASS III MALOCCLUSION WITH SKELETAL ANCHORAGE

Ece Temoçin, Seden Akan

Yeditepe University

**Objective:** This case report presents the orthopedic treatment approach with skeletal anchorage appliances in a case with maxillary retrusion and severe crowding.

**Case:** An 8-year-old girl patient applied to our clinic with the complaint that her lower jaw was forward and there was no space for her upper canine teeth. In the clinical and radiographic examination of the patient, teeth 36 and 46 were previously extracted, normal facial profile, hyperdivergent growth pattern, skeletal class III due to maxillary retrusion and anterior open bite tendency, and 13 mm crowding in the upper jaw. In the treatment of the patient, it was decided to apply a face mask with skeletal miniscrews and then to perform the distalization of the maxillary teeth using the same miniscrews. Two mini screws, 1.7x8 mm in size, were placed in the 3rd and 4th rugae region, 2-3 mm outside the midpalatal suture, with a 3D printed guide plate. The hybrid hyrax appliance was cemented over palatal mini screws and a Petit type face mask was applied. At the end of 10 months of treatment with maxillary expansion and protraction, ideal overjet was achieved and a bone-supported distalization appliance was applied using the same mini screws. With 4 mm distalization on the left and right side, spaces were provided for the maxillary canine teeth and Class I canine relationship was achieved.

**Conclusion:** In the treatment of the case with both skeletal and dental malocclusion, ideal occlusion and aesthetics were achieved by using 2 miniscrews placed in the maxillary palatal region, both in maxillary protrusion and in the distalization of the maxillary teeth.



PB056

## MODİFİYE ALT AZI DİKLEŞTİRME AYGITIYLA ALT 2. AZININ SÜRDÜRÜLMESİ: VAKA SUNUMU

Sinem Dedeoğlu Öztürk, Hatice Orhan, Kerem Aras, Feyzanur Tetik

Okan Üniversitesi

**Amaç:** Çalışmanın amacı, meziale eğimli açısı nedeniyle süremeyen alt azı dişlerin modifiye alt azı dikleştirme aygıtıyla distalize edilirken bir yandan da ideal açıyla sürdürülmesinin mümkün olup olmadığını tespit etmektir. Böylece iskeletsel ankraj gibi girişimsel işlemlere veya komşu dişlerde yan etki oluşturabilecek dikleştirme yöntemlerine alternatif bir yöntem oluşturmak amaçlanmıştır.

**Gereç ve Yöntem:** Okan Üniversitesi Ortodonti Anabilim Dalı'nda tedavi görmekte olan, 16 yaşında, sistemik olarak sağlıklı kadın hastada kuru meziale doğru devrik olması ve 46' nın minesine takıldığı için süremeyen 47 numaralı diş mevcuttur. Dişi dikleştirerek sürmesini sağlamak için 1 milimetrelik çelik telden hazırlanan ve kancası olan 15 mm uzunluğundaki kuvvet kolu 46 numaralı dişin bandına lehimlenerek modifiye alt azı dikleştirme aygıtı oluşturulmuştur. Bu kol sayesinde kuvvet uygulama noktası 47 numaralı dişin direnç merkezinden distale taşınmıştır. 47 numaralı dişin mezialindeki dişeti elektrocerrahi ile uzaklaştırıldıktan sonra meziobukkal yüzeye buton yerleştirilmiş ve kuvvet koluna elastik zincir ile distal yönde kuvvet uygulanmıştır. İşlem öncesi ve sonrası alınan panoramik röntgenler üzerinde NemoStudio programı ile 47 numaralı dişin aksiyal açıları karşılaştırılmıştır.

**Bulgular:** Modifiye Alt Azı Dikleştirme aygıtıyla dikleştirme ile birlikte sürme ve distalizasyon da elde edilmiştir. Uygulama öncesi ve sonrası panoramik filmler karşılaştırıldığında, Alt 2. Azı dişinin aksiyali ile midsagittal düzlem arasındaki açının uygulama öncesi 44° iken uygulama sonrası 5°'ye düştüğü gözlenmiştir.

**Sonuç:** Modifiye Alt Azı Dikleştirme Aygıtı , hasta konforunu bozmadığından , ilerleyen tedavi sürecini engellemediğinden ve doğru kuvveti uygulamayı kolaylaştırdığından iskeletsel ankraj gibi girişimsel işlemlere veya komşu dişlerde yan etki oluşturabilecek dikleştirme yöntemlerine alternatif bir yöntem olarak karşımıza çıkmaktadır.



XIX. Uluslararası Türk Ortodonti Derneği Kongresi

Herkes için Dijital Ortodonti  
Klinik Uygulamalarda İpuçları ve Yenilikler

XIX<sup>th</sup> International Congress of Turkish Orthodontic Society

Digital Orthodontics For Everyone  
Tips & Trends in Clinical Practice

02-06 Kasım / November 2024

Susesi Luxury Resort, Belek-Antalya



PB056

## LOWER SECOND MOLAR ERUPTION WITH MODIFIED MOLAR UPRIGHTER CASE REPORT

Sinem Dedeoğlu Öztürk, Hatice Orhan, Kerem Aras, Feyzanur Tetik

Okan University

**Aim:** The aim of this study is to determine the possibility of distalization of the lower molar teeth that can not erupt due to its mesially inclined angle, with a molar uprighting appliance soldered to the molar band so we can develop alternative method to invasive procedures such as skeletal anchorage or uprighting methods that may cause side effects on adjacent teeth.

**Materials and Methods:** A 16-year-old, systemically healthy female patient, who is being treated at the Orthodontics Department of the Okan University, has tooth number 47 which can not erupt due to its mesially tipped crown and sticking in the enamel of tooth 46 . In order to provide uprighting the tooth and ensure its eruption, a 15 mm long force application arm with hook, prepared from 1 millimeter steel wire, was soldered to the band of tooth number 46. Thanks to this arm, the force application point has been moved distally from the center of resistance of tooth number 47. After the gingiva on the mesial side of tooth number 47 was removed by electrosurgery, a button was placed on the mesiobuccal surface and force was applied to the force arm in the distal direction with an elastic chain. The axial angles of second molar were compared with the NemoStudio program on the panoramic x-rays.

**Results:** After the treatment, the uprighting achieved with eruption and distalization. The angle between the lower molar axial and the midsagittal plane was 44°, it decreased to 5°.

**Conclusion:** This appliance appears as an alternative that makes it easier to apply the correct force, as it does not hinder the progress of the treatment process without disturbing the patient's comfort.





PB057

## DİL PARAVANI EKLENMİŞ BONDED TİP HIZLI MAKSİLLER GENİŞLETME APAREYİ İLE ÖN AÇIK KAPANIŞIN DÜZELTİLMESİ: VAKA RAPORU

S.Kutalmış Büyük, **Nursu Becet**

Ordu Üniversitesi Diş Hekimliği Fakültesi

**AMAÇ:** Bu vaka raporunda; ön açık kapanışın dil paravanı eklenmiş bonded tip hızlı üst çene genişletme (RME) apareyi ile düzeltilmesi sunulmuştur.

**GEREÇ-YÖNTEM:** 11 yaşında kız hasta dişlerini kapatamama şikayeti ile kliniğimize başvurmuştur. Yapılan ağız içi muayenede; hastada posterior çapraz kapanış, 4 mm ön açık kapanış, 0 mm overjet, sağ tarafta Sınıf II Molar ilişki, sol tarafta Sınıf I Molar ilişki saptanmıştır. Yapılan sefalometrik ölçümlerde ise; SNA:83,3° - SNB:80,5° - ANB:2,9° - SNGoMe:34,0° - U1-SN:109,7° - IMPA: 102,2° bulunmuştur. Ön açık kapanışın dil itimi kaynaklı olduğu tespit edilmiştir. Hastaya dil paravanı eklenmiş bonded tip RME apareyi uygulanmıştır. Vida çevirme protokolü ilk hafta günde iki tur ardından iki hafta boyunca günde bir tur şeklinde uygulanmıştır. Genişletme tamamlandıktan sonra RME apareyi retansiyon amacıyla ağızda tutulmuştur. Retansiyon protokolünün tamamlanmasının ardından hastaya transpalatal ark uygulanıp tedavisine sabit ortodontik mekaniklerle devam edilmiştir. Hastanın ortodontik tedavisi 1 yıl 4 ayda tamamlanmıştır.

**BULGULAR:** Tedavi sonrası yapılan ölçümlerde SNA: 83,9° - SNB: 81,2° - ANB: 2,7° - SNGoMe: 34,3° - U1-SN: 108,3° - IMPA: 97,8° bulunmuştur. Posterior çapraz kapanış düzelmiş olup ideal okluzal ilişki elde edilmiştir.

**SONUÇ:** Dil paravanı eklenmiş bonded tip RME apareyi ön açık kapanışın düzeltilmesinde kullanılan etkili tedavi seçenekleri arasında bulunmaktadır.



**PB057**

**CORRECTION OF ANTERIOR OPENBITE WITH BONDED TYPE RAPID MAXILLARY EXPANSION APPLIANCE WITH PALATAL CRIB: A CASE REPORT**

S.Kutalmış Büyük, **Nursu Becet**

Ordu University Faculty of Dentistry

**OBJECTIVE:** In this case report, correction of anterior open bite with bonded type rapid maxillary expansion (RME) appliance with added palatal crib is presented.

**METHODS:** An 11-year-old female patient applied to our clinic with the complaint of her teeth aligning. Posterior crossbite, 4 mm anterior open bite, 0 mm overjet, Class II Molar relationship on the right side, Class I Molar relationship on the left side were observed in the patient: in the intraoral examination. SSNA:83,3° - SNB:80,5° - ANB:2,9° - SNGoMe:34,0° - U1-SN:109,7° - IMPA: 102,2° were found in cephalometric measurements. It was determined that the anterior open bite was caused by tongue thrust. A bonded type RME appliance with a palatal crib was applied. The expansion screw turning protocol is two rounds per day for the first week, followed by one round per day for two weeks. After the expansion was completed, the appliance was kept for retention. Then, transpalatal arch was applied and the treatment continued with fixed orthodontic mechanics. The total treatment time was lasted in 1 year and 4 months.

**RESULTS:** SNA: 83,9° - SNB: 81,2° - ANB: 2,7° - SNGoMe: 34, 3° - U1-SN: 108,3° - IMPA: 97,8° were found; in the post-treatment measurements. The posterior crossbite was corrected and the ideal occlusal relationship has been achieved.

**CONCLUSIONS:** Bonded type RME appliance with palatal crib is among the effective treatment options used to correct anterior open bite.



PB058

## ÖN AÇIK KAPANIŞIN ÇEKİMLİ SABİT ORTODONTİK TEDAVİSİ: OLGU SUNUMU

Taylan Aydoğan, Orhan Çiçek

Bülent Ecevit Üniversitesi Diş Hekimliği Fakültesi

**Amaç:** Bu olgu sunumunda, ön açık kapanışı bulunan iskeletsel ve dişsel sınıf II anomaliye sahip hastanın üst 1. premolar çekimli ve anteriorda vertikal kutu elastik kullanımı ile sabit ortodontik tedavisi rapor edilmiştir.

**Olgu:** Esas şikayeti ön dişlerinin arasındaki açıklık olan on beş yaşındaki kız hasta ortodontik açıdan değerlendirildi. İntraoral ve radyografik değerlendirme sonucunda hastanın dişsel sınıf II kanin, molar ilişki ve sınıf II iskeletsel ilişkide olduğu ve anterior bölgede 2 mm openbite 5 mm overjeti olduğu görüldü. Tedavi planlamasında üst 1. premolarların çekimi sonrası anterior bölgede vertikal kutu elastik kullanımı ile ortodontik tedavi planlandı. 0.022 inç slot MBT versatile plus sabit mekanikler dişlere yapıştırıldı. 0.014 NiTi, 0.016 NiTi, 0,016 SS, 0.019/0.025 NiTi, 0.019/0.025 brass posted ark telleri kullanılarak seviyeleme ve hizalama aşamaları tamamlandıktan sonra üst 1.premolarlar çekildi. Çekim boşlukları moderate olarak kapatılıp ön açık kapanış düzeltimi için vertikal kutu elastikler kullanıldı. Yeterli overbite elde edildikten sonra sabit ortodontik tedavi tamamlandı.

**Bulgular:** Tedavi sonucunda hastanın ön açık kapanışı başarılı bir şekilde tedavi edildi. Ortodontik tedavi sonrası dişsel sınıf I kanin ilişki, ideal overjet ve overbite, daha iyi bir dudak diş estetiği ve güzel bir gülümseme elde edildi. Hastanın tüm şikayetleri ortadan kaldırıldı. Tatmin edici estetik sonuçlar elde edildi.

**Sonuç:** Ön açık kapanış, üst 1. premolar dişlerin çekimi ve ön vertikal kutu elastik kullanılması ile başarılı şekilde tedavi edilebilir.



**PB058**

**EXTRACTION FIXED ORTHODONTIC TREATMENT OF ANTERIOR OPEN BITE: A CASE REPORT**

**Taylan Aydoğan, Orhan Çiçek**

Bülent Ecevit University Faculty of Dentistry

**Objective:** In this case report, we report the fixed orthodontic treatment of a patient with skeletal and dental class II anomalies with anterior open bite using upper 1st premolar extraction and anterior vertical box elastic.

**Material-Method:** A fifteen-year-old girl with a gap between her anterior teeth was evaluated orthodontically. Intraoral and radiographic evaluation revealed that the patient had a class II dental canine and molar relationship, class II skeletal relationship and a 2 mm openbite and 5 mm overjet in the anterior region. In the treatment planning, orthodontic treatment was planned with the use of vertical box elastic in the anterior region after extraction of the upper 1st premolars. 0.022 inch slot MBT versatile plus fixed mechanics were bonded to the teeth. After the leveling and alignment stages were completed using 0.014 NiTi, 0.016 NiTi, 0.016 SS, 0.019/0.025 NiTi, 0.019/0.025 brass posted archwires, the upper 1st premolars were extracted. Extraction gaps were closed moderately and vertical box elastics were used for anterior open bite correction. Fixed orthodontic treatment was completed after adequate overbite was achieved.

**Result:** As a result of the treatment, the patient's anterior open-bite was successfully treated. After orthodontic treatment, dental class I canine relationship, ideal overjet and overbite, better lip and teeth aesthetics and a beautiful smile were achieved. All complaints of the patient were eliminated. Satisfactory aesthetic results were obtained.

**Conclusion:** Anterior open-bite can be treated with fixed mechanics by extraction of maxillary 1st premolars and use of anterior box elastic.



PB059

## MAKSİLLER BİLATERAL TRANSVERSAL DARLIĞI OLAN HASTANIN HIZLI PALATAL GENİŞLETME SONRASI SABİT ORTODONTİK TEDAVİSİ: BİR OLGU SUNUMU

Hamza Melayim<sup>1</sup>, Emine Aydın<sup>2</sup>, Orhan Çiçek<sup>1</sup>

<sup>1</sup>Bülent Ecevit Üniversitesi Diş Hekimliği Fakültesi Ortodonti Anabilim Dalı

<sup>2</sup>Serbest ortodontist

**Amaç:** Bu vaka raporunda, bilateral maksiller transversal darlığı bulunan iskeletsel sınıf I hastanın üst çenesinin iskeletsel ekspansiyonu sonrası sabit ortodontik mekaniklerle tedavisi sunulmaktadır.

**Olgu:** Esas şikayeti üst çene darlığı şikayeti ve gülerken kötü gözükmesi olan 12 yaşındaki erkek hastanın intraoral, ekstraoral ve radyografik değerlendirme sonucunda hastanın bilateral transversal darlığa sahip olduğu ve bilateral posterior çapraz kapanış ile birlikte iskeletsel sınıf I ilişkisi (SNA:76° SNB:75° ANB:1° SN/GoGn:35°) olduğu görüldü. Tedavi planlanmasında maksiller iskeletsel ekspansiyon sonrasında çekimsiz sabit ortodontik tedavi yapılması planlandı. İskeletsel maksiller ekspansiyon amacıyla bantlı hyrax aygıtı hasta ağızına yerleştirildi. Ekspansiyon vidası 12 saatte bir tur olmak üzere 10 gün boyunca aktive edildi. Yeterli genişleme elde edildikten sonra hasta 6 ay boyunca takip edildi.

Sabit ortodontik tedavisi 0.022 inç MBT mekanikleri ile sürdürüldü. 0.014 NiTi ark telini takiben 0.016 NiTi, 0.016 SS, 0.019x0.025 NiTi, 0.019x0.025 SS ark telleri kullanıldı. Sabit ortodontik tedavisi tamamlandıktan sonra braketlerin sökümünü takiben retansiyon sürecinde her iki çenede de sabit lingual retainer uygulandı.

**Bulgular:** Maksiller ekspansiyon ile dişsel ve iskeletsel olarak genişleme sağlandı ve çapraz kapanış düzeltildi. Ortodontik tedavi sonrası dişsel sınıf 1 molar ve kanin ilişkisi, ideal overjet ve overbite, daha iyi bir dudak dış estetiği ve güzel bir gülümseme elde edildi. Hastanın şikayetleri ortadan kaldırıldı. Estetik olarak tatmin edici sonuçlar elde edildi.

**Sonuç:** Maksiller bilateral iskeletsel transversal darlığa sahip hastaların tedavileri, bantlı hızlı genişletme apareyi ve sonrasında sabit ortodontik tedavi mekaniklerinin kombine kullanılması ile tedavi edilebilir. Bu yöntemle estetik ve fonksiyonel olarak tatmin edici sonuçlar elde edilebilir.



**PB059**

**FIXED ORTHODONTIC TREATMENT OF A PATIENT WITH BILATERAL MAXILLARY TRANSVERSAL DEFICIENCY AFTER RAPID PALATAL EXPANSION: A CASE REPORT**

**Hamza Melayim**<sup>1</sup>, Emine Aydın<sup>2</sup>, Orhan Çiçek<sup>1</sup>

<sup>1</sup>Bülent Ecevit University Faculty Of Dentistry Departments Of Orthodontics

<sup>2</sup>Freelance orthodontist

**Aim:** This case report presents the treatment of a skeletal class I patient with bilateral transversally narrow maxilla with fixed orthodontic appliances after skeletal expansion of the maxilla.

**Case:** The intraoral, extraoral and radiographic evaluation of a 12-year-old boy with a main complaint of maxillary narrowness and poor smile appearance revealed that he had bilateral transversal narrowness and bilateral posterior crossbite with skeletal class I relationship (SNA:76° SNB:75° ANB:1° SN/GoGn:35°). The treatment plan was to perform fixed orthodontic treatment without extraction after maxillary skeletal expansion. A banded hyrax appliance was placed in the patient's mouth for skeletal maxillary expansion. The expansion screw was activated for 10 days, one turn every 12 hours. The patient was followed up for 6 months after adequate expansion was achieved.

Fixed orthodontic treatment was continued with 0.022 inch MBT mechanics. 0.014 NiTi archwires followed by 0.016 NiTi, 0.016 SS, 0.019x0.025 NiTi, 0.019x0.025 SS archwires were used. After the fixed orthodontic treatment was completed, fixed lingual retainers were applied in both jaws during the retention process following the removal of the brackets.,

**Results:** Dental and skeletal expansion was achieved with maxillary expansion and crossbite was corrected. After orthodontic treatment, dental class 1 molar and canine relationship, ideal overjet and overbite, better lip and teeth aesthetics and a beautiful smile were obtained. The patient's complaints were eliminated. Aesthetically satisfactory results were obtained.

**Conclusion:** Patients with bilateral maxillary skeletal transversal narrowness can be treated with the combined use of a banded rapid expansion appliance followed by fixed orthodontic treatment mechanics. Aesthetically and functionally satisfactory results can be achieved with this method.



XIX. Uluslararası Türk Ortodonti Derneği Kongresi

Herkes için Dijital Ortodonti  
Klinik Uygulamalarda İpuçları ve Yenilikler

XIX<sup>th</sup> International Congress of Turkish Orthodontic Society  
Digital Orthodontics For Everyone  
Tips & Trends in Clinical Practice

02-06 Kasım / November 2024

Susesi Luxury Resort, Belek-Antalya



**PB060**

## **MAKSİLLER DARLIĞA SAHİP İSKELETSEL SINIF II ANOMALİLİ HASTANIN MODİFİYE HERBST İLE TEDAVİSİ**

**Mustafa Özdemir**, Ayşegül Güleç, Merve Göymen, Güzin Bilgin Büyüknacar

Gaziantep Üniversitesi, Diş Hekimliği Fakültesi, Ortodonti Ana Bilim Dalı, Gaziantep

**Amaç:** Bu olgu sunumunun amacı maksiller darlıkla birlikte retrognatik mandibulaya bağlı sınıf II anomalisi bulunan hastaya uygulanan Modifiye Herbst apareyinin etkilerinin ve devamında uygulanan sabit ortodontik tedavinin sonuçlarının değerlendirilmesidir.

**Olgu:** Dental çapraşıklık şikayetiyle kliniğimize başvuran kronolojik yaşı 17yıl 1ay olan kadın hastanın klinik muayenesi yapılmış; maksiller darlık, artmış overbite, Angle sınıf II bölüm 2 maloklüzyon ve konveks profil bulguları tespit edilmiştir. Hastanın sefalometrik değerlendirilmesi yapıldığında, alt çene geriliğine bağlı sınıf II maloklüzyona (SNA:81,4 ° SNB:75,1 ° ANB:6,4 °) ve dikey yönde normal büyümeye (SN-GoGN:35); Rickets Analizine göre ise azalmış maksiller genişliğe (48.7mm) sahip olduğu gözlemlenmiştir. Dental ölçümlerde ise U1-NA açısının 16 ° ve IMPA açısının 89 ° olduğu tespit edilmiştir. 17 yaşındaki hastanın maksiller darlığının ve sınıf II maloklüzyonunun iskeletsel tedavisinin aynı anda yürütülebilmesi için hastaya Hibrid RME eklenerek modifiye edilmiş Herbst apareyi uygulanmıştır. Aparey dizaynında keser açısının kontrol edilebilmesi için alt keserlere labial bar ilave edilmiştir. Modifiye Herbst Apareyini takiben uygulanan sabit ortodontik tedavi sonrasında ise SNB açısının 79 °, ANB açısının 3 °, SN-GoGN açısının 38 ° ve maksiller genişliğinin 53,7 mm olduğu tespit edilmiştir. Dental ölçümlerde ise U1-NA açısının 19 ° ve IMPA açısının 94 ° olduğu belirlenmiştir.

**Sonuç:** İskeletsel sınıf II maloklüzyonu olan genç erişkin hastada Modifiye Herbst apareyi ile uygulanan ortodontik tedavi, maksiller darlığın giderilmesini, alt çene geriliğinin düzelmesini, dental maloklüzyonun düzeltimini ve profilin iyileştirilmesini sağlamıştır.



## PB060

### TREATMENT OF A PATIENT WITH SKELETAL CLASS II ANOMALY AND MAXILLARY CONSTRICTION USING MODIFIED HERBST APPLIANCE

**Mustafa Özdemir, Ayşegül Güleç, Merve Göymen, Güzin Bilgin Büyüknacar**

Department of Orthodontics, Faculty of Dentistry, Gaziantep University, Gaziantep

**Objective:** The purpose of this case report is to evaluate the effects of Modified Herbst appliance applied to a patient with Class II anomaly due to retrognathic mandible along with maxillary constriction, and subsequently assess the outcomes of the following fixed orthodontic treatment.

**Case:** A 17-year-old female patient applied our clinic with complaints of dental crowding. Upon clinical examination, maxillary constriction, increased overbite, Angle Class II division 2 malocclusion, and a convex profile were observed. Cephalometric evaluation revealed a Class II malocclusion due to mandibular retrusion (SNA: 81,4°, SNB: 75.1°, ANB: 6.4°) and normal vertical growth pattern (SN-GoGN: 35°).

According to the Ricketts Analysis, decreased maxillary width (48.7mm) was observed. Dental measurements indicated a U1-NA angle of 16° and an IMPA angle of 89°. To address the maxillary constriction and Class II malocclusion simultaneously, a Modified Herbst appliance with Hybrid RME (Rapid Maxillary Expansion) was applied to the patient. A labial bar was added to the lower incisors in the appliance design to control the incisor proclination.

Following the application of the Modified Herbst appliance, subsequent fixed orthodontic treatment revealed a SNB angle of 79°, ANB angle of 3°, SN-GoGN angle of 38°, and a maxillary width of 53.7mm. In dental measurements, the U1-NA angle was determined to be 19° and the IMPA angle was 94°.

**Conclusion:** The orthodontic treatment with the Modified Herbst appliance applied to the young adult patient with skeletal Class II malocclusion resulted in the correction of maxillary constriction, improvement of mandibular retrusion, correction of dental malocclusion, and enhancement of the profile.





PB061

## MANDİBULAYI ÖNE İLERLETEN APAREYLERİN (MAD) OBSTRÜKTİF UYKU APNESİ (OSA) HASTALARININ TEDAVİSİ ÜZERİNE ETKİLERİNİN KARŞILAŞTIRILMASI: LİTERATÜR DERLEMESİ

Şerife Tuğçe Hasoğlan, Beren Özsoy

Yakın Doğu Üniversitesi, Diş Hekimliği Fakültesi, Ortodonti Anabilim Dalı, Lefkosa, KKTC

**Amaç:** Mandibulayı Öne İlerleten Apareylerin (MAD) Obstrüktif Uyku Apnesi (OSA) hastalarının tedavisi üzerine etkilerinin karşılaştırmalı olarak literatür derlemesi ile incelemeyi amaçlar.

**Gereç ve Yöntem:** Bu çalışma, OSA hastalarında MAD arasında yaygın olarak kullanılan Biblok, Monoblok, Twinblok ve Herbst apareylerinin karşılaştırılmasını içeren Mayıs 2024'e kadar yayınlanmış çalışmaların elektronik veri tabanlarından (Pub Med, Scopus) toplanarak derlenmesi ve analizi üzerine odaklanmıştır.

**Bulgular:** Literatürde yer alan çalışmalar, Biblok apareyinin Apne-Hipoapne İndeksi (AHI)'ni azaltmada daha etkili olduğunu öne sürerken, Monoblok apareyinin daha etkili olduğunu öne süren çalışmalar da mevcuttur. Bu bilgilerin aksine her iki apareyin de kıyaslandığı çalışmaların çoğunda, AHI indeksini azaltma üzerine etkilerinin hemen hemen eşit olduğu bildirilmiştir.

Monoblok ve Twinblok apareylerinin OSA parametrelerini iyileştirme üzerine etkilerini inceleyen çalışmalarda her iki apareyin de parametreler üzerinde olumlu etkileri olduğu bulunmuştur. Her iki apareyin de etkilerinin karşılaştırıldığı çalışmalarda, Monoblok apareyinin, Twinblok apareyine kıyasla OSA parametrelerini iyileştirme üzerine etkisinin daha fazla olduğu bildirilmiştir.

Herbst ve Monoblok apareylerinin OSA parametrelerini iyileştirme üzerine etkilerini inceleyen çalışmalarda her iki apareyin de parametreler üzerinde olumlu etkileri olduğu bildirilmiştir. Yapılan bir çalışmanın sonucuna göre, Monoblok apareyinin basit uygulanabilirliği nedeniyle hastaların çoğunluğu tarafından daha yüksek oranda tercih edildiği rapor edilmiştir.

Herbst apareyinin, Twinblok apareyiyle kıyaslandığı bir çalışmada, Herbst apareyinin gündüz aşırı uyku hali durumunu daha etkili şekilde azalttığı bildirilmiştir. Her iki apareyin de yan etkilerinin hafif olduğu ve uzun vadede OSA hastalarında AHI indeksini azalttığı belirtilmiştir.

**Sonuç:** MAD apareylerinin tümünde (Monoblok, Biblok, Twinblok ve Herbst), AHI indeksinin azaldığı, OSA parametrelerinin iyileştiği ve apareylerin bu anlamda etkili oldukları çalışmalarda kanıtlanmıştır. Yapılan karşılaştırmalar sonucunda Monoblok apareyinin OSA parametrelerini iyileştirmede diğer apareylere kıyasla daha etkili olduğu sonucuna varılabilir.



PB061

## COMPARISON OF THE EFFECTS OF MANDIBULAR ADVANCEMENT DEVICES (MAD) ON THE TREATMENT OF OBSTRUCTIVE SLEEP APNEA (OSA) PATIENTS: A LITERATURE REVIEW

Şerife Tuğçe Hasoğlan, Beren Özsoy

Near East University, Faculty of Dentistry, Department of Orthodontics, Nicosia, TRNC

**Objective:** This study aims to examine the effects of Mandibular Advancement Devices (MAD) on the treatment of Obstructive Sleep Apnea (OSA) patients with a comparative review of the literature.

**Materials and Methods:** This study focused on the collection and analysis of studies including the comparison of Bibloc, Monoblock, Twinblock, and Herbst appliances, which are commonly used among MAD in OSA patients, published up to May-2024 from electronic databases (Pub Med, Scopus).

**Results:** Certain studies indicate that the Bibloc appliance is more effective in reducing the Apnea-Hypopnea Index (AHI), although some studies claim the Monoblock appliance is more effective. However, most of the research comparing the two appliances reports that their effects on decreasing the AHI index are almost equal.

Studies evaluating the effects of Monoblock and Twinblock appliances on improving OSA parameters reported that both appliances positively affected these parameters. In studies comparing the effects of both appliances, it was reported that the Monoblock appliance had a greater effect on improving OSA parameters.

Studies investigating the effects of Herbst and Monoblock appliances on improving OSA parameters found that both appliances positively affected these parameters. According to the conclusion of the research, it was reported that the Monoblock appliance was preferred by the majority of patients due to its simple applicability.

In a study comparing the Herbst appliance with the Twinblock appliance, the Herbst appliance was found to reduce the excessive daytime sleepiness more efficiently. In the long term, it has been reported that both appliances have mild side effects and reduce the AHI index in OSA patients.

**Conclusion:** It has been proven in studies that the AHI index decreased and OSA parameters improved in all of the MAD devices (Monoblock, Bibloc, Twinblock, and Herbst). As a result of the comparisons, it can be concluded that the Monoblock appliance is more effective in improving the OSA parameters compared to others.



## PB062

### DUDAK ALVEOL YARIKLI HASTADA ALVEOLER KEMİK GREFTLEME SONRASINDA GÖMÜLÜ DİŞİN YARIK BÖLGESİNE SÜRDÜRÜLMESİ : VAKA RAPORU

Fatma Berra İyibilgin, Taner Öztürk, Ahmet Emin Demirbaş/

Erciyes Üniversitesi Diş hekimliği Fakültesi

**Amaç:** Alveoler kemik greftlemesi, dudak-damak yarığı bulunan hastaların rehabilitasyonunda önemli bir prosedürdür. Bu vaka raporunda amaç alveoler yarık bölgesinin iliak kemik grefti (İKG) ile opere edilmesi sonrasında, yarık bölgesine gömülü kalmış olan 12-numaralı dişin sürdürülmesi tedavi aşamalarını ve sonuçlarını sunmaktır.

**Olgu:** On yaşında kadın hasta dudak ve alveol bölgesindeki yarık ile gömülü kalmış dişi şikayetiyle kliniğimize başvurmuştur. Klinik ve radyolojik muayenenin sonucunda hastada konveks profil, iskeletsel sınıf II maloklüzyon (SNA: 88,4°, SNB: 79,6°, ANB: 8,9°) olduğu; 11- ve 12-numaralı dişler arasında alveoler bölgede bir yarık hattı olduğu tespit edilmiştir. Yirmi iki numaralı dişi sürmüş, 12-numaralı diş gömülü durumda, her iki taraftaki kanin dişlerinin henüz sürmemiş olduğu belirlenmiştir. Hastanın tedavisinde öncelikle yarık bölgesi İKG ile onarılmıştır. Cerrahi prosedürün stabilizasyonu için dört ay beklendikten sonra 12-numaralı dişin üzeri cerrahi olarak açılmış zincirli buton yerleştirilmiştir. Transpalatal ark (TPA)'dan yarık bölgesine uzanan heliksli bükümden hafif kuvvetler ile aktive edilerek diş sürdürülmesi için oklüzal yönde ortodontik traksiyon uygulanmıştır. Gömülü dişin sürdürülmesinden sonra maksiller arkta sıralama ve seviyeleme uygulanmış, 12-numaralı diş mezialize edilerek ilgili bölgede kemik oluşumu ve greft stabilizasyonu planlanmıştır.

**Bulgular:** Tedavi sürecinde 12-numaralı diş TPA yardımı ile sürdürülmüş, maksiller kanin dişler spontan olarak sürmüş , maksiller ve mandibular arklar seviyelenmiştir. Hastanın tedavisi devam etmektedir.

**Sonuç:** Alveoler yarık hattının İKG ile onarımı ve greft bölgesine ortodontik olarak diş sürdürmek hem estetik hem de fonksiyonel olarak başarılı sonuçlar sunmuştur. Greftin stabilitesinin değerlendirilmesi için hastanın uzun süreli takibine ihtiyaç vardır.



## PB062

### MANAGEMENT THE IMPACTED TOOTH INTO THE CLEFT AREA AFTER ALVEOLAR BONE GRAFTING IN A PATIENT WITH CLEFT LIP AND ALVEOL: A CASE REPORT

Fatma Berra İyibilgin, Taner Öztürk, Ahmet Emin Demirbaş

Department of Orthodontics Faculty of Dentistry Erciyes University

**Objective:** Alveolar bone grafting is an important procedure in the rehabilitation of patients with cleft lip and palate. The aim of this case report is to present the treatment stages and results of management the upper left lateral incisor (12), which was impacted in the cleft area, after the alveolar cleft area was operated on with iliac bone graft (IBG).

**Case:** A ten-year-old female patient applied to our clinic with a complaint of a cleft in the lip and alveolar region and an impacted tooth. As a result examination, the patient had skeletal class-II malocclusion (SNA:88.4°, SNB:79.6°, ANB:8.9°). It was determined that there was a cleft line in the alveolar region between the 11 and 12; 22 had erupted, 12 was impacted, and canine teeth on both sides had not yet erupted. In the patient's treatment, first the cleft area was repaired with IBG. After four months for the stabilization, 12 was surgically opened and a goldchain button was placed. Orthodontic traction was applied with light forces. After that, alignment and leveling were applied in the maxillary arch, 12 was mesialized, and bone formation and graft stabilization were planned in the relevant area.

**Results:** During the treatment process, 12 was erupted with the help of TPA, maxillary canine teeth erupted spontaneously, and maxillary and mandibular arches were leveled. The patient's treatment continues.

**Conclusion:** Repair of alveolar cleft with IBG and orthodontic management impacted teeth in the graft area provided successful results both aesthetically and functionally. Long-term follow-up of the patient is needed to evaluate the stability of the graft.



PB063

## MODİFİYE EDİLMİŞ VAKUMLA ŞEKİLLENDİRİLEN ŞEFFAF PLAK DESTEĞİ İLE MAKSİLLER MEDİAN DİASTEMANIN KAPATILMASI: BİR VAKA RAPORU

S. Kutalmış Büyük<sup>1</sup>, Hulde Kasap<sup>1</sup>, Sedanur Hatal<sup>2</sup>

<sup>1</sup>Ordu Üniversitesi, Diş Hekimliği Fakültesi, Ortodonti Anabilim Dalı

<sup>2</sup>Çorum Ağız ve Diş Sağlığı Merkezi

**AMAÇ:** Bu vaka raporunun amacı maksiller median diasteması olan yetişkin hastada, modifiye edilmiş vakumla şekillendirilen şeffaf plaklar ve elastik zincirler yardımıyla maksiller median diastemanın kapatılmasıdır.

**GEREÇ VE YÖNTEM:** 24 yaşında kadın hasta kliniğe ön dişlerinin aralıklı olması şikayetiyle başvurmuştur. Yapılan klinik ve radyolojik muayene sonucunda hastada maksiller median diastema olduğu tespit edilmiştir. Hasta için özel üretilmiş modifiye edilmiş vakumla şekillendirilen plakların üzerinde maksiller santral dişlerin vestibüler ve palatal yüzeylerine karşılık gelen kısımlarına kompozit materyallerden üretilen butonlar eklenmiştir. Eklenen butonların üzerinden elastik zincirler uygulanmıştır. Modifiye edilmiş vakumla şekillendirilen şeffaf plak orta hattan iki parçaya bölünerek kullanılmıştır. Böylece maksiller sağ ve sol segmentler bir bütün hale getirilerek elastik zincir etkisiyle maksiller median diastemanın kapatılması amaçlanmaktadır.

**SONUÇ:** Maksiller median diasteması bulunan kadın hastanın modifiye edilmiş vakumla şekillendirilen şeffaf plaklar üzerinden elastik zincirlerle kuvvet uygulanarak maksiller median diasteması kapatılmıştır. Hastanın tedavisi 1 ay sürmüştür. Yapılan bu tedavi estetik açıdan tatmin edici ve hasta için konforludur.



XIX. Uluslararası Türk Ortodonti Derneği Kongresi

Herkes için Dijital Ortodonti  
Klinik Uygulamalarda İpuçları ve Yenilikler

XIX<sup>th</sup> International Congress of Turkish Orthodontic Society

Digital Orthodontics For Everyone  
Tips & Trends in Clinical Practice

02-06 Kasım / November 2024

Susesi Luxury Resort, Belek-Antalya



**PB063**

## **ORTHODONTIC TREATMENT OF MAXILLARY MEDIAN DIASTEMA WITH A MODIFIED VACUUM-FORMED TRAY SUPPORT: A CASE REPORT**

S. Kutalmış Büyük<sup>1</sup>, **Hulde Kasap**<sup>1</sup>, Sedanur Hatal<sup>2</sup>

<sup>1</sup>Ordu University, Faculty of Dentistry, Department of Orthodontics

<sup>2</sup>Çorum Oral and Dental Health Center

**INTRODUCTION:** The aim of this case report is to correct the maxillary median diastema with the support of modified vacuum-formed essix tray and elastic chains.

**MATERIAL AND METHODS:** A 24 years old female patient was admitted to the clinic with the complaint of gaping anterior teeth. It was determined that the patient had a maxillary median diastema in the clinical and radiographical examination. Buttons made of composite materials are added to the parts of the maxillary central teeth corresponding to the vestibular and palatal surfaces on the modified vacuum-formed trays. The modified vacuum-formed tray was used by dividing it into two parts from the midline. Elastic chains are applied on the tray. It is aimed to close the maxillary median diastema with the effect of elastic chain.

**CONCLUSION:** The maxillary median diastema was corrected by applying force with elastic chains on modified vacuum-formed trays. The total treatment time was 1 month. This treatment was aesthetic, satisfying and comfortable.



PB064

## MARPE, İSKELETSEL ANKRAJ VE YÜZ MASKESİ İLE İSKELETSEL SINIF 3 MALOKLUZYONUN TEDAVİSİ: 6 YILLIK TAKİP

Polat Can Aksoy, Hande Pamukçu, Ayça Arman Özçırpıcı

Başkent Üniversitesi Diş Hekimliği Fakültesi Ortodonti Anabilim Dalı

**Amaç:** Sınıf III malokluzyona sahip bireylerde küçük yaşlarda tedaviye başlamak hedeflenen tedavi sonuçlarına ulaşmayı kolaylaştırır ve daha mümkün kılar. Bu olgu sunumunun amacı sirküler çapraz kapanışa ve iskeletsel Sınıf 3 malokluzyona sahip bir hastanın MARPE (Mini İmplant Destekli Hızlı Maksiller Ekspansiyon) ve iskeletsel ankraj ile uygulanan yüz maskesi ile tedavisinin sonuçlarını ve uzun süreli takiplerini sunmaktır.

**Gereç ve Yöntem:** 8 yıl 2 ay kronolojik yaşındaki kadın hasta hastanemize dişlerindeki düzensizlik şikayeti ile başvurmuştur. İntraoral muayenede, sirküler çapraz kapanış, sağda ve solda sınıf III molar ilişkisi, - 4 mm overjet ve - 3 mm openbite görülmüştür. Sefalometrik analizde retrognatik maksilla (SNA: 73°), iskeletsel sınıf 3 ilişkisi (ANB: -2°) ve vertikal boyutlarının (GoGnSN: 38°) arttığı gözlenmiştir. Hastanın ailesinde de sınıf 3 malokluzyon görüldüğü ve annesinin çift çene ortognatik cerrahi ile tedavi olduğu öğrenilmiştir. Hastada öncelikle MARPE ile tedaviye başlanmıştır. Ardından kortikotomi desteği ile birlikte zigoma plaklarından yüz maskesi kullanılarak maksiller protraksiyon yapılmıştır. Maksimum iskeletsel etki elde etmek için iskeletsel ankraj tercih edilmiştir. Sonrasında sabit tedavi ile fonksiyonel ve ideal oklüzyon elde edilmiştir. Debondingden 6 yıl sonra, elde edilen oklüzyonun hala stabil olduğu gözlenmiştir.

**Bulgular:** Tedavi sonucunda hastada sınıf I molar ilişkisi, ideal overjet ve overbite elde edilerek hastada fonksiyonel ve stabil bir oklüzyona ulaşılmıştır. 6 yıllık takipte elde edilen tedavi sonuçlarının korunduğu gözlenmiştir.

**Sonuç:** İskeletsel sınıf 3 hastalarda MARPE ve iskeletsel ankraj ile uygulanan yüz maskesi ile fonksiyonel ve estetik olarak ideal bir tedavi sonucu sağlanabilir; ortognatik cerrahi ihtimali ortadan kaldırılabılır.



**PB064**

**TREATMENT OF SKELETAL CLASS III MALOCCLUSION WITH MARPE, SKELETAL ANCHORAGE, AND FACE MASK: A 6-YEAR FOLLOW UP**

**Polat Can Aksoy**, Hande Pamukçu, Ayça Arman Özçırpıcı

Baskent University Faculty of Dentistry Department of Orthodontics

**Objective:** Initiating treatment at a young age for individuals with Class III malocclusion facilitates achieving the desired treatment outcomes. This case report aims to present the results and long-term follow-up of a patient with Class III malocclusion and circumferential crossbite treated with MARPE (Mini-Implant Assisted Rapid Palatal Expansion) and face mask applied with skeletal anchorage.

**Subject and Method:** An 8-year-old female patient presented to our hospital with a chief complaint of dental irregularities. Intraoral examination revealed a circular crossbite, Class III molar relationship on both sides, a -4 mm negative overjet, and a -3 mm open bite. Cephalometric analysis indicated a retrognathic maxilla (SNA: 73°), a skeletal Class III relationship (ANB: -2°), and increased vertical dimensions (GoGnSN: 38°). The patient's medical history revealed that Class III malocclusion was present in her family, and her mother had undergone bimaxillary orthognathic surgery. Treatment was initiated with MARPE. Subsequently, maxillary protraction was performed using a face mask anchored by zygomatic plates with corticotomy support. Skeletal anchorage was preferred to maximize the skeletal effect. Subsequently, functional and ideal occlusion was achieved with fixed orthodontic treatment. Six years post-debonding, the occlusion remained stable.

**Results:** Following the treatment, the patient achieved a Class I molar relationship, ideal overjet, and overbite, resulting in functional and stable occlusion. The treatment results were maintained over a 6-year follow-up period.

**Conclusion:** In patients with skeletal Class III, an ideal functional and aesthetic treatment outcomes can be achieved using MARPE and face mask applied with skeletal anchorage, potentially eliminating the need for orthognathic surgery.





## PB065

### SÜPERNÜMERER DİŞLERİN GENETİK ETYOLOJİSİ: OLGU SUNUMU

Büşra Özal Güneş, **Türkan Sezen Erhamza**, Ebru İlhan Koçak, Alaattin Tekeli

Kırıkkale Üniversitesi Diş Hekimliği Fakültesi

**AMAÇ:** Süpernümerer dişler, etyolojisi kesin olarak bilinmeyen gelişimsel anomalilerdir. Bu dişler herhangi bir bölgede ortaya çıkabilmektedir ancak sıklıkla anterior bölgelerde ve alt premolar bölgede karşımıza çıkmaktadırlar. Etiyolojisinde birçok faktör yer almasına rağmen, genetik faktörler bunların içinde önemli bir role sahiptir. Bu olgu sunumunun amacı süpernümerer dişlerin etyolojisinde yer alan genetik faktörlerin vurgulanması ve örnek vakanın çekimli sabit ortodontik tedavisinin değerlendirilmesidir.

**OLGU SUNUMU:** Kliniğimize başvuran 12 yaşında kız hastadan alınan anamnezde, alt çenesindeki fazla dişlerden ve çapraşıklıktan şikayetçi olduğu, babasında da aynı bölge ve biçimde süpernümerer dişlerin bulunduğu öğrenildi. İntraoral muayenede 2mm overbite, 2mm overjet, sınıf I maloklüzyon ve 6 adet alt keser diş gözlemlendi. 3Shape Ortho System - OrthoAnalyzer2019 programı ile yapılan yer darlığı analizinde üstte 1 mm, altta 13mm yer darlığı tespit edildi. Radyografik muayenede hastanın iskeletsel sınıf I (SNA:80.2°, SNB:78.1°, ANB:2.1°) olduğu tespit edildi. Ayrıca süpernümerer dişlerin başka bir patoloji ile ilişkili olmadığı gözlemlendi. Hastanın alt anterior bölgede çapraşıklık dolayısıyla yeterli hijyeni sağlayamadığı gözlemlendi. Hastanın süpernümerer dişlerinin çekimi ile sabit ortodontik tedavisine karar verildi.

**SONUÇ:** Süpernümerer dişlerin etyolojisinde heredite önemli bir role sahiptir. Varlığı tespit edildiğinde, hastanın yakınlarında da aynı durum sorgulanabilir. Bu dişler hastalarda çeşitli maloklüzyonlara ve çapraşıklığa sebep olabilmektedir. Oral hijyenin sağlanmasında oluşan zorluk; plak birikimi diş eti çekilmesi ile sonuçlanabilir. Bu durumda ortodontist müdahalesi ile mevcut çapraşıklık yönetilmelidir. Tedavi şekli ise, fazla dişin tipine, bulunduğu bölgeye ve çevresindeki dişlerle diğer anatomik yapılara olan etkilerine göre değişmektedir. Çeşitli maloklüzyonlara, gömülü dişlere, diastemalara ve kistlere sebebiyet vermeleri, çekimli sabit ortodontik tedavinin süpernümerer dişlerin varlığında uygun bir tedavi yöntemi olabileceğini düşündürmektedir.



## PB065

### GENETIC ETIOLOGY OF SUPERNUMERARY TEETH: A CASE REPORT

Büşra Özal Güneş, Türkan Sezen Erhamza, Ebru İlhan Koçak, Alaattin Tekeli

Kırıkkale University Dentistry Faculty

**OBJECTIVE:** Supernumerary teeth are developmental anomalies with an unclear etiology, frequently appearing in the anterior regions and lower premolar area. Genetic factors play a significant role despite various contributing factors. This case report aims to highlight the genetic factors in the etiology of supernumerary teeth and evaluate the fixed orthodontic treatment with extractions in the presented case.

**CASE REPORT:** A 12-year-old female presented with extra teeth and crowding in her lower jaw. Anamnesis revealed her father had similar supernumerary teeth. Intraoral examination showed a 2mm overbite, 2mm overjet, Class I malocclusion, and six lower incisor teeth. Crowding analysis with 3Shape Ortho System - OrthoAnalyzer2019 indicated a 1mm space deficiency in the upper arch and a 13mm deficiency in the lower arch. Radiographic examination confirmed a skeletal Class I relationship (SNA: 80.2°, SNB: 78.1°, ANB: 2.1°). The supernumerary teeth were not linked to any other pathology. Due to crowding, the patient had inadequate hygiene in the lower anterior region. Extraction of the supernumerary teeth and fixed orthodontic treatment was planned.

**CONCLUSION:** Heredity is crucial in the etiology of supernumerary teeth. When their presence is detected, the same condition should be investigated in the patient's relatives. These teeth can cause malocclusions and crowding, complicating oral hygiene and leading to plaque accumulation and gum recession. In such cases, the orthodontist should manage the existing crowding. Treatment varies based on the type and location of the supernumerary tooth and its impact on surrounding structures. The potential of supernumerary teeth to cause various malocclusions, impacted teeth, diastemas, and cysts suggests that fixed orthodontic treatment with extractions may be an appropriate treatment method in their presence.



XIX. Uluslararası Türk Ortodonti Derneği Kongresi

Herkes için Dijital Ortodonti  
Klinik Uygulamalarda İpuçları ve Yenilikler

XIX<sup>th</sup> International Congress of Turkish Orthodontic Society

Digital Orthodontics For Everyone  
Tips & Trends in Clinical Practice

02-06 Kasım / November 2024

Susesi Luxury Resort, Belek-Antalya



PB066

## İSKELETSEL SINIF II OPENBİTE MALOKLUZYONA SAHİP GENÇ ERİŞKİN HASTANIN ÇEKİMLİ KAMUFLAJ TEDAVİSİ: VAKA RAPORU

Nizami HASHIMLI, Gökhan ÇOBAN

Erciyes Üniversitesi Diş Hekimliği Fakültesi

**Giriş:** Maksiller premolar dişlerin çekimi, artmış overjet sorunu olan iskeletsel openbite'li hastalarda ortognatik cerrahi tedaviye alternatif olarak sıklıkla tercih edilen bir seçenektir.

**Birey ve Yöntem:** Kliniğimize 'üst dişlerinin önde olması ve ısırılmama' şikayetiyle başvuran 14.8 yaşındaki kız hastanın klinik ve radyolojik muayenesi sonucunda, hastaya iskeletsel sınıf II openbite malokluzyon tanısı konmuştur. Başlangıç ANB'si 8.3°, SN-GoGn ise 39° idi. Hastanın intraoral muayenesinde sağ ve sol tarafta tam ünite sınıf II molar ve kanin ilişki olduğu, 8 mm overjet ve -1 mm overbiteye sahip olduğu, üst orta hattın 1 mm solda alt orta hattın ise 0,5 mm sağda olduğu belirlenmiştir. Hasta ve velisi ortognatik cerrahi tedavi seçeneğini reddetmiştir. Bu hasta için üst I. premolar dişlerin çekilmesi ile kamuflaj tedavisi planlanmıştır. Premolarların çekimi ile elde edilen boşlukların tamamen kesici dişlerin retraksiyonu ile kapatılması planlanmıştır. Posterior bölgede ankraji artırmak için tedavi başında sağ ve sol I. molar ve II. premoların kökleri arasındaki interradiküler kemiğe 1.6 mm çapında ve 8 mm uzunluğunda 2 adet titanyum vida uygulanmıştır. Başlangıçta kanin dişler segmental teknik uygulanarak distalize edilmiş, kanin dişlerde sınıf I ilişki elde edildikten sonra kesici dişlerin retraksiyonu yapılmıştır.

**Sonuç:** Hastanın toplam tedavi süresi 22 ay sürmüştür. Tedavi sonunda sağ ve sol tarafta sınıf I kanin ilişkiye ulaşılmıştır. Alt ve üst orta hat birbiriyle ve hastanın yüz orta hattıyla uyumlu hale gelmiştir. Overjet ve overbite sırasıyla 2.5 mm ve 2 mm'dir.



PB066

## CAMOUFLAGE TREATMENT OF A YOUNG ADULT PATIENT WITH SKELETAL CLASS II OPENBITE MALOCCLUSION: CASE REPORT

Nizami HASHIMLI, Gökhan ÇOBAN

Erciyes University Faculty of Dentistry

**Introduction:** Extraction of maxillary premolar teeth is a frequently preferred option as an alternative to orthognathic surgical treatment in patients with skeletal openbite and increased overjet problem.

**Materials and Methods:** As a result of the clinical and radiological examination of a 14.8-year-old female patient who applied to our clinic with the complaint of “upper teeth being forward and not being able to bite”, the patient was diagnosed with skeletal class II openbite malocclusion. Initial ANB was 8.3° and SN-GoGn was 39°. In the intraoral examination of the patient, it was determined that there was a full unit class II molar and canine relationship on the right and left sides, an 8 mm overjet and -1 mm overbite, and the upper midline was 1 mm on the left and the lower midline was 0.5 mm on the right. The patient and his parent rejected the orthognathic surgical treatment option. Camouflage treatment was planned for this patient by extraction of the upper I. premolar teeth. It is planned to completely close the gaps created by the extraction of premolars by retraction of the incisors. To increase anchorage in the posterior region, two titanium screws, 1.6 mm in diameter and 8 mm in length, were applied to the interradicular bone between the roots of the II. Premolar and I. Molar teeth on left and right side. Initially, the canines were distalized using the segmental technique, and after a class 1 relationship was achieved in the canines, the incisors were retracted.

**Result:** The patient’s total treatment period lasted 22 months. At the end of the treatment, Class I canine relationship was achieved on the right and left sides. The lower and upper midline are aligned with each other and with the patient’s facial midline. Overjet and overbite are 2.5 mm and 2 mm respectively.



XIX. Uluslararası Türk Ortodonti Derneği Kongresi

Herkes için Dijital Ortodonti  
Klinik Uygulamalarda İpuçları ve Yenilikler

XIX<sup>th</sup> International Congress of Turkish Orthodontic Society  
Digital Orthodontics For Everyone  
Tips & Trends in Clinical Practice

02-06 Kasım / November 2024

Susesi Luxury Resort, Belek-Antalya



PB067

## ŞİDDETLİ MANDİBULAR ÇAPRAŞIKLIK VE SINIF III SUBDİVİZYONLU VAKANIN ÇEKİMSİZ TEDAVİSİ: VAKA RAPORU

Rümeysa Şahin, Büşra Beşer Gül

Recep Tayyip Erdoğan Üniversitesi Diş Hekimliği Fakültesi, Ortodonti Ana Bilim Dalı

**Amaç:** Bu vaka raporunun amacı; mandibular anterior bölgede bulunan şiddetli çapraşıklık ve buna bağlı oluşan angle sınıf III subdivizyon ilişkisinin çekimsiz, Damon Q2 braket sistemi kullanılarak yapılan sabit ortodontik tedavisinin sunulmasıdır.

**Vaka:** 15 yaş 8 aylık kadın hasta ön dişlerindeki çapraşıklık şikayeti ile kliniğimize başvurmuştur. Yapılan klinik ve radyolojik incelemelerde; maksillada 1 mm ve mandibulada 7 mm çapraşıklık, 5 mm overbite, konveks profil, sınıf I iskeletsel ilişki, high angle büyüme paterni (SnGoGn:45°), azalmış alt keser açısı (IMPA:75°), sağ angle sınıf III molar ve kanin ilişkisi, sol angle sınıf I molar ve kanin ilişkisi tespit edilmiştir. Hastanın tedavisinde 0.022x0.028 inç slot boyutuna sahip Damon Q2 braket sistemi kullanılmıştır. Sınıf 3 intermaksiller elastiklerin negatif etkilerini engellemek için maksiller anterior bölgede düşük, mandibular anterior bölgede ise yüksek tork değerlerine sahip braketler kullanılmıştır. Mandibular anterior bölgede yer elde etmek için open coil springlerden faydalanılmış ve stripping yapılmıştır. Tedavi esnasında sınıf 3 intermaksiller elastiklerden yararlanılmıştır. Tedavi toplam 16 ay sürmüştür. Tedavi sonunda dişler ideal ark formunda sıralanmış, angle sınıf I ilişki sağlanmış ve estetik bir görünüm elde edilmiştir.

**Sonuç:** Tedavi sonunda ideal estetik profil ve oklüzyon elde edilmiştir. IMPA 88°, overbite 3 mm olarak tespit edilmiş ve her iki tarafta da dişsel sınıf I molar ve kanin ilişkisi sağlanmıştır.



XIX. Uluslararası Türk Ortodonti Derneği Kongresi

Herkes için Dijital Ortodonti  
Klinik Uygulamalarda İpuçları ve Yenilikler

XIX<sup>th</sup> International Congress of Turkish Orthodontic Society

Digital Orthodontics For Everyone  
Tips & Trends in Clinical Practice

02-06 Kasım / November 2024

Susesi Luxury Resort, Belek-Antalya



**PB067**

## **NON-EXTRACTION TREATMENT OF SEVERE MANDIBULAR CROWDING AND CLASS III SUBDIVISION CASE: CASE REPORT**

**Rümeysa Şahin, Büşra Beşer Gül**

Recep Tayyip Erdoğan University Faculty of Dentistry, Department of Orthodontics

**Aim:** The aim of this case report is to present the fixed orthodontic treatment of severe crowding in the mandibular anterior region and angle class III subdivision relationship, without extraction and using the Damon Q2 bracket system.

**Case:** A 15-year-old 8-month-old female patient applied to our clinic with a complaint of crowded anterior teeth. In the clinical and radiological examinations; 1mm crowding in maxilla and 7 mm crowding in mandible, 5 mm overbite, convex profile, Class I skeletal relationship, high angle growth pattern (SnGoGn: 45°), decreased lower incisor angle (IMPA: 75°), angle class III molar and canine relationship on the right side, angle class I molar and canine relationship on the left side were determined. Damon Q2 bracket system with a slot size 0.022×0.028 inches was used in the patient's treatment. To prevent the negative effects of Class 3 intermaxillary elastics, low torque brackets were used in the maxillary anterior region and high torque brackets were used in mandibular anterior region. Open coil springs and stripping were used to gain space in mandibular anterior region. During the treatment, Class 3 intermaxillary elastics were used. The total time of treatment lasted 16 months. At the end of the treatment, the teeth were aligned in the ideal arch form, angle class I relationship was achieved and an aesthetic appearance was obtained.

**Conclusion:** At the end of the treatment, the ideal aesthetic profile and occlusion were obtained. IMPA 88°, 3 mm overbite and dental class I molar and canine relationship on both sides were provided.



XIX. Uluslararası Türk Ortodonti Derneği Kongresi

Herkes için Dijital Ortodonti  
Klinik Uygulamalarda İpuçları ve Yenilikler

XIX<sup>th</sup> International Congress of Turkish Orthodontic Society  
Digital Orthodontics For Everyone  
Tips & Trends in Clinical Practice

02-06 Kasım / November 2024

Susesi Luxury Resort, Belek-Antalya



PB068

## İSKELETSEL SINIF II MALOKLÜZYONA SAHİP HASTANIN EKSPANSİYON VİDALI MODİFİYE HERBST APAREYİ İLE TEDAVİSİ: OLGU SUNUMU

S. Kutalmıs BUYUK, **Seyma SAHİN GUNER**

Ordu Üniversitesi, Diş Hekimliği Fakültesi, Ortodonti Anabilim Dalı, Ordu, Türkiye

**Amaç:** İskeletsel Sınıf II maloklüzyonlar, sıklıkla mandibular retrüzyon ile karakterizedir. Maksiller transversal darlığın eşlik ettiği iskeletsel Sınıf II vakaların tedavisinde Herbst apareyi ekspansiyon vidasıyla modifiye edilerek kullanılabilir. Bu olgu sunumunun amacı, mandibular retrognatiye bağlı iskeletsel Sınıf II anomalisi bulunan hastaya uygulanan Modifiye Herbst apareyinin etkilerinin ve devamında uygulanan sabit ortodontik tedavinin sonuçlarının değerlendirilmesidir.

**Olgu:** Dental çapraşıklık şikayetiyle kliniğimize başvuran kronolojik yaşı 14 yıl 6 ay olan kadın hastanın klinik muayenesi yapılmış ve artmış overbite, Angle Sınıf II Bölüm 2 maloklüzyon ve konveks profil bulguları tespit edilmiştir. Hastanın sefalometrik değerlendirilmesinde, alt çene geriliğine bağlı İskeletsel Sınıf II maloklüzyona (SNA: 80,4°, SNB: 74,4°, ANB: 6°) ve normal dik yön boyutlarına (SN-GoMe: 34,1°) sahip olduğu görülmüştür. Dental sefalometrik ölçümlerinde, U1-SN açısının 88,8° ve IMPA açısının 95,3° olduğu tespit edilmiştir. Başlangıç aşamasında rölatif maksiller darlık nedeniyle ekspansiyon vidalı Modifiye Herbst apareyi uygulanmıştır. Apareyin alt çene kısmına, alt keser açısının kontrol edilebilmesi için döküm labiolingual bar ilave edilmiştir. Hastanın sabit tedavisi 22 slot roth braketler kullanılarak 14 ayda tamamlanmıştır. Toplam tedavi 26 ayda tamamlanmıştır.

**Sonuç:** İskeletsel Sınıf II maloklüzyonu olan genç erişkin hastada Modifiye Herbst apareyi ile uygulanan ortodontik tedavi, alt çene geriliğinin düzelmesini, profilin iyileştirilmesini ve dişsel maloklüzyonun düzeltimini sağlamıştır.



XIX. Uluslararası Türk Ortodonti Derneği Kongresi

Herkes için Dijital Ortodonti  
Klinik Uygulamalarda İpuçları ve Yenilikler

XIX<sup>th</sup> International Congress of Turkish Orthodontic Society

Digital Orthodontics For Everyone  
Tips & Trends in Clinical Practice

02-06 Kasım / November 2024

Susesi Luxury Resort, Belek-Antalya



**PB068**

## **TREATMENT OF A PATIENT WITH SKELETAL CLASS II MALOCCLUSION WITH EXPANSION SCREW MODIFIED HERBST APPLIANCE: A CASE REPORT**

S. Kutalmıs BUYUK, **Seyma SAHIN GUNER**

Ordu University, Faculty of Dentistry, Department of Orthodontics, Ordu, Turkey

**Objective:** Skeletal Class II malocclusions are often characterized by mandibular retrusion. In the treatment of skeletal Class II cases accompanied by maxillary transverse discrepancy, herbst appliance can be modified with expansion screw. The aim of this case report is to evaluate the effects of the Modified Herbst appliance applied to a patient with skeletal Class II anomaly due to mandibular retrognathia and the results of the subsequent fixed orthodontic treatment.

**Case:** A female patient with a chronological age of 14 years and 6 months, who applied to our clinic with a complaint of dental crowding, was clinically examined and findings of increased overbite, Angle Class II Division 2 malocclusion and convex profile were detected. In the cephalometric measurements of the patient, it was observed that he had Skeletal Class II malocclusion (SNA: 80.4°, SNB: 74.4°, ANB: 6°) and normal vertical dimensions (SN-GoMe: 34.1°) due to mandibular retrusion. In dental cephalometric measurements, the U1-SN was 88.8° and the IMPA was 95.3° In the initial stage, a Modified Herbst appliance with expansion screws was applied due to relative maxillary discrepancy. A cast labiolingual bar has been added to the lower jaw part of the appliance to control the lower incisor angle. The patient's fixed treatment was completed in 14 months using 22 slot Roth brackets. Total treatment was completed in 26 months.

**Conclusion:** In adolescent patient with skeletal class II malocclusion, orthodontic treatment with a Modified Herbst appliance provided improvement in mandibular retrusion, improved profile and correction of dental malocclusion.





XIX. Uluslararası Türk Ortodonti Derneği Kongresi

Herkes için Dijital Ortodonti  
Klinik Uygulamalarda İpuçları ve Yenilikler

XIX<sup>th</sup> International Congress of Turkish Orthodontic Society

Digital Orthodontics For Everyone  
Tips & Trends in Clinical Practice

02-06 Kasım / November 2024

Susesi Luxury Resort, Belek-Antalya



**PB069**

## **ARTMIŞ VERTİKAL BÜYÜME PATERNİ GÖSTEREN HASTADA MODİFİYE AKKAYA VERTİKAL PROTRAKSİYON APAREYİ UYGULAMASI: OLGU SUNUMU**

**Ufuk Metin**, Ayşegül Güleç, Güzin Bilgin Büyüknacar, Merve Göymen

Gaziantep Üniversitesi Diş Hekimliği Fakültesi Ortodonti Anabilim Dalı

**Amaç:** Bu olgu sunumunun amacı, artmış vertikal büyümeye sahip iskeletsel Sınıf III maloklüzyonu bulunan hastada Akkaya Vertikal Protraksiyon Apareyinin (AVPA) etkinliğini değerlendirmektir.

**Vaka:** Çapraşıklık şikayetiyle kliniğimize başvuruda bulunan 11 yıl 6 aylık kız hastanın yapılan ağız içi muayenesinde, dişsel sınıf III molar ilişkisi, -1.5 mm overjet ve -2 mm overbite tespit edildi. Sefalometrik analizde ise iskeletsel Sınıf III ilişkisi ve artmış vertikal büyüme yönü tespit edildi. (SNA:75.5° SNB:76.7° ANB: -1,2° SN-GoGn:39,6° FMA:33,3°) Maksiller transversal darlığı da bulunan hastada ağız içi aparey olarak Akrilik Cap Splint tip RME apareyi tercih edildi. RME apareyi günde 2 defa olmak üzere aktive edildi. Chin cup ve AVPA hastanın başına ve çenesine uygun olarak adapte edilip, ilk seans hastaya 300 gram protraksiyon kuvveti ve 350 gram vertikal kuvvet verildi. Tedavinin ilerleyen safhalarında ise protraksiyon kuvveti maksimum 500 gram vertikal yöndeki kuvvet ise 450 gram olarak ayarlandı. Hastaya apareyi günde 16-18 saat takması söylendi ve 4 haftada bir kontrole çağırıldı. Hastaya 12 aylık AVPA tedavisi ardından sabit ortodontik tedavi uygulandı.

**Bulgular:** AVPA uygulaması sonrası hastada SNA:78,9° SNB:76° ANB:2,9 ° SN-GoGn:38,4° FMA:32,4 ° olarak ölçüldü. Dental problemler sabit ortodontik tedaviyle giderildi.

**Sonuç:** Artmış vertikal büyüme yönüne sahip hastalarda yüz maskesinin istenmeyen etkilerini ortadan kaldırıp hasta için fonksiyonel ve estetik olarak daha iyi bir sonuç elde edebilmek için AVPA ile protraksiyon tedavisi tercih edilebilir.



**PB069**

**APPLICATION OF MODIFIED AKKAYA VERTICAL PROTRACTION APPLIANCE IN A PATIENT WITH INCREASED VERTICAL GROWTH PATTERN: A CASE REPORT**

**Ufuk Metin**, Ayşegül Güleç, Güzin Bilgin Büyüknacar, Merve Göymen

The Department of Orthodontics, Faculty of Dentistry Gaziantep University, Gaziantep

**Aim:** this case report is to evaluate the effectiveness of the Akkaya Vertical Protraction Appliance (AVPA) in a patient with skeletal Class III malocclusion with increased vertical growth.

**Case:** An 11-year-old 6-month-old female patient presented to our clinic with a complaint of dental crowding. Intraoral examination revealed a Class III molar relationship, -1.5 mm overjet, -2 mm overbite. Cephalometric analysis indicated skeletal Class III relationship, increased vertical growth pattern (SNA: 75.5°, SNB: 76.7°, ANB: -1.2°, SN-GoGn: 39.6°, FMA: 33.3°). RME appliance was preferred as the intraoral appliance for the patient with maxillary transverse deficiency. Chin cup and AVPA were adapted to the patient's head and chin, and during the first session, the patient was provided with 300 grams of protrusion force and 350 grams of vertical force. In the subsequent stages of treatment, the protrusion force was adjusted to a maximum of 500 grams, and the vertical force was set at 450 grams. The patient was instructed to wear the appliance for 16-18 hours a day and was scheduled for follow-up visits every 4 weeks. Following 12 months of AVPA treatment, the patient underwent fixed orthodontic treatment.

**Results:** After the application of the AVPA, a lateral cephalometric radiograph was taken and the analysis showed the following measurements: SNA: 78.9°, SNB: 76°, ANB: 2.9°, SN-GoGn: 38.4°, and FMA: 32.4°. The dental problems were solved with fixed orthodontic treatment.

**Conclusion:** In patients with an increased vertical growth pattern, protraction treatment with AVPA can be preferred to eliminate the undesirable effects of the facemask and achieve a better functional and aesthetic outcome for patient.



PB070

## CLASS III HASTANIN MAKSİLLER EXPANSİYON & ÇEKİMLİ DEKOMPANZASYON SONRASI ORTOGNATİK CERRAHİ TEDAVİSİ : BİR VAKA SUNUMU

Gülten Veliöğlu, Hatice Kök, Ramazan Emre Karakoç

Selçuk Üniversitesi Diş Hekimliği Fakültesi Ortodonti Anabilim Dalı; Konya Türkiye

**AMAÇ:** İskeletsel Class III, maksiller darlık ve şiddetli çapraşıklığa sahip hastanın RME ve çekimle dekompanzasyonu sonrası ortognatik cerrahi tedavi sunumudur.

**GEREÇ VE YÖNTEM:** Selçuk Üniversitesi Diş Hekimliği Fakültesi Ortodonti Kliniği'ne "alt çenem önde" şikayetiyle başvuran 16,5 yaşındaki hastada üst çene genişletmesini takiben 14-24 çekim sonrası çift çene ortognatik cerrahi tedavi yapılmasına karar verilmiştir. Expansiyon sonrası 3 ay pekiştirme yapılmıştır. 14-24 çekimi takiben kanin distalizasyonu ve keser retraksiyonu sağlanmıştır. Hastaya 19x25" SS tellerde cerrahi arklar takılarak hasta ameliyata hazırlanmıştır. Ortognatik cerrahi ile 3 mm maxiller protraksiyon, 6 mm mandibular retraksiyon ve 2.5° otorotasyon planlanmıştır. Settling safhası tamamlanarak hastamızın tedavisi bitirilmiştir.

**BULGULAR:** Hastanın başlangıç klinik muayenesinde Denevrese(-), 2 mm underjet, 3 mm negatif bite; radyografik değerlendirmelerinde ise SNA:80.6°, SNB:83.6°, ANB:-3°, Mx1-SN:111.2° IMPA:76.7°, SN-GoGn:43.6° olduğu tespit edilmiştir. Hastamızın tedavi sonrası bitiş radyografik değerleri SNA:84°, SNB:82°, ANB:2°, Mx1-SN:106.4°, IMPA:82.3° SN-GoGn:41.3° olup iskeletsel Class I ilişkisi, ideal overjet, overbite ve dental sağ-sol molar-kanin Sınıf I ilişkisinin sağlandığı gözlenmiştir.

**SONUÇ:** Şiddetli iskeletsel ve dental problemlerin birarada olduğu vakalarda ortognatik cerrahi tedavi tek başına yeterli olmayacaktır. Bu vakalar ekstra dikkat ekstra mekanik gerektirmektedir. Kompanzasyonların ekstra tedaviler ile çözümlenerek cerrahiye hazırlanması hastaların fonksiyonunu, dış görünüşünü ve psikolojisini olumlu yönde etkilemekte ve hayat kalitelerini ciddi oranda artırmaktadır; hem hasta hem de hekimi tatmin eden sonuçlar alınmaktadır.



## PB070

### A CLASS III PATIENT'S ORTHOGNATHIC SURGICAL TREATMENT AFTER DECOMPENSATION WITH MAXILLARY EXPANSION & PREMOLARY EXTRACTION: A CASE REPORT

Gülten Veliöğlü, Hatice Kök, Ramazan Emre Karakoç

Department of Orthodontics, Selcuk University Faculty of Dentistry; Konya Turkey

**AIM:** Orthognathic surgical treatment of a patient with skeletal Class III and maxillary severe crowding after decompensation with RME and extraction.

**MATERIAL METHOD:** In a 16.5-year-old patient who applied to the Orthodontics Clinic of Selçuk University Faculty of Dentistry with the complaint of “my lower jaw is in front”, it was decided to perform double jaw orthognathic surgical treatment after 14-24 extractions following maxillary expansion. Retention was performed for 3 months after the expansion. Following 14-24 extractions, canine distalisation & incisor retraction were achieved. 19x25” SS Surgical arches were placed on the SS wires and the patient was prepared for surgery. With orthognathic surgery, 3 mm maxillary protraction, 6 mm mandibular retraction and 2.5o autorotation were planned. Settling phase was completed and the treatment of our patient was finished.

**FINDINGS:** In the initial clinical examination of the patient, Denevrese(-), 2 mm underjet, 3 mm negative bite; SNA:80.6°, SNB:83.6°, ANB:-3° ,Mx1-SN:111.2° IMPA:76.7°, SN-GoGn:43.6° in radiographic evaluations. The final radiographic values of our patient after treatment were SNA:84° SNB:82° ANB:2°, Mx1-SN:106.4°, IMPA:82.3° SN-GoGn:41.3° and it was observed that skeletal Class I relationship, ideal overjet, overbite and dental right-left molar-canine Class I relationship were achieved.

**CONCLUSION:** In cases with severe skeletal and dental problems, orthognathic surgical treatment alone will not be sufficient. These cases require extra attention and extra mechanics. Preparation for surgery by solving compensations with extra treatments positively affects the function, appearance and psychology of the patients and significantly improves their quality of life; results that satisfy both the patient and the physician are obtained.



XIX. Uluslararası Türk Ortodonti Derneği Kongresi

Herkes için Dijital Ortodonti  
Klinik Uygulamalarda İpuçları ve Yenilikler

XIX<sup>th</sup> International Congress of Turkish Orthodontic Society  
Digital Orthodontics For Everyone  
Tips & Trends in Clinical Practice

02-06 Kasım / November 2024

Susesi Luxury Resort, Belek-Antalya



PB071

## SINIF II MALOKLÜZYONA SAHİP ERİŞKİN HASTADA BENE-SLİDER APAREYİ İLE DİSTALİZASYON: OLGU SUNUMU

**Himmet Yildirim**, Türkan Sezen Erhamza, Ebru İlhan Koçak, Alaattin Tekeli

Kırıkkale Üniversitesi Diş Hekimliği Fakültesi

**Amaç:** Bu olgu sunumunun amacı distalizasyon için bene-slider apareyinin kullanımının dental etkilerini sunmaktır.

**Olgu:** 16 yıl 5 ay kronolojik yaşa sahip kadın hasta tedavi olmak için kliniğimize başvurdu. Hastanın intraoral muayenesinde: sınıf II kanin, Sınıf I molar ilişki saptanmıştır. Yapılan sefalometrik değerlendirmede: iskeletsel Sınıf II (SNA:83.2°, SNB 77.1°, ANB:6.1°), normal üst keser açıları (U1-PP:112.8°), artmış alt keser açıları (IMPA:102°) görülmüştür. Hastada sınıf I kanin ilişki sağlamak için gerekli yerin kazanılması amacıyla distalizasyon planlanmıştır. Distalizasyona başlamadan önce molar dişlerin rotasyonlarını düzeltme amacıyla transpalatal ark kullanılmıştır. Ardından bene-slider apareyi ile distalizasyona başlanmıştır. Aparey tasarlanırken palatal bölgeye iki adet minivida yerleştirilmiştir. Minividalardan ankraj alınarak aktiflenmiş coiller yardımıyla molar dişlere kuvvet uygulanmıştır. Hasta 4 hafta aralıklarla rutin kontrollere çağırılmıştır. Kontrol randevularında coiller yeniden aktive edilmiştir. Tedavi süreci 10 ay sürmüştür. Tedavi başında ikinci premolar dişlerin eksikliğine bağlı sınıf I olan molar ilişki tam ünite distalize edilerek Sınıf III ilişkiye getirilmiştir. Sonrasında sabit ortodontik tedaviye başlanmıştır. Molar dişlerin retansiyonunu sağlamak ve ankraji artırmak amacıyla aparey sabit tedavi sürecinde ağızda bırakılmıştır.

**Sonuç:** Bu olgu sunumu göz önünde bulundurularak, Bene-slider apareyi tam ünite sınıf II vakalarda ideal dişsel ilişkileri sağlamak için uygun bir seçenek olarak düşünülebilir.



XIX. Uluslararası Türk Ortodonti Derneği Kongresi

Herkes için Dijital Ortodonti  
Klinik Uygulamalarda İpuçları ve Yenilikler

XIX<sup>th</sup> International Congress of Turkish Orthodontic Society

Digital Orthodontics For Everyone  
Tips & Trends in Clinical Practice

02-06 Kasım / November 2024

Susesi Luxury Resort, Belek-Antalya



**PB071**

## **DISTALIZATION WITH BENE-SLIDER APPLIANCE IN AN ADULT PATIENT WITH CLASS II MALOCCLUSION: CASE REPORT**

**Himmet Yildirim**, Türkan Sezen Erhamza, Ebru İlhan Koçak, Alaattin Tekeli

Kırıkkale University Faculty of Dentistry

**Aim:** The aim of this case report is to present the dental effects of using the bene-slider appliance for distalization.

**Case:** A female patient with a chronologic age of 16 years and 5 months presented to our clinic for treatment. Intraoral examination revealed: class II canine, class I molar relationship. Cephalometric evaluation revealed: skeletal Class II (SNA:83.2°, SNB 77.1°, ANB:6.1°), normal upper incisor angles (U1-PP:112.8°), increased lower incisor angles (IMPA:102°). Distalization was planned to gain the necessary space to provide a class I canine relationship. Before distalization, a transpalatal arch was used to correct the rotations of the molars. Then, distalization was started with the bene-slider appliance. While designing the appliance, two minivails were placed in the palatal region. Anchorage was taken from the minivails and force was applied to the molars with the help of activated coils. The patient was called for routine controls at 4-week intervals. The coils were reactivated at the control appointments. The treatment process lasted 10 months. At the beginning of the treatment, the molar relationship, which was Class I due to missing second premolars, was distalized by a full unit and brought to Class III relationship. Afterwards, fixed orthodontic treatment was started. The appliance was left in the mouth during the fixed treatment process to ensure the retention of the molars and to increase anchorage.

**Conclusion:** Considering this case report, the Bene-slider appliance can be considered as a suitable option to provide ideal dental relationships in full-unit class II cases.



PB072

## ORTOGNATİK CERRAHİ TEDAVİSİ UYGULANAN HASTALARDA CERRAHİ OPERASYON SONRASI TİTREŞİM CİHAZI VE DÜŞÜK DOZ LAZER UYGULAMASININ SERT VE YUMUŞAK DOKULARIN İYİLEŞME ÜZERİNE ETKİLERİNİN DEĞERLENDİRİLMESİ

Uğur Topsakal<sup>1</sup>, Ahmet Yağcı<sup>1</sup>, Ahmet Emin Demirbaş<sup>2</sup>, Emrah Soylu<sup>2</sup>, Eser Kılıç<sup>3</sup>

<sup>1</sup>Erciyes Üniversitesi Diş Hekimliği Fakültesi Ortodonti Anabilim Dalı, Kayseri, Türkiye

<sup>2</sup>Erciyes Üniversitesi Diş Hekimliği Fakültesi Ağız, Diş ve Çene Cerrahisi Anabilim Dalı, Kayseri, Türkiye

<sup>3</sup>Erciyes Üniversitesi Tıp Fakültesi Tıbbi Biyokimya Anabilim Dalı, Kayseri, Türkiye

**Amaç:** Ortognatik cerrahi, çene ve yüz deformitelerinin düzeltilmesi için kullanılan karmaşık cerrahi prosedürlerdir. Bu tür operasyonlar, estetik ve fonksiyonel sorunların giderilmesinde kritik bir rol oynar ve genellikle ortodontik tedavi ile uygulanır. Bu süreçte doku iyileşmesini hızlandırmak, komplikasyonları en aza indirmek ve tedavi süresini kısaltmak için çeşitli biyostimülasyon yöntemleri kullanılır. Titreşim cihazları ve düşük doz lazer tedavileri, ortognatik cerrahi sonrası iyileşme sürecinde kullanılan yenilikçi biyostimülasyon yöntemleridir. Düşük doz lazer tedavisi (DDLTL), hücre düzeyinde biyostimülasyon sağlayarak hücre metabolizmasını hızlandırır ve iyileşme süreçlerini optimize eder. Bu çalışmanın amacı, ortognatik cerrahi geçiren bireylerde doku iyileşmesine titreşim cihazı ve düşük doz lazer uygulamasının etkilerini incelemektir.

**Gereç ve Yöntem:** Bu çalışma kliniğimizde ortognatik cerrahi tedavisi gören 60 hastadan ve toplam 4 gruptan oluşmaktadır (Grup 1: DDLTL grubu; Grup 2: Titreşim grubu; Grup 3: Kombine grup; Grup 4: Kontrol grubu). Kan seviyelerinde RANK, RANKL ve OPG biyokimyasal belirteçlerin ölçülmesi ve kemik trabeküler yapısının fraktal analiz yöntemiyle değerlendirilmesi ile bu uygulamaların doku iyileşmesi üzerine etkileri değerlendirilmiştir.

**Bulgular:** Çalışma bulguları, titreşim ve DDLTL'nin doku iyileşmesini olumlu yönde etkilediğini ve ortodontik tedavi süreçlerini optimize edebileceğini göstermektedir. Ayrıca, kemik trabeküler yapısının fraktal analiz yöntemiyle değerlendirilmesi, bu tedavilerin kemik yapısındaki iyileşmeyi desteklediğini ortaya koymuştur. Ancak, kombine uygulama yapılan grupta anlamlı farklılıklar tespit edilmemiştir.

**Sonuç:** Bu çalışmanın sonuçlarına göre, ortognatik cerrahi sonrası doku iyileşmesini hızlandırmak ve tedavi sürelerini kısaltmak amacıyla titreşim ve düşük doz lazer uygulamalarının klinik uygulamalarda dikkate alınması gerektiğini göstermektedir.



## PB072

### EVALUATION OF THE EFFECTS OF POSTOPERATIVE VIBRATION DEVICE AND LOW-DOSE LASER APPLICATION ON THE HEALING OF HARD AND SOFT TISSUES IN PATIENTS TREATED WITH

Uğur Topsakal<sup>1</sup>, Ahmet Yağcı<sup>1</sup>, Ahmet Emin Demirbaş<sup>2</sup>, Emrah Soylu<sup>2</sup>, Eser Kılıç<sup>3</sup>

<sup>1</sup>Erciyes University Faculty of Dentistry Department of Orthodontics Kayseri Türkiye

<sup>2</sup>Erciyes University Faculty of Dentistry Department of Oral and Maxillofacial Surgery Kayseri Türkiye

<sup>3</sup>Erciyes University Faculty of Medicine, Department of Medical Biochemistry, Kayseri, Turkey

**Objective:** Orthognathic surgery is a complex procedure for correcting jaw and facial deformities. Such operations are critical in correcting aesthetic and functional problems and are usually performed with orthodontic treatment. In this process, various biostimulation methods are used to accelerate tissue healing, minimize complications, and shorten treatment time. Vibration devices and low-dose laser treatments are innovative biostimulation methods used in the healing process after orthognathic surgery. Low-dose laser therapy (LDT) provides biostimulation at the cellular level, accelerating cell metabolism and optimizing healing processes. The aim of this study was to investigate the effects of vibration device and low-dose laser applications on tissue healing in individuals undergoing orthognathic surgery.

**Materials and Methods:** This study consisted of 60 patients undergoing orthognathic surgery treatment in our clinic and 4 groups (Group 1: DDLT group; Group 2: Vibration group; Group 3: Combined group; Group 4: Control group). The effects of these applications on tissue healing were evaluated by measuring the biochemical markers RANK, RANKL, and OPG in blood levels and evaluating the bone trabecular structure by fractal analysis method.

**Results:** The findings of the study show that vibration and DDLT positively affect tissue healing and may optimize orthodontic treatment processes. In addition, the evaluation of bone trabecular structure by fractal analysis revealed that these treatments supported the improvement in bone structure. However, no significant differences were found in the combined treatment group.

**Conclusion:** The results of this study suggest that vibration and low-dose laser applications should be considered in clinical practice to accelerate tissue healing and shorten treatment times after orthognathic surgery.





PB073

## TEK TARAFLI DUDAK VE DAMAK YARIKLI BEBEK HASTANIN CERRAHİ ÖNCESİ NAZOALVEOLER ŞEKİLLENDİRME İLE TEDAVİSİ: VAKA SUNUMU

Hatice Kok, M.Osman Kargi, **Mumine Gokyer**

Selçuk Üniversitesi Ortodonti Anabilim Dalı

**AMAÇ:** Sendromik olmayan dudak damak yarıkları; fonksiyonel, estetik ve dental sorunlara yol açar. Dudak-damak yarığına sahip bir bebeğin doğduğu zaman beslenme fonksiyonunu sağlamanın yanısıra yüz görünümünü de iyileştirmeye yardımcı olmak ve diş sürmesi ile beraber dişlerin ark üzerinde düzgün sıralanmalarına yardımcı olmak için plaklarla beraber nazoalveoler şekillendirme önemlidir. Bu vaka raporu tek taraflı dudak damak yarığına sahip bir bebeğin cerrahi hazırlığı için yapılan nazoalveoler şekillendirme işlemini anlatmaktadır.

**GEREÇ VE YÖNTEM:** 51 günlük tek taraflı dudak damak yarığına sahip bebek cerrahi öncesi tedavi için kliniğimize yönlendirilmiştir. Sistemik ve genetik herhangi bir hastalığı bulunmayan bebeğin muayenesinde soldan tek taraflı damak yarığı ve dudağı içine alıp burna uzanan bir yarık hattı mevcuttu. Hazırda bulunan ölçü kaşıklarını kullanarak silikon ölçü maddesiyle üst çenenin ölçüsü elde edilip modelden plak hazırlandı. Bebek haftada bir kez alveol kret ve dokuları şekillendirmek amacıyla gerekli uygun aktivasyonlarının yapılması için kontrollere çağrıldı. 5. ayın sonunda alveol kretleri düzgün sıralanmış, burnu şekillendirilmiş olan bebek hasta cerrahi operasyon için yönlendirildi.

**BULGULAR:** Nazoalveoler şekillendirme ile yarık segmentler yaklaştırılmıştır. Hastanın periyodik kontrollerle takibi yapılmıştır. Dudak operasyonu için cerrahiye hazırlanmıştır.

**SONUÇ:** Cerrahi öncesi yapılan nazoalveoler şekillendirme operasyonu kolaylaştırmakta ve sonuçları olumlu etkilemektedir. Hasta estetik olarak iyileştirilip beslenmesi kolaylaşırken doğabilecek dental sorunlar en aza indirgenilmiş olmaktadır.



**PB073**

**PRE-SURGICAL TREATMENT OF A BABY PATIENT WITH UNILATERAL CLEFT LIP AND PALATE WITH NASOALVEOLAR MOLDING: CASE REPORT**

Hatice Kok, M.Osman Kargi, **Mumine Gokyur**

Selcuk University Department of Orthodontics

**AIM:** Non-syndromic cleft lip and palate cause functional, aesthetic and dental problems. When a baby with cleft lip and palate is born, nasoalveolar molding with plates is important to help improve facial appearance as well as nutritional function and to help the teeth align properly on the arch with eruption. This case report describes the nasoalveolar molding procedure performed for surgical preparation of a baby with unilateral cleft lip and palate.

**MATERIALS AND METHODS:** 51 a day-old baby with unilateral cleft lip and palate was referred to our clinic for pre-surgical treatment. The baby, who had no systemic or genetic disease, had a unilateral cleft palate on the left and a cleft line extending from the lip to the nose. Using the available impression trays, the upper jaw was measured with silicone impression material and a plate was prepared from the model. The baby was called for check-ups once a week to ensure appropriate appliances activations required to shape the alveolar ridges and tissues. At the end of the 5th month, the baby patient, whose alveolar ridges were properly aligned and whose nose was shaped, was referred for surgical operation.

**RESULTS:** Cleft segments were inched up with nasoalveolar molding. The patient was followed up with periodic checks. He was prepared for surgery for lip surgery.

**CONCLUSION:** Preoperative nasoalveolar molding facilitates the operation and positively affects the results. The patient is aesthetically improved and nutrition is facilitated, while possible dental problems are minimized.



XIX. Uluslararası Türk Ortodonti Derneği Kongresi

Herkes için Dijital Ortodonti  
Klinik Uygulamalarda İpuçları ve Yenilikler

XIX<sup>th</sup> International Congress of Turkish Orthodontic Society

Digital Orthodontics For Everyone  
Tips & Trends in Clinical Practice

02-06 Kasım / November 2024

Susesi Luxury Resort, Belek-Antalya



**PB074**

## **MAKSİLLER DARLIĞA SAHİP HASTANIN HİBRİT HYRAX APAREYİ VE ÇEKİMLİ ORTODONTİK TEDAVİSİ: VAKA RAPORU**

**Serhat Yüksekaya**, Güzin Bilgin Büyüknacar, Merve Göymen, Ayşegül Güleç

Gaziantep üniversitesi Diş Hekimliği Fakültesi, Ortodonti Ana Bilim Dalı, Gaziantep

**AMAÇ:** Bu vaka raporunun amacı üst çenesinde darlık saptanan hastanın hibrit hyrax apareyi ile ortopedik ekspansiyonunu takiben çekimli sabit ortodontik tedavisinin sonuçlarını sunmaktır.

**OLGU:** Kronolojik yaşı 16 yıl 9 ay olan kız hasta, kliniğimize dişlerindeki çapraşıklık şikayetiyle başvurmuştur. Hastanın ekstraoral muayenesinde düz bir profile sahip olduğu görülmüştür. Sefalometrik değerlendirmede SNA: 83°, SNB: 78°, ANB:5°, SN-GoGN:41°olarak ölçülmüştür. İntraoral muayenesinde overbite: -0,5 mm, overjet: 1,5 mm olarak ölçülmüş, unilateral baş başa kapanış izlenmiştir. Sağ tarafta dişsel Sınıf II kanin, sol tarafta dişsel Sınıf II kanin ilişkinin olduğu tespit edilmiştir. Tedavi planında üst çene darlığının 4 adet mini vida (9mmx2 mm) dan ve üst 1.molar dişlerinden destek alan hibrit hyrax apareyi ile tedavi edilmesine karar verilmiştir. Çevirme protokolü 12 gün boyunca günde 2 tur olacak şekilde uygulanmıştır. Genişletme tedavisi sonrasında maksiller 1. premolar dişlerin çekimini içeren sabit tedavi uygulanmıştır. Her iki tarafta da maksimum ankraja gerek duyulan hastanın ankraji hibrit hyrax apareyinden destek alınarak sağlanmıştır. Vakanın tedavisi sağ tarafta sınıf I kanin ilişki, sol tarafta sınıf I kanin ilişki, ideal overjet ve overbite elde edilerek başarıyla bitirilmiştir. Toplam tedavi süresi 20 aydır.

**SONUÇ:** Hastanın hibrit hyrax ve çekimli sabit ortodontik tedavisi ile maksillanın genişletilmesi sağlanmış, gerekli ark boyutu arttırılmıştır. Hastaya iyi bir okluzyon ve fonksiyon ile birlikte tatmin edici bir estetik kazandırılmıştır.



XIX. Uluslararası Türk Ortodonti Derneği Kongresi

Herkes için Dijital Ortodonti  
Klinik Uygulamalarda İpuçları ve Yenilikler

XIX<sup>th</sup> International Congress of Turkish Orthodontic Society

Digital Orthodontics For Everyone  
Tips & Trends in Clinical Practice

02-06 Kasım / November 2024

Susesi Luxury Resort, Belek-Antalya



**PB074**

## **HYBRID HYRAX APPLIANCE AND EXTRACTION ORTHODONTIC TREATMENT OF A PATIENT WITH MAXILLARY CONSTRICTION: A CASE REPORT**

**Serhat Yüksekaya**, Güzin Bilgin Büyüknacar, Merve Göymen, Ayşegül Güleç

Gaziantep University, Faculty of Dentistry, Department of Orthodontics, Gaziantep

**OBJECTIVE:** The aim of this case report is to present the results of orthopedic expansion using a hybrid hyrax appliance followed by extraction and fixed orthodontic treatment in a patient with maxillary constriction.

**CASE REPORT:** A female patient, aged 16 years and 9 months, presented to our clinic with a complaint of dental crowding. Extraoral examination revealed a straight profile. Cephalometric evaluation measured SNA at 83°, SNB at 78°, ANB at 5°, and SN-GoGN at 41°. Intraoral examination showed an overbite of -0.5 mm and an overjet of 1.5 mm, with a unilateral end-to-end bite. Dental Class II canine relationships were identified on both the right and left sides. The treatment plan involved addressing the maxillary constriction using a hybrid hyrax appliance supported by four mini-screws (9mm x 2mm) and the upper first molar teeth. The activation protocol involved turning the appliance twice daily for 12 days. Following the expansion treatment, fixed orthodontic treatment with extraction of the maxillary first premolars was conducted. Maximum anchorage required on both sides was achieved with the support of the hybrid hyrax appliance. The treatment concluded successfully with Class I canine relationships on both sides, and ideal overjet and overbite were achieved. The total treatment duration was 20 months.

**CONCLUSION:** Maxillary expansion was achieved using a hybrid hyrax appliance and extraction-based fixed orthodontic treatment. The necessary arch length was increased, resulting in good occlusion and function, as well as satisfactory aesthetics for the patient.



XIX. Uluslararası Türk Ortodonti Derneği Kongresi

Herkes için Dijital Ortodonti  
Klinik Uygulamalarda İpuçları ve Yenilikler

XIX<sup>th</sup> International Congress of Turkish Orthodontic Society  
Digital Orthodontics For Everyone  
Tips & Trends in Clinical Practice

02-06 Kasım / November 2024

Susesi Luxury Resort, Belek-Antalya



PB075

## ORTODONTİK TEDAVİ İHTİYACI OLAN 18 YAŞ ALTI HASTALARIN EBEVEYNLERİNİN ÇEKİMLİ ORTODONTİK TEDAVİYE BAKIŞ AÇISININ DEĞERLENDİRİLMESİ

Aleyna Kurtbaş, Ezgi Nazlı Tilkicioğlu, Mustafa Kösmen, Furkan Dindaroğlu

Ege Üniversitesi Diş Hekimliği Fakültesi

**Amaç:** Hasta ebeveynleri çekimli ortodontik tedaviyi reddetme eğilimindedir. Bu araştırmanın amacı hasta ebeveynlerinin ortodontik tedaviyi reddetme sebeplerini ve çekimli ortodontik tedaviye bakış açılarının değerlendirilmesidir.

**Gereç-Yöntem:** Araştırma veri toplama yöntemi olarak anket kullanılmıştır. Ortodonti Anabilim Dalı'na tedavi için başvuran hastaların ebeveynlerinden oluşan üç yüz kişiye on üç soruluk anket uygulanmıştır. Ankete katılanların %65'i kadın, %35'i erkektir. %6 30 yaşın altında, %43 31-40 yaş aralığında, %42 41-50 yaş aralığında, %9 50 yaş üzerindedir. Soruların 4'ü ebeveyni tanımaya yönelik sorular, 5'i çekimli tedaviyi reddetmeye sebepleri, 4'ü çekimli ortodontik tedaviye bakış açılarıyla ilgilidir. Bu çalışmaya katılan hastalar rastgele seçildi ve gönüllülük esasına dayandırıldı. Uygulanan anketler sonucunda elde edilen veriler üzerinde frekans analizleri, vaka fotoğraflarının ebeveynlerin çekimli tedaviye bakış açısı üzerindeki etkisi regresyon analiziyle değerlendirildi.

**Bulgular:** Anket sonucunda %32 çekimli ortodontik tedaviyi reddetmiştir, reddedenlerin %80'i sağlıklı kalıcı dişini çektirmek istemediğinden tedaviyi reddetmiştir. Tedaviyi reddedenlerin %71'i anket içerisindeki vaka fotoğraflarını gördükten sonra fikrini tedaviyi kabul edecek şekilde değiştirmiştir. Fikrini değiştirenlerin %68'i gülüş estetiğinin iyileşmesinden dolayı çekimli tedaviyi kabul etmiştir.

**Sonuç:** Ebeveynlerin, çekimli olarak tedavi edilmiş vaka fotoğraflarını gördükten sonra çekimli ortodontik tedaviyi kabul etme oranının arttığı belirlenmiştir. Hekimin tedavi planını anlatırken görsel materyaller kullanması, hasta ebeveynlerinin çekimli ortodontik tedaviye karşı bakış açısını etkilemektedir.



## PB075

### EVALUATION OF THE PERSPECTIVES OF PARENTS OF PATIENTS UNDER THE AGE OF 18 IN NEED OF ORTHODONTIC TREATMENT ON EXTRACTIONAL ORTHODONTIC TREATMENT

Aleyna Kurtbaş, Ezgi Nazlı Tilkicioğlu, Mustafa Kösmen, Furkan Dindaroğlu

Ege University Faculty Of Dentistry

**Objective:** Parents of patients tend to refuse extraction orthodontic treatment. The aim of this study is to evaluate the reasons why patient parents refuse orthodontic treatment and their perspectives on extraction orthodontic treatment.

**Material-Method:** A survey was used as the research data collection method. A thirteen-question survey was administered to three hundred people, consisting of parents of patients who applied to the Department of Orthodontics for treatment. 65% of the survey participants are women and 35% are men. 6% are under the age of 30, 43% are between the ages of 31-40, 42% are between the ages of 41-50, and 9% are over 50 years of age. 4 of the questions are about getting to know the parent, 5 are about the reasons for rejecting extraction treatment, and 4 are about their perspectives on extraction orthodontic treatment. Patients participating in this study were selected randomly and on a voluntary basis. Frequency analyzes were performed on the data obtained as a result of the surveys, and the effect of the case photographs on the parents' perspective on imaging treatment was evaluated with regression analysis.

**Results:** As a result of the survey, 32% rejected extraction orthodontic treatment, and 80% of those who refused refused the treatment because they did not want to have their healthy permanent teeth extracted. 71% of those who refused treatment changed their minds to accept treatment after seeing the case photographs in the survey. 68% of those who changed their minds accepted extraction treatment due to the improvement in smile aesthetics.

**Conclusion:** It was determined that the rate of parents' acceptance of extraction orthodontic treatment increased after seeing the photographs of cases treated with extraction. The physician's use of visual materials when explaining the treatment plan affects the patient's parents' perspective on extraction orthodontic treatment.



PB076

## UNİLATERAL DUDAK DAMAK YARIKLI HASTANIN CERRAHİ ÖNCESİ NAZOALVEOLAR MOLDİNG İLE TEDAVİSİ: VAKA RAPORU

Hatice Kok, **Ozlem Su Kaya**

Selçuk Üniversitesi Diş Hekimliği Fakültesi, Ortodonti Ana Bilim Dalı

**AMAÇ:** Nazoalveolar molding yarık dudak damakla doğan bebeklerde burun, dudak ve alveolü şekillendirmek için geliştirilen bir tekniktir. Cerrahi öncesi şekillendirme yapılarak yarık hattının küçültülmesi dudak ve burnun düzgün bir şekilde hizaya getirilmesi cerrahin ilk operasyonda dudağı primer olarak kapatabilmesini ve daha başarılı bir sonuç elde etmesine olanak tanır. Bu vaka raporunun amacı, unilateral dudak damak yarıklı hastada nazoalveolar molding uygulaması ile meydana gelen yumuşak ve sert doku değişikliklerini ortaya koymaktır.

**MATERYAL METOD:** 28 günlük unilateral dudak damak yarığına sahip olan bebek kliniğimize cerrahi öncesi hazırlık yapılması isteğiyle yönlendirilmiştir. Bebeğe Down sendromu teşhisi konmuştur. Bebeğin yapılan muayenesinde sol tarafında unilateral total yarık, küçük olan segment mediale doğru büyük olan segment ise laterale doğru eğimli, burun ucu ise sağlam tarafa deviyeye olduğu görülmüştür. Aynı hafta silikon ölçü materyali ile ölçü alınıp alçı modeller hazırlanmıştır. Alınan alçı modellerde ise aparey hazırlanmıştır. Strip bantlar ile 1/8 medium lastiklerin çapı iki katına uzayacak şekilde kuvvet uygulanmıştır. Hastanın haftalık olarak klinik takibi yapılmıştır. Bir hafta sonra alveolar segmentleri yaklaştırmak için yumuşak akril materyali apareye eklenerek aktifleme işlemine başlanmıştır. Dördüncü randevusunda burun parçası apareye eklenmiştir. Nazoalveolar molding toplam 3 ay 1 haftada tamamlanmıştır. Bebek ideal kilo ve aya ulaşınca cerrahi operasyon için yönlendirilmiştir.

**BULGULAR:** Nazoalveolar şekillendirme sonucunda iki alveolar segment ve dudak birbirine yaklaştırılmış ve burun projeksiyonu düzeltilmiştir.

**SONUÇ:** Nazoalveolar şekillendirme yarık segmentlerinin birbirine yaklaştırılmasında ve yumuşak dokunun hizalanmasında oldukça etkili bir tedavidir. Dokuların birbirine yaklaştırılması cerrahi sonrası oluşabilecek doku gerilimlerini azaltır. Bebeğin beslenmesini olumlu anlamda etkiler.



## PB076

### TREATMENT OF A PATIENT WITH UNILATERAL CLEFT LIP AND PALATE WITH PRE-SURGERY NASOALVEOLAR MOLDING: CASE REPORT

Hatice KOK, Ozlem Su Kaya

Selcuk University Faculty of Dentistry, Department Orthodontics

**AIM:** Nasoalveolar molding is a technique developed to shape the nose, lips and alveoli in babies born with cleft lip and palate. The purpose of this case report is to reveal the soft and hard tissue changes that occur with nasoalveolar molding in a patient with unilateral cleft lip and palate.

**MATERIAL AND METHOD:** A 28-day-old baby with unilateral cleft lip and palate was referred to our clinic with the request of pre-surgical preparation. The baby was diagnosed with Down syndrome. During the examination of the baby, it was observed that there was a unilateral total cleft on the left side, the smaller segment was inclined towards the medial, the larger segment was inclined towards the lateral, and the tip of the nose was deviated to the healthy side. In the same week, measurements were taken with silicone impression material and plaster models were prepared. The nazoalveolar molding appliance was prepared for the plaster models taken. Force was applied using strip tapes to double the diameter of 1/8 medium tires. The patient was clinically monitored weekly. One week later, soft acrylic material was added to the appliance to approximate the alveolar segments and the activation process was started. At the fourth appointment, the nose piece was added to the appliance. Nasoalveolar molding was completed in a total of 3 months and 1 week. When the baby reached the ideal weight and month, he was referred for surgery.

**RESULTS:** As a result of nasoalveolar molding, the two alveolar segments and the lips were brought closer to each other and the nose projection was corrected.

**CONCLUSION:** Nasoalveolar molding is a very effective treatment in bringing the cleft segments closer together and aligning the soft tissue. Convergence the tissues closer together reduces tissue tension that may occur after surgery. It positively affects the baby's nutrition.





## PB077

### GÖMÜLÜ KANİN DİŞİ BULUNAN SINIF II MALOKLUZYONLU HASTANIN İSKELETSEL VE DİŞSEL TEDAVİSİ: OLGU SUNUMU

Fırat Oğuz, Murat Karaca, Sabahattin Bor

İnönü Üniversitesi Diş Hekimliği Fakültesi, Ortodonti Anabilim Dalı

**Amaç:** Bu olgu sunumunda amacımız; gömülü kanin dişi bulunan, elbise aşaması DP3u olan Sınıf II malokluzyonlu hastanın iskeletsel ve dişsel tedavisinin sunulmasıdır.

**Olgu:** Gömülü kalmış kanin dişi ve çapraşıklık şikayetiyle kliniğimize başvuran 14 yaşındaki erkek hastanın intraoral muayenesi yapılmıştır. Muayene sonucunda hastada Sınıf II kanin ve molar ilişkisi görülmüştür. Alt ve üst çenede çapraşıklıklar olup, 53 numaralı dişin persiste olduğu tespit edilmiştir. Overjet 5 mm overbite ise 7 mm olarak ölçülmüştür. Üst orta hat yüz orta hatla uyumlu olup alt orta hatın ise 1 mm sağda olduğu görülmüştür. Radyografik incelemeler sonucunda el bilek filminin DP3u aşamasında olduğu tespit edilmiştir. Panoramik filmde 13 numaralı dişin gömülü olduğu görülmüş olup, gömülü diş tomografi filmiyle detaylı incelenmiştir. Sefalometrik inceleme sonucunda ise SNA 81° SNB 76° ANB 5° U1SN 94° IMPA 88° ölçülmüş olup, hastada alt çene geriliği kaynaklı iskeletsel Sınıf II kapanış olduğu tespit edilmiştir. Hastanın tedavisinde, alt çene geriliğini tedavi etmek için Monoblok apareyi kullanılmıştır. Bir yıllık tedavi sonrası sabit tedaviye geçilmiştir. Tedavide sağ üst bölgede distalizasyon planlanmış olup bu amaçla IZC vidasından destek alınmıştır. Gömülü 13 numaralı kanin dişin sürdürülmesi için çeşitli mekaniklerden yararlanıp gömülü diş sürdürülmüştür. Alt çenedeki çapraşıklık stripping desteğiyle çözülmüştür. Tedavi sonunda Sınıf I kanin ve molar ilişkisi elde edilip overjet 2,5 mm overbite 2 mm ölçülmüştür. Tedavi sonunda alınan sefalometrik film incelendiğinde SNA 80° SNB 78° ANB 1° U1SN 107° IMPA 93° olduğu tespit edilmiştir.

**Sonuç:** İskeletsel ve dişsel Sınıf II malokluzyona sahip hastaların uygun büyüme döneminde tespit edilmesi, fonksiyonel tedavinin başarısını arttırmaktadır. Sabit tedavi aşamasında distalizasyon ihtiyacı olduğunda IZC vidaları bu amaçla başarılı bir şekilde kullanılabilir.



## PB077

### SKELETAL AND DENTAL TREATMENT OF A PATIENT WITH CLASS II MALOCCLUSION WITH IMPACTED CANINE TEETH: CASE REPORT

Fırat Oğuz, Murat Karaca, Sabahattin Bor

İnönü University Faculty of Dentistry, Department of Orthodontics, Malatya

**Objective:** The aim of this case report is to present the skeletal and dental treatment of a patient with Class II malocclusion with impacted canine teeth and DP3u at the hand wrist stage.

**Case:** An intraoral examination was performed on a 14-year-old male patient who presented to our clinic with a complaint of impacted canine and crowding. The examination revealed a Class II canine and molar relationship. There were crowding in the upper and lower jaws and it was determined that tooth number 53 was persistent. Overjet was measured as 5mm and overbite as 7mm. The upper midline was compatible with the facial midline and the lower midline was 1mm to the right. As a result of radiographic examinations, it was determined that the hand wrist film was in DP3u stage. In the panoramic film, it was seen that tooth number 13 was impacted and the impacted tooth was examined in detail with tomography film. As a result of cephalometric examination,  $SNA81^\circ$   $SNB76^\circ$   $ANB5^\circ$   $U1SN94^\circ$   $IMPA88^\circ$  was measured and it was determined that the patient had skeletal Class II bite due to mandibular retrognathia. In the treatment of the patient, the Monoblock appliance was used to treat the mandibular retrognathia. After one year of treatment, fixed treatment was started. Distalization was planned in the upper right region and IZC screw was used for this purpose. In order to maintain the impacted canine tooth number 13, various mechanics were used to maintain the impacted tooth. The crowding in the mandible was solved with stripping support. At the end of the treatment, a Class I canine and molar relationship was obtained and the overjet was 2.5mm and the overbite was 2mm. When the cephalometric film taken at the end of the treatment was examined, it was determined that  $SNA80^\circ$   $SNB78^\circ$   $ANB1^\circ$   $U1SN107^\circ$   $IMPA93^\circ$ .

**Conclusion:** Identification of patients with skeletal and dental Class II malocclusion during the appropriate growth period increases the success of functional treatment. When distalization is needed in the fixed treatment phase, IZC screws can be used successfully for this purpose.



XIX. Uluslararası Türk Ortodonti Derneği Kongresi

Herkes için Dijital Ortodonti  
Klinik Uygulamalarda İpuçları ve Yenilikler

XIX<sup>th</sup> International Congress of Turkish Orthodontic Society  
Digital Orthodontics For Everyone  
Tips & Trends in Clinical Practice

02-06 Kasım / November 2024

Susesi Luxury Resort, Belek-Antalya



**PB078**

## **AVULSİYON SONUCU ÜST KESİCİ DİŞ KAYBI GÖRÜLEN OLGUNUN PROTEZ ÖNCESİ ORTODONTİK TEDAVİSİ**

Muhammet Osman Kargı, **Melike Akkir**, Esra Ulusoy Mutluol

Selçuk Üniversitesi Diş Hekimliği Fakültesi Ortodonti Anabilim Dalı

**Amaç:** Bu vaka raporunun amacı, dental travma nedeniyle avulsiyon sonucu üst kesici diş kaybı görülen, derin kapanışa sahip hastanın protez öncesi ortodontik tedavisini sunmaktır.

**Gereç ve Yöntem:** Kronolojik yaşı 21 yıl 2 ay olan erkek hasta eksik dişlerin protez öncesi ortodontik tedavisi için bir periodontolog tarafından kliniğimize yönlendirilmiştir. Klinik muayenede 11 ve 12 numaralı dişlerin eksik olduğu, 13 numaralı dişin 12 numaralı dişin yerinde sürdüğü tespit edilmiştir. Hastada dental Sınıf I maloklüzyona derin kapanışın eşlik ettiği belirlenmiştir ve konkav bir profil saptanmıştır. Alt keser bölgesinde diş eti defekti ve 31 numaralı dişin atipik olduğu görülmüştür. Anamnezde, erken karışık dişlenme döneminde avulsiyon sonucu 11 ve 12 numaralı dişlerin kaybedildiği öğrenilmiştir. Tedavi planı, sabit ortodontik mekanikler ile arkların seviyelenmesi, kanin dişinin lateral diş yerinde bırakılması, santral ve kanin diş boşluklarının implant için ayarlanması, derin kapanışın düzeltilmesidir. Diş eti defektinin tedavisi periodontolog ile konsültasyon sonucu ortodontik tedavi sonrasında bırakılmıştır.

**Bulgular:** Derin kapanış, çıkarılabilir ön ısırma düzlemlili aparey kullanımı ve keser diş eksen eğimlerinin düzeltilmesi ile tedavi edilmiştir. (Başlangıç: SNA: 79,3°, SNB: 80,7°, MX1-SN: 93,9°, IMPA: 84,6° / Bitim: SNA: 80,5°, SNB: 79,9°, MX1-SN: 107,8°, IMPA: 85,3°) Toplam tedavi süresi 18 aydır. Alt ön bölgede orta hat problemi; periodontolojik defekt nedeniyle çözülememiştir. Alt ön bölgede lingual retainer, üst çenede dişli hawley plağı ile pekiştirme tedavisi yapılmıştır.

**Sonuç:** Hastada arklar başarılı bir şekilde seviyelenmiş ve implant boşlukları ayarlanmıştır.



XIX. Uluslararası Türk Ortodonti Derneği Kongresi

Herkes için Dijital Ortodonti  
Klinik Uygulamalarda İpuçları ve Yenilikler

XIX<sup>th</sup> International Congress of Turkish Orthodontic Society

Digital Orthodontics For Everyone  
Tips & Trends in Clinical Practice

02-06 Kasım / November 2024

Susesi Luxury Resort, Belek-Antalya



**PB078**

## **ORTHODONTIC TREATMENT OF A PATIENT WITH UPPER INCISOR LOSS DUE TO AVULSION BEFORE PROSTHESIS**

Muhammet Osman Kargi, **Melike Akkir**, Esra Ulusoy Mutluol

Selçuk University Faculty Of Dentistry Department Of Orthodontics

**Objective:** The aim of this case report is to present the pre-prosthetic orthodontic treatment of a patient with deep bite and loss of upper incisor teeth due to avulsion caused by dental trauma.

**Materials and Methods:** A male patient with a chronological age of 21 years and 2 months was referred to our clinic by a periodontologist for orthodontic treatment of missing teeth before prosthesis. On clinical examination, it was found that teeth numbered 11 and 12 were missing and tooth number 13 was erupting in the place of tooth number 12. It was determined that dental Class I malocclusion was accompanied by deep bite and a concave profile was found. A gingival defect in the lower incisor region and atypical tooth number 31 were observed. In the anamnesis, it was learnt that teeth numbered 11 and 12 were lost as a result of avulsion in the early mixed dentition period. The treatment plan was to level the arches with fixed orthodontic mechanics, leave the canine tooth in the lateral tooth, adjust the central and canine tooth spaces for the implant, and correct the deep bite.

**Results:** Deep bite was treated with the use of a removable anterior bite plane appliance and correction of incisor axis inclinations (Baseline: SNA: 79.3°, SNB: 80.7°, MX1-SN: 93.9°, IMPA: 84.6° / End: SNA: 80.5°, SNB: 79.9°, MX1-SN: 107.8°, IMPA: 85.3°) Total treatment duration was 18 months. The midline problem in the lower anterior region could not be solved due to periodontological defect. Reinforcement treatment was performed with a lingual retainer in the lower anterior region and a toothed hawley plate in the upper jaw.

**Conclusion:** The arches were successfully levelled and the implant spaces were adjusted.



PB079

## ZİGOMA PLAĞI ANKRAJİ KULLANILARAK MAKSİLLER POSTERİOR DİŞLERİN İNTRÜZYONUyla İSKELETSEL ANTERİOR OPENBİTE TEDAVİSİ: VAKA RAPORU

Elif Sağır, Ayşegül Güleç, Güzin Bilgin Büyüknacar, Merve Göymen

Gaziantep Üniversitesi Diş Hekimliği Fakültesi, Ortodonti Ana Bilim Dalı, Gaziantep

**Amaç:** İskeletsel openbite maloklüzyonunun ortodontik tedavisi gelişim dönemlerine göre farklı tedavi yaklaşımları gerektirmekte ve komplike aşamalar içermektedir. Minimal invaziv bir yöntem olarak posterior dişlerin zigomatik ankraj sistemleri aracılığıyla intrüze edilmesi önerilebilir. Bu vaka raporunun amacı; dental Sınıf II openbite maloklüzyona sahip adölesan dönemdeki bir hastada zigoma plağı ankrajı kullanılarak premolar ve molar dişlerin intrüzyonuyla yapılan ortodontik tedavisini sunmaktır.

**Olgu:** Kronolojik yaşı 15 yıl 10 ay olan kız hasta anterior openbite şikayeti ile kliniğimize başvurmuştur. Klinik muayenesinde konveks profil, Angle Sınıf II maloklüzyon, 3mm overjet, -2,5 mm overbite tespit edilmiştir. Yapılan sefalometrik analizde aşağıdaki bulgular elde edilmiştir: SNA:78,3°,SNB:74,1°,ANB:4,2°, SNGoGn:50,9°,Mx1-SN:106,2°, IMPA:93,4°, Keserler arası açı: 108,6°. Olgunun tedavisinde zigoma plağı kullanılarak maksiller posterior dişlerin intrüzyonu planlanmıştır. Hastaya üst premolar ve molar dişlerini kapsayan ve bu dişleri blok haline getiren akrilikten aparey dizayn edilmiştir. Zigoma plağının ağız içine uzanan ucundan, apareye kapalı yay kullanılarak her bir arktan 300'er gram kuvvet uygulanmıştır. İntrüzyon tamamlandıktan sonra sabit ortodontik tedavisine geçilmiştir. Hastanın tedavisi devam etmektedir. Hastanın mevcut sefalometrik analiz sonuçları şu şekildedir: SNA: 78,7°,SNB: 74,2°,ANB:4,5°, SNGoGn:47,8°,Mx1-SN:103,1°,IMPA:96,1°,Keserler arası açı:108,9°.

**Sonuç:** Zigoma plağı kullanımı sonrası, hastada normal overjet ve overbite ilişkisi sağlanmıştır. Adölesan hastalarda, sadece zigoma plağı kullanılarak maksiller posterior dişlerin intrüzyonu ile de açık kapanış tedavisinin başarılı bir şekilde yapılabileceği gösterilmiştir.



**PB079**

**TREATMENT OF SKELETAL ANTERIOR OPENBITE WITH INTRUSION OF MAXILLARY POSTERIOR TEETH USING ZYGOMA PLATE ANCHORAGE: CASE REPORT**

**Elif Sağır, Ayşegül Güleç, Güzin Bilgin Büyüknacar, Merve Göymen**

Gaziantep University Faculty of Dentistry, Department of Orthodontics, Gaziantep

**Objective:** Orthodontic treatment of skeletal openbite malocclusion requires different methods according to developmental stages. The purpose of this case report is to present the orthodontic treatment of an adolescent patient with dental Class II openbite malocclusion using zygoma plate anchorage with intrusion of premolars and molars.

**Case:** A female patient with a chronological age of 15 years and 10 months presented with complaints of facial profile and anterior openbite. Clinical examination revealed a convex profile, Angle Class II malocclusion, 3 mm overjet and -2,5mm overbite. The following measurements were obtained in the cephalometric analysis: SNA:78,3°, SNB:74,1°, ANB:4,2°, SNGoGn:50.9°, Mx1-SN:106,2°, IMPA: 93,4 °, Interincisor angle: 108,6°. Intrusion of the maxillary posterior teeth was planned using a zygoma plate. An acrylic appliance is designed to block the upper premolars and molars. From the end of the miniplatea, force of 300 grams was applied from each arc by using a closed spring. After the intrusion was completed, fixed orthodontic treatment was started. The patient's treatment is still continuing. The patient's current cephalometric analysis results are as follows: SNA: 78,7°, SNB:74,2°, ANB:4,5°, SNGoGn:47,8°, Mx1-SN:103,1°, IMPA:96,1°, Interincisor angle: 108,9 ).

**Conclusion:** After the use of zygoma plate, normal overjet and overbite relationship was achieved in the patient. In adolescent patients, it has been shown that open bite treatment can be successfully performed by intrusion of the maxillary posterior teeth using only the zygoma plate.



PB080

## HEKİM HEKİME KARŞI; ORTGONATİK CERRAHİ / KOMPANZASYON TEDAVİSİ: BİR VAKA RAPORU

Hatice Kök, Gizem Günay Çatalkaya, **Melike Akkir**

Selçuk Üniversitesi Diş Hekimliği Fakültesi Ortodonti Anabilim Dalı

**Amaç:** İskeletsel Sınıf III maloklüzyonlar, sıklıkla maksiller retrüzyon, mandibuler prognati veya ikisinin kombinasyonu ile karakterize olup erişkin vakalarda ortognatik cerrahi ya da vakanın durumuna göre kompanzasyon tedavileri yapılabilmektedir. Bu vaka raporunda iskeletsel sınıf III maloklüzyona sahip bir diş hekimliği öğrencisinin ortognatik cerrahi tedaviyi reddetmesi üzerine minividalar ile kompanzasyon tedavisi sunulmaktadır.

**Gereç ve Yöntem:** Kronolojik yaşı 20 yıl 1 ay olan kadın hasta çapraşıklık şikayetiyle kliniğimize başvurmuştur. Hastanın klinik muayenesinde konkav bir profil, Angle sınıf III ilişki, 3 mm sağa sapmış üst orta hat, 1 mm sola sapmış alt orta hat, -1.7 mm overjet, 5.2 mm overbite tespit edilmiştir. Hastanın 12 numaralı dişinin konjenital eksik, 35 ve 45 nolu dişlerini çektirdiği öğrenilmiştir. Sabit ortodontik mekanikler ile arklar seviyelenmiş, üst orta hat minivida ile sola, alt orta hat elastik zincir ile sağa kaydırılmıştır. Hasta seviyeleme aşamasında ortognatik cerrahiden vazgeçmiş ve kompanzasyon tedavisi olmak istemiştir. Hastaya hareketli bir ısırma düzlemi yapılarak 3 ay mandibular atılım riski kontrol edilerek tedavi planlaması hastaya gerekli bilgilendirmeler yapılarak değiştirilmiştir.

**Bulgular:** Hastanın sefalometrik değerleri başlangıçta; SNA: 77,6°, SNB: 82,1°, MX1-SN: 105,4°, IMPA: 79,3°'tür. Bitimde; SNA: 79,3°, SNB: 83,5°, MX1-SN: 121,8°, IMPA: 76,3° olup ideal overjet-overbite ve Angle sınıf I ilişki sağlanmıştır.

**Sonuç:** Hekim açısından ideal, hasta açısından ise korkulan tedavi olan ortognatik cerrahi, tedavi hakkında nispeten bilgi sahibi ve tedaviye kolay ulaşan bir hastayı bile düşündürmektedir. Tedavi protokolünün hekim ve hasta açısından ortak bir zeminde oluşturulması hem hastayı hem hekimi tatmin edecektir.



**PB080**

**DOCTOR AGAINST DOCTOR; ORTHOGONATIC SURGERY / COMPENSATION THERAPY:  
A CASE REPORT**

Hatice Kök, Gizem Günay Çatalkaya, **Melike Akkir**

Selçuk University Faculty Of Dentistry Department Of Orthodontics

**Purpose:** Skeletal Class III malocclusions, most commonly maxillary retrusion, mandibular It is characterized by prognathia or a combination of the two, and in adult cases, orthognathic surgery or compensation treatments can be performed depending on the condition of the case. In this case report, compensation treatment with miniscrews is presented after a dentistry student with skeletal class III malocclusion refused orthognathic surgical treatment .

**Materials and Methods:** A female patient, whose chronological age was 20 years and 1 month, applied to our clinic with the complaint of crowding. In the clinical examination of the patient, a concave profile, Angle class III relationship, -1.7 mm overjet, and 5.2 mm overbite were detected. It was learned that the patient's tooth number 12 was congenitally missing and that he had teeth numbered 35 and 45 extracted. The arches were leveled with fixed orthodontic mechanics, the upper midline was shifted to the left with a miniscrew. The patient gave up on orthognathic surgery during the leveling phase and wanted to have compensation treatment. The risk of mandibular expulsion was controlled for 3 months by creating a movable bite plane for the patient, and the treatment planning was changed by giving the necessary information to the patient.

**Results:** The patient's cephalometric values were initially; SNA: 77.6°, SNB: 82.1°, MX1-SN: 105.4°, IMPA: 79.3°. At the end; SNA: 79.3°, SNB: 83.5°, MX1-SN: 121.8°, IMPA: 76.3° and ideal overjet-overbite and Angle class I relationship was achieved.

**Conclusion:** Orthognathic surgery, which is an ideal treatment for the physician and a feared treatment for the patient, makes even a patient who is relatively knowledgeable about the treatment and has easy access to the treatment think about it. Establishing the treatment protocol on a common basis between the physician and the patient will satisfy both the patient and the physician.





## PB081

### TADs İLE OPEN BİTE MALOKLÜZYONUNA YENİ BİR BAKIŞ: VAKA RAPORU

Hatice Kök, **Muhammet Osman Kargi**

Selçuk Üniversitesi Diş Hekimliği Fakültesi Ortodonti Anabilim Dalı

**AMAÇ:** Büyüme gelişimi tamamlanmış bireylerde açık kapanışın tedavisi, maloklüzyonun şiddeti göz önünde bulundurularak çekimli ortodontik tedavi veya ortognatik cerrahi ile sağlanabilmektedir. Çekimli ortodontik tedavide vakanın durumuna göre tek ya da çift çenede molar veya premolar diş çekimi tercih edilmektedir. Bu vaka raporunun amacı şiddetli anterior açık kapanışı bulunan hastada, diş çekimi yapılmadan alt ve üst çenede minividalar ile distalizasyon tedavisinin sonuçlarını sunmaktır.

**GEREÇ VE YÖNTEM:** Kronolojik yaşı 17 yıl 3 ay olan erkek hasta ön açık kapanış ve dudaklarını kapatamama şikayetiyle kliniğimize başvurmuştur. Klinik muayenesinde 3 mm overjet, 4,2 mm open bite ve Angle Sınıf II maloklüzyon tespit edilmiştir. Dil itimi bulunan hastada klinik muayene bulguları ve sefalometrik değerlendirmeler sonucu, tüm 3. molarlar çekildikten sonra alt ve üst çenede çift taraflı distalizasyon uygulanmasına karar verilmiştir. Dil ve yutkunma eğitimi verilen, üst çeneye çift taraflı infrazigomatik minivida alt çeneye ise çift taraflı bukkal shelf minividası uygulanan hastanın toplam tedavisi 18 ay sürmüştür.

**BULGULAR:** Yapılan sefalometrik analizde tedavi öncesi elde edilen bulgular aşağıdaki gibidir: SNA: 83,6°, SNB: 80,6°, ANB: 3°, SN-GoGn: 29,4°, IMPA: 111,8°, Keserler arası açısı: 102,7°. Tedavi sonucu sefalometrik analizde elde edilen bulgular aşağıdaki gibidir: SNA: 84,5°, SNB: 80,2°, ANB : 4,3°, SN-GoGn: 30°, IMPA: 96,4°, Keserler arası açısı: 126,3°.

**SONUÇ:** Tedavi sonunda hastada dental Sınıf I ilişki ile birlikte, ideal overbite ve overjet elde edilmiştir. Makas açısının artması nedeniyle open bite tedavi mekaniğine ters olarak düşünülen distalizasyon tedavisi ile de anterior açık kapanış vakalarının başarılı şekilde tedavi edilerek, ideal estetik ve fonksiyonel sonuçlar elde edilebileceği gösterilmiştir. Sonuç olarak minivida uygulamalarının gelişimi maloklüzyonların tedavisinde klasik bilgilerimize yeni bir bakış açısı getirmektedir.



## PB081

### A FRESH LOOK TO OPEN BITE MALOCCLUSION WITH TADS: A CASE REPORT

Hatice Kök, **Muhammet Osman Kargi**

Selçuk University Faculty Of Dentistry Department Of Orthodontics

**AIM:** Treatment of open bite in individuals whose growth development has been completed can be provided with extraction orthodontic treatment or orthognathic surgery, taking into account the severity of the malocclusion. The purpose of this case report is to present the results of distalization treatment with miniscrews in the lower and upper jaw without tooth extraction in a patient with severe anterior open bite.

**MATERIALS AND METHODS:** A male patient, whose chronological age was 17 years and 3 months, applied to our clinic with the complaint of anterior open bite and inability to close his lips. Clinical examination revealed 3 mm overjet, 4.2 mm open bite and Angle Class II malocclusion. As a result of clinical examination findings and cephalometric evaluations in the patient with tongue thrust, it was decided to perform bilateral distalization of the lower and upper jaw with miniscrews after all third molars were extracted. The patient's total treatment lasted 18 months.

**RESULTS:** The findings obtained before treatment in the cephalometric analysis are as follows: SNA: 83.6°, SNB: 80.6°, ANB: 3°, SN-GoGn: 29.4°, IMPA: 111.8°, Interincisal angle: 102.7°. The findings obtained in the cephalometric analysis as a result of the treatment are as follows: SNA: 84.5°, SNB: 80.2°, ANB: 4.3°, SN-GoGn: 30°, IMPA: 96.4°, Interincisal angle: 126.3°.

**CONCLUSION:** At the end of the treatment, the patient achieved ideal overbite and overjet along with dental Class I relationship. It has been shown that ideal aesthetic and functional results can be achieved by successfully treating anterior open bite cases with distalization treatment, which is considered contrary to open bite treatment mechanics due to the increase in the scissor angle. As a result, the development of miniscrew applications brings a new perspective to our classical knowledge in the treatment of malocclusions.



## PB082

### İSKELETSEL SINIF 3 MALOKLÜZYONUN İKİ FARKLI ORTOPEDİK VE ORTODONTİK UYGULAMA İLE TEDAVİSİ: 2 VAKA RAPORU

Alime Sema Yüksel<sup>1</sup>, **Mehmet Beşir Özönay**<sup>1</sup>, Arife Nihan Kaya<sup>2</sup>

<sup>1</sup>Gazi Üniversitesi Diş Hekimliği Fakültesi Ortodonti Anabilim Dalı

<sup>2</sup>Özel Klinik

**Amaç:** İskeletsel Sınıf 3 maloklüzyonlu bireylerde Alt-RAMEC protokolü ile iki farklı uygulama metodunun dentofasiyal yapılar üzerine etkilerini değerlendirmektir.

**Gereç ve Yöntem:** Kronolojik yaşı 9,11 yıl olan kadın bireyin değerlendirilmesinde; maksilla/mandibular kaynaklı iskeletsel ve dişsel Sınıf III maloklüzyonla ( $ANB=-4,1^\circ$ ) birlikte mesiodiverjan büyüme yönü, konkav profil, üst çenede 1 mm yer ihtiyacı, alt çenede ise 1 mm yer fazlalığı, -1 mm. overjet ve 1 mm. overbite saptanmıştır. Sefalometrik röntgen değerlendirmesinde, keser konumlarının ( $1/NA=26,7^\circ$ ;  $1-NA=4,6$  mm ve  $1/NB=15,7^\circ$ ;  $1-NB=1,1$  mm) normal olduğu saptanmıştır. Birinci aşamada alt dişlere uygulanan sabit ortodontik tedavi ile alt çeneden ankraj alınarak, Alt-RAMEC protokolü sonrası Sınıf 3 elastik uygulaması ile çeneler arası ilişkinin düzeltimi, ikinci aşamada sabit tedavi ile interokluzal ilişkinin sağlanması hedeflenmiştir.

Kronolojik yaşı 9,11 yıl olan kadın bireyin değerlendirilmesinde; maksilla kaynaklı iskeletsel Sınıf 3 ( $ANB=-0,2^\circ$ ), dişsel Sınıf I maloklüzyon, mesiodiverjan büyüme yönü, düz bir profil ile üst çenede 13 mm alt çenede 0,5 mm yer ihtiyacı, -1 mm overjet ve 1 mm overbite saptanmıştır. Sefalometrik röntgen değerlendirmesinde; keser konumlarının normal olduğu ( $1/NA=22,9^\circ$ ;  $1-NA=2,4$  mm), ( $1/NB=24,4^\circ$ ;  $1-NB=4,1$  mm) belirlenmiştir. Birinci aşamada Alt-RAMEC protokolü ile yüz maskesi uygulaması ile çenelerarası ilişkinin düzeltimi, ikinci aşamada yer darlığının çözümü ve interokluzal ilişkinin sağlanması için üst molar distalizasyonu ve sabit tedavi planlanmıştır.

Her iki vakada da Alt-RAMEC protokolü 7 hafta süre ile uygulanmıştır.

**Bulgular:** Tedavi sonu her iki vakada da Sınıf I oklüzyon, ideal overjet ve overbite ilişkisi sağlanmıştır. İlk vakada tedavi sonu  $SNA=82,7^\circ$ ,  $SNB=85,5^\circ$ ,  $ANB=-2,8^\circ$ ,  $SN/GoGn=27,7^\circ$ ,  $1/NA=28,9^\circ$ ;  $1-NA=6$  mm,  $1/NB=9,6^\circ$ ;  $1-NB=0,2$  mm.'dir.

İkinci vakada ise,  $SNA=78,8^\circ$ ,  $SNB=76,4^\circ$ ,  $ANB=2,4^\circ$ ,  $SN/GoGn=31,4^\circ$ ,  $1/NA=27^\circ$ ;  $1-NA=5,2$  mm,  $1/NB=26,5^\circ$ ;  $1-NB=5,1$  mm.'dir.

**Sonuç:** İskeletsel Sınıf 3 maloklüzyonun tedavisinde Alt-RAMEC protokolü ile alt çeneden ankraj alınarak çenelerarası elastiklerin kullanılması veya yüz maskesi uygulamasının her iki çenede benzer etkileri olmakla birlikte; ikinci aşama tedavi sonunda yeterli overbite ve overjet ilişkisinin korunmasıyla mandibular büyümenin kompanze edilebildiği sonucuna varılmıştır.



## PB082

### TREATMENT OF SKELETAL CLASS 3 MALOCCLUSION WITH TWO DIFFERENT ORTHOPEDIC AND ORTHODONTIC APPROACHES: 2 CASE REPORTS

Alime Sema Yüksel<sup>1</sup>, **Mehmet Beşir Özönay**<sup>1</sup>, Arife Nihan Kaya<sup>2</sup>

<sup>1</sup>Department of Orthodontics, Gazi University Faculty of Dentistry

<sup>2</sup>Private Clinic

**Objective:** To evaluate the effects of two different protocols on dentofacial structures in individuals with skeletal Class 3 malocclusion.

**Materials and Methods:** In the evaluation of a female patient with a chronological age of 9.11 years, skeletal (ANB=-4,1°) and dental Class III malocclusion with mesiodivergent growth direction, concave profile, 1 mm space deficit in the upper jaw, 1 mm space excess in the lower jaw, -1 mm overjet, and 1 mm overbite were found. Cephalometric X-ray evaluation revealed a skeletal Class 3 malocclusion originating from the maxilla/mandible, normal upper incisors and retrusive lower incisors. In the first stage, correction of the relationship between the jaws with the Alt-RAMEC protocol and Class 3 elastic application by anchoring the lower jaw was planned, and in the second stage, fixed treatment was planned.

In the evaluation of a female patient with a chronological age of 9.11 years, a skeletal Class 3 (ANB=-0,2°), Angle Class I malocclusion originating from the maxilla with a mesiodivergent growth direction, a flat profile, a space requirement of 13 mm in the upper jaw and 0.5 mm in the lower jaw, -1 mm overjet, and 1 mm overbite were found. Cephalometric X-ray evaluation revealed normal upper incisors and lower incisors. In the first stage of treatment, correction of the intermaxillary relationship with maxillary protraction application with the Alt-RAMEC protocol was planned, and in the second stage, upper molar distalization and fixed treatment were planned to solve the narrowing and provide an interocclusal relationship.

**Results:** At the end of treatment, an acceptable occlusion, ideal overjet and overbite with Class I molar and canine relationship were achieved in both cases.

**Conclusion:** In the treatment of skeletal Class 3 malocclusion, the use of intermaxillary elastics with anchorage from the lower jaw with the Alt-RAMEC protocol produced similar results to extraoral applications.



XIX. Uluslararası Türk Ortodonti Derneği Kongresi

Herkes için Dijital Ortodonti  
Klinik Uygulamalarda İpuçları ve Yenilikler

XIX<sup>th</sup> International Congress of Turkish Orthodontic Society  
Digital Orthodontics For Everyone  
Tips & Trends in Clinical Practice

02-06 Kasım / November 2024

Susesi Luxury Resort, Belek-Antalya



**PB083**

## **AÇIK KAPANIŞIN DENTAL OLARAK TEDAVİSİ İLE ÇİFT ÇENE ORTOGNATİK CERRAHİ DESTEKLİ TEDAVİSİNİN UZUN DÖNEM SONUÇLARININ KARŞILAŞTIRILMASI**

**Mustafa Duranoğlu, Ahmet Yağcı**

Erciyes Üniversitesi Diş Hekimliği Fakültesi Ortodonti Anabilim Dalı

**AMAÇ:** Bu çalışmanın amacı açık kapanış hastalarının dental olarak sabit tedavi mekanikleri ile tedavi edilmesi ile çift çene ortognatik cerrahi destekli tedavisinin 5 yıllık uzun dönem sonuçlarının karşılaştırılmasıdır.

**GEREÇ VE YÖNTEM:** Çalışma kapsamında toplam 12 hastanın (16yıl  $\pm$  3 yıl) retrospektif kayıtları değerlendirilmiştir. Dental olarak tedavi edilen grup 6 hastadan oluşurken (5 kız, 1 erkek) cerrahi destekli grup da 6 hastadan ( 4 erkek, 2 kız) oluşturulmuştur. Hastalardan tedavi başı, tedavi sonu ve 5 yıllık takip sonu kayıtları toplanmıştır. Toplanan sefalometrik filmler üzerinde 20 parametre değerlendirmeye alınmıştır. İstatistiksel değerlendirme de normalite ve homojenite testleri yapılarak eşleştirilmiş t testi ve bağımsız örneklem t testi kullanılmıştır.

**BULGULAR:** Grupların başlangıç değerleri karşılaştırılmış ve grupların birbirine denk oldukları görülmüştür. Dental grup için uzun dönem sonuçları incelendiğinde, L1-NB açısı ve mesafe ölçümlerinde anlamlı artış görülürken; interinsizal açı ölçümünde azalma görülmüştür. Aynı dönemde cerrahi destekli grupta ise SNA, SNB, U1-SN, U1-PP açılarında anlamlı artış ve U6-PP mesafesinde azalma tespit edilmiştir. Her iki grup içinde tedavi sonu ile uzun dönem sonuçları kıyaslandığında farklılık bulunamamıştır.

**SONUÇ:** Açık kapanışın dental ve cerrahi destekli olarak tedavisinin uzun dönem sonuçları incelendiğinde uygun vaka seçiminde her iki tedavi yönteminin de stabil sonuçlar sunduğu tespit edilmiştir.



XIX. Uluslararası Türk Ortodonti Derneği Kongresi

Herkes için Dijital Ortodonti  
Klinik Uygulamalarda İpuçları ve Yenilikler

XIX<sup>th</sup> International Congress of Turkish Orthodontic Society

Digital Orthodontics For Everyone  
Tips & Trends in Clinical Practice

02-06 Kasım / November 2024

Susesi Luxury Resort, Belek-Antalya



**PB083**

## **COMPARISON OF THE LONG-TERM RESULTS OF DENTAL TREATMENT OF OPEN BITE AND DOUBLE JAW ORTHOGNATHIC SURGERY-ASSISTED TREATMENT**

**Mustafa Duranoğlu, Ahmet Yağcı**

Erciyes University Faculty of Dentistry, Department of Orthodontics

**PURPOSE:** This study aims to compare the 5-year long-term results of open bite patients treated with dental fixed treatment mechanics and double jaw orthognathic surgery-assisted treatment.

**MATERIALS AND METHODS:** Retrospective records of a total of 12 patients (16 years  $\pm$  3 years) were evaluated within the scope of the study. While the dentally treated group consisted of 6 patients (5 girls, 1 boy), the surgically assisted group consisted of 6 patients (4 boys, 2 girls). Records were collected from the patients at the beginning of treatment, at the end of treatment, and at the end of 5-year follow-up. 20 parameters were evaluated on the collected cephalometric films. In statistical evaluation, normality and homogeneity tests were performed and paired t-tests and independent-sample t-tests were used.

**RESULTS:** The initial values of the groups were compared and it was seen that the groups were equivalent to each other. When the long-term results for the dental group were examined, a significant increase was observed in L1-NB angle and distance measurements; A decrease was observed in the interincisal angle measurement. In the same period, a significant increase in the SNA, SNB, U1-SN, and U1-PP angles and a decrease in the U6-PP distance were detected in the surgically assisted group. No difference was found when comparing the end of treatment and long-term results in both groups.

**CONCLUSION:** When the long-term results of dental and surgical-assisted treatment of open bite were examined, it was determined that both treatment methods offered stable results in appropriate case selection.



PB084

## MINİ VİDA DESTEKLİ POSTERİOR İNTRÜZYON İLE OPEN-BITE TEDAVİSİ: VAKA RAPORU

Muhammet Sertaç ŞENGÜL, Musa BULUT

Bolu Abant İzzet Baysal Üniversitesi

**Amaç:** Bu vaka raporunun amacı infantil yutkunması devam eden ön açık kapanışa sahip hastaya doğru yutkunma öğretilerek, zigomatik ve palatinal vidaların desteğiyle posterior dişleri intrüze edilmiş olan hastanın tedavisinin dental ve iskeletsel etkilerini sunmaktır.

**Olgu:** Ön açık kapanış ve çapraşıklık şikayetiyle kliniğimize başvuran 15 yaşındaki kadın hastamızın klinik değerlendirmede; sağ tarafta Sınıf I molar ilişkisi, -2,8 mm overbite, vertikal büyüme yönü (SN-GoGn:38°) ve infantil yutkunmanın devam ettiği tespit edilmiştir. İnfantil yutkunmaya bağlı olarak artmış keser açıları (U1-SN:113°, IMPA:93°) tespit edildi. Hastamızın kemik yaşı incelendiğinde 9. evrede (Ru) olduğu saptanmıştır. Sefalometrik değerlendirmede; sınıf I iskeletsel ilişki (SNA:83°, SNB: 80°, ANB:3°) mevcuttu. Tedavi planında öncelikle etyolojik faktörü elimine edebilmek amacıyla hastaya yutkunma eğitimi verildi. Keser dişlerinin palatinaline hatırlatıcı olması amacıyla uçları sivriltilmiş cleat uygulandı. Daha sonra posterior dişlerin palatal ve zigomatik vidalar yardımı ile gömülmesine karar verildi. 19x25 çelik telde 1.molar ve 2. molar dişlerin palatinaline buton yapııştırıp palatal vidalardan, bukkal tarafta ise 1.molar ve 2.molar dişlerin arasındaki telden zigomatik vidaya elastomerik chain desteğiyle intrüzyon için 30 gram kuvvet uygulandı. İntrüzyon tamamlandığında hastamızın ön açık kapanışı düzelmiş olup 1.5 mm overbite elde edildi. Spee eğrisi düzleşti. Elde edilen intrüzyonun relapsının önlenmesi amacıyla intrüzyon kuvvetine pasif olarak devam edildi.

**Sonuç:** Posterior dişlerin intrüzyonu sonucu mandibula anterior otorotasyon yapmış olup hasta profilinde de düzelme sağlandı. Vertikal büyüme kontrol altına alındı. (SN-GoGn:35°) Tedavi bitiminde Sınıf I dental ilişki ve 1.5 mm overbite elde edildi. Keser açıları normal sınırlara getirildi. (U1-SN:105°, IMPA:89°) Toplam tedavi 1 yıl 7 ay sürmüştür. Retansiyon amacıyla alt ve üst çenelerde sabit retainer ve 1 mm kalınlığında essix plak uygulandı.



XIX. Uluslararası Türk Ortodonti Derneği Kongresi

Herkes için Dijital Ortodonti  
Klinik Uygulamalarda İpuçları ve Yenilikler

XIX<sup>th</sup> International Congress of Turkish Orthodontic Society

Digital Orthodontics For Everyone  
Tips & Trends in Clinical Practice

02-06 Kasım / November 2024

Susesi Luxury Resort, Belek-Antalya



**PB084**

## **OPEN-BITE TREATMENT WITH MINI-SCREW-ASSISTED POSTERIOR INTRUSION: CASE REPORT**

**Muhammet Sertaç Şengül, Musa Bulut**

Bolu Abant İzzet Baysal University

**Objective:** The aim of this case report is to present the dental and skeletal I effects of the treatment of a patient with an anterior open bite with persistent infantile swallowing who was taught correct swallowing and whose posterior teeth were intruded with the support of zygomatic and palatal screws.

**Case:** In the clinical evaluation of our 15-year-old female patient who presented to our clinic with complaints of anterior open bite and crowding; Class I molar relationship on the right side, -2.8 mm overbite, vertical growth direction and infantile swallowing were determined. Increased incisor angles were detected due to infantile swallowing. Cephalometric evaluation revealed class I skeletal relationship . In the treatment plan, the patient was given swallowing training in order to eliminate the etiologic factor. Then it was decided to embed the posterior teeth with the help of palatal and zygomatic screws. In 19x25 steel wire, a button was attached to the palatines of the 1st molar and 2nd molar teeth and 30 grams of force was applied for intrusion from the palatal screws, and on the buccal side, 30 grams of force was applied from the wire between the 1st molar and 2nd molar teeth to the zygomatic screw with elastomeric chain support. When the intrusion was completed, our patient's anterior open bite was corrected and 1.5 mm overbite was obtained. Spee curve was flattened. The intrusion force was continued passively to prevent relapse of the obtained intrusion.

**Conclusion:** As a result of the intrusion of the posterior teeth, the mandible was anteriorly autorotated and the patient's profile was improved. Vertical growth was controlled. (SN-GoGn:35°) Class I dental relationship and 1.5 mm overbite were obtained at the end of the treatment. Incisor angles were brought to normal limits.Total treatment lasted 1 year and 7 months.





PB086

## FARKLI VERTİKAL BÜYÜME PATERNLERİNE SAHİP HASTA GRUPLARINDA KONDİL POZİSYONLARININ KARŞILAŞTIRILMASI

Dicle Ceylan, Gökhan Serhat Duran, Celal Genç

Çanakkale Onsekiz Mart Üniversitesi Diş Hekimliği Fakültesi, Ortodonti Anabilim Dalı

**Amaç:** Ortodontik tedavi öncesinde alınan kayıtlarda temporomandibuler eklem komponentlerinin de planlamaya katılması hem tedavi sonucunun stabil olması açısından hem de eklem sağlığının sürdürülmesi ya da düzeltilmesi açısından oldukça önemlidir. Bu nedenle tedavi için başvuran hastalardan alınan detaylı tanı kayıtları ile CO-CR uyumsuzlukları ve sentrik ilişkideki kondilin deplasman miktarı saptanmıştır. Farklı vertikal büyüme paternine sahip hastalarda bu miktarın nasıl değişiklik gösterdiği ve hangi hasta grubunun kondil deplasmanı gözlenmesi bakımından daha riskli olduğunun değerlendirilmesi amaçlanmıştır.

**Gereç-Yöntem:** Ortodontik tedavi için başvuran 30 hastanın sefalometrik analizleri yapılmış, ardından Jarabak oranına (posterior yüz yüksekliği / anterior yüz yüksekliği) bakılarak hiperdiverjan ( $\leq 59\%$ ), normodiverjan (59–65%) ve hipodiverjan ( $\geq 65\%$ ) olarak 10 kişilik 3 gruba ayrılmıştır. Hastaların bimanuel manipülasyon yöntemi ile sentrik ilişki kayıtları alınarak modelleri SAM 3 yarı ayarlanılabilir artikülatöre bağlanmıştır. Mandibular positioning indicator kullanılarak kondilin sentrik ilişki esnasında maksimum interküspidasyon pozisyonuna göre ne yönde ve ne miktarda yer değiştirdiği ölçülmüştür. 3 farklı hasta grubu arasındaki kondilin hareket miktarı arasında fark olup olmadığı incelenmiştir.

**Bulgular:** Tüm gruplarda kondil pozisyonunda değişiklikler saptanmıştır. Kondil pozisyonundaki vertikal deplasman miktarı; hiperdiverjan hasta grubunda, hipodiverjan ve normal hasta grubuna göre anlamlı şekilde artmıştır. Horizontal sapma miktarında ise gruplar arasında anlamlı bir farklılık bulunamamıştır.

**Sonuç:** Ortodonti vakalarının planlamaları yapılırken kondil pozisyonları dikkate alınmazsa, tüm yüz tiplerinde yanlış teşhis riski olacaktır ve bu risk hiperdiverjan yüz tipine sahip hastalarda belirgin şekilde daha yüksek olacaktır. Hiperdiverjan hasta grubunun sahip olduğu anatomik ve fizyolojik farklılıkların kondil pozisyonunu ve buna bağlı olarak eklem stabilitesini etkilediği düşünülmektedir.



PB086

## COMPARISON OF CONDYLAR POSITION BETWEEN DIFFERENT FACIAL GROWTH PATTERNS

Dicle Ceylan, Gökhan Serhat Duran, Celal Genç

Çanakkale Onsekiz Mart University Faculty of Dentistry, Department of Orthodontics

**Aim:** Including the components of the temporomandibular joint in the planning of records taken before orthodontic treatment is crucial for both the stability of the treatment outcome and the maintenance or improvement of joint health. Therefore, detailed diagnostic records taken from patients seeking treatment have been used to determine the amount of CO-CR discrepancies and condyle displacement in centric relation. It aims to evaluate how this amount varies in patients with different vertical growth patterns and to assess which patient group is at higher risk in terms of observing condyle displacement.

**Materials and Methods:** Cephalometric analyses were performed on 30 patients who applied for orthodontic treatment. Based on the Jarabak ratio, patients were divided into three groups of 10: hyperdivergent ( $\leq 59\%$ ), normodivergent (59–65%), and hypodivergent ( $\geq 65\%$ ). Centric relation records were taken using the bimanual manipulation method, and the models were mounted on a SAM 3 semi-adjustable articulator. Using a mandibular positioning indicator, the direction and amount of condyle displacement during centric relation compared to maximum intercuspation position were measured. The differences in the amount of condyle movement among the three different patient groups were examined.

**Results:** Changes in condyle position were detected in all groups. The amount of vertical displacement of the condyle was significantly increased in the hyperdivergent patient group compared to the hypodivergent and normal patient groups. However, no significant differences were found among the groups regarding the amount of horizontal deviation.

**Conclusion:** If condyle positions are not considered during the planning of orthodontic cases, there will be a risk of misdiagnosis for all facial types, and this risk will be significantly higher in patients with a hyperdivergent facial type. It is believed that the anatomical and physiological differences in the hyperdivergent patient group affect condyle position and, consequently, joint stability.



PB087

## ODONTOMA NEDENİ İLE GÖMÜLÜ KALMIŞ ÜST SAĞ SANTRAL DİŞE YER KAZANILMASI VE SÜRDÜRÜLMESİ

Nihat Fırtınaer

Kıbrıs Sağlık Ve Toplum Bilimleri Üniversitesi

**AMAÇ:** Bu vaka raporunun amacı, vertikal pozisyonda gömülü kalmış üst sağ santral dişin sürdürülmesine engel olan Odontomanın varlığı ve yer darlığına sahip olan bir hastada cerrahi sonrası başlanan sabit ortodontik tedaviyi sunmaktır.

**VAKA:** Odontomalar odontojenik kökenli en sık görülen tümörlerden biridir, etiyojisi tespit edilememiştir ve hastamızda olduğu gibi daimi dişlerin sürmelerine engel olurlar. 12 yıl 9 ay kronolojik yaşta sahip kız hasta üst sağ santral dişinin olmaması şikayetiyle kliniğimize başvurdu. Hastanın ekstraoral muayenesinde asimetrik bir yüze ve düze yakın konveks bir profile sahip olduğu görüldü. Sefalometrik değerlendirmede iskeletsel Sınıf I maloklüzyonu olduğu belirlendi. Ağız içi muayenesinde üst orta hatta 2.5 mm sağa deviasyon, alt orta hatta 1 mm sağa deviasyon, 3.5 mm overbite ve 2 mm overjet tespit edildi. Hastanın panoramik radyografisinde ve periapikalinde odontoma saptandı. Vakanın tedavisi için NiTi teller, yer açmak için opencoil kullanıldı, 16x22 SS tel ile santral bölgeye stepdown bükülüp elastic tred ile bağlandı. Tedavi sonunda Sınıf I kanin-molar ilişki ve ideal overjet-overbite elde edildi. Orta hat sapması düzeltildi.

### SONUÇ:

- Gömülü üst sağ santral için yer kazanıldı.
- Gömülü üst sağ santral sürdürüldü.
- Odontoma marsupializasyon ile alındı.
- İdeal overjet ve overbite elde edildi.
- Sınıf 1 kanin ve molar ilişkisi elde edildi.
- Orta hat sapması düzeltildi.



**PB087**

## **EXTRUSION OF IMPACTED MAXILLARY RIGHT CENTRAL INCISOR DUE TO THE EXCISTENCE OF ODONTOMA**

**Nihat Fırtınaer**

Cyprus Health And Social Sciences University

**PURPOSE:** The purpose of this case report is to present the fixed orthodontic treatment initiated after surgery in a patient with the presence of an odontoma and crowding, which prevented the eruption of a vertically impacted upper right central incisor.

**CASE:** Odontomas are one of the most common odontogenic tumors, with an unidentified etiology, and can prevent the eruption of permanent teeth, as observed in our patient. A 12-year and 9-month-old female patient presented to our clinic with the complaint of a missing upper right central incisor. Extraoral examination revealed an asymmetrical face and a nearly straight convex profile. Cephalometric evaluation determined a skeletal Class I malocclusion. Intraoral examination revealed a 2.5 mm deviation to the right in the upper midline, a 1 mm deviation to the right in the lower midline, a 3.5 mm overbite, and a 2 mm overjet. Panoramic and periapical radiographs revealed the presence of an odontoma. For the treatment of the case, NiTi wires and an open coil for space creation were used, and a 16x22 SS wire was bent in the central region with a step-down bend and secured with elastic thread. At the end of the treatment, a Class I canine-molar relationship and ideal overjet-overbite were achieved. The midline deviation was corrected. The impacted upper central incisor was successfully erupted. The total treatment duration was 32 months.

### **RESULT**

- Space was gained for the impacted upper right central incisor.
- The impacted upper right central incisor is erupted.
- The odontoma was removed via marsupialization.
- Ideal overjet and overbite were achieved.
- Class I canine and molar relationships were achieved.
- Midline shift is corrected.
- Anahtar Kelimeler: Odontoma , lack of space , impacted central incisor



XIX. Uluslararası Türk Ortodonti Derneği Kongresi

Herkes için Dijital Ortodonti  
Klinik Uygulamalarda İpuçları ve Yenilikler

XIX<sup>th</sup> International Congress of Turkish Orthodontic Society  
Digital Orthodontics For Everyone  
Tips & Trends in Clinical Practice

02-06 Kasım / November 2024

Susesi Luxury Resort, Belek-Antalya



**PB088**

## **SINIF II HASTADA PALATINALDE GÖMÜLÜ 13 NUMARALI DIŞİN ÇEŞİTLİ MEKANİKLERLE SÜRDÜRÜLMESİ**

**Barlas Ezgi Dilara**, Lin Liana Han, Sabri İlhan Ramoğlu

Altınbaş Üniversitesi

Ön dişlerinde çapraşıklık ve yamukluk şikayeti ile kliniğimize başvuran 14 yaşındaki hastanın muaynesinde Sınıf II maloklüzyona sahip olduğu, overjetin 3,5 mm overbitein 2mm olduğu, hastanın iskeletsek olarak Sınıf I ve normal vertikal değerlere sahip olduğu yapılan analizler sonucu bulunmuştur. Hastanın tomografisi incelendiğinde 13 numaranın 12 numaranın kökü ile temasta olduğu ve palatinalde gömülü olduğu gözlenmiştir. 14 numara pasif braketlenerek 12 numara atlandı seviyeleme sıralamaya başlanıp, gömülü kanin sürdürülmesi için 17X25 SS tele geçilerek TPA takıldı. Gömülü kanin palatinalden ekspoze edilerek balista spring takıldı. Cerrahi operasyondan 2 ay sonra 12 braketlenerek ve 14 numaralı dişin braketi repoze edilerek rotasyonu için kuvvet çifti uygulandı. Balista spring operasyondan 3 ay sonra dişetine gömüldüğü için kesilerek çıkarıldı ve chain TPA' ya takılarak arklar segmente edildi. TPA' ya takılan buton desimante olduğu için cerrahi operasyon tekrarlanacağı amacıyla tomografi alınarak kanin pozisyonuna bakıldı ve 12 numaranın kemik seviyesi kontrol edildi. Cerrahi işlem sırasında 12 numaranın palatinaldeki kemik seviyesi nedeniyle palatinalden yaklaşım yerine bukkalden yaklaşım tercih edildi. Balista spring yenilendi. Balista spring chaine elastik treat ile bağlanarak aktivasyon yapıldı. İkinci cerrahi operasyondan 4 ay sonra lazer ile kaninin üzeri açılarak ekspoze edildi. Kanin görünür konuma geldiğinde balista springe metal ligatür ile bağlandı. Kaninde belirgin hareket olunca lateral coil ile masialize edilmeye başlandı ve kanine yer açıldı. Ardından auxillary ark modifiye edilip kanin distalize edildi. 12 numara atlanıp 13 numara braketlenerek 0.14 NİTi ile piggy arkla bağlandı. Seviyelenme tamamlanınca 12 numaradan pasif geçecek şekilde tel yükseltılarak tedavinin finishing aşamasına gelindi.



XIX. Uluslararası Türk Ortodonti Derneği Kongresi

Herkes için Dijital Ortodonti  
Klinik Uygulamalarda İpuçları ve Yenilikler

XIX<sup>th</sup> International Congress of Turkish Orthodontic Society

Digital Orthodontics For Everyone  
Tips & Trends in Clinical Practice

02-06 Kasım / November 2024

Susesi Luxury Resort, Belek-Antalya



**PB088**

## **MAINTENANCE OF PALATALLY IMPACTED TOOTH NO. 13 IN A CLASS II PATIENT WITH VARIOUS MECHANICS**

**Barlas Ezgi Dilara**, Lin Liana Han, Sabri İlhan Ramoğlu

Altınbaş University

A 14-year-old patient was admitted to our clinic with the complaint of crowding and crookedness in his anterior teeth. The examination revealed that he had Class II malocclusion, skeletally he was in Class I and had normal vertical values. When the patient's tomography was examined, it was observed that number 13 was in contact with the root of number 12 and was embedded in the palatine. No. 14 was passively bracketed and No. 12 was skipped, the leveling sequence was started. The impacted canine was exposed palatally and a ballista spring was inserted. Two months after the surgical operation, bracket 12 was bracketed and the bracket of tooth number 14 was repositioned and a force pair was applied for rotation. Since the ballista spring was embedded in the gingiva 3 months after the operation, it was cut out and the arches were segmented by attaching the chain to the TPA. Since the button attached to the TPA was desymmetized, a tomography was taken to check the canine position and the bone level of number 12 was checked. During the surgical procedure, a buccal approach was preferred instead of a palatal approach due to the bone level in the palatine palatine of number 12. The ballista spring was activated by tying the chaine with an elastic treat. Four months after the second surgical operation, the canine was exposed with a laser. When there was significant movement in the canine, it was started to be masialized with a lateral coil and canine space was created. Then the auxillary arch was modified and the canine was distalized. Number 12 was skipped and number 13 was bracketed and connected with piggy arch with 0.14 NITi. When the leveling was completed, the finishing stage of the treatment was reached.



PB089

## ÇEŞİTLİ GENİŞLETME APAREYLERİNİN DIŞLERİN VİTALİTELERİNE ETKİSİ

Aylin Paşaoğlu Bozkurt, **Ece Büyükbaşaran**

İstanbul Aydın Üniversitesi, Diş Hekimliği Bölümü, Ortodonti Bölümü

**AMAÇ:** Çeşitli araştırmalar ortodontik kuvvetlerden kaynaklanan hasarın kalıcı olabileceğini ve pulpanın canlılığını kaybedebileceğini belirtirken, diğer araştırmacılara göre de ortodontik kuvvetlerin diş pulpası üzerinde uzun süreli önemli etkisinin olmadığı belirtilmiştir. Bu klinik araştırmanın amacı da, farklı aparat grupları ile yapılan hızlı üst çene genişlemesinden sonra pulpa testi yanıtının değişip değişmediğini gözlemlemektir.

**GEREÇ VE YÖNTEM:** Çalışmaya üst çene genişletme endikasyonu olan 24 hasta (11-15 yaş) dahil edilmiştir. Genişletme prosedüründe Hyrax (Diş destekli), HAAS (Diş doku destekli) ve MARPE (İskeletsel destekli) olmak üzere 3 farklı grup belirlenmiştir. Her grup için çevirme prosedürü 2 hafta boyunca günde 2 kez (0,5mm) olarak belirlenmiştir. Genişletme prosedürü sonrası farklı aparat çeşitlerinin 14-24-16-26 numaralı dişlerin vitalitelerinde değişime sebep olup olmadığı incelenmiştir. Belirlenen dişlerin bukkal kısımlarından elektirikli pulpa test cihazı ile tedavi öncesi (T0), çevirme prosedürü bitimi (T1) ve çevirme prosedürü bitiminden 3 ay sonra (T2) vitalite testi yapılmıştır. Eş zamanlı olarak dişlerdeki vitalite değişiminin kontrolü içinde alt çenede 34-36 numaralı dişlerin de vitalite ölçümleri yapılmıştır.

**BULGULAR:** Aparat simantasyonu öncesi 24 hastanın tüm molar ve premolar dişleri pulpa testlerine olumlu yanıt vermiştir. T0 zaman diliminde test edilen 48 azı dişinden 46'sı EPT'ye olumlu yanıt verdi ve 2si soğuk teste (CT) olumlu yanıt vermiştir. Test edilen 48 birinci küçük azı dişinden 44ü EPT'ye ve 4ü CT'ye olumlu yanıt vermiştir. T1 zaman diliminde ilk aktivasyonundan iki hafta sonra 21 deneğin 84 dişi test edilmiştir. 84 dişin 67'si EPT'ye, 17'si CT'ye olumlu yanıt vermiştir. T2 zaman diliminde aparat aktivasyonunun kesilmesinden 3 ay sonra 78 dişin 70inin EPT ve 8inin CT testi pozitif çıkmıştır.

**SONUÇ:** Genişletme sonrası, bu çalışmada incelenen premolar ve molar dişlerin hepsinin pulpa vitaliteleri ilk ölçüm ile benzer çıkmıştır ve korunmuştur.



XIX. Uluslararası Türk Ortodonti Derneği Kongresi

Herkes için Dijital Ortodonti  
Klinik Uygulamalarda İpuçları ve Yenilikler

XIX<sup>th</sup> International Congress of Turkish Orthodontic Society

Digital Orthodontics For Everyone  
Tips & Trends in Clinical Practice

02-06 Kasım / November 2024

Susesi Luxury Resort, Belek-Antalya



**PB089**

## **THE EFFECT OF VARIOUS EXPANSION APPLIANCES ON THE VITALITY OF TEETH**

Aylin Paşaoğlu Bozkurt, **Ece Büyükbaşaran**

Department of Orthodontics, Faculty of Dentistry, Istanbul Aydin University, Istanbul, Turkey

**PURPOSE:** While various studies indicate that the damage caused by orthodontic forces may be permanent and the pulp may lose its vitality, other researchers have stated that orthodontic forces do not have a significant long-term effect on the dental pulp. The purpose of this clinical study is to observe whether the pulp test response changes after rapid maxillary expansion with different appliance groups.

**MATERIALS AND METHODS:** 24 patients (11-15 years old) with an indication for maxillary expansion were included in the study. In the expansion procedure, 3 different groups were determined: Hyrax (Dental supported), HAAS (Dental tissue supported) and MARPE (Skeletal supported). The turning procedure for each group was determined as 2 times a day (0.5mm) for 2 weeks. After the expansion procedure, it was examined whether different types of appliances caused changes in the vitality of teeth 14-24-16-26. Vitality tests were performed on the buccal parts of the selected teeth with an electric pulp tester before the treatment (T0), at the end of the rotation procedure (T1) and 3 months after the end of the rotation procedure (T2). **RESULTS:** Before appliance cementation, all molars and premolar teeth of 24 patients responded positively to pulp tests. Of the 48 molars tested at time period T0, 46 responded positively to EPT and 2 responded positively to cold testing (CT). In the T2 time period, 3 months after the cessation of appliance activation, 70 of 78 teeth tested positive for EPT and 8 for CT.

**CONCLUSION:** After expansion, the pulp vitalities of all premolar and molar teeth examined in this study were similar to the first measurement and were preserved.





PB090

## İSKELETSEL SINIF III HASTANIN “MODİFİYE SEC III” PROTOKOLÜYLE TEDAVİSİ: VAKA RAPORU

Tuba Ünlü Çiftçi, Gökhan Çoban

Erciyes Üniversitesi Diş Hekimliği Fakültesi Ortodonti Anabilim Dalı

**Amaç:** İskeletsel sınıf III maloklüzyon, maksiler retrognati-mandibuler prognati veya her ikisinin kombinasyonu ile oluşabilen bir bozukluktur. Bu dentofasiyal bozukluk büyüme ve gelişimi devam eden hastalarda ortopedik tedaviler ile düzeltilebilmektedir. Bu vaka raporu iskeletsel sınıf III maloklüzyona sahip hastanın “Modifiye SEC III” tedavi protokolüyle tedavi edilen hastanın sonuçlarını sunmaktadır.

**Olgu:** Kliniğimize alt çenesinin önde olması ve ön çapraz kapanış şikâyetiyle başvuran 11 yaşındaki erkek hastada yapılan klinik ve radyolojik muayene sonucunda mandibular prognati ve ön çapraz kapanışa sahip (overjet: -2 mm) (De Nevreze +) olduğu (SNA:80,1°, SNB: 81,5°, ANB: -1,4°, Wits: -9,6 mm) ve dental sınıf III maloklüzyon teşhis edilmiştir. Hastanın ortopedik tedavisi için Modifiye SEC III protokolü uygulanmıştır. Ön açık akrilik splint tipi hızlı üst çene genişletme apareyi uygulanmış, ekspansiyon vidası bir hafta boyunca günde iki defa çevrilmiştir. 1. Haftanın sonunda sutural açılma sağlanmıştır. Alt çene için kanin diş bölgesinde kanca içeren tüm dişleri kaplayan akrilik aparey hazırlanmış, üst çenedeki apareyin molar dişler bölgesine eklenen kancalarla alt çeneki kancalar arasında 400 gram kuvvetle sınıf 3 elastik uygulanmıştır. Eş zamanlı olarak 400 gram kuvvetle oksipital chin cup kullanılmıştır.

**Bulgular:** Tedavi sonunda yapılan klinik ve radyolojik incelemede 7 aylık tedavi sonucunda over-correction hedefine ulaşıldığı iskeletsel sınıf II ilişki (SNA:83°, SNB:77,9°, ANB:5,1°, Wits: -1,4 mm), 6 mm overjet ve 3 mm overbite elde edilmiştir. Hastanın sabit ortodontik tedavisine başlanmıştır.

**Sonuç:** İskeletsel sınıf III maloklüzyona sahip hastada “Modifiye SEC III” protokolü estetik ve fonksiyonel dentofasiyal kazanımlarla başarılı sonuçlar sunmaktadır.



## PB090

### TREATMENT OF A SKELETAL CLASS III PATIENT WITH THE “MODIFIED SEC III” PROTOCOL: CASE REPORT

Tuba ÜNLÜ ÇİFTÇİ, Gökhan ÇOBAN

Erciyes University Faculty of Dentistry Department of Orthodontics

**Objective:** Skeletal class III malocclusion is a disorder that can be caused by maxillary retrognathia, mandibular prognathia or a combination of both. This dentofacial disorder can be corrected with orthopedic treatments in patients with ongoing growth and development. This case report presents the results of a patient with skeletal class III malocclusion treated with the “Modified SEC III” treatment protocol.

**Case:** An 11-year-old boy presented to our clinic with anterior mandibular prognathia and anterior crossbite. Clinical and radiologic examination revealed mandibular prognathia and anterior crossbite (overjet: -2 mm) (De Nevreze +) (SNA: 80.1°, SNB: 81.5°, ANB: -1.4°, Wits: -9.6 mm) and dental class III malocclusion. A Modified SEC III protocol was applied for the orthopedic treatment of the patient. An anterior open acrylic splint type rapid maxillary expansion appliance was applied and the expansion screw was turned twice a day for one week. At the end of the 1st week, sutural opening was achieved. For the lower jaw, an acrylic appliance covering all teeth including hooks in the canine tooth region was prepared, class 3 elastic with a force of 400 grams was applied between the hooks added to the molar teeth region of the upper jaw appliance and the hooks in the lower jaw. at the same time, an occipital chin cup with a force of 400 grams was used.

**Results:** In the clinical and radiological examination performed at the end of the treatment, the overcorrection target was achieved after 7 months of treatment, skeletal class II relationship (SNA: 83°, SNB: 77.9°, ANB: 5.1°, Wits: -1.4 mm), 6 mm overjet. and 3 mm overbite was obtained. The patient’s fixed orthodontic treatment was started.

**Conclusion:** In the patient with skeletal class III malocclusion, the “Modified SEC III” protocol offers successful results with aesthetic and functional dentofacial gains.



PB091

## FARKLI KRANİYOFASİYAL MORFOLOJİYE SAHİP HASTALARIN MANDİBULAR KESİCİ BÖLGESİNİN ULTRASON İLE DEĞERLENDİRİLMESİ

Tunay Alvan Şensoy, Gökhan Serhat Duran, Celal Genç, Hakan Eren

Çanakkale Onsekiz Mart Üniversitesi

**AMAÇ:** Ultrason non-invaziv ve radyasyona maruziyet riski taşımayan diş hekimliğinde son yıllarda yaygın kullanılan bir teşhis aracıdır. Ultrason görüntülemenin periodonsiyumun değerlendirilmesinde potansiyeli olduğu ortaya çıkmıştır. Bu çalışmanın amacı ortodonti kliniğine başvuran farklı kraniyofasiyal morfolojilere sahip bireylerin mandibular keser bölgesindeki periodontal yapısını ve dişeti fenotipini değerlendirmektir.

**GEREÇ-YÖNTEM:** Ortodonti tedavisi öncesi 9 hasta değerlendirmeye alındı. Hastalar vertikal yüz tipine göre sefalometrik analizdeki MP-SN açı değerlerine göre 3'ü hipodiverjan ( $\leq 27^\circ$ ), 3'ü hiperdiverjan ( $\geq 39^\circ$ ), 3'ü normodiverjan ( $33-39^\circ$ ) olarak 3 gruba ayrıldı. Mandibular keser dişlerindeki ortalama keratinize dişeti genişliği, dişeti kalınlığı ve dişeti fenotipi ultrason (USG (ARIETTA 65 Ultrasound System; Hitachi Ltd.) cihazı, 3-15 MHz, hockey stick prob (L53K) ile frekans 7.5 MHz'e ayarlanarak ve ultrasonik jel kullanılarak değerlendirildi.

**BULGULAR:** Çalışmaya alınan hastalarda mandibular keserlerin ortalama keratinize dişeti kalınlığı 2,63 mm, dişeti kalınlığı 0,84 mm, dişeti fenotipi 1,67 mm olarak tespit edildi. Hiperdiverjan hasta grubunda ortalama keratinize dişeti genişliği, dişeti kalınlığı, dişeti fenotipi sırasıyla 2,76 mm, 0,89mm, 1,7 mm olarak bulundu. Normodiverjan hastalar için sırasıyla 2,54 mm, 0,82 mm, 1,5 mm olarak bulundu, Hipodiverjan hasta grubunda ise sırasıyla 2,4mm, 0,8mm, 1,4 mm olarak bulunmuştur.

**SONUÇ:** İnce gingival fenotip hipodiverjan hastalar ile ilişkili bulunmuştur. Ancak diğer vertikal yüz tiplerine sahip hastalarla kıyaslandığında anlamlı bir fark bulunamamıştır. Keratinize dişeti genişliğinin farklı vertikal yüz tipleriyle bir ilişkisi olmadığı görülmüştür.



PB091

## ULTRASOUND EVALUATION OF THE MANDIBULAR INCISOR REGION OF PATIENTS WITH DIFFERENT CRANIOFACIAL MORPHOLOGY

Tunay Alvan Şensoy, Gökhan Serhat Duran, Celal Genç, Hakan Eren

Çanakkale Onsekiz Mart University

**OBJECTIVES:** Ultrasound is a non-invasive and radiation-free diagnostic tool that has been widely used in dentistry in recent years. Ultrasound imaging has been shown to have potential in the evaluation of the periodontium. The aim of this study was to evaluate the periodontal structure and gingival phenotype in the mandibular incisor region of individuals with different craniofacial morphologies presenting to the orthodontic clinic.

**MATERIAL-METHODS:** Before orthodontic treatment, 9 patients were evaluated and divided into 3 groups according to the MP-SN angle values in cephalometric analysis according to vertical face type: 3 people hypodivergent ( $\leq 27^\circ$ ), 3 hyperdivergent ( $\geq 39^\circ$ ), 3 normodivergent ( $33-39^\circ$ ). The mean keratinized gingival width, gingival thickness and gingival phenotype of the mandibular incisors were evaluated using ultrasound (USG (ARIETTA 65 Ultrasound System; Hitachi Ltd.), 3-15 MHz, hockey stick probe (L53K) with frequency set to 7.5 MHz and ultrasonic gel.

**RESULTS:** The mean keratinized gingival thickness, gingival thickness, and gingival phenotype of the mandibular incisors were 2.63 mm, 0.84 mm, and 1.67 mm, respectively. The mean keratinized gingival width, gingival thickness, gingival phenotype were found to be 2.76 mm, 0.89 mm, 1.7 mm in the hyperdivergent patient group, 2.54 mm, 0.82 mm, 1.5 mm in the normodivergent patients, and 2.4 mm, 0.8 mm, 1.4 mm in the hypodivergent patient group, respectively.

**CONCLUSION:** Thin gingival phenotype was associated with hypodivergent patients, but no significant difference was found when compared with patients with other vertical face types. Keratinized gingival width was not associated with different vertical face types.



XIX. Uluslararası Türk Ortodonti Derneği Kongresi

Herkes için Dijital Ortodonti  
Klinik Uygulamalarda İpuçları ve Yenilikler

XIX<sup>th</sup> International Congress of Turkish Orthodontic Society  
Digital Orthodontics For Everyone  
Tips & Trends in Clinical Practice

02-06 Kasım / November 2024

Susesi Luxury Resort, Belek-Antalya



PB092

## PALATAL MİNİVİDA DESTEKLİ UNİLATERAL DİSTALİZASYON APAREYİ - OLGU SUNUMU

Büşra Şahin, Gökhan Serhat Duran, Celal Genç

Çanakkale Onsekiz Mart Üniversitesi

**GİRİŞ:** Minivida destekli molar distalizasyonu, diş hekimliğinde sınıf 2 malokluzyonun tedavisinde kullanılan bir tedavi yöntemidir. Genellikle üst çene için kullanılır. Minivida, kemiğe geçici olarak yerleştirilen bir ayardır; alveol kretinin vesibül yüzeyinde genellikle premolar-molar diş arasına yerleştirilmesi tercih edilirken, palatal bölgede sıklıkla ruga bölgesi tercih edilir. Minivida destekli distalizasyon cihazı molar dişlerin geriye doğru hareket etmesini sağlarken, diğer dişlerde oluşacak yan etkiyi ve istenmeyen diş hareketlerini engeller, molar dişlerin hızlı ve etkili bir şekilde hareket etmesini sağladığı için de tedavi süresini kısaltır ve diş hareketlerinin kontrollü olmasını sağlar.

**OLGU SUNUMU:** 19 yaşındaki kadın hasta 09.05.2023 tarihinde ön dişlerindeki çapraşıklık nedeniyle kliniğimize başvurdu. Sefalometrik analizleri değerlendirilen hastanın sagittal düzlemde iskeletsel sınıf 1 olup; yüz yüksekliği, gonial açı, mandibular düzlem eğimi ve okluzal düzlem eğimi gibi vertikal iskeletsel ölçümlerinin normal sınırlarda seyrettiği görülmüştür. Sağ tarafta sınıf 2 molar ilişki, sol tarafta ise sınıf 1 molar ilişki tespit edilen hastada tek taraflı üst molar distalizasyonu planlanmıştır. Sağ taraf palatal ruga bölgesine 1,6 mm çaplı- 8mm uzunluğunda bir adet minivida yerleştirildi. Seviyeleme aşaması bittikten sonra palatal bölgeye distalizasyon cihazı yerleştirildi.

**SONUÇ:** Distalizasyon sonucunda sınıf 1 molar ilişki sağlanmıştır. Apareyin yerleştirildiği seans, 2. Ay ve 4. Ayda dijital tarayıcıyla ağız içi taraması yapılmış olup sonuçlar 3Shape yazılımı kullanılarak karşılaştırılmış ve değerlendirilmiştir.



XIX. Uluslararası Türk Ortodonti Derneği Kongresi

Herkes için Dijital Ortodonti  
Klinik Uygulamalarda İpuçları ve Yenilikler

XIX<sup>th</sup> International Congress of Turkish Orthodontic Society

Digital Orthodontics For Everyone  
Tips & Trends in Clinical Practice

02-06 Kasım / November 2024

Susesi Luxury Resort, Belek-Antalya



PB092

## PALATAL MINISCREW ASSISTED UNILATERAL DISTALIZATION APPLIANCE - A CASE REPORT

Büşra Şahin, Gökhan Serhat Duran, Celal Genç

Canakkale Onsekiz Mart University

**INTRODUCTION:** Miniscrew-assisted molar distalization is a treatment method used in dentistry for the treatment of class 2 malocclusion. It is usually used for the upper jaw. Miniscrew is a device that is temporarily placed in the bone; on the vesial surface of the alveolar crest, it is generally preferred to be placed between premolar-molar teeth, while in the palatal region, the ridge area is often preferred. While the miniscrew-assisted distalization device allows the molars to move backwards, it prevents side effects and unwanted tooth movements that may occur in other teeth, shortens the treatment time and ensures controlled tooth movements as it enables the molars to move quickly and effectively.

**CASE REPORT:** A 19-year-old female patient presented to our clinic on 09.05.2023 due to crowding in her anterior teeth. Cephalometric analyses of the patient were evaluated and it was observed that the patient was skeletal class 1 in the sagittal plane and vertical skeletal measurements such as facial height, gonial angle, mandibular plane inclination and occlusal plane inclination were within normal limits. Unilateral upper molar distalization was planned in the patient who had a class 2 molar relationship on the right side and a class 1 molar relationship on the left side. A miniscrew with a diameter of 1.6 mm and a length of 8mm was inserted into the palatal ridge area on the right side. After the leveling phase was completed, the distalization device was placed in the palatal region.

**CONCLUSION:** As a result of distalization, a class 1 molar relationship was achieved. Intraoral scans were performed with a digital scanner at the time of appliance placement, month 2, and month 4, and the results were overlaid and evaluated using 3Shape software.



PB093

## UNİLATERAL DUDAK DAMAK YARIKLI BEBEK HASTANIN CERRAHİ ÖNCESİ NASOALVEOLAR MOLDİNG YÖNTEMİ İLE TEDAVİSİ

Rabia Türk Kartal, Mehmet Uğurlu

Eskişehir Osmangazi Üniversitesi Diş Hekimliği Fakültesi Ortodonti Anabilim Dalı

**AMAÇ:** Nazoalveolar molding (NAM), primer dudak onarımı öncesinde yarık alveolar segmentlerin birbirine yaklaştırılmasıyla yarık boyutunun küçültülmesini ve doğru anatomik düzenin sağlanmasını, kolumellanın uzatılmasını ve nazal kartilajların yeniden konumlandırılmasını amaçlayan bir tedavi yöntemidir. Bu vaka raporunun amacı, unilateral dudak-damak yarığı (DDY) hastasında NAM uygulamasının yumuşak ve sert dokulardaki değişiklikler üzerindeki etkisini değerlendirmektir.

**GEREÇ VE YÖNTEM:** Tek taraflı (sağ) dudak- damak yarıklı 1 günlük kız bebek hasta Yenidoğan Servisinden değerlendirme ve tedavi amacıyla Eskişehir Osmangazi Üniversitesi Diş Hekimliği Fakültesine sevk edilmiştir. Anamnezde ailede sigara veya alkol kullanımı olmadığı, akraba evliliği yapılmadığı öğrenilmiştir. Bebeğin ailenin ikinci çocuğu olduğu, aile hikayesi olmadığı ve herhangi bir genetik ve sistemik hastalığı olmadığı saptanmıştır. Klinik muayenede yarık segmentler arası mesafe 18 mm'dir. Yarık hattı burun tabanını da içine alacak şekilde yumuşak damağa kadar uzanmaktadır. Burun sola deviye ve sağ burun kanadı çöküktür. Aynı seans C tipi silikon ölçü maddesiyle ölçü alınarak alçı model elde edilmiş ve model üzerinde NAM apareyi akrilik rezinden hazırlanmıştır. Aynı seans nasal kartilaj şekillendirmesi amacı ile burun parçası apareye eklenmiştir. Strip bantlar ile 1/4heavy(4,5 oz) elastiklerin çapı iki katına uzayacak şekilde kuvvet uygulanmıştır. Elastikler her gün yenisiyle değiştirilmiştir. Eş zamanlı olarak dudak segmentlerinin birbirine yaklaştırılması amacıyla bıyık bandı kullanımına başlanmıştır. Hasta haftalık kontroller ile takip edilmiştir. Kontrol randevularında alveolar segmentleri yaklaştırmak için apareyde mölleme yapılarak ve yumuşak akril eklenerek şekillendirme işlemine artan aktivasyonlarla devam edilmiş olup ek olarak gerekli görülen seanslarda burun parçasına yumuşak akril eklenmiştir. Nazal ve alveolar şekillendirme tamamlanıp bebek ideal kilo ve aya ulaşınca dudak operasyonuna alınmıştır.

**BULGULAR:** Nazoalveolar şekillendirme ile alveolar segmentler; arasındaki yarık 2 mm olacak şekilde yaklaştırılmış, dudak segmentleri birbirine yaklaşmış, deviye olan kolumella düzeltilmiş ve nazal kartilaj şekillendirilmiştir.

**SONUÇ:** Cerrahi öncesi yapılan nazoalveolar şekillendirme primer cerrahiye kolaylaştırmış ve cerrahinin estetik başarısını arttırmıştır. Estetik görünümün daha iyi olmasını sağlarken aynı zamanda hastanın beslenmesine yardımcı olmuştur.



**PB093**

## **TREATMENT OF INFANT PATIENTS WITH UNILATERAL CLEFT LIP AND PALATE USING THE NASOALVEOLAR MOLDING METHOD PRE-SURGERY**

**Rabia Türk Kartal, Mehmet Uğurlu**

Eskişehir Osmangazi University Faculty of Dentistry Department of Orthodontics

**OBJECTIVE:** Nasoalveolar molding (NAM) is a treatment method that aims to reduce the cleft size and ensure the correct anatomical order by bringing the cleft alveolar segments closer together, lengthening the columella and repositioning the nasal cartilages before primary lip repair. The purpose of this case report is to evaluate the effect of NAM application on changes in soft and hard tissues in unilateral cleft lip and palate (CLE) patient.

**CASE REPORT:** A one-day-old female infant with unilateral (right) cleft lip and palate was referred from the Neonatal Unit to the Faculty of Dentistry at Eskişehir Osmangazi University for evaluation and treatment. Anamnesis revealed no family history of smoking, alcohol, or consanguineous marriage. The infant was the second child in the family with no family history or genetic conditions identified. Clinical examination showed an 18 mm distance between the cleft segments. The nose was deviated to the left, and the right nostril was collapsed. Meanwhile, an impression was taken using C-type silicone, and a plaster model was obtained. Appliance was fabricated from acrylic resin on this model. Simultaneously, a nasal stent was added. Strip tapes and 1/4 heavy (4.5 oz) elastics, stretched to twice their original length, were used to apply force, and were replaced daily. Mustache band was applied to approximate the lip segments. The patient had weekly follow-up appointments. Adjustments were made to the appliance through trimming and adding soft acrylic to approximate the alveolar segments, with increased activations as needed. After nasal and alveolar molding, once the infant reached the ideal weight and age, lip surgery was performed.

**RESULTS:** NAM reduced the alveolar gap to 2 mm, brought lip segments closer, corrected the deviated columella, and shaped the nasal cartilage.

**CONCLUSIONS:** Preoperative NAM facilitated primary surgery and enhanced aesthetic success. It improved appearance and aided the patient's nutrition.





XIX. Uluslararası Türk Ortodonti Derneği Kongresi

Herkes için Dijital Ortodonti  
Klinik Uygulamalarda İpuçları ve Yenilikler

XIX<sup>th</sup> International Congress of Turkish Orthodontic Society

Digital Orthodontics For Everyone  
Tips & Trends in Clinical Practice

02-06 Kasım / November 2024

Susesi Luxury Resort, Belek-Antalya



**PB094**

## **MANDİBULAR GÖMÜLÜ PREMOLAR DIŞLERİ SÜRDÜRMEK İÇİN MODİFİYE LİNGUAL ARK KULLANIMI**

**Merve Kırlangıç**, İsmayıl Malıkov, Alaattin Tekeli, Türkan Sezen Erhamza, Ebru İlhan Koçak

Kırıkkale Üniversitesi Diş Hekimliği Fakültesi

**Amaç:** Bu olgu sunumu modifiye lingual arkla gömülü mandibular 2. premolar dişlerinin sürdürülmesini amaçlamaktadır.

**Olgu:** Kronolojik yaşı 13 olan kadın hasta kliniğimize gömülü dişlerinin olması şikayeti ile başvurdu. Hastanın klinik muayenesinde sınıf II subdivizyon ilişkisi, 1mm overjet, 6mm overbite gözlemlendi. Sefalometrik analizde iskeletsel sınıf I (SNA:82.4° SNB:80.6° ANB:1.8°), azalmış üst keser açıları (U1-SN:96.7°, U1-PP:101.5°), normal alt keser açısı (IMPA:81.9°) tespit edildi. Hastanın radyolojik muayenesinde 35 ve 45 nolu dişlerin gömülü olduğu tespit edildi. Klinik ve radyografik değerlendirmeler sonucunda üst kesici eğimini düzeltmek amacıyla utility ark bükümü, alt gömülü dişleri sürdürmek için ise modifiye lingual ark yapılması ve apareyden gömülü dişlere kuvvet uygulamak amacıyla gold chain yapılandırılmasına karar verildi. Tedavinin ara safhasında alınan kayıtlara göre üst keser açıları; U1-SN:103,9° U1-PP:107,4°, alt keser açısı IMPA:88° bulunmuştur. Modifiye edilmiş lingual ark kollarından uygulanan kuvvet sonucu 35 ve 45 nolu dişlerin sürmesi sağlandı. Hastanın sabit tedavisi devam etmektedir.

**Sonuç:** Mandibular arktaki gömülü dişlerin sürdürülmesinde modifiye lingual ark uygun tedavi olarak düşünülebilmektedir.



XIX. Uluslararası Türk Ortodonti Derneği Kongresi

Herkes için Dijital Ortodonti  
Klinik Uygulamalarda İpuçları ve Yenilikler

XIX<sup>th</sup> International Congress of Turkish Orthodontic Society

Digital Orthodontics For Everyone  
Tips & Trends in Clinical Practice

02-06 Kasım / November 2024

Susesi Luxury Resort, Belek-Antalya



**PB094**

## **TRACTION OF IMPACTED MANDIBULAR PREMOLARS USING A MODIFIED LINGUAL ARCH**

**Merve Kırlangıç**, İsmayıl Malıkov, Alaattin Tekeli, Türkan Sezen Erhamza, Ebru İlhan Koçak

Kırıkkale University Faculty of Dentistry

**Aim:** A female patient with a chronological age of 13 years old applied to our clinic with the complaint of having impacted teeth.

**Case Report:** In the clinical examination of the patient, a Class II subdivision relationship, 1 mm overjet, and 6 mm overbite were observed. On cephalometric analysis, skeletal class I (SNA:82.4° SNB:80.6° ANB:1.8°), decreased upper incisor angles (U1-SN:96.7°, U1-PP:101.5°), normal lower incisor angle (IMPA:81.9°) detected. In the radiological examination of the patient, it was determined that teeth number 35 and 45 were impacted. As a result of clinical and radiographic evaluations, it was decided to make a utility arch bend to correct the upper incisor inclination, a modified lingual arch to maintain the lower impacted teeth, and a gold chain to apply force to the impacted teeth from the appliance. According to records taken during the intermediate phase of treatment, upper incisor angles; U1-SN:103,9°U1-PP:107,4°, lower incisor angle IMPA:88° was found. As a result of the force applied from the modified lingual arch arms, teeth 35 and 45 were maintained. The patient's fixed orthodontic treatment continues.

**Results:** Modified lingual arch can be considered as an appropriate treatment for maintaining impacted teeth in the mandibular arch.



PB095

## ŞİDDETLİ ANTERİOR ÇAPRAŞIKLIKTA SİMFİZ DİSTRAKSİYONU: OLGU SUNUMU

Zeynep Çevik, Türkan Sezen Erhamza, Ebru İlhan Koçak, Alaattin Tekeli

Kırıkkale Üniversitesi Diş Hekimliği Fakültesi Ortodonti Bölümü

**AMAÇ:** Mandibular anterior bölgede şiddetli yer darlığı bulunan hastalarda çekimli tedaviye alternatif olarak simfiz distraksiyonu kullanılabilir. Olgunun amacı retrognatik profile sahip çekimli ortodontik tedavi için sınır kabul edilen bireylerde şiddetli yer darlığının cerrahi destekli genişletme kullanılarak çözümünü göstermektir.

**OLGU SUNUMU:** Kronolojik yaşı 14 olan erkek hasta kliniğimize çapraşıklıkların düzeltilmesi şikayetiyle başvurmuştur. Hastanın klinik muayenesinde Angle sınıf I ilişki, üst çenede 5mm, alt çenede 10mm yer darlığı gözlemlenmiştir. Radyolojik muayenede hastanın iskeletsel sınıf II (SNA: 75.9°, SNB: 71.3°, ANB: 4.6°) ve üst ve alt keser eğimlerinin U1-SN: 98.1°, U1-PP: 109.2°, IMPA: 93.5° olduğu tespit edilmiştir. Tedavisinde üst ve alt hızlı ekspansiyon apareyleri ile çekimsiz sabit tedavi uygulanmasına karar verilmiştir. Hastanın hızlı ekspansiyon apareyleri cerrahisinden 2 gün önce simante edilmiştir. Cerrahi sonrası 5 günlük latent dönem bitiminde ekspansiyon apareyleri günde 2 tur çevrilmiştir. 14 gün genişletme tedavisi sonrası oluşan diastemanın korunması için soğuk akrilikten yapılan bir parça simante edilmiştir.

Tedavi sonunda üst çenede 7.5mm, alt çenede 7mm yer elde edildiği gözlemlenmiştir. Hastanın çekimsiz sabit ortodontik tedavisi devam etmektedir.

**SONUÇ:** Şiddetli anterior aşırı çapraşıklık bulunan hastada uygulanan simfiz distraksiyonunun retrognatik profile olumlu katkı sağladığı ve yer darlığının çözüldüğü gözlenmiştir. Çekimli ortodontik tedavi bakımından sınır profil kabul edilen hastalarda cerrahi destekli genişletmenin başarılı şekilde kullanılabileceği düşünülmektedir.



PB095

## SYMPHYSEAL DISTRACTION IN SEVERE ANTERIOR CROWDING: CASE REPORT

Zeynep Çevik, Türkan Sezen Erhamza, Ebru İlhan Koçak, Alaattin Tekeli

Kırıkkale University Faculty of Dentistry Department of Orthodontics

**AIM:** Symphysis distraction can be used as an alternative to extraction in patients with severe space crowding in the mandibular anterior region. The aim of this case is to demonstrate the solution of severe space crowding using surgically assisted expansion in individuals with a retrognathic profile, which is considered borderline for extraction orthodontic treatment.

**CASE REPORT:** A male patient with a chronologic age of 14 years presented to our clinic with the complaint of correction of crowding. Clinical examination revealed Angle class I relationship, 5mm space crowding in the upper jaw and 10mm space crowding in the lower jaw. Radiologic examination revealed that the patient had skeletal class II (SNA: 75.9°, SNB: 71.3°, ANB: 4.6°) and upper and lower incisor inclinations of U1-SN: 98.1°, U1-PP: 109.2°, IMPA: 93.5°. It was decided to apply fixed treatment without extraction with upper and lower rapid expansion appliances. The patient's rapid expansion appliances were cemented 2 days before surgery. At the end of the 5-day latent period after surgery, the expansion appliances were rotated 2 turns per day. After 14 days of expansion treatment, a piece made of cold acrylic was cemented to protect the diastema.

At the end of the treatment, it was observed that 7.5mm space was obtained in the upper jaw and 7mm space in the lower jaw. The patient's fixed orthodontic treatment without extraction continues.

**RESULTS:** Symphysis distraction in a patient with severe anterior crowding contributed positively to the retrognathic profile and resolved the space limitation. It is thought that surgically assisted expansion can be used successfully in patients with a borderline profile for extraction orthodontic treatment.



PB096

## DENTAL SINIF II MALOKLÜZYONU OLAN HASTADA PALATİNAL MİNİVİDA DESTEKLİ NANCE APAREYİYLE MOLAR DİSTALİZASYONUNUN SAĞLANMASI

Tuğba Ata, Zeynep Çevik, Alaaddin Tekeli, Türkan Sezen Erhamza, Ebru İlhan Koçak

Kırıkkale Üniversitesi Diş Hekimliği

**AMAÇ:** Bu vaka raporunun amacı iskeletsel sınıf I ve dental sınıf II maloklüzyonu olan hastanın palatinal mini vida destekli nance apareyiyle molar distalizasyonunun sağlanarak tedavi edilmesidir.

**OLGU:** Kronolojik yaşı 12 yıl 9 ay olan kadın hasta kliniğimize tedavi olmak amacıyla başvurmuştur. Hastanın klinik muayenesinde Angle Sınıf II molar ve sınıf II kanin ilişkisi, 8.5 mm overjet ve 1.5 mm overbite, üst arkta 2 mm yer fazlalığı tespit edilmiştir. Radyolojik muayenede hastanın iskeletsel sınıf I (SNA:80.9°, SNB:78.9°, ANB:2°) olduğu, üst ve alt keser eğimlerinin, (U1-SN:123.1°, U1-PP:123.2°, IMPA:90.6°) olduğu tespit edilmiştir. Klinik ve radyolojik değerlendirmeler sonucu hastaya palatinal minivida destekli nance apareyi yapılmasına karar verilmiştir. Hastanın apareyi 1 yıl 2 ay boyunca distalizasyon için ağızda tutulmuştur. Molar ilişkisi sınıf I e geldikten sonra kanin ilişkisini sınıf I e getirebilmek için premolara uzanan kolları kesilmiş ve diğer dişler distalize edilmeye devam edilmiştir. İskeletsel sınıf I ve Dental sınıf II'si olan hastamızın sağ molar ilişkisi sınıf I, sol molar ilişkisi süper sınıf I, kanin ilişkileri sınıf II, overjeti 6.5 mm olarak ölçülmüş olup; yaklaşık 7.5 mm molar distalizasyonu elde edilmiştir.

**SONUÇ:** Dental sınıf II maloklüzyonu olan hastalarda palatinal minivida destekli nance apareyiyle yeterli düzeyde distalizasyonun elde edilebileceği düşünülmektedir. Hastamızın sabit tedavisi devam etmekte olup premolar ve kanin dişlerin distalizasyon süreci devam etmektedir. Kanin ilişkisi Sınıf I'e getirilip uygun overjet sağlandıktan sonra tedavimiz sonlandırılacaktır.



XIX. Uluslararası Türk Ortodonti Derneği Kongresi

Herkes için Dijital Ortodonti  
Klinik Uygulamalarda İpuçları ve Yenilikler

XIX<sup>th</sup> International Congress of Turkish Orthodontic Society

Digital Orthodontics For Everyone  
Tips & Trends in Clinical Practice

02-06 Kasım / November 2024

Susesi Luxury Resort, Belek-Antalya



**PB096**

## **PROVIDING MOLAR DISTALIZATION WITH PALATAL MINISCREW SUPPORTED NANCE APPLIANCE IN A PATIENT WITH DENTAL CLASS II**

**Tuğba Ata**, Zeynep Çevik, Alaaddin Tekeli, Türkan Sezen Erhamza, Ebru İlhan Koçak

Kırıkkale University Dentistry

**OBJECTIVE:** The aim of this case report is to treat a patient with skeletal class I and dental class II by providing molar distalization with a palatal mini screw supported nance appliance.

**CASE:** A female patient with a chronological age of 12 years and 9 months applied to our clinic for treatment. In the clinical examination of the patient, Angle Class II molar and Class II canine relationship, 8.5 mm overjet and 1.5 mm overbite, and 2 mm excess space in the upper arch were detected. In the radiological examination, it was determined that the patient was in skeletal class I (SNA: 80.9°, SNB: 78.9°, ANB: 2°) and had upper and lower incisor inclinations (U1-SN:123.1°, U1-PP:123.2°, IMPA:90.6°). As a result of clinical and radiological evaluations, it was decided to apply a palatal miniscrew supported nance appliance to the patient. The patient's appliance was kept in the mouth for distalization for 1 year and 2 months. After the molar relationship reached class I, the arms extending to the premolars were cut and the other teeth continued to be distalized in order to bring the canine relationship to class I. Our patient, who has skeletal class I and dental class II, had right and left molar relationship as class I, canine relationships as class II, overjet measured as 6.5 mm, and approximately 7.5 mm molar distalization was achieved.

**CONCLUSION:** It is thought that adequate distalization can be achieved with a palatal miniscrew-supported nance appliance in patients with dental class II. Our patient's fixed treatment continues and the distalization process of premolar and canine teeth continues. Our treatment will be terminated after canine intercourse is brought to Class I and appropriate overjet is achieved.



PB097

## YETİŞKİN OPENBİTE HASTADA ZİGOMA PLAĞI İLE İNTRÜZYON: OLGU SUNUMU

Zeynep Çevik, Türkan Sezen Erhamza, Ebru İlhan Koçak, Alaattin Tekeli

Kırıkkale Üniversitesi Diş Hekimliği Fakültesi Ortodonti Bölümü

**AMAÇ:** Yetişkin hastalarda openbite düzeltiminde ortognatik cerrahiye alternatif olarak iskeletsel ankraj destekli mekanikler kullanılabilmektedir.

**OLGU SUNUMU:** Kronolojik yaşı 40 yıl olan kadın hasta ön dişlerinin arasında açıklık olması nedeniyle kliniğimize başvurmuştur. Hastanın klinik muayenesinde Dental Sınıf II, 8 mm overjet, 5 mm anterior openbite, alt ve üst çenede 2 mm yer darlığı gözlemlenmiştir. Radyolojik muayenede hastanın iskeletsel sınıf 2 (SNA: 77°, SNB: 70.8°, ANB: 6.2°) ve hiperdiverjan (FMA:40.2°, GoGN-SN:47.9°) büyüme paternine sahip olduğu tespit edilmiştir. Klinik ve radyolojik değerlendirmeler sonucu mini plak ile intrüzyon sonrası çekimli sabit tedavi yapılmasına karar verilmiştir. Zigoma plağından 10 ay boyunca 300 gr kuvvet uygulanmıştır. Openbite düzeltildikten sonra intruze edilmiş segment zigoma plağına tel ligatürle pasif bağlanmıştır.

Hastada sınıf I kanin ve molar ilişkisinin sağlanabilmesi için sağ bölgede zigoma plağından distalizasyon yapılması ve sol bölgede 24 nolu dişin çekimi planlanmıştır. Tedavinin son aşamasında anterior dişlerin retraksiyonu ile diastema kapatılıp overjet normal değere getirilmiştir.

Tedavi sonrası alınan ara kayıta 2 mm overjet, 1 mm overbite elde edilmiştir. Sefalometrik film analizinde vertikal açıların (FMA:36.4°, GoGN-SN:45.1°) azaldığı tespit edilmiştir. Sefalometrik film analizinde sagittal değerlerin (SNA: 76.9°, SNB: 71.5°, ANB: 5.4°) olduğu tespit edilmiştir.

**SONUÇ:** Yetişkin iskeletsel openbite hastalarda cerrahi yöntemlere alternatif uygulanan zigoma plakları ile açık kapanışın başarılı şekilde düzeltimi sağlanmıştır. Ekstraoral muayenede hastanın dudaklarını rahat bir şekilde kapatabildiği ve profilde olumlu değişimlerin olduğu gözlemlenmiştir.



PB097

## INTRUSION WITH ZYGOMA PLATE IN AN ADULT OPENBITE PATIENT: CASE REPORT

Zeynep Çevik, Türkan Sezen Erhamza, Ebru İlhan Koçak, Alaattin Tekeli

Kırıkkale University Faculty of Dentistry, Department of Orthodontics

**AIM:** Skeletal anchorage-assisted mechanics can be used as an alternative to orthognathic surgery for openbite correction in adult patients.

**CASE REPORT:** A female patient with a chronologic age of 40 years presented to our clinic with an openbite. Clinical examination revealed a Dental Class II, 8 mm overjet, 5 mm anterior openbite, and 2 mm space crowding in the upper and lower jaws. Radiologic examination revealed that the patient had skeletal class 2 (SNA: 77°, SNB: 70.8°, ANB: 6.2°) and hyperdivergent (FMA: 40.2°, GoGN-SN: 47.9°) growth pattern. As a result of clinical and radiologic evaluations, it was decided to perform fixed treatment with extraction after intrusion with a mini plate. A force of 300 g was applied from the zygoma plate for 10 months. After the openbite was corrected, the intruded segment was passively connected to the zygoma plate with a wire ligature.

In order to achieve a class I canine and molar relationship, distalization from the zygoma plate on the right side and extraction of tooth number 24 on the left side were planned. In the last stage of the treatment, the diastema was closed by retraction of the anterior teeth and the overjet was brought to normal value. In the interim record taken after the treatment, 2 mm overjet and 1 mm overbite were obtained. In cephalometric film analysis, it was determined that the vertical angles (FMA:36.4°, GoGN-SN:45.1°) decreased. In cephalometric film analysis, sagittal values (SNA: 76.9°, SNB: 71.5°, ANB: 5.4°) were determined.

**RESULTS:** In adult skeletal openbite patients, successful correction of open bite was achieved with zygomatic plates applied as an alternative to surgical methods. In the extraoral examination, it was observed that the patient could close his lips comfortably and there were positive changes in the profile.





XIX. Uluslararası Türk Ortodonti Derneği Kongresi

Herkes için Dijital Ortodonti  
Klinik Uygulamalarda İpuçları ve Yenilikler

XIX<sup>th</sup> International Congress of Turkish Orthodontic Society  
Digital Orthodontics For Everyone  
Tips & Trends in Clinical Practice

02-06 Kasım / November 2024

Susesi Luxury Resort, Belek-Antalya



**PB098**

## **SINIF I MALOKLÜZYONA SAHİP HASTANIN ŞEFFAF PLAKLARLA TEDAVİSİ**

Gökhan Türker, **Sevde Nihal Yongacı**

Mersin Üniversitesi Diş Hekimliği Fakültesi

**AMAÇ:** Bu vaka raporunda iskeletsel ve dişsel Sınıf I maloklüzyonu, alt ve üst dental arklarında çapraşıklık bulunan kadın hastanın şeffaf plak sistemi ile ortodontik tedavisi sunulmaktadır.

**OLGU:** 21 yıl 8 aylık kronolojik yaşa sahip kadın hasta, kliniğimize dişlerindeki çapraşıklık şikayetiyle başvurmuştur. Yapılan klinik muayenede kanin ve molar ilişkisi Sınıf I ve artmış overbite gözlenmiştir. Lateral sefalometrik analizde iskeletsel Sınıf I ilişkisi (ANB:3°), mandibular keserlerde proklinasyon saptanmıştır. Hastanın dental kayıtları dijital ölçü tekniği ile alınıp ClearCorrect® şeffaf plak sistemi ile tedavi planlaması oluşturulmuştur. Toplamda alt arkta 2 mm, üst arkta 2,1 mm IPR uygulanmıştır. Tedavi planlaması doğrultusunda alt ve üst dental arklardaki plaklar 14 günde bir değiştirilerek kullanılmıştır. 12 plak kullanımı tamamlandıktan sonra revizyon planlaması yapılmıştır. Yapılan revizyon planlaması sonucunda 11 plaklık tedavi sürecine başlanmıştır. Hastanın 322 günlük şeffaf plak tedavisi sonucunda istenilen estetik sonuca ve dental ilişkiye ulaşılmıştır. Pekiştirme sürecinde retansiyon plağı uygulanmıştır.

**SONUÇ:** Estetik ve hasta konforu göz önünde bulundurularak planlanan şeffaf plak tedavileriyle ideal dental ve oklüzal ilişkiler elde edilebilmektedir.



XIX. Uluslararası Türk Ortodonti Derneği Kongresi

Herkes için Dijital Ortodonti  
Klinik Uygulamalarda İpuçları ve Yenilikler

XIX<sup>th</sup> International Congress of Turkish Orthodontic Society

Digital Orthodontics For Everyone  
Tips & Trends in Clinical Practice

02-06 Kasım / November 2024

Susesi Luxury Resort, Belek-Antalya



**PB098**

## **TREATMENT OF A PATIENT WITH CLASS I MALOCCLUSION WITH ALIGNERS**

Gökhan Türker, **Sevde Nihal Yongacı**

Mersin University Faculty of Dentistry

**PURPOSE:** In this case report, the orthodontic treatment of a female patient with skeletal and dental Class I malocclusion and crowding in the lower and upper dental arches using the aligner system is presented.

**CASE:** A female patient with a chronological age of 21 years and 8 months consulted to our department with a complaint for the crowding of teeth. In the clinical examination, canine and molar Class I relationship and an increased overbite were observed. Lateral cephalometric analysis revealed a skeletal Class I relationship (ANB: 3°) and proclination of the mandibular incisors. The patient's dental records were taken with the digital impression technique and a treatment plan has been created with the ClearCorrect® aligner system. In total, 2 mm IPR in the lower arch and 2.1 mm in the upper arch were applied. In line with the treatment planning, aligners in the lower and upper dental arches were changed every 14 days. After the use of twelve aligners were completed, revision planning was made. As a result of the revision planning, the treatment process for eleven aligners were started. As a result of the patient's 322-day aligner treatment, the desired aesthetic result and the dental relationship were achieved. A retention plate was applied during the retention phase.

**CONCLUSION:** Ideal dental and occlusal relationships can be achieved through with aligner treatments planned by taking into account the aesthetics and the patient comfort.



PB099

## İSKELETSEL SINIF III İLİŞKİYE SAHİP HASTANIN ALT-RAMEC PROTOKOLÜ VE YÜZ MASKESİ İLE TEDAVİSİ

Cihat Güner, Şeyma Şahin Güner, Serkan Özkan

Ordu Üniversitesi, Diş Hekimliği Fakültesi, Ortodonti Anabilim Dalı, Ordu, Türkiye

**Amaç:** Büyüme-gelişme döneminde olan ve maksiller retrognatisi olan vakalarda yüz maskesi ile maksiller protraksiyon tedavileri yapılmaktadır. Alt-RAMEC protokolünde apareydeki vidanın bir hafta ekspansiyon yönünde açılmasını takiben bir hafta kapatılması şeklinde birbirini izleyen ekspansiyon-konstriksiyon prosedürü ile sutürlerin mobilize olmasını sağlar. Bu vaka raporunun amacı maksiller retrognatiye bağlı Sınıf III maloklüzyona sahip, büyüme ve gelişimi devam eden hastanın Alt-RAMEC apareyi ve yüz maskesi ile tedavisini sunmaktır.

**Olgu:** Ailesel Sınıf III maloklüzyon hikayesi bulunan 11 yaş 4 aylık erkek hasta kliniğimize üst çenesinin geride olması şikayeti ile başvurmuştur. Yapılan klinik muayene sonucunda konkav profil, negatif overjet ve örtülü kapanış teşhis edilmiştir. Denevrez manevrası pozitif olarak bulunmuştur Sefalometrik değerlendirmede maksiller retrognatiye bağlı iskeletsel Sınıf III maloklüzyon ve horizontal büyüme paterni saptanmıştır (SNA: 77.2°, SNB: 80.6°, ANB: -3.4°, SnGoMe: 24.6°, FMA: 21.2°). Ortopedik tedavi, modifiye akrilik cap splint RME ve yüz maskesi ile yapılmıştır. Yüz maskesi, 5 mm overjet sağlanana kadar 6 ay boyunca günde 16-18 saat, sonrasında sadece uyku sırasında 3 ay kullanılmıştır Dokuz haftalık ekspansiyon ve konstriksiyon prosedürünü takiben, her bir taraf için 450 gr kuvvet uygulayacak şekilde yüz maskesi tedavisi uygulanmıştır. Sabit tedavide 14 ve 24 numaralı dişler yer darlığı sebebiyle çekilip kaninler Sınıf I ilişkisi getirilmiştir.

**Sonuç:** Yüz maskesi ve Alt-RAMEC apareyi ile toplam tedavi süresi 22 ay olup hedeflenen ideal maksillomandibular ilişki sağlanmıştır. RME ve yüz maskesi, iskeletsel Sınıf III maloklüzyonun tedavisinde etkili bir yaklaşımdır. Yüz maskesi ve Alt-RAMEC sonrası profilde iyileşme elde edilmiştir.



**PB099**

**TREATMENT OF A PATIENT DIAGNOSED WITH SKELETAL CLASS III RELATIONSHIP USING ALT-RAMEC PROTOCOL AND FACEMASK**

**Cihat Güner, Şeyma Şahin Güner, Serkan Özkan**

Ordu University, Faculty of Dentistry, Department of Orthodontics, Ordu, Turkey

**Objective:** In cases that are in the growth-development period and have maxillary retrognathia, maxillary protraction treatments are performed with face mask. In the Alt-RAMEC protocol, the sutures are mobilized with a successive expansion-constriction procedure in which the screw in the apparatus is opened in the expansion direction for one week and then closed for another week. The purpose of this case report is to present the treatment of a patient with Class III malocclusion due to maxillary retrognathia, whose growth and development continues, with the Alt-RAMEC appliance and face mask.

**Case:** An 11-year-4-month-old male patient with a familial history of Class III malocclusion applied to our clinic with the complaint of his upper jaw being tucked back. As a result of the clinical examination, concave profile, negative overjet, closed bite were diagnosed. De nevreze maneuver was found to be positive. Cephalometric evaluation revealed skeletal Class III malocclusion and horizontal growth pattern due to maxillary retrognathia (SNA: 77.2°, SNB: 80.6°, ANB: -3.4°, SnGoMe: 24.6°, FMA: 21.2°). Orthopedic treatment was performed with modified acrylic cap splint RME and face mask. The face mask was used 16-18 hours a day for 6 months until 5 mm overjet was achieved, and then only during sleep for 3 months. Following the nine-week expansion and constriction procedure, face mask treatment was applied to apply 450 g of force on each side. In fixed treatment, teeth 14 and 24 were extracted due to lack of space and the canines were brought into Class I relationship.

**Conclusion:** The total duration of treatment with the face mask and Alt-RAMEC appliance was 22 months and the targeted ideal maxillomandibular relationship was achieved. RME and face mask is an effective approach in the treatment of skeletal Class III malocclusion. Improvement in profile was obtained after face mask and Alt-RAMEC.



XIX. Uluslararası Türk Ortodonti Derneği Kongresi

Herkes için Dijital Ortodonti  
Klinik Uygulamalarda İpuçları ve Yenilikler

XIX<sup>th</sup> International Congress of Turkish Orthodontic Society  
Digital Orthodontics For Everyone  
Tips & Trends in Clinical Practice

02-06 Kasım / November 2024

Susesi Luxury Resort, Belek-Antalya



**PB100**

## **ŞEFFAF PLAĞIN 10 YILLIK BİBLİYOMETRİK ANALİZİ**

**Ahmet Doğan, Gökhan Serhat Duran, Celal Genç**

Ortodonti Bölümü, Çanakkale Onsekiz Mart Üniversitesi, Çanakkale, Türkiye

**Amaç:** Şeffaf plak tedavileri son yıllarda ortodonti literatüründe daha fazla yer almaya başlayan konuların başında yer almaktadır. Ancak mevcut literatür incelendiğinde güncel akıma ışık tutacak bibliyometrik çalışma sayısı yetersizdir. Bu çalışmanın amacı, şeffaf plak ile ilgili en çok makale yayımlayan ülkeler, en çok atıf alan ülkeler, en çok makale yayımlanan ve atıf alan dergilerin değerlendirilmesidir.

**Gereç ve Yöntem:** 2014 ile 2024 arasındaki döneme ait şeffaf plak ile ilgili çalışma kayıtlarına ulaşmak için Scopus veritabanı kullanıldı. Konu alanı diş hekimliği ile sınırlı tutuldu. Yayın türü olarak yalnızca makaleler seçildi. Çalışmaya dahil edilme kriterlerine uyan 495 makale çalışmaya dahil edildi. Bibliyometrik analizin gerçekleştirilmesi ve görselleştirilmesi için VOSviewer (Leiden Üniversitesi, Hollanda) yazılımından yararlanıldı.

**Bulgular:** Araştırmacıların ülkeleri değerlendirildiğinde en çok makale Çin (n=127), İtalya (n=102), ABD(n=84) ülkelerindeki yazarlar tarafından yayımlanmıştır. Türkiye ise bu sıralamada (n=29) 5. Sırada yer almıştır. Ülkelerde yayımlanan makalelerin atıf sayıları 14 ile 1574 arasında değişmekte olup, en çok İtalya'da yayımlanan makaleler (n=1574) atıf almıştır. En fazla makale American Journal Of Orthodontics And Dentofacial Orthopedics (n=77), Progress in Orthodonticsde (n=49) yayımlanmıştır. En çok atıf alan makaleler American Journal Of Orthodontics And Dentofacial Orthopedics (n=1153) dergisinde yayımlanmıştır.

**Sonuç:** Şeffaf plak tedavisinin yaygınlaşması, yazarları bu konu üzerinde daha fazla araştırmaya yönlendirmiştir. Artan araştırma projelerine paralel olarak, şeffaf plak üzerinde yayımlanan makale sayısı da günümüzde hızla artmaktadır.



XIX. Uluslararası Türk Ortodonti Derneği Kongresi

Herkes için Dijital Ortodonti  
Klinik Uygulamalarda İpuçları ve Yenilikler

XIX<sup>th</sup> International Congress of Turkish Orthodontic Society

Digital Orthodontics For Everyone  
Tips & Trends in Clinical Practice

02-06 Kasım / November 2024

Susesi Luxury Resort, Belek-Antalya



**PB100**

## **10-YEAR BIBLIOMETRIC ANALYSIS OF CLEAR ALIGNERS**

**Ahmet Doğan, Gökhan Serhat Duran, Celal Genç**

Department of Orthodontics, Çanakkale Onsekiz Mart University, Çanakkale, Turkey

**Objective:** In recent years, clear aligner treatments have become one of the predominant topics in orthodontic literature. However, when examining the current literature, there is a lack of bibliometric studies that shed light on this current trend. The aim of this study is to evaluate the countries that publish the most articles on clear aligners, the countries that receive the most citations, and the journals where the most articles are published and cited.

**Materials and Methods:** The Scopus database was used to access records of studies related to clear aligners from the period 2014 to 2024. The subject area was limited to dentistry. Only articles were selected as the publication type. A total of 495 articles that met the inclusion criteria were incorporated into the study. VOSviewer (Leiden University, Netherlands) software was used to perform and visualize the bibliometric analysis.

**Results:** When evaluating the countries of the researchers, most articles were published by authors from China (n=127), Italy (n=102), and the USA (n=84). Turkey ranked 5th in this list with 29 articles. The number of citations for articles published in these countries ranged from 14 to 1574, with the highest citations belonging to articles published in Italy (n=1574). The most articles were published in the American Journal of Orthodontics and Dentofacial Orthopedics (n=77) and Progress in Orthodontics (n=49). The articles that received the most citations were published in the American Journal of Orthodontics and Dentofacial Orthopedics (n=1153).

**Conclusion:** The widespread use of clear aligner treatment has led authors to further research on this topic. In parallel with the increasing number of research projects, the number of articles published on clear aligners is increasing rapidly.



## PB101

### SINIF II MALOKLÜZYONA SAHİP BİREYDE SABİT FONKSİYONEL TEDAVİ: OLGU SUNUMU

Aytan Shirzadova, Ebru İlhan Koçak, Türkan Sezen Erhamza, Alaattin Tekeli

Kırıkkale Üniversitesi

**Amaç:** Fonksiyonel apareyler mandibulanın geride konumlandığı iskeletsel sınıf II hastalarda pubertal atılım döneminde mandibulanın gelişimini stimüle etmek için kullanılan sabit ve hareketli aygıtlardır. Bu olgu sunumunun amacı iskeletsel ve dental sınıf II maloklüzyona sahip hastada dijital olarak tasarlanmış Herbst apareyi kullanımı sonucu meydana gelen dental ve iskeletsel değişiklikleri incelemektir.

**Olgu:** Dişlerim önde şikayetiyle kliniğimize başvuran 13 yaşında kız hastanın muayenesinde 8 mm overjet, 5 mm overbite, konveks profil, bilateral Angle sınıf II molar ilişki görülmüştür. Sefalometrik analizde SNA: 82.9°, SNB: 75.7°, ANB: 7.2°, U1-PP:115.6°, IMPA: 104.7, FMA°: 20.8 olarak ölçülmüştür. Hastanın el-bilek röntgeninin incelemesinde, iskeletteki gelişimsel aşamasının DP3u olduğu gözlemlenmiştir. Kooperasyon problemi olan hasta post-puberte döneminde olduğu için dijital tasarlanmış Herbst apareyi planlanmıştır. Hasta apareyi 9 ay boyunca sabit kullanmıştır.

Tedavi sonunda hastada 2 mm overjet, Angle sınıf I molar ilişki görülmüştür. Sefalometrik değerlere baktığımızda SNA: 80.6°, SNB: 74.5°, ANB: 6.0 °, U1-PP: 113.9°, IMPA: 106.4°, FMA: 20.6° olarak ölçülmüştür. Hastanın konveks profil görünümünde iyileşme görülmüştür.

**Sonuç:** Dijital tasarlanmış sabit herbst apareyi ile postpubertal dönemde uyum problemi gözlenen hastada ağız içi muayenede angle sınıf I molar ilişki ve overjet eliminasyonu elde edilmiş, ekstraoral muayenede profil konveksitesi azalmış olduğu gözlemlenmiştir. Elde ettiğimiz sonuçlara göre uyum sorunu olan, pubertal atılım zamanı geç kalınmış hastalarda başarılı şekilde kullanılabileceği düşünülmektedir. Hastanın sabit tedavisine kliniğimizde devam edilmektedir.



XIX. Uluslararası Türk Ortodonti Derneği Kongresi

Herkes için Dijital Ortodonti  
Klinik Uygulamalarda İpuçları ve Yenilikler

XIX<sup>th</sup> International Congress of Turkish Orthodontic Society

Digital Orthodontics For Everyone  
Tips & Trends in Clinical Practice

02-06 Kasım / November 2024

Susesi Luxury Resort, Belek-Antalya



**PB101**

## **FIXED FUNCTIONAL TREATMENT IN A PATIENT WITH CLASS II MALOCCLUSION: CASE PRESENTATION**

**Aytan Shirzadova**, Ebru İlhan Koçak, Türkan Sezen Erhamza, Alaattin Tekeli

Kırıkkale University

**Objective:** Functional appliances are used to stimulate the development of the mandible during the pubertal growth spurt in skeletal class II patients where the mandible is positioned distally. The purpose of this case presentation is to examine the dental and skeletal changes resulting from the use of a Herbst appliance in a patient with skeletal and dental class II malocclusion.

**Case:** A 13-year-old female patient presented to our clinic with complaints of protruding teeth. Clinical examination revealed an 8 mm overjet, 5 mm overbite, convex profile, and Angle class II molar relationship on both sides. Cephalometric analysis showed SNA: 82.9°, SNB: 75.7°, ANB: 7.2°, U1-PP:115.6°, IMPA: 104.7°, FMA°20.8 measurements. The examination of hand-wrist radiograph revealed that the developmental stage was DP3u on skeletal maturation for treatment planning purposes. Herbst appliance was digitally planned due to cooperation problems with the patient being in post-pubertal period. The patient used the appliance fixedly for nine months. After treatment, the patient showed a 2 mm overjet and Angle Class I molar relationship. Cephalometric evaluations indicated SNA: 80.6°, SNB:74.5°, ANB: 6.0°, U1-PP: 113.9°, IMPA: 106.4°, and FMA: 20.6°. Following the intervention, there was a marked improvement in the patient's facial contour.

**Conclusion:** The use of a digitally planned Herbst appliance in a patient with dental class II malocclusion resulted in successful correction of the Angle Class II molar relationship and elimination of increased overjet. Additionally, there was improvement in the convex profile appearance of the patient. These findings highlight the effectiveness of fixed functional treatment with Herbst appliances in patients who may have cooperation issues after the pubertal growth spurt. The patient's fixed treatment is being continued at our clinic.





XIX. Uluslararası Türk Ortodonti Derneği Kongresi

Herkes için Dijital Ortodonti  
Klinik Uygulamalarda İpuçları ve Yenilikler

XIX<sup>th</sup> International Congress of Turkish Orthodontic Society  
Digital Orthodontics For Everyone  
Tips & Trends in Clinical Practice

02-06 Kasım / November 2024

Susesi Luxury Resort, Belek-Antalya



**PB102**

## **TEK TARAFLI POSTERİOR AÇIK KAPANIŞA VE MANDİBULAR RETROGNATIYE SAHİP AMELOGENEZİS İMPERFEKTALI BİR HASTANIN TEDAVİSİ – OLGU SUNUMU**

**Ebrar Yılmaz, Asuman Deniz Gümrü Çelikel**

İstanbul Üniversitesi Diş Hekimliği Fakültesi, Ortodonti Anabilim Dalı

**AMAÇ:** Amelogenesis imperfekta, süt ve sürekli dişlerdeki minenin yapısını, miktarını ve bileşimini etkileyen genetik geçişli mine gelişim anomalisidir. Diastema, dişlerin sürmesinde bozukluk, posterior ve/veya anterior openbite, hipersementoz, pulpal kalsifikasyon ve mine adezyonunda problemler ile karakterizedir. Otozomal dominant ya da otozomal resesif geçiş gösterir. Bu olgu sunumunun amacı, mandibular retrognatiye birlikte sağ posterior bölgede açık kapanışa sahip, Amelogenesis İmparfektalı 15 yaşındaki erkek hastanın ortodontik açıdan değerlendirilmesidir.

**GEREÇ-YÖNTEM:** Kliniğimize sağ posterior bölgede açık kapanış şikâyeti ile başvuran 15 yaşındaki erkek hastada Amelogenesis İmparfekta bulunmaktadır. Hasta simetrik bir yüze, istirahat halinde kapalı dudaklara ve konveks profile sahiptir. Hastanın klinik incelemesinde, Sınıf II azı ve kanin ilişkisi, 3 mm overjet, 6 mm diastema, sağ posterior bölgede 4,2 mm açıklık tespit edilmiştir. Sefalometrik analizinde, mandibular retrognatiye bağlı iskeletsel sınıf II ilişki ve dik yön gelişim paterni saptanmıştır. Panoramik röntgende alt sağ ikinci büyük azı dişinin gömülü olduğu görülmüştür. Hastaya, mandibular retrognatinin düzeltilmesi için fonksiyonel aparey uygulanmıştır. High angle gelişim paterninden dolayı monoblok apareyi occipital headgear ile kombine edilmiştir. İskeletsel düzleme elde edildikten sonra selektif mölleme ile sağ posterior bölgedeki dişlerin ekstrüzyonu sağlanacaktır. Mandibular ilerletme sonrası hastanın ortodontik tedavisine sabit ortodontik mekaniklerle devam edilecektir. Hastanın ortodontik tedavisinin tamamlanmasını takiben, mevcut diastemalar için kron köprü proteziyle konsültasyon yapılacaktır.

**SONUÇ:** Amelogenesis İmparfekta, ortodonti ve protez uygulamalarını barındıran multidisipliner yaklaşımla tedavi edilmesi gereken kalıtsal bir malformasyondur.



XIX. Uluslararası Türk Ortodonti Derneği Kongresi

Herkes için Dijital Ortodonti  
Klinik Uygulamalarda İpuçları ve Yenilikler

XIX<sup>th</sup> International Congress of Turkish Orthodontic Society

Digital Orthodontics For Everyone  
Tips & Trends in Clinical Practice

02-06 Kasım / November 2024

Susesi Luxury Resort, Belek-Antalya



**PB102**

## **TREATMENT OF UNILATERAL POSTERIOR OPEN BITE AND MANDIBULAR RETROGNATHIA IN A PATIENT WITH AMELOGENESIS IMPERFECTA-CASE REPORT**

**Ebrar Yılmaz, Asuman Deniz Gümrü Çelikel**

Istanbul University Faculty of Dentistry, Department of Orthodontics

**AIM:** Amelogenesis imperfecta is a genetically inherited enamel development anomaly that affects the structure, amount and composition of enamel in primary and permanent dentition. It is characterized by diastema, impaired eruption of teeth, posterior and/or anterior open bite, hypercementosis, pulpal calcification and problems in enamel adhesion. It shows autosomal dominant and recessive transmission. The purpose of this case report is the orthodontic evaluation of a 15-year-old male patient with Amelogenesis Imperfecta and open bite in the right posterior region with mandibular retrognathia.

**CASE-METHOD:** Amelogenesis Imperfecta was diagnosed in a 15-year-old male patient who presented to our clinic with the complaint of an open bite in the right posterior region. In the clinical examination of the patient, Class II molar and canine relationship, 3 mm overjet, 6 mm diastema, 4.2 mm open bite in the right posterior region were examined. Cephalometric analysis revealed a skeletal Class II relationship with vertical development pattern. Panoramic x-ray shows an impacted lower right second molar tooth. For the orthodontic treatment, functional appliance was used to correct mandibular retrognathia. Due to the high angle development pattern, the monoblock appliance was combined with occipital headgear. After skeletal correction was achieved the extrusion of the teeth in the right posterior region will be obtained by selective grinding. After mandibular advancement, the patient's orthodontic treatment will continue with fixed orthodontic appliances. Finally prosthetic treatment will be planned for the existing diastemas.

**CONCLUSION:** Amelogenesis Imperfecta is a hereditary malformation that needs to be treated with a multidisciplinary approach that includes orthodontics and prosthesis applications.



PB103

## KONJENİTAL MAKSİLLER LATERAL KESİCİ DİŞ EKSİKLİĞİNİN ORTODONTİK OLARAK İMPLANT BOŞLUĞU AÇILARAK TEDAVİSİ: OLGU SUNUMU

Elif KÜÇÜK, Nurşen Rana ÖZTÜRK, Mücahid YILDIRIM

Necmettin Erbakan Üniversitesi

**AMAÇ:** Maksiller lateral kesici dişlerin agenezisi, yaygın bir gelişimsel anomalidir ve erken yaşlardan itibaren diş estetiğini ve fonksiyonunu bozan önemli bir klinik sorun teşkil eder. Eksik maksiller yan kesici dişin yerine kanin replasmanı, diş destekli restorasyon veya tek diş implant gibi çeşitli tedavi seçenekleri bulunmaktadır. Bu vaka raporunun amacı, konjenital lateral eksikliği olan bir hastanın distalizasyon yöntemi ile implant boşluğu oluşturularak tedavi edilmesini sunmaktır.

**OLGU SUNUMU:** Kliniğimize 20 yaşında bir kadın hasta, ön dişlerindeki boşluklar ve estetik bozukluk şikayeti ile başvurmuştur. Hastada yapılan klinik incelemede; konjenital maksiller lateral eksiklikler, persiste 53 numaralı diş, sınıf II kanin ve molar ilişkiler tespit edilmiştir. Hastanın üst orta hattında 1 mm sola ve alt orta hattında 2 mm sağa sapma mevcuttur. Maksillada 9 mm yer fazlalığı bulunmaktadır. Lateral sefalometrik radyografi incelemesinde azalmış üst kesici açıları ve iskeletsel sınıf I ilişki belirlenmiştir. Hastanın 53 numaralı dişi çekilmiştir. Ortodontik tedavisi için 0.022" MBT braket sistemi kullanılmıştır. Tedavi süresi 19 ay olmuştur. Sağ ve sol tarafta IZC (infra zygomatic crest) vidası uygulanmış ve distal jig kullanılarak distalizasyon yapılmıştır, böylece lateral diş boşlukları açılmıştır. Açılan lateral diş boşlukları için hasta ilgili bölümlere yönlendirilmiş, implant yerleştirilmiş ve implant üzeri protezi yapılarak tedavisi tamamlanmıştır. Maksiller santral diş boyutlarında Bolton uyumsuzluğu bulunduğu için restoratif olarak büyütme işlemi yapılmıştır. Tedavi sonrasında retansiyon için sabit lingual retainer ve Hawley plakları uygulanmıştır.

**SONUÇ:** Tedavi sonunda hastada sınıf I kanin-molar ilişkisi, dengeli bir oklüzyon, estetik bir yüz görünümü ve ideal bir gülümseme elde edilmiştir.



## PB103

### ORTHODONTIC TREATMENT BY OPENING IMPLANT SPACE FOR CONGENITAL MAXILLARY LATERAL INCISOR DEFICIENCY: A CASE PRESENTATION

Elif KÜÇÜK, Nurşen Rana ÖZTÜRK, Mücahid YILDIRIM

Necmettin Erbakan University

**AIM:**The agenesis of maxillary lateral incisors is a common developmental anomaly and represents a clinical problem impairing dental esthetics and function from a very young age. There are several treatment options for replacing the missing maxillary lateral incisor, including canine substitution, tooth-supported restoration, or single-tooth implant. The purpose is to present the treatment of a patient with congenital lateral deficiency by creating an implant space using the distalization method.

**CASE PRESENTATION:** A 20 years old female patient consulted to our clinic with complaints of gaps in her front teeth and aesthetic concerns. Clinical examination revealed congenital maxillary lateral deficiencies, persistent tooth number 53, class II canine and molar relationships. The patient has a deviation of 1 mm to left at upper midline and 2 mm to right at lower midline. There is 9 mm of excess space in maxilla. Decreased upper incisor angles and skeletal Class I relationship were determined upon lateral cephalometric radiograph examination.

Patient's tooth number 53 has been extracted. A 0.022" MBT bracket system was used for orthodontic treatment. Treatment duration was 19 months. IZC (infra zygomatic crest) screws were applied on the right and left sides, and distalization was performed using a distal jig, thus opening the lateral tooth gaps. The patient was referred to the relevant departments for the opened lateral tooth gaps, implants were placed, and treatment was completed by fabricating a prosthesis on implants. Restoratively, enlargement procedures were performed due to Bolton discrepancy in the dimensions of the maxillary central teeth. Following the treatment, fixed lingual retainers and Hawley retainers were applied for retention purposes.

**CONCLUSION:** At the end of the treatment, the patient achieved a Class I canine-molar relationship, balanced occlusion, aesthetic facial appearance, and an ideal smile.



XIX. Uluslararası Türk Ortodonti Derneği Kongresi

Herkes için Dijital Ortodonti  
Klinik Uygulamalarda İpuçları ve Yenilikler

XIX<sup>th</sup> International Congress of Turkish Orthodontic Society  
Digital Orthodontics For Everyone  
Tips & Trends in Clinical Practice

02-06 Kasım / November 2024

Susesi Luxury Resort, Belek-Antalya



**PB104**

## **KANİN VE LATERAL TRANSPOZİSYONU OLAN HASTANIN TEDAVİSİ**

Yasemin Nur Korkmaz, **Selin Demirel**, Alie Kanaan

Bolu Abant İzzet Baysal Üniversitesi Diş Hekimliği Fakültesi Ortodonti Anabilim dalı

**Amaç:** Bu vaka raporunun amacı kanin ve lateral transpozisyonu kabul edilerek yapılan ortodontik tedavi sonrasında oluşan gülüş estetiği ve oklüzyonu sunmaktır.

**Olgu:** Kronolojik yaşı 14 yıl 6 ay olan kadın hasta kliniğimize kanin dışındaki estetik rahatsızlıktan dolayı başvurmuştur. Tedavi öncesinde yapılan klinik muayenede kanin ve lateral transpozisyonu olduğu ve ayrıca kanin dişin high vestibülde ve lateral dişin rotasyonda olduğu gözlenmiştir. 25 numarası konjenital eksik ve 63 numarası hala ağızda bulunmaktadır. Sefalometrik analiz değerleri  $SNA=85^{\circ}$ ,  $SNB=80^{\circ}$ ,  $ANB=5^{\circ}$ ,  $Overjet=2\text{ mm}$ ,  $Overbite=5,2\text{ mm}$  olarak ölçülmüştür. Üst kesici dişler retrokline, alt kesici dişlerin eğimi normaldir. Yapılacak olan ortodontik tedavi planlanırken, transpozisyon kabul edilmiştir. Ortodontik tedavi sonrasında 63 numara çekildi. Daha sonra lateral dişin rotasyonu düzeltildi. Lateral diş open coil ile distale alındı ve kanin diş yer elde edildikten sonra double ark ile high vestibüldeki kanin diş arka dahil edildi. 18 slot roth tekniği kullanıldı ve 16x22 inç paslanmaz çelik tel son ark teli olarak uygulandı. En son aşamada gerekli möllemeler ve estetik düzenlemeler yapıldı. Tedavi sonunda kabul edilebilir bir gülüş estetiği ve sınıf I molar ilişkisi elde edildi.

**Sonuç:** Kanin ve lateral transpozisyonu olan vakalarda transpozisyon kabul edilip, ideal bir gülüş estetiği ve dengeli bir oklüzyon sağlanabilir.



XIX. Uluslararası Türk Ortodonti Derneği Kongresi

Herkes için Dijital Ortodonti  
Klinik Uygulamalarda İpuçları ve Yenilikler

XIX<sup>th</sup> International Congress of Turkish Orthodontic Society

Digital Orthodontics For Everyone  
Tips & Trends in Clinical Practice

02-06 Kasım / November 2024

Susesi Luxury Resort, Belek-Antalya



**PB104**

## **TREATMENT OF A PATIENT WITH CANINE AND LATERAL TRANSPOZITION**

Yasemin Nur Korkmaz, **Selin Demirel**, Alie Kanaan

Bolu Abant İzzet Baysal University Faculty of Dentistry Department of Orthodontics

**Objective:** The aim of this case report is to present the smile aesthetics and occlusion after orthodontic treatment of canine and lateral transposition.

**Case:** A female patient with a chronological age of 14 years and 6 months applied to our clinic due to aesthetic discomfort in the canine tooth. In the clinical examination performed before the treatment, it was observed that there was canine and lateral transposition and it was also observed that the canine tooth was in high vestibule and the lateral tooth was rotated. The tooth 25 was congenitally missing and the tooth 63 was still in the mouth. Cephalometric analysis values were measured as  $SNA=85^\circ$ ,  $SNB=80^\circ$ ,  $ANB=5^\circ$ ,  $Overjet=2\text{ mm}$ ,  $Overbite=5.2\text{ mm}$ . The upper incisors were retroclined and the inclination of the lower incisors was normal. When planning the orthodontic treatment, transposition was accepted. Before orthodontic treatment, tooth 63 was extracted. Afterwards, the rotation of the lateral tooth was corrected. The lateral tooth was distalized with an open coil and the canine tooth in the high vestibule was included in the arch with a double arch after obtaining space for the canine tooth. 18 slot roth technique was used and 16x22 inch stainless steel wire was applied as the last arch wire. At the last stage necessary grindings and aesthetic adjustment were made. At the end of the treatment, an acceptable smile aesthetics and a class I molar relationship were obtained.

**Conclusion:** In cases with canine and lateral transposition, transposition can be accepted and an ideal smile aesthetics and a balanced occlusion can be achieved.



## PB105

### ŞİDDETLİ İSKELETSEL TRANSVERSAL DARLIĞA SAHİP GENÇ ERİŞKİN HASTANIN CERRAHİ DESTEKLİ ÜST ÇENE GENİŞLETME VE ÇEKİMLİ TEDAVİSİ: VAKA RAPORU

Utku Ongun Türkmen, Ebru Topçuoğlu Hashimli, Gökhan Çoban

Erciyes Üniversitesi Diş Hekimliği Fakültesi Ortodonti Anabilim Dalı

**Giriş:** Cerrahi destekli hızlı maksiller genişletme tedavisi (SARPE); iskeletsel gelişimini tamamlamış olan, unilateral veya bilateral olarak şiddetli transversal maksiller darlık, anterior bölgede şiddetli çapraşıklık ve gülümseme durumunda görülen bukkal koridorların tedavisi amacıyla uygulanan bir tekniktir.

**Birey ve Yöntem:** Kliniğimize; "dişlerimin yamuk görünmesi" şikayetiyle başvuran 21 yaşındaki kadın hastanın klinik ve radyolojik muayenesi sonucunda, hastaya bilateral maksiller darlık ve sınıf II subdivizyon tanısı konulmuştur. Başlangıç değerleri SNA:75.4° SNB:71.9° ANB: 3.5° dir. Genişletme öncesi intermolar mesafe (sağ ve sol 1. molar dişlerin palatal gingival olukları arası mesafe) 33.2 mm olarak ölçüldü. Ağız içi muayenesinde çift taraflı olarak posterior ve anterior çapraz kapanış olduğu, bununla birlikte şiddetli anterior çapraşıklığı olduğu, üst orta hattın 2 mm sağda ve alt orta hattın 2.5 mm sağda olduğu belirlendi. Hastaya cerrahi destekli üst çene genişletmesi ve sonrasında 1. premolar dişlerin çekilmesi şeklinde tedavi planlandı. Üst çenede çekilen dişler sonrası oluşan boşluğun tamamının kesici dişlerin retraksiyonu ile kapatılması planlandı. Cerrahi operasyon sırasında aparey 5 tur aktive edildi. 1 hafta latent süre sonrası RME apareyi ilk 3 gün günde 2 tur, sonraki 4 gün günde 1 tur olacak şekilde, yeterli genişlik sağlanana kadar aktive edildi. Genişletme sonrası intermolar mesafe 39,3 mm olarak ölçüldü. 6 aylık retansiyon süresinden sonra RME apareyi çıkartılıp çekimli sabit tedavisine devam edildi.

**Sonuç:** Hastanın tedavisi 22 aydır devam etmektedir. Tedavinin son durumunda sınıf I ilişki sağlandı. Orta hatlar uyumlu hale gelmiştir. Overjet ve overbite istenilen seviyeye getirilmiştir. Çekim boşlukları kapatma işlemi devam etmektedir.



## PB105

### **SURGICALLY ASSISTED MAXILLARY EXPANSION AND EXTRACTION TREATMENT OF A YOUNG ADULT PATIENT WITH SEVERE SKELETAL TRANSVERSAL DEFICIENCY: CASE REPORT**

**Utku Ongun Türkmen**, Ebru Topçuoğlu Hashimli, Gökhan Çoban

Erciyes University Faculty Of Dentistry Department Of Orthodontics

**Introduction:** Surgically assisted rapid maxillary expansion therapy (SARPE) is a technique for the treatment of unilateral or bilateral severe transversal maxillary deficiency, severe crowding in the anterior segment, and buccal corridors in smiling patients who have completed skeletal development.

**Materials and Methods:** A 21-year-old woman presented to our clinic with the complaint of “my teeth look crooked”. After clinical and radiologic examination, she was diagnosed with bilateral maxillary deficiency and class II subdivision. Initial values were SNA:75.4° SNB:71.9° ANB: 3.5°. The intermolar distance (distance between the palatal gingival grooves of the right and left 1st molars) was measured as 33.2 mm before expansion. Intraoral examination revealed bilateral posterior and anterior crossbite, severe anterior crowding, upper midline 2 mm to the right and lower midline 2.5 mm to the right. The patient was planned to be treated with surgically assisted maxillary expansion followed by extraction of the first premolars. It was planned to close the entire space in the upper jaw after extraction by retraction of the incisors. The appliance was activated 5 turns during the surgical operation. After a 1-week latent period, the RME appliance was activated 2 rounds per day for the first 3 days and 1 round per day for the next 4 days until sufficient width was achieved. The intermolar distance after expansion was measured as 39.3 mm. After a 6-month retention period, the RME appliance was removed and fixed treatment with extraction was continued.

**Conclusion:** The patient’s treatment has been ongoing for 22 months. At the end of the treatment, a class I relationship was achieved. The midlines have become harmonized. Overjet and overbite were brought to the desired level. The process of closing the extraction spaces continues.





XIX. Uluslararası Türk Ortodonti Derneği Kongresi

Herkes için Dijital Ortodonti  
Klinik Uygulamalarda İpuçları ve Yenilikler

XIX<sup>th</sup> International Congress of Turkish Orthodontic Society

Digital Orthodontics For Everyone  
Tips & Trends in Clinical Practice

02-06 Kasım / November 2024

Susesi Luxury Resort, Belek-Antalya



PB106

## GAUCHER HASTALIĞI: OLGU SUNUMU

Ebrar Yılmaz, Beyza Tağrikulu

İstanbul Üniversitesi Diş Hekimliği Fakültesi, Ortodonti Anabilim Dalı

**AMAÇ:** Gaucher Hastalığı, en sık görülen lizozomal depo hastalığıdır.  $\beta$ -glukoserebrozidaz enzim eksikliğine bağlı monosit ve makrofaj hücrelerinde glukoserebrozid depolanması ile karakterize otozomal resesif geçiş gösteren kalıtsal bir hastalıktır. Etkilenen organlar arasında dalak, karaciğer, akciğer, böbrek, kemik ve kemik iliği yer almaktadır. Hastalarda, hepatosplenomegali, anemi, trombositopeni gözlenmektedir. Bu olgu sunumunun amacı, nadir görülen bir hastalık olan Gaucher Hastası iki kardeşin tıbbi ve ortodontik açıdan değerlendirilmesidir.

**GEREÇ-YÖNTEM:** Kliniğimize, 'rahat gülemediğim' şikayeti ile başvuran 21 yaşındaki kadın ve 'dişlerimin çapraşık olmasını beğenmiyorum' şikayeti ile başvuran 23 yaşındaki erkek kardeşlerin Gaucher Hastalığı teşhisi bulunmaktadır. Hastalarda, hastalıkla uyumlu olarak anemi, trombositopeni, hepatosplenomegali ve gecikmiş puberte bulunmaktadır. Hastalar, yaşamları boyunca enzim replasman tedavisi alacaklardır. Her iki olguda da; simetrik yüz, retrüziv dudak ve konveks profil mevcuttur. Panoramik radyografide, iki hastada da özellikle molar dişlerin köklerinin konik şekilde kök ucuna doğru incelendiği tespit edilmiştir. Sefolometrik radyografik incelemede hastaların, iskeletsel Sınıf II ilişkiye ve dik yönde high angle büyüme paternine sahip oldukları belirlenmiştir. PA incelemesinde asimetri yoktur ancak Ricketts'e göre hastalarda 6 mm maksiller darlık tespit edilmiştir. Ağız içi muayenede kadın hastada Sınıf I molar ve kanin ilişkisi, anteriorda başbaşa kapanış, erkek hastada Sınıf II molar ve kanin ilişkisi, 9 mm overjet ve %20 overbite gözlenmiştir. Hastaların sabit ortodontik tedavilerinde hafif optimum kuvvetler uygulayacak mekanikler ile çalışılacaktır.

**SONUÇ:** 1:7700 insidanslı Gaucher Hastalığı, kemik metabolizmasını da etkilediğinden diş hekimi ve ortodontistlerin bu hastalık hakkında bilgi sahibi olmaları önemlidir. Ortodontik tedavide interdisipliner yaklaşım büyük önem taşımaktadır.



## PB106

### GAUCHER DISEASE: CASE REPORT

Ebrar Yılmaz, Beyza Tağrikulu

Istanbul University Faculty of Dentistry, Department of Orthodontics

**AIM:** Gaucher Disease is the most common of lysosomal storage disease. It is an autosomal recessive hereditary disease characterized by glucocerebroside storage in monocyte and macrophage cells due to  $\beta$ -glucocerebroside enzyme deficiency. Affected organs are usually the spleen, liver, lung, kidney, bone and bone marrow. Hepatosplenomegaly, anemia, thrombocytopenia are observed in these patients. The purpose of this case report is to present medical and orthodontic findings of two siblings with Gaucher Disease.

**CASE-METHOD:** A 21-year-old woman who was referred to our clinic with the complaint of "I can't smile comfortably" and her 23-year-old brother whose chief complaint was "my teeth are very crowded" are diagnosed with Gaucher Disease. Consistent with the disease, the patients have anemia, thrombocytopenia, hepatosplenomegaly and delayed puberty. The patients are planned to receive enzyme replacement therapy throughout their lives. They both have symmetrical faces, retrusive lips and convex profiles. In the panoramic radiograph, it was determined that the roots of the molar teeth in both patients were conically tapered towards the root tip. There is no asymmetry in the PA radiographic evaluation but according to Ricketts Analysis, 6 mm maxillary constriction was detected. Intraoral examination revealed Angle Class I molar and canine relationships, edge-to-edge incisor relationship in the female patient, and Class II molar and canine relationship, 20% overbite and 9 mm overjet in the male patient. Mechanics that use light optimal forces will be used induring the fixed orthodontic treatment.

**CONCLUSION:** Since Gaucher Disease, with an incidence of 1:7700, also affects bone metabolism, it is important for dentists and orthodontists to have knowledge about this disease. Interdisciplinary approach is of great importance in orthodontic treatment.



## PB107

### GÖMÜLÜ DİŞİ OLAN HASTADA MODİFİYE HYRAX APAREYİ İLE DİŞ SÜRDÜRME VE TRANSVERSAL GENİŞLETME

**Aytan Shirzadova**, İsmail Malikov, Ebru İlhan Koçak, Türkan Sezen Erhamza, Alaattin Tekeli

Kırıkkale Üniversitesi

**Amaç:** Hızlı maksiller genişletme iskeletsel maksiller darlık olan hastalarda tercih edilen midpalatal suturun açılmasına yönelik uygulamalardır. Bu olgu sunumu maksiller transversal darlık olan hastada dijital olarak tasarlanan Modifiye Hyrax apareyi ile oluşan transversal genişletme ve 21 numaralı dişin sürdürülmesini göstermeyi amaçlamaktadır.

**Olgu:** Dişlerinin çapraşık olması şikayetiyle kliniğimize başvuran 10 yaşında kız hastanın klinik muayenesinde adenoid yüz tipi, karanlık bukkal koridorlar, 8 mm overjet, 4.5 mm overbite, Angle sınıf II subdivizyon molar ilişki görülmüştür. Hastanın el-bilek röntgeninin incelemesinde, iskeletteki gelişimsel aşamasının PP2= olduğu gözlemlenmiştir. Sefalometrik film analizinde SNA: 77.9°, SNB: 69.5°, ANB: 8.4°, U1-PP:120.3°, IMPA: 95.9° olarak ölçülmüştür. Postero-anterior film analizinde iskeletsel maksiller darlık bulunmuştur. Radyolojik muayene sonucunda 21 numaralı dişin gömülü olduğu görülmüş, üç boyutlu incelenerek lokalizasyonu belirlenmiştir. Cerrahi olarak üzeri açılıp ataçman yapıştırılarak sürdürülmesine karar verilmiştir. Dişi sürdürmek ve transversal genişleme elde etmek amacıyla, 21 numaralı diş bölgesine uzanan bir kol ile modifiye edilmiş bir Hyrax apareyi dijital olarak tasarlandı. Üst çenede gerekli genişlemeyi sağlamak için günde 2 kez toplamda 40 tur çevrilerek aktive edildi. Gömülü diş için gerekli yer elde edildikten sonra, apareye eklenen kol ile ataçman tel ligatür ile bağlanarak kuvvet aktivasyonuna başlandı. Bu aylık aktivasyon işlemi bir yıl boyunca diş sürene kadar tekrarlandı. Diş sürdürdükten sonra hastaya fonksiyonel aparey tedavisi planlanmış ve kliniğimizde tedavisi devam etmektedir. Tedavi sonrasında maksiller anterior bölgedeki genişlik artışı interkanin mesafesinde 3.5 mm, intermolar mesafesinde 4.5 mm olduğu görülmüştür. Sefalometrik film analizine baktığımızda SNA: 78.8 °, SNB:69.2°, ANB:9.6, IMPA: 96.2 °, U1-PP: 116.5 ° olarak ölçülmüştür.

**Sonuç:** Maksiller darlık ve gömülü diş bulunan hastada dijital olarak tasarlanan Modifiye Hyrax Apareyi ile midpalatal suturda açılma ve gömülü dişin sürdürülmesinde başarılı sonuç alınmıştır.



## PB107

### MANAGEMENT OF THE IMPACTED TOOTH AND TRANSVERSE EXPANSION WITH MODIFIED HYRAX APPLIANCE

**Aytan Shirzadova**, İsmail Malikov, Ebru İlhan Koçak, Türkan Sezen Erhamza, Alaattin Tekeli

Kırıkkale University

**Objective:** Rapid maxillary expansion represents a preferred treatment modality for the correction of skeletal maxillary constriction. The objective of the case study was to widen the arch with digital modified Hyrax, thereby ensuring the eruption of tooth 21 in the maxillary constriction patient.

**Case:** A 10-year-old female patient presented with crowded teeth, adenoid facial type, dark buccal corridors, 8 mm overjet, 4.5 mm overbite. The patient's skeletal development was assessed as being at the PP2= stage. Cephalometric analysis revealed the following measurements: SNA: 77.9°, SNB: 69.5°, ANB: 8.4°, U1-PP: 120.3°, IMPA: 95.9°. The posterior-anterior film analysis revealed a skeletal maxillary constriction. Clinical radiography revealed the presence of tooth 21 impaction. A surgical procedure was therefore performed with the objective of exposing the tooth and attaching an attachment. In order to facilitate the eruption of an impacted tooth and achieve transverse expansion in a patient, a modified Hyrax appliance with an extension arm reaching the area of tooth number 21 was digitally designed. The appliance was activated twice daily for a total of 40 turns in order to achieve the expansion. The activation of the force was initiated through the use of ligature ties attached to the arm. This monthly activation procedure was repeated for a period of one year. Following the eruption of the tooth, a functional appliance was planned for the ongoing orthodontic management of the patient. Post-treatment, the maxillary anterior region exhibited increases of 3.5 mm in intercanine distance and 4.5 mm in intermolar distance. A cephalometric analysis showed improvements with : SNA: 78.8 °, SNB: 69.2 °, ANB: 9.6°, IMPA: 96.2 °, U1-PP: 116.5 °.

**Conclusion:** Successful results were obtained using a digitally planned Modified Hyrax Appliance for midpalatal suture opening in a patient with maxillary constriction and facilitating eruption of an impacted tooth.



PB109

## İSKELETSEL SINIF III OLGUDA ORTOPEDİK, ORTODONTİK VE ORTOGNATİK CERRAHİ YAKLAŞIM

Bedrettin Süleyman Hatay<sup>1</sup>, Gülnaz Marşan<sup>1</sup>, Ufuk Emekli<sup>2</sup>

<sup>1</sup>İstanbul Üniversitesi, Ortodonti Anabilim Dalı, İstanbul, Türkiye

<sup>2</sup>İstanbul Üniversitesi, Plastik Rekonstrüktif ve Estetik Cerrahisi Anabilim Dalı, İstanbul, Türkiye

**Amaç:** Bu vaka raporunun iskeletsel sınıf III maloklüzyonu bulunan 9 yaşındaki bir erkek hastanın ortodonti ve cerrahi iş birliği ile tedavisinin aşamalarını ve sonuçlarını sunmaktır.

**Gereç ve Yöntem:** 9 yıl 3 aylık erkek hasta alt çenesinin önde olması şikayeti ile kliniğimize başvurmuştur. Yapılan klinik ve radyolojik incelemelerde maksiller retrognati ve mandibular prognatiye bağlı iskeletsel sınıf III ilişki ve hiperdiverjan gelişim paterni, dental sınıf III molar ve kanin ilişkisi, alt yüz yüksekliğinde artış, ve gülümsemede karanlık bukkal koridorlar gözlemlenmiştir.

Tedavi planı; ortopedik yüz maskesi kullanılarak üst çenenin öne doğru konumlandırılması ile birlikte prognatik mandibulanın öne doğru gelişiminin engellenmesi sonrası ortodontik tedavi ile dişlerin seviyelenip Sınıf I kanin ve molar ilişkisinin sağlanmasıdır. Büyüme ve gelişimin tamamlanması sonrası iskeletsel Sınıf III ilişkisinin tam olarak düzelmemesi sonucunda, ideal iskeletsel ilişkisinin sağlanması amacıyla erişkin dönemde ortognatik cerrahi planlanmıştır. Tedavi planı ; alt ve üst dental arkların sabit ortodonti mekanikleriyle dekompanzasyonların çözülmesi, ortognatik cerrahi aşamasında bimaxiller osteotomiyle iskeletsel uyumsuzluğun giderilmesi için LeFort I osteotomi tekniği ile maksiller ilerletme, bisagital split osteotomisi ile mandibular set back ve cerrahi sonrası ortodontik tedavi ile ideal oklüzyon sağlandıktan sonra sabit retansiyon şeklinde uygulanmıştır.

**Bulgular:** Tedavi sonunda iskeletsel ve dişsel Sınıf I kanin ve molar ilişki elde edilmiştir. İdeal sert ve yumuşak doku ilişkisi sağlanmış ve yüz profili iyileştirilmiştir.

**Sonuç:** İskeletsel sınıf III maloklüzyona sahip juvenil hastanın ortodonti ve cerrahi iş birliği ile tedavisi başarılı bir şekilde gerçekleşmiştir. Büyüme gelişimi tamamlanmamış iskeletsel sınıf III hastalarda önce ortopedik daha sonra ortodontik tedavi ile birlikte ortognatik cerrahi uygulanması yüz estetiğinin iyileştirilmesinde ve çeneler arası ilişkisinin düzenlenmesinde oldukça etkili bir tedavi yöntemi olarak gözlenmiştir.



## PB109

### ORTHOPEDIC, ORTHODONTIC AND ORTHOGNATHIC SURGICAL APPROACH IN A SKELETAL CLASS III CASE

Bedrettin Süleyman Hatay<sup>1</sup>, Gülnaz Marşan<sup>1</sup>, Ufuk Emekli<sup>2</sup>

<sup>1</sup>Istanbul University, Department of Orthodontics, Istanbul, Turkey

<sup>2</sup>Istanbul University, Department of Plastic Reconstructive and Aesthetic Surgery, Istanbul, Turkey

**Purpose:** This case report presents the stages and results of the treatment of a 9-year-old male patient with skeletal Class III malocclusion in collaboration with orthodontics and surgery.

**Materials and Methods:** A 9-year-3-month-old male patient applied to our clinic with the complaint of his lower jaw being forward. Clinical and radiological examinations, skeletal class III relationship and hyperdivergent development pattern due to maxillary retrognathia and mandibular prognathia, dental Class III molar and canine relationship, increase in lower face height, and dark buccal corridors in smiling were observed.

Treatment plan; By using an orthopedic face mask, the upper jaw is positioned forward, preventing the forward development of the prognathic mandible, and then aligning the teeth with orthodontic treatment to ensure Class I canine and molar relationship. As a result of the skeletal Class III relationship not being fully restored after the completion of growth and development, orthognathic surgery was planned in adulthood to ensure ideal skeletal relationship. Treatment plan; Resolving decompensations of the lower and upper dental arches with fixed orthodontic mechanics, maxillary advancement with LeFort I osteotomy to eliminate skeletal discrepancy with bimaxillary osteotomy in the orthognathic surgery phase, mandibular set back with bisagittal split osteotomy, fixed retention after ideal occlusion was achieved with post-surgical orthodontic treatment.

**Results:** At the end of the treatment, skeletal and dental class I canine and molar relationship was achieved. The ideal hard and soft tissue relationship is achieved and the facial profile is improved.

**Conclusion:** The treatment of a juvenile patient with skeletal Class III malocclusion was successful with the cooperation of orthodontics and surgery. In skeletal class III patients with incomplete growth development, orthognathic surgery along with orthopedic and then orthodontic treatment has been observed to be a very effective treatment method in improving facial aesthetics and regulating the relationship between the jaws.



## PB110

### ANTERİOR AÇIK KAPANIŞ OLGUSUNUN MODİFİYE KİM TEKNİĞİ İLE TEDAVİ EDİLMESİ

Seher Gündüz Arslan, **Hekim Seven**

Dicle Üniversitesi

**AMAÇ:** Bu sunumun amacı yanlış yutkunmaya bağlı oluşan anterior açık kapanışın modifiye kim tekniği kullanılarak giderilmesi ve ideal overjet ve overbite'in sağlanmasıdır.

**GİRİŞ:** Kronolojik yaşı 14 yıl 10 ay olan erkek hasta kliniğimize ön dişleri arasındaki açıklık şikayetiyle başvurmuştur. Hastanın alınan anamnezinden genel sağlık durumunun iyi olduğu, klinik muayene sonucu ise basit tongue-thrust (dil itimi) kötü alışkanlığının varlığı görülmüştür. Hastanın ağız içi muayenesinde -6mmlik(openbite) anterior overbite ve 0.8 mm overjete sahip olduğu, Angle sınıf I kapanışı olduğu görülmüştür. Hastada ayrıca sol unilateral crossbite ve mandibuler anterior dişlerde vestibule versiyonla birlikte diestemalar tespit edilmiştir. Hastanın sefalometrik bulguları incelendiğinde iskeletsel sınıf I ANB açısı 2.8° olması yanında, dik yön büyüme paternine sahip SnGoGn açısının 40.1° olduğu görülmüştür.

**YÖNTEM:** Hastaya öncelikle yutkunma eğitimi verilmiş olup akabinde maksiller darlığı gidermek büyüme paternine uygun akrilik cap-splintli RME uygulanmıştır. Uygulanan RME apereyine yanlış yutkunma alışkanlığını bırakmasını pekiştirmek için dil paravanında modifiye edilip eklenmiştir. RME apareyi 6 ay taşıtıldıktan sonra sabit ortodontik tedavisine başlanılmıştır. Sabit ortodontik tedavisinde 7 numaralar dahil braketlenmiştir. Seviyeleme ve hizalama aşamaları tamamlan hastaya 16X22 niti telden üst çeneye arttırılmış spee alt çeneye tersine speeli arklar tatbik edilerek, kaninler bölgesinden 3/16 6.5 oz , elastikler uygulanmıştır. 3.molar dişlerin spontan sürme zamanlarından dolayı erken temasa geçmiş olup daha sonrasında bu dişler çekilmiştir.

**BULGULAR:** Tedavi süresi 18 aydır. Kooperasyonu oldukça yüksek olan hastanın, yanlış yutkunma alışkanlığının giderilmesi ile açık kapanışın spontan olarak bir miktar azaldığı görülmüştür. Modifiye Kim tekniği ile de openbite'nin tamamen düzeltilmesi sağlanmıştır.

**SONUÇ:** Modifiye Kim tekniği kullanılarak yapılan tedavilerde hasta kooperasyonun mutlak iyi olması şarttır. Açık kapanış olgusu gösteren bu hastada başarılı sonuçlar alınmış, ideal overjet-overbite sağlanarak iyi bir oklüzyonla beraber tatmin edici bir estetik elde edilmiştir.



## PB110

### TREATMENT OF ANTERIOR OPEN BITE CASE WITH THE MODIFIED KIM TECHNIQUE

Seher Gündüz Arslan, **Hekim Seven**

Dicle University

**OBJECTIVE:** This presentation aims to correct the anterior open bite resulting from incorrect swallowing habits using the modified Kim technique and achieve optimal overjet and overbite.

**INTRODUCTION:** A 14-year-old male patient presented with a complaint of anterior teeth gap. His overall health was good, but clinical examination revealed a simple tongue-thrust habit. Intraoral examination showed a -6mm anterior overbite and 0.8mm overjet with Angle Class I occlusion. Additionally, left unilateral crossbite and diastemas in mandibular anterior teeth were observed. Cephalometric analysis revealed skeletal Class I ANB angle of 2.8° and SnGoGn angle of 40.1° indicating vertical growth pattern.

**METHODS:** The patient underwent swallowing training followed by RME with modified acrylic cap-splint to match growth pattern. A modified tongue cage was added to reinforce cessation of wrong swallowing habit. After 6 months, fixed orthodontic treatment commenced, including bracketing with brackets on tooth number 7. Levelling and alignment were followed by application of 16X22 niti wires with increased spee to the upper jaw and reverse spee to the lower jaw, along with 3/16 6.5 oz elastics from the canine area. Third molars were extracted due to early eruption.

**RESULTS:** Treatment lasted 18.3 months. High patient cooperation led to spontaneous reduction in open bite with elimination of incorrect swallowing habit. Complete correction of open bite was achieved with modified Kim technique.

**CONCLUSION:** Excellent patient cooperation is vital for successful treatment using the modified Kim technique. This patient achieved satisfactory results with optimal overjet-overbite and aesthetics, along with good occlusion.





## PB111

### BİLATERAL DUDAK DAMAK YARIĞINA SAHİP BİR YENİDOĞANIN NAZOALVEOLLER ŞEKİLLENDİRME APAREYİ İLE TEDAVİSİ

Hekim Seven, Kamile KESKİN ORUÇ, SERKAN CAN KARAKEÇİ

Dicle Üniversitesi Ortodonti Ana Bilim Dalı

**AMAÇ:** Bu sunumun amacı bilateral dudak damak yarığına sahip yenidoğanın primer dudak operasyonu öncesi Nazoalveoller Molding (NAM) yöntemi ile neonatal maksiller ortopedik tedavisini (NMOT) sunmaktır.

#### OLGU SUNUMU:

**Birey:** Doğum sonrası 16. günde getirilen yenidoğanın boyu 44 cm, kilosu 3250 gr idi. Sistemik sağlık sorunu yoktu. Yumuşak-sert damak, dudak, alveol segmentlerini ve burun tabanını etkileyen tam BDDY anomalisi saptandı. Alveolar yarık genişliği sağ tarafta 4 mm, sol tarafta 3 mm ölçüldü. Burun kıkırdakları incelendiğinde yetersiz kolumella uzunluğu ve alar kıkırdakların çökük olduğu belirlendi.

**YÖNTEM:** Hastanın kliniğe başvurduğu ilk seansta C tipi silikon esaslı ölçü materyali ile yüz ve ağız ölçüleri alındı ve alçı model elde edildi. Ortodontik amaçlı akrilik ile plak ve yarık hattı hizasında iki adet akrilikten buton plağa ilave edilerek NAM apareyi hazırlandı. Hastanın yarık dudak segmentleri birbirine temas edecek şekilde yaklaştırılarak yanak bölgesine kadar uzanan horizontal şekilde dudak bandı ve ucuna elastik rondel eklenerek akrilik butonlara asılan, oblik olarak yanağa yapışan lateral medikal bantlar uygulandı. Yarık alveolar segmentler 2 mm yaklaştırıldıktan sonra NAM apareyine ortodontik laboratuvar telinden hazırlanmış sağ ve sol burun deliğine yerleşen iki adet nazal stent ilave edilerek burun kıkırdaklarına uygulandı. Bir hafta sonra, nazal stentleri birleştiren ve Prolabyum bölgesine yerleşen akrilik köprü yapıldı. Hastanın kontrolleri tedavinin birinci ayında bir hafta aralıklarla sonraki zamanda 2 hafta aralıklarla yapıldı.

**BULGULAR:** Hastanın NMOT 13 hafta sürmüştür. Tedavi sonunda yarık dudak segmentleri bantlamayı etkisi ile birbirine yaklaştırıldı. NAM apareyine yapılan yumuşak akrilik ilavesi ve sert akrilik aşındırmaları ile alveolar yarıklar azaltılmış ve segmentler sıralanmıştır. Nazal stent ile nostril açıklığı yeniden şekillendirilip yetersiz kolumella uzatılmış, dikleştirilmiştir. NAM tekniği ile burun dudak ve alveolar bölge normal anatomik görünümüne şekillendirildi. Primer dudak operasyonu Dicle Üniversitesi Plastik Estetik ve Rekonstrüktif Cerrahi kliniğinde yapıldı.

**SONUÇ:** BDDY anomalisine sahip yenidoğan bebeklerde primer dudak operasyonu öncesi NAM apareyi uygulaması anomalinin şiddetini azaltarak başarılı sonuçlar vermektedir.



## PB111

### THE TREATMENT OF A NEWBORN WITH BILATERAL CLEFT LIP AND PALATE USING A NASOALVEOLAR MOLDING APPLIANCE

Hekim Seven, Kamile KESKİN ORUÇ, SERKAN CAN KARAKEÇİ

Dicle University Department Of Orthodonti

**OBJECTIVE:** The purpose of this presentation is to present neonatal maxillary orthopedic treatment (NMOT) with Nasoalveolar Molding (NAM) method for a newborn with bilateral cleft lip and palate prior to primary lip surgery.

**CASE PRESENTATION:** A newborn, 16 days old, weighing 3250 g, 44cm length with no systemic health issues, presented with complete bilateral cleft lip and palate affecting various facial structures. The alveolar cleft width measured 4 mm on the right side and 3 mm on the left. Examination revealed insufficient columella length and depressed alar cartilages.

**METHOD:** Using C-type silicone-based impression material, facial and oral measurements were taken, and a plaster model was obtained. An acrylic plate with two buttons added at the cleft line for orthodontic purposes formed the NAM appliance. Elastic bands attached to the buttons brought the cleft lip segments together horizontally, with obliquely placed lateral medical bands aiding adherence. After bringing the cleft alveolar segments together by 2 mm, two nasal stents made of orthodontic wire were added to the NAM appliance to reshape the nasal cartilages. A week later, an acrylic bridge connecting the nasal stents was placed in the Prolabium area. Follow-up appointments were scheduled weekly in the first month and biweekly thereafter.

**RESULTS:** NMOT lasted 13 weeks. At the end, the cleft lip segments were brought closer with banding, and soft and hard acrylic modifications reduced the alveolar clefts, aligning the segments. The nostril opening was reshaped, and the insufficient columella was elongated and straightened with the nasal stent, restoring normal anatomical appearance to the nasal, lip, and alveolar regions. Primary lip surgery was performed at Dicle University Plastic, Reconstructive and Aesthetic Surgery Clinic.

**CONCLUSION:** Pre-primary lip surgery application of the NAM appliance in newborns with bilateral cleft lip and palate reduces anomaly severity, achieving successful outcomes.



## PB112

### İSKELETSEL MAKSİLLER DARLIĞIN EŞLİK ETTİĞİ ANTERİOR ÇAPRAZ KAPANIŞ VE ŞİDDETLİ YER DARLIĞININ TEDAVİSİ: OLGU SUNUMU

Deniz Arslan, Orhan Çiçek

Zonguldak Bülent Ecevit Üniversitesi Diş Hekimliği Fakültesi, Ortodonti Anabilim Dalı

**Amaç:** Bu olgu sunumunda, iskeletsel maksiller darlığa bağlı anterior çapraz kapanış ve şiddetli yer darlığı bulunan hastanın maksiller ekspansiyon sonrası sabit ortodontik tedavisi rapor edilmiştir.

**Materyal ve Metod:** Esas şikayeti üst dişlerindeki çapraşıklık olan on iki yaşındaki erkek hasta ortodontik açıdan değerlendirildi. İntraoral ve radyografik değerlendirme sonucunda hastanın iskeletsel (SNA:86° SNB:86° ANB:0°) ve dişsel sınıf I ilişkide olduğu ve buna iskeletsel maksiller darlığa bağlı anterior çapraz kapanış ve şiddetli yer darlığının eşlik ettiği görüldü. Tedavi planlamasında hızlı üst çene genişletmesi (HÜÇĞ) sonrası çekimsiz sabit ortodontik tedavi düşünüldü. Bantlı hyrax aygıtı hasta ağızına yerleştirildi. Ekspansiyon vidası 12 saatte bir tur olmak üzere 9 gün boyunca aktive edildi. Anterioda diastemadan sağlanan yerin palatinalde konumlanan yan kesici diş yer sağlamak ve orta hattı iyileştirmek amacıyla kullanılabilmesi için 0,022 inç MBTTM versatile plus sabit mekanikler ekspansiyon tamamlandıktan 6 ay sonra hasta ağızına yerleştirildi. 0.012 NiTi, 0.014 NiTi ve 0.016 NiTi ark telleri kullanılarak seviyeleme ve hizalama aşamaları tamamlandı. 0.016 SS ark teli aşamasına gelindiğinde Açıcı Niti coil spring 13-11 nolu dişler arasında yerleştirilerek aktive edildi. Gerekli yer oluşturulduktan sonra palatinaldeki lateral kesici diş, ark içerisine 0.012 NiTi tel aşamasında dahil edildi. Ardından sırasıyla 0.014 NiTi, 0.016 NiTi, 0.016 SS, 0.019x0.025 NiTi, 0.019x0.025 SS ark telleri kullanılarak sabit ortodontik tedavi tamamlandı.

**Bulgular:** Maksiller iskeletsel ekspansiyon ve sabit ortodontik tedavinin dişsel ve iskeletsel etkilerinin kombinasyonu ile üst dişler doğru konuma getirilerek hasta başarıyla tedavi edildi. Ortodontik tedavi sonrası iskeletsel (SNA: 86° SNB: 85° ANB: 1°) ve dişsel sınıf I molar-kanin ilişkisi korunarak ideal overjet ve overbite ile daha iyi bir dudak diş estetiği sağlandı. Hastanın şikayetleri giderilerek tatmin edici estetik ve fonksiyonel sonuçlar elde edildi.

**Sonuç:** Maksiller iskeletsel transversal darlık ve şiddetli yer darlığı HÜÇĞ sonrası sabit ortodontik tedavi mekanikleri ile diş çekimi yapılmaksızın başarıyla tedavi edilebilir.



## PB112

### TREATMENT OF ANTERIOR CROSSBITE AND SEVERE CROWDING WITH SKELETAL MAXILLARY DEFICIENCY: CASE REPORT

Deniz Arslan, Orhan Çiçek

Zonguldak Bülent Ecevit University Faculty of Dentistry, Department of Orthodontics, Zonguldak, Turkey

**Objective:** This case report presents the fixed orthodontic treatment of a patient with anterior crossbite and severe crowding due to skeletal maxillary deficiency after maxillary expansion.

**Material-Method:** A twelve-year-old male patient whose main complaint was crowding in his upper teeth was evaluated orthodontically. Intraoral and radiographic evaluation revealed that patient had skeletal (SNA:86° SNB:86° ANB:0°) and dental class I relationship, accompanied by anterior crossbite and severe crowding due to skeletal maxillary deficiency. In treatment planning, fixed orthodontic treatment without extraction was considered after rapid maxillary expansion (RME). A banded hyrax appliance was placed. Expansion screw was activated for 9 days, one turn every 12 hours. 0.022 inch MBTTM versatile plus fixed mechanics were placed after 6 months when expansion was completed so the space from diastema in anterior could used to fill by palatally positioned lateral incisor and to improve midline. 0.012NiTi, 0.014NiTi and 0.016NiTi archwires were used to complete levelling and alignment stages. At the 0.016SS archwire stage, the open niti coil spring was placed between teeth 13-11 and activated. After the necessary space was prepared, palatinal lateral incisor was included in the arch at 0.012 NiTi archwire stage. Then, fixed orthodontic treatment was completed by using 0.014NiTi, 0.016NiTi, 0.016SS, 0.019x0.025NiTi, 0.019x0.025SS archwires respectively.

**Result:** The patient was successfully treated by moving the upper teeth to the correct position with the combination of dental and skeletal effects of maxillary skeletal expansion and fixed orthodontic treatment. After orthodontic treatment, skeletal (SNA: 86° SNB: 85° ANB: 1°) and dental class I molar-canine relationship was maintained and better lip and teeth aesthetics with ideal overjet and overbite was achieved. Satisfactory aesthetic and functional results were obtained by eliminating the patient's complaints.

**Conclusion:** Maxillary skeletal transversal deficiency and severe crowding can be successfully treated with fixed orthodontic treatment mechanics after RME without tooth extraction.



## PB113

### VESTİBULOPOZİSYON KANİN VE BİLATERAL TRANSVERSAL MAKSİLLER DARLIĞIN ORTODONTİK TEDAVİSİ: VAKA RAPORU

Turhan Gürel, İrem Yolcu Kır, Orhan Çiçek

Zonguldak Bülent Ecevit Üniversitesi

**Amaç:** Bu vaka raporunda, bilateral maksiller transversal darlık ve çapraşıklığın hızlı üst çene genişletme sonrası çekimsiz sabit ortodontik mekaniklerle tedavisi sunulmaktadır.

**Materyal ve Metod:** Ön kesicilerdeki çapraşıklık ve yüksek konumlu köpek dişi şikayetiyle başvuran on bir yaşındaki erkek hasta ortodontik açıdan kapsamlı bir şekilde değerlendirildi. Yapılan değerlendirilme sonucu, hastanın iskeletsel sınıf I (SNA: 81° SNB: 79° ANB: 2°), üst sol santral dişinde (21 no) rotasyon, üst sol kanin (23) dişinde ise vestibulopozisyon olduğu görüldü. Tedavi planlanmasında hızlı üst çene genişletmesini takiben çekimsiz sabit ortodontik tedavi planlandı. Ekspansiyon amacıyla hasta ağızına akrilik tip bonded hyrax yerleştirildi ve 2 kez/gün vida açılması ile 10 gün boyunca aktive edildi. 6 ay sonra 0.022 inç MBTTM versatile plus sabit mekanikler hasta ağızına yerleştirildi. Sırasıyla 0.014 NiTi, 0.016 NiTi ve 0.016 SS telleri uygulandı. 0.016 SS teline gelindiğinde 21 nolu diş rotasyonunun düzeltilmesi için zincir elastiklerle kuvvet çifti oluşturuldu. 23 nolu diş için ise open coil ile yer elde edildi. 21 ve 23 nolu dişler braketlendi ve tekrar sırasıyla 0.012 NiTi, 0.014 NiTi, 0.016 NiTi, 0.016 SS, 0.019x0.025 NiTi, 0.019x0.025 SS ark telleri kullanıldı. Sabit tedavi tamamlandıktan sonra retansiyon amaçlı üst çenede essix plak, alt çenede ise lingual retainer kullanıldı.

**Bulgular:** Uygulanan iskeletsel ekspansiyon ve sonrasında sabit mekaniklerin dişsel ve iskeletsel etkilerinin kombinasyonu ile üst dişler doğru konuma getirildi. Hasta başarılı bir şekilde tedavi edildi. Tedavi sonrası (SNA: 82° SNB: 82° ANB: 0°) sınıf I iskeletsel ilişki korundu. Hastanın şikayetleri ortadan kaldırıldı.

**Sonuç:** Bilateral maksiller transversal darlığa eşlik eden çapraşıklıklar, rotasyonlar üst çene genişletmesini takiben uygulanan sabit ortodontik tedavi mekanikleri ile başarılı bir şekilde tedavi edilebilir. Hastanın arzuladığı estetik beklentilere ulaşılabilir.



XIX. Uluslararası Türk Ortodonti Derneği Kongresi

Herkes için Dijital Ortodonti  
Klinik Uygulamalarda İpuçları ve Yenilikler

XIX<sup>th</sup> International Congress of Turkish Orthodontic Society

Digital Orthodontics For Everyone  
Tips & Trends in Clinical Practice

02-06 Kasım / November 2024

Susesi Luxury Resort, Belek-Antalya



**PB113**

## **ORTHODONTIC TREATMENT OF VESTIBULOPosition CANINE AND BILATERAL TRANSVERSAL MAXILLARY DEFICIENCY: CASE REPORT**

**Turhan Gürel**, İrem Yolcu Kır, Orhan Çiçek

Zonguldak Bulent Ecevit University

**Aim:** This case report presents the treatment of bilateral maxillary transversal deficiency and crowding with fixed orthodontic mechanics without extraction after rapid maxillary expansion.

**Materials and Methods:** An eleven-year-old male patient who presented to our clinic complaining of crowding of the anterior incisors and a high-positioned canine tooth was evaluated comprehensively from an orthodontic point of view. The evaluation revealed that the patient had skeletal class I (SNA: 81° SNB: 79° ANB: 2°), rotation in the upper left central tooth, vestibuloposition in the upper left canine. In the treatment plan, rapid maxillary expansion followed by fixed orthodontic treatment without extraction was planned. An acrylic type bonded hyrax was placed in the patient's mouth for expansion and activated by screw opening 2 times/day for 10 days. After 6 months, 0.022 inch MBTTM versatile plus fixed mechanics were placed in the patient's mouth. 0.014 NiTi, 0.016 NiTi and 0.016 SS wires were applied respectively. At 0.016 SS wire, a force pair was created with chain elastics to correct the rotation of tooth 21. For tooth 23, a space was obtained with an open coil. Teeth 21 and 23 were bracketed and 0.012 NiTi, 0.014 NiTi, 0.016 NiTi, 0.016 SS, 0.019x0.025 NiTi, 0.019x0.025 SS archwires were used respectively. Essix plate in the maxilla and lingual retainer in the mandible were used for post-treatment retention.

**Results:** Skeletal expansion of the maxilla followed by a combination of the dental and skeletal effects of fixed mechanics brought the upper teeth into the correct position. The patient was successfully treated. Class I skeletal relationship (SNA: 82° SNB: 82° ANB: 0°) was maintained after treatment.

**Conclusion:** The crowding and rotations accompanying bilateral maxillary transversal deficiency can be successfully treated with fixed treatment mechanics following maxillary expansion. Aesthetic expectations desired by the patient can be achieved.



PB114

## İSKELETSEL SINIF III OLGUNUN MULTİDİSİPLİNER YAKLAŞIM İLE TEDAVİSİ

Bedrettin Süleyman Hata<sup>1</sup>, Gülnaz Marşan<sup>1</sup>, Ekin Gazioğlu<sup>2</sup>, Emre Hoccoğlu<sup>3</sup>

<sup>1</sup>İstanbul Üniversitesi, Ortodonti Anabilim Dalı, İstanbul, Türkiye

<sup>2</sup>İstanbul Üniversitesi, Protetik Tedavi Anabilim Dalı, İstanbul, Türkiye

<sup>3</sup>İstanbul Üniversitesi, Plastik Rekonstrüktif ve Estetik Cerrahisi Anabilim Dalı, İstanbul, Türkiye

**Amaç:** Bu vaka raporunun iskeletsel sınıf III maloklüzyonu bulunan 10 yaşındaki bir erkek hastanın ortodonti, cerrahi ve protetik rehabilitasyon iş birliği ile tedavisinin aşamalarını ve sonuçlarını sunmaktır.

**Gereç ve Yöntem:** 10 yıl 2 aylık erkek hasta açık kapanış şikayeti ile kliniğimize başvurmuştur. Yapılan klinik ve radyolojik incelemelerde iskeletsel açık kapanışın eşlik ettiği maksiller retrognatiye bağlı iskeletsel sınıf III ilişki ve hiperdiverjan gelişim paterni, dental sınıf III molar , Sınıf IIkanin ilişkisi, alt yüz yüksekliğinde artış, üst santral dişlerin taravma sonucu kaybı ve gülümsemede karanlık bukkal koridorlar gözlemlenmiştir.

**Tedavi planı:** Ortodontik tedavi ile dişlerin seviyelenip ortognatik cerrahiye hazırlık yapılarak, büyüme ve gelişimin tamamlanması sonrası ortognatik cerrahi planlanmıştır. Tedavi planı; alt ve üst dental arkların sabit ortodonti mekanikleriyle hizalanması, cerrahiye hazırlık ve ortognatik cerrahi ile iskeletsel uyumsuzluğun giderilmesi için LeFort I osteotomi tekniği ile maksiller ilerletme, ortognatik cerrahi ve ortodontik tedavi sonrası eksik dişlerin protetik rehabilitasyonu ve pekiştirme tedavisidir

**Bulgular:** Tedavi sonunda iskeletsel ve dişsel sınıf I kanin ve molar ilişki elde edilmiştir. İdeal sert ve yumuşak doku ilişkisi sağlanmış ve yüz profili iyileştirilmiştir.

**Sonuç:** İskeletsel sınıf III maloklüzyona sahip juvenil hastanın ortodonti ,ortognatik cerrahi ve protetik tedavi iş birliği ile tedavisi multidisipliner olarak başarılı bir şekilde gerçekleşmiştir. Büyüme gelişimi tamamlanmamış iskeletsel sınıf III hastalarda önce ortodontik daha sonra ortognatik cerrahi birlikte protetik tedavi uygulanması yüz estetiğinin iyileştirilmesinde ve çeneler arası ilişkinin düzenlenmesinde oldukça etkili bir tedavi yöntemi olarak gözlenmiştir.



## PB114

### TREATMENT OF A SKELETAL CLASS III CASE WITH A MULTIDISCIPLINARY APPROACH

Bedrettin Süleyman Hata<sup>1</sup>, Gülnaz Marşan<sup>1</sup>, Ekin Gazioğlu<sup>2</sup>, Emre Hoccoğlu<sup>3</sup>

<sup>1</sup>Istanbul University, Department of Orthodontics, Istanbul, Turkey

<sup>2</sup>Istanbul University, Department of Prosthodontics, Istanbul, Turkey

<sup>3</sup>Istanbul University, Department of Plastic Reconstructive and Aesthetic Surgery, Istanbul, Turkey

**Purpose:** This case report presents the stages and results of the treatment of a 10-year-old male patient with skeletal class III malocclusion in cooperation with orthodontics, surgery and prosthetic rehabilitation.

**Materials and Methods:** A male patient aged 10 years and 2 months was admitted to our clinic with a complaint of open bite. In clinical and radiological examinations, skeletal class III relationship and hyperdivergent development pattern due to maxillary retrognathia accompanied by skeletal open bite, dental class III molar, Class II canine relationship, increase in lower face height, loss of upper central teeth due to combing and dark buccal corridors in smiling were observed.

**Treatment plan:** Orthognathic surgery is planned after the completion of growth and development by aligning the teeth with orthodontic treatment and preparing for orthognathic surgery. Treatment plan; It is the alignment of the lower and upper dental arches with fixed orthodontic mechanics, maxillary advancement with the LeFort I osteotomy technique to prepare for surgery and eliminate skeletal incompatibility with orthognathic surgery, prosthetic rehabilitation and reinforcement treatment of missing teeth after orthognathic surgery and orthodontic treatment.

**Results:** At the end of the treatment, skeletal and dental class I canine and molar relationship was achieved. The ideal hard and soft tissue relationship is achieved and the facial profile is improved.

**Conclusion:** The multidisciplinary treatment of a juvenile patient with skeletal class III malocclusion was successfully carried out in cooperation with orthodontics, orthognathic surgery and prosthetic treatment. In skeletal class III patients whose growth development has not been completed, prosthetic treatment, first with orthodontic surgery and then with orthognathic surgery, has been observed to be a very effective treatment method in improving facial aesthetics and regulating the relationship between the jaws.





PB115

**GÖMÜLÜ MAKSİLLER KANIN DIŞIN ORTODONTİK SÜRDÜRME ÖNCESİ CERRAHİ OPERASYONUNA BAĞLI NAZOPALATİN KANALI DESTEKLEYEN KORTİKAL KEMİK FRAKTÜRÜ: BİR VAKA RAPORU**

İsmet Ersalici<sup>1</sup>, Beren Özsoy<sup>1</sup>, Gürkan Ünsal<sup>2</sup>

<sup>1</sup>Yakın Doğu Üniversitesi, Diş Hekimliği Fakültesi, Ortodonti Ana Bilim Dalı, Lefkoşa, KKTC

<sup>2</sup>Yakın Doğu Üniversitesi, Diş Hekimliği Fakültesi, Ağız, Diş ve Çene Radyolojisi, Lefkoşa, KKTC

**Giriş:** Ortodonti ve Oral & Maksillofasiyal Cerrahi uzmanlıklarının sıkça gerçekleştirdiği prosedürlerden biri, gömülü kalmış dişlerin sürdürülmesidir. Gömülü diş, dişlerin beklenen zamanda dental ark içerisine sürememesi olarak tanımlanır. Maksiller kanin dişlerinin palatinalde gömülü kaldığı durumlarda kapalı erüpsiyon, açık erüpsiyon, tünel traksiyon ve açık pencere teknikleri kullanılmaktadır. Cerrahi operasyonlarda piezotom, lazer, çizel, osteotom ve cerrahi frez kullanımı gibi yöntemler uygulanır. Gömülü dişlerin sürdürülmesiyle ilgili komplikasyonlar, dişin pozisyonu, hastanın yaşı ve sağlık durumu, cerrahın deneyimi ve kullanılan ekipmana bağlıdır. Daha yaşlı hastalarda osteoporotik veya sklerotik kemikler, dental ankiloz ve koagülasyon ilaçlarının kullanımı gibi durumlar daha yaygın olduğundan, bu komplikasyonlar genç hastalara göre daha ciddi sonuçlar doğurabilir.

**Olgu Sunumu:** 2021 yılında ortodontik tedavisine başlanan yetişkin hasta, 2024'te kliniğimize tedaviye devam amacıyla başvurmuştur. Hastanın ilk muayenesinde anterior palatal bölgede şiddetli ağrı şikayeti olduğu bildirilmiştir. Klinik muayene sonrası ruga bölgesinde hassasiyet tespit edilmiş, ancak palpasyon ve perküsyon testlerinde bulguya rastlanmamıştır. Konik ışınli bilgisayarlı tomografi (KIBT) görüntüsünde, nazo-palatin kanalını destekleyen kortikal kemikte fraktür ve intermaksiller suturede deviasyon saptanmıştır. Hastanın önceki tedavi süreci hakkında detaylı bilgi, opere eden cerrah tarafından tarafımıza iletilmiştir. Cerrah, maksiller bilateral gömülü kanin dişlerinin çizel kullanılarak yapılan osteotomi ile çıkarıldığını belirtmiştir. Hastanın şikayetlerinin bu operasyondan sonra başlaması, komplikasyonların cerrahi işlem sırasında meydana geldiğini düşündürmektedir.

**Sonuç:** Gömülü diş cerrahi müdahaleleri sonrası oluşabilecek komplikasyonların önemi vurgulanmaktadır. Herhangi bir komplikasyon durumunda hastaya bilgi verilmeli ve acil müdahale yapılmalıdır. Post operatif dönemde hastanın rutin takibi büyük önem taşımaktadır. İyatrojenik komplikasyonlara karşı cerrah ve ortodontistlerin hazırlıklı olması gerekmektedir. Multidisipliner yaklaşım ve etkili komplikasyon yönetimi önem taşımaktadır.



## PB115

### CORTICAL BONE FRACTURE SUPPORTING THE NASOPALATINE CANAL DUE TO SURGICAL OPERATION OF IMPACTED MAXILLARY CANINE BEFORE ORTHODONTIC RETENTION: A CASE REPORT

İsmet Ersalici<sup>1</sup>, Beren Özsoy<sup>1</sup>, Gürkan Ünsal<sup>2</sup>

<sup>1</sup>Near East University, Faculty of Dentistry, Department of Orthodontics, Nicosia, TRNC

<sup>2</sup>Near East University, Faculty of Dentistry, Oral, Dental and Maxillofacial Radiology, Nicosia, TRNC

**Introduction:** One of the most common procedures in Orthodontics and Oral & Maxillofacial Surgery is managing impacted teeth, defined as teeth that fail to erupt into the dental arch at the expected time. Techniques such as closed eruption, open eruption, tunnel traction, and open window are employed for maxillary canine teeth impacted palatally. Surgical methods include piezotome, laser, chisel, osteotome, and surgical drill. Complications from retaining impacted teeth depend on factors like tooth position, patient age and health, surgeon experience, and equipment used. In older patients, conditions such as osteoporotic or sclerotic bones, dental ankylosis, and the use of anticoagulants can lead to more severe complications than in younger patients.

**Case Report:** In 2024, an adult patient who began orthodontic treatment in 2021 presented to our clinic for continuation of treatment. The patient reported severe pain in the anterior palatal region during the initial examination. Clinical examination revealed tenderness in the rugae region, but palpation and percussion tests were unremarkable. Cone beam computed tomography (CBCT) showed a fracture of the cortical bone supporting the naso-palatine canal and deviation of the intermaxillary suture. Detailed information from the operating surgeon revealed that maxillary bilateral impacted canine teeth were removed via osteotomy using a chisel. The onset of the patient's complaints post-operation suggests that the complications arose during the surgical procedure.

**Conclusion:** This case underscores the significance of potential complications following surgical interventions. It is crucial to inform patients of any complications and to perform urgent interventions when necessary. Routine postoperative follow-up is essential. Surgeons and orthodontists must be prepared for iatrogenic complications. A multidisciplinary approach and effective complication management are vital.



## PB116

### GÖMÜLÜ MAKSİLLER SANTRAL DİŞLERİN SABİT ORTODONTİK TEDAVİ İLE SÜRDÜRÜLMESİ: VAKA RAPORU

Deniz Arslan, Orhan Çiçek, Kemalcan Acır

Zonguldak Bülent Ecevit Üniversitesi Diş Hekimliği Fakültesi, Ortodonti Anabilim Dalı, Zonguldak, Türkiye

**Amaç:** Bu vaka raporunda iskeletsel sınıf I maloklüzyona sahip ve her iki maksiller santral kesici dişi de gömülü olan hastanın sabit ortodontik tedavisi sunulmaktadır.

**Materyal ve Metod:** Esas şikayeti ısırma fonksiyonunda zorluk ve üst çenedeki gömülü dişleri olan on bir yaşındaki erkek hastanın intraoral ve radyografik değerlendirmesi sonucu iskeletsel (SNA:74o SNB:72oANB:0o) ve dişsel sınıf I ilişkide olduğu belirlendi. Santral kesici dişlerinden 11 numaralı diş horizontal pozisyonda olup 21 numaralı diş ise vertikal pozisyonda, her iki diş de orta hatta yakın konumda gömülü olarak izlendi. Tedavi planlanmasında gömülü dişlerden 21 numara için doğal erüpsiyonun takip edilmesi düşünülürken 11 numaranın ise cerrahi flep operasyonu ile buton yerleştirilerek sürdürülmesi planlandı. 0.022 slot MBT versatile plus sabit mekanikler 16,12,22,26 numaralı dişlere yerleştirildi. 0.014 NiTi, 0.016 NiTi ark telleri kullanılarak seviyeleme aşaması tamamlandıktan sonra 0,016 SS ark telinde Açıcı Niti coil spring aktivasyonuna başlandı. Ardından 11 numaralı diş için cerrahi flep kaldırılarak buton yerleştirildi. Sabit ortodontik mekanikler yardımıyla sürdürülen sağ üst santral ile doğal erüpsiyonu gözlenen sol üst santral kesici dişler, tedavinin 14. ayında braketlenerek ark içerisine dahil edildi. Dentisyonun tamamlanması ile geriye kalan tüm dişlere braket yerleştirilerek seviyelenme ve hizalanma aşamaları 0.014 NiTi, 0.016 NiTi, 0,016 SS, 0.019/0.025 NiTi, 0.019/0.025 brass posted ark telleri ile sağlandı. Yeterli overjet-overbite ilişkisi elde edildikten sonra retansiyon aşamasında her iki çeneye lingual retainer teller uygulanarak hastanın ortodontik tedavisi tamamlandı.

**Bulgular:** Tedavi sonucunda gömülü pozisyondaki dişler sabit ortodontik mekanikler kullanılarak başarıyla sürdürüldü. Ortodontik tedavi sonrası dişsel sınıf I molar-kanin ilişki ve ideal overjet-overbite ilişkisi sağlandı. Hastanın estetik ve fonksiyonel tüm şikayetleri giderilerek güzel bir gülümseme elde edildi.

**Sonuç:** Birden çok gömülü diş varlığında sabit ortodontik tedavi mekanikleri cerrahi destek ile birlikte başarılı sonuç verebilir. Hastalarda ideal estetik, fonksiyon sağlanabilir, hasta memnuniyeti karşılanabilir.



## PB116

### MANAGEMENT OF IMPACTED MAXILLARY CENTRAL TEETH WITH FIXED ORTHODONTIC TREATMENT: CASE REPORT

Deniz Arslan, Orhan Çiçek, Kemalcan Acır

Zonguldak Bülent Ecevit University Faculty of Dentistry, Department of Orthodontics, Zonguldak, Turkey

**Objective:** This case report presents the fixed orthodontic treatment of a patient with skeletal class I malocclusion and both impacted maxillary central incisors.

**Material-Method:** Intraoral and radiographic evaluation of an eleven-year-old male patient whose main complaint was having difficulty in bite function and impacted teeth in maxilla revealed a skeletal (SNA:74°SNB:72° ANB:0°) and dental class I relationship. Tooth 11 was observed in horizontal position tooth 21 was observed in vertical position, both teeth were impacted and close to the midline. In treatment planning, it was planned to follow natural eruption for tooth 21 and place a button with surgical flap operation for tooth 11. 0.022 slot MBTTM versatile plus fixed mechanics were placed on teeth 16,12,22,26,. After levelling phase was completed using 0.014NiTi, 0.016NiTi archwires, Open niti-coil spring activation was started on 0.016SS archwire stage. Then, surgical flap for tooth 11 was lifted for button placement. Tooth 11, which were maintained with the help of fixed orthodontic mechanics, and tooth 21, which showed natural eruption, were included in arch at 14th month of treatment. With the completion of dentition, brackets were placed on all the remaining teeth and levelling and alignment stages were achieved with 0.014NiTi,0.016NiTi,0.016SS,0.019/0.025NiTi,0.019/0.025 brass-posted archwires. After a sufficient overjet-overbite relationship was obtained, lingual retainer wires were applied to both jaws in retention phase and patient's orthodontic treatment was completed.

**Result:** As a result of treatment, the impacted teeth were successfully maintained using fixed orthodontic appliances. After orthodontic treatment, dental class I molar-canine relationship and ideal overjet-overbite relationship were achieved. All aesthetic and functional complaints of the patient were eliminated and beautiful smile was obtained.

**Conclusion:** In the presence of multiple impacted teeth, fixed orthodontic treatment mechanics can give successful results together with surgical support. Ideal aesthetics, function can be provided and patient satisfaction can be ensured.



PB117

**SINIF III MALOKLUZYONA SAHİP İKİ HASTANIN İKİ FARKLI MAKSİLLER PROTRAKSİYON YÖNTEMİ KULLANILARAK YAPILAN TEDAVİLERİNİN KARŞILAŞTIRILMASI: ALT-RAMEC PROTOKOLÜ İLE BİRLİKTE YÜZ MASKESİ VE ALT-RAMEC PROTOKOLÜ İLE BİRLİKTE İSKELETSEL ANKRAJ**

**Büşra Arısoy Albayrak, Zehra İleri**

Selçuk Üniversitesi Diş Hekimliği Fakültesi Ortodonti Anabilim Dalı

**AMAÇ:** Farklı yöntemlerle maksiler protraksiyon uygulanmış Sınıf III maloklüzyona sahip iki hastanın tedavi sonuçlarını değerlendirmektir.

**OLGU:** 14 yaşındaki iki hasta kliniğimize estetik olmayan görünüm şikayeti ile başvurmuştur. Her iki hastanın klinik ve radyografik muayenelerinde, iskeletsel ve dental Sınıf III maloklüzyon, konkav profil, pozitif denevreze manevrası ve negatif overjet mevcuttu. B.G.'nin sefalometrik değerleri şu şekildeydi: SNA:76,9°, SNB:81,3°, ANB:-4,4°, SnGoGN:27,8°, Mx1-SN:109,6°, IMPA:95,1°; ve 2,4 mm negatif overjet ve 2,7 mm overbite'ı vardı. Ş.Ç.'nin sefalometrik değerleri şu şekildeydi: SNA:82,5°, SNB:88,1°, ANB:-5,6°, SnGoGN:29°, Mx1-SN:112,6°, IMPA:82,2°; ve 1,2 mm negatif overjet ve 4,1 mm overbite'a sahipti. B.G.'nin tedavisi için Alt-RAMEC protokolünü takiben uygulanmış, 750-800 gr ekstraoral kuvvet verilmiştir. Yüz maskesinin toplamda 10 ay kullanılarak takiben sabit ortodontik tedavisine geçilmiştir. Ş.Ç.'ye ise benzer şekilde Alt-RAMEC protokolü uygulanmış ve takiben mandibular kanin bölgeye bilateral olarak yerleştirilen mini vidalardan apareye Sınıf III intermaksiller elastikler kullanılmıştır. Yeterli overjet ve overbite elde edildikten sonra sabit ortodontik tedavisine geçilmiştir.

**BULGULAR:** Her iki hastada da dental ve iskeletsel ölçümlerde anlamlı değişiklikler elde edilmiştir. Alt-RAMEC protokolü ve yüz maskesi tedavisi sonucu sefalometrik analizi; SNA: 80,1°, SNB: 81,3°, ANB: -1,2°, Sn-GoGn: 30,4°, Mx1-SN: 109,4°, IMPA: 89,5°, keserler arası açısı: 130,7° Alt-RAMEC protokolü ve iskeletsel ankraj ile tedavi sonunda sefalometrik analizi; °. SNA: 85°, SNB: 85,8°, ANB: -0,8°, Sn-GoGn: 29,3°, Mx1-SN: 110,4°, IMPA: 86,4°, kesiciler arası açısı: 133,8°.

**SONUÇ:** İki farklı yöntemde de başarılı bir şekilde maksiller protraksiyon sağlanmış ve maksillo-mandibular ilişkiler düzeltilmiştir. Her iki hastada da benzer iskeletsel etkiler görülmekle birlikte iskeletsel ankraj ile tedavi edilen hastada, yüz maskesi uygulanan hastaya göre istenmeyen dental etkiler daha az bulunmuştur.



## PB117

### COMPARISON OF THE TREATMENTS OF TWO PATIENTS WITH CLASS III MALOCCLUSION USING TWO DIFFERENT MAXILLARY PROTRACTION METHODS: FACE MASK WITH THE ALT-RAMEC PROTOCOL AND SKELETAL ANCHORAGE WITH THE ALT-RAMEC PROTOCOL

Büşra Arısoy Albayrak, Zehra İleri

Selçuk University Faculty of Dentistry Department of Orthodontics

**AIM:** To evaluate the results of treatments using two different maxillary protraction methods in two different patients with class III malocclusion.

**MATERIALS:** Two 14-year-old patients applied for treatment at our clinic with the chief complaint of unaesthetic appearance. Clinical and radiographic examinations of the both patients had skeletal and dental Class III malocclusions, concave profile, positive De Névrezé maneuver and negative overjet. The cephalometric values of B.G were as follows: SNA:76.9°, SNB:81.3°, ANB:-4.4°, SnGoGN:27.8°, Mx1-SN:109.6°, IMPA:95.1°; and he had 2.4 mm negative overjet and 2.7 mm overbite. The cephalometric values of the Ş.Ç. were as follows: SNA:82.5°, SNB:88.1°, ANB:-5.6°, SnGoGN:29°, Mx1-SN:112.6°, IMPA:82.2°; and she had 1.2mm negative overjet and 4.1mm overbite. For the treatment of B.G. , face mask was applied following the Alt-RAMEC protocol and 750-800 grams of extraoral force was given. After using the RHG appliance for a total of 10 months, fixed orthodontic treatment was started. Similarly, Alt-RAMEC protocol was applied to Ş.Ç. and then Class III intermaxillary elastics were used in the appliance through mini screws placed bilaterally in the mandibular canine region. After adequate overjet and overbite were achieved, fixed orthodontic treatment was started.

**RESULTS:** Significant changes were observed in dental and skeletal measurements in both patients. Posttreatment cephalometric values of the B.G. were as follows: SNA:80.1°, SNB:81.3°, ANB:-1.2°, SnGoGN:30.4°, Mx1-SN:109.4°, IMPA:89.5°. Posttreatment cephalometric values of the Ş.Ç. were as follows: SNA:85°, SNB:85.8°, ANB:-0.8°, SnGoGN:29.3°, Mx1-SN:110.4°, IMPA:86.4.

**CONCLUSIONS:** In two different methods, maxillary protraction was successfully achieved and maxillo-mandibular relationships were corrected. Although similar skeletal effects were observed in both patients, undesirable dental effects were found to be significantly less in the patient treated with skeletal anchorage than in the patient treated with a face mask.



## PB118

### GÖMÜLÜ KANIN DIŞ VE TRANSVERSAL MAKSİLLER DARLIĞIN ORTODONTİK TEDAVİSİ: VAKA RAPORU

Turhan Gürel, Orhan Çiçek

Zonguldak Bülent Ecevit Üniversitesi

**Amaç:** Bu vaka raporunda maksiller transversal darlığı ve gömülü kanin dişi bulunan hastanın hızlı maksiller ekspansiyon aygıtı ile genişletilmesi sonrası sabit ortodontik aygıtlar ile tedavisi sunulmaktadır.

**Materyal ve Metod:** Esas şikayeti çapraz kapanışları, gömülü dişi ve alt ön kesici dişler arasındaki çapraşıklık olan on beş yaşındaki kız hasta ortodontik açıdan kapsamlı şekilde değerlendirildi. Alınan radyografik kayıtlar ve yapılan klinik incelemeler sonucunda, hastanın iskeletsel sınıf I (SNA: 82° SNB: 82° ANB: 0°) ilişkiye sahip olduğu, çapraz kapanışların eşlik ettiği transversal maksiller darlık ve üst sağ kanin dişinin (13 no) gömülü kaldığı belirlendi. Tedavi planlanmasında maksillanın ekspansiyonu sonrası gömülü dişin sürdürülmesi ve çapraşıklıkların çözülmesi için sabit ortodontik aygıtlar tercih edildi. Bantlı Hyrax üst çene ekspansiyonu için ağıza yerleştirildi. Genişletme vidası 2 kez/gün olacak şekilde 8 gün boyunca aktive edildi. Hyrax retansiyon amaçlı 6 ay ağızda tutuldu. Bir sonraki seans MBTTM versatile plus sabit mekanikler uygulandı. 0.014 NiTi ark telini takiben 0.016 NiTi, 0.016 SS tellerine geçildi. 0.016 SS teline gelindiğinde cerrahi flep operasyonu ile gömülü dişe ortodontik ataçman yerleştirildi. 13 no'lu diş double ark mekaniği kullanılarak, 0.012 NiTi ark teli ile ark içine dahil edildi. Kanin diş braketlendi ve tekrar sırasıyla 0.014 NiTi 0.016 NiTi, 0.016 SS, 0.019x0.025 NiTi, 0.019x0.025 SS ark telleri kullanıldı. Tedavi tamamlandıktan sonra retansiyon aşamasında alt ve üst çenede sabit lingual retainer kullanıldı.

**Bulgular:** Hastada uygulanan genişletme aygıtı ve sabit mekaniklerle çapraz kapanışlar düzeltildi. İdeal overjet, overbite, diş dudak estetiği sağlandı. Tedavi sonunda dişsel ve iskeletsel sınıf I ilişki (SNA: 83° SNB: 82° ANB: 0°) korundu.

**Sonuç:** Maksiller transversal darlığa eşlik eden çapraz kapanışlarda ve gömülü diş varlığında üst çene genişletmesini takiben uygulanan sabit tedavi mekanikleri başarılı sonuç verebilir. Hastalarda ideal estetik, fonksiyon sağlanabilir, hasta memnuniyeti karşılanabilir.



## PB118

### ORTHODONTIC TREATMENT OF IMPACTED CANINE TOOTH AND TRANSVERSE MAXILLARY DEFICIENCY: CASE REPORT

Turhan Gürel, Orhan Çiçek

Zonguldak Bulent Ecevit University

**Aim:** This case report presents the treatment of a patient with maxillary transversal deficiency and impacted canine tooth with fixed orthodontic appliances after expansion with a rapid maxillary expansion appliance.

**Materials and Methods:** A fifteen-year-old female patient whose main complaint was crossbites, impacted tooth and crowding between the lower incisors was evaluated comprehensively from an orthodontic point of view. As a result of the examinations, it was determined that the patient had a skeletal class I (SNA: 82° SNB: 82° ANB: 0°) relationship, transversal maxillary deficiency accompanied by crossbites and an impacted canine tooth. In the treatment planning, fixed orthodontic appliances were preferred to expose the impacted tooth after maxillary expansion and to eliminate crowding. The banded Hyrax was placed in the mouth for expansion and activated 2 times/day for 8 days. Hyrax was kept in the mouth for 6 months for retention. MBTTM versatile plus fixed mechanics were applied in the next session. 0.014, 0.016 Niti and 0.016 SS archwires were applied respectively. In 0.016 SS wire, orthodontic attachment was placed on the impacted tooth. Canine tooth was included in the arch using double arch mechanics. The canine tooth were bracketed and 0.014 NiTi, 0.016 NiTi, 0.016 SS, 0.019x0.025 NiTi, 0.019x0.025 SS archwires were used respectively. In the retention phase, fixed lingual retainers were used in the upper and lower jaws.

**Results:** The patient's crossbites were corrected with an expansion device and fixed mechanics. Ideal overjet, overbite and tooth-lip aesthetics were achieved. At the end of the treatment, dental and skeletal class I relationship (SNA: 83° SNB: 82° ANB: 0°) was maintained.

**Conclusion:** In crossbites accompanying maxillary transversal deficiency and in the presence of impacted tooth, fixed treatment mechanics applied following maxillary expansion can give successful results. Ideal aesthetics and function can be achieved.





XIX. Uluslararası Türk Ortodonti Derneği Kongresi

Herkes için Dijital Ortodonti  
Klinik Uygulamalarda İpuçları ve Yenilikler

XIX<sup>th</sup> International Congress of Turkish Orthodontic Society  
Digital Orthodontics For Everyone  
Tips & Trends in Clinical Practice

02-06 Kasım / November 2024

Susesi Luxury Resort, Belek-Antalya



**PB120**

## **YETİŞKİN HASTADA HYRAX RME APAREYİ İLE İSKELETSEL TRANSVERSAL GENİŞLETME - OLGU SUNUMU**

**Simay Arı, Kezban Tekgül Özel**

İstanbul Medipol Üniversitesi Diş Hekimliği Fakültesi Ortodonti Anabilim Dalı, İstanbul

**AMAÇ:** Bu posterde maksiller darlığa sahip yetişkin bir hastada kortikotomi işlemi uygulanmadan yapılan bantlı hızlı üst çene genişletmesi (RME) ile ilgili bir olgu sunulmaktadır.

**GEREÇ VE YÖNTEM:** Kronolojik yaşı 29 yıl 7 ay olan bir kadın hasta kliniğimize başvurmuştur. Yapılan klinik muayenede hastanın dil itimi, parmak emme gibi herhangi bir kötü alışkanlığı olmadığı, yüzünde asimetri bulunmadığı, profil yapısının konveks olduğu ve gummy smile'ı bulunduğu tespit edilmiştir. Üst orta hattının yüz orta hattına göre 1 mm solda, alt orta hattının yüz orta hattına göre 1 mm sağda olduğu tespit edilmiştir. İskeletsel ve dişsel sınıf II malokluzyona sahip hastada overjet 13 mm, overbite 4 mm olarak ölçülmüştür. Tedavi planında öncelikle üst çenenin transversal genişletilmesi için cerrahi olmayan yolların denenmesi planlanmıştır. Genişletme sürecinin (48 çeyrek tur) ardından hastada transversal genişletme başarı ile elde edilmiş olup sutura palatina mediada açılma ile birlikte orta hatta 2 mm'lik bir diastema olduğu gözlenmiştir. 6 aylık pekiştirme dönemi sonrasında hastanın sabit tedavisi kliniğimizde devam etmektedir.

**BULGULAR:** Model analizlerine göre transversal düzlemde molarlar arasında 4.2 mm, kaninler arasında ise 2.3 mm genişleme elde edildiği tespit edilmiştir. Model ölçümlerinde alt dişlerde herhangi önemli bir değişiklik görülmemiştir. Maksillada iskeletsel genişletme elde edilmiş, ekspansiyon ile elde edilen yer kullanılarak dişlerin seviyelenme ve hizalanması planlanmıştır.

**SONUÇ:** Erişkin hastalarda öncelikli olarak kortikotomi işlemine başvurmadan önce RME apareyi ile ekspansiyon denenebileceği ve her bireyde olmasa da bazı bireylerde bu prosedürün başarılı olabileceği gösterilmiştir.



XIX. Uluslararası Türk Ortodonti Derneği Kongresi

Herkes için Dijital Ortodonti  
Klinik Uygulamalarda İpuçları ve Yenilikler

XIX<sup>th</sup> International Congress of Turkish Orthodontic Society

Digital Orthodontics For Everyone  
Tips & Trends in Clinical Practice

02-06 Kasım / November 2024

Susesi Luxury Resort, Belek-Antalya



**PB120**

**SKELETAL TRANSVERSAL EXPANSION WITH HYRAX RME APPLIANCE IN AN ADULT PATIENT - CASE REPORT**

**Simay Arı, Kezban Tekgül Özel**

Istanbul Medipol University Faculty of Dentistry, Department of Orthodontics, Istanbul

**AIM:** This poster presents a case report of banded rapid maxillary expansion (RME) without corticotomy in an adult patient with maxillary deficiency.

**MATERIALS – METHODS:** A female patient with a chronologic age of 29 years and 7 months presented to our clinic. In the clinical examination, it was determined that the patient did not have any bad habits such as tongue thrusting and finger sucking, there was no asymmetry in her face, her profile structure was convex and she had a gummy smile. The upper midline is 1 mm to the left of the facial midline and the lower midline is 1 mm to the right of the facial midline. The patient with skeletal and dental class II malocclusion had an overjet of 13 mm and an overbite of 4 mm. In the treatment plan, it was planned to first try non-surgical ways for transversal expansion of the upper jaw. After the expansion process (48 quarter-rounds), transversal expansion was successfully achieved and a 2 mm diastema was observed in the midline with an opening in the sutura palatina media. After a 6-month retention period, the patient's fixed treatment continues in our clinic.

**RESULTS:** It was determined by the model analysis that the increase in intermolar and intercanine widths were 4.2 mm and 2.3 mm respectively. There was no significant change in lower teeth in model measurements. Skeletal expansion of the maxilla was obtained, and the leveling and alignment of the teeth was planned using the space obtained with the expansion.

**CONCLUSION:** In adult patients, it has been shown that expansion with the RME appliance can be attempted before resorting to corticotomy and that this procedure can be successful in some, but not all, individuals.



## PB121

### AŞIRI PROKLİNE OLMUŞ ÜST SANTRAL DİŞE SAHİP HASTANIN EYELET KULLANILARAK TEDAVİSİ: VAKA RAPORU

Umut Cesur, Resul Altınışik, Ali Altuğ Bıçakçı

Tokat Gaziosmanpaşa Üniversitesi Diş Hekimliği Fakültesi Ortodonti Anabilim Dalı

**AMAÇ:** Bu çalışmanın amacı, aşırı proklİne olmuş santral diş eyelet kullanılarak ve üst 1. premolar dişleri çekilerek tedavi edilen bir olguyu sunmaktır.

**BULGULAR:** 18 yaşında kız hasta sol üst santral dişinin çok önde olması ve sol alt 1. molar dişinin olduğu yerdeki boşluk şikayetiyle kliniğimize başvurmuştur. Hastanın yapılan ağız içi muayenesinde sağ tarafta sınıf 2 molar ve kanin ilişki, sol tarafta sınıf 2 kanin ilişki ve molar ilişkiden söz edilemediği bulunmuştur. Hasta anamnezinde sol alt 1. molar dişinin çürük sebebiyle 1 sene önce çekildiği öğrenilmiştir. Alt çenede 4.5 mm yer gereksinimi, üst çenede 8.3 mm yer gereksinimi ve artmış overbite mevcuttur. Hastanın alt orta hattı yerinde, üst orta hattı sol santralin mezialindedir. Radyolojik muayenesinde sol alt 1. molar dişinin bulunmadığı saptanmıştır. Sefalometrik değerlendirmeye göre SNA: 80° SNB: 76,9° ANB: 3.2° GoGN-SN: 27° U1-SN: 123.8° IMPA: 93.2° dir.

**GEREÇ VE YÖNTEM:** Hastanın üst 1. premolar dişleri çekilmiş ve sol üst santral dişinin palatinaline eyelet yapılıp 0.12 Ni-Ti tel ile tedavisine başlanmıştır. Eyelet bir seans sonra çıkartılmış, sağ üst santral ve sol üst lateral arasına hafif aktif open-coil verilmiştir. Sonraki seans üst sağ ve sol kanin dişin kökünü distale almak için 0.16 Ni-Ti telde uprighter takılmıştır. Bir seanslık uprighter kullanımından sonra 0.16 Ni-Ti telde sağ üst santral diş için overlay yapılarak diş ark içerisine alınmıştır. Sol alt 2. molar mezialize edilmiştir. Tedavi 32 ay sürmüştür.

**SONUÇ:** Tedavi sonunda çapraşıklık giderilmiş, ideal overjet ve overbite sağlanmış ve orta hat sapması düzeltilmiştir.



## PB121

### TREATMENT OF A PATIENT WITH EXCESSIVELY PROCLINED UPPER CENTRAL INCISOR USING EYELET: CASE REPORT

Umut Cesur, Resul Altınışik, Ali Altuğ Bıçakçı

Tokat Gaziosmanpaşa University Faculty Of Dentistry Department of Orthodontics

**AIM:** The aim of this study is to present a case that was treated by using an eyelet on over-proclined central tooth and extracting the upper first premolar teeth.

**FINDINGS:** An 18-year-old female patient presented to our clinic with complaints of left upper central incisor being proclined and a gap at left posterior region. Intraoral examination revealed Class II molar and canine relationships on the right side, and Class II canine relationship on the left side with no molar relationship assessable. Her left lower first molar had been extracted one year prior. There was a requirement of 4.5 mm space in the lower and 8.3 mm in the upper jaw, with an increased overbite. The patient's lower midline was aligned, but the upper midline was shifted to the mesial. Radiological examination confirmed the absence of the left lower first molar. Cephalometric analysis showed the following measurements: SNA: 80°, SNB: 76.9°, ANB: 3.2°, GoGN-SN: 27°, U1-SN: 123.8°, IMPA: 93.2°.

**MATERIALS AND METHODS:** The patient's upper first premolar teeth were extracted, and an eyelet was placed palatally to the left upper central incisor, starting the treatment with a 0.12 Ni-Ti wire. The eyelet was removed in the next session, and a light active open-coil was applied between the right upper central and left upper lateral incisors. Next session, an uprighter was used on a 0.16 Ni-Ti wire. After one session of using the uprighter, an overlay was applied to the right upper central incisor on a 0.16 Ni-Ti wire to move the tooth into the arch. The left lower second molar was mesialized. The treatment lasted 32 months.

**CONCLUSION:** At the end of the treatment, crowding was eliminated, ideal overjet and overbite were achieved, and midline deviation was corrected.



PB123

## ERİŞKİN İSKELETSEL SINIF II OLGUDA ORTODONTİK VE ORTOGNATİK CERRAHİ YAKLAŞIM

Bedrettin Süleyman Hatay, Öykü Naz Turan

İstanbul Üniversitesi

**Amaç:** Bu vaka raporunun amacı maksiller darlık ile birlikte iskeletsel sınıf II malokluzyonu bulunan 17 yaşındaki bir erkek hastanın ortodonti ve cerrahi iş birliği ile tedavisinin aşamalarını ve sonuçlarını sunmaktır.

**Gereç ve Yöntem:** 17 yıl 3 aylık erkek hasta alt çenesinin geride bulunması şikayeti ile kliniğimize başvurmuştur. Yapılan klinik ve radyolojik incelemelerde maksiller darlık ve mandibular retrognati bağlı iskeletsel sınıf II ilişki ve açık kapanış, hiperdiverjan gelişim paterni, dental sınıf II molar ve kanin ilişkisi ,posterior çapraz kapanış, alt yüz yüksekliğinde artış, incompetent alt ve üst dudak ile gülümsemede karanlık bukkal koridorlar gözlemlenmiştir.

**Tedavi planı:** cerrahi destekli üst çene genişletmesinden sonra alt ve üst dental arkların sabit ortodonti mekanikleriyle dekompanzasyonların çözülmesi, ortognatik cerrahi aşamasında bimaksiller osteotomiyle iskeletsel uyumsuzluğun giderilmesi için LeFort I osteotomi tekniği ile maksiller gömme, bisagital split osteotomisi ile mandibular ilerletme ve cerrahi sonrası ortodontik tedavi ile ideal okluzyon sağlandıktan sonra sabit retansiyon şeklinde uygulanmıştır.

**Bulgular:** Tedavinin başında, hastanın SNA değeri 81°, SNB 74°, Witts 8 ve SnGoGn açısı 43° idi. Tedavinin sonunda, değerlerin SNA 82°, SNB 79°, Witts 1 ve SnGoGn 36° olduğu gözlemlenmiştir. Tedavi sonunda iskeletsel ve dişsel sınıf I kanin ve molar ilişki elde edilmiştir. İdeal sert ve yumuşak doku ilişkisi sağlanmış ve yüz profili iyileştirilmiştir.

**Sonuç:** İskeletsel sınıf II malokluzyona sahip yetişkin hastanın ortodonti ve cerrahi iş birliği ile tedavisi başarılı bir şekilde gerçekleşmiştir. Büyüme gelişimi tamamlanmış iskeletsel sınıf II hastalarda ortodontik tedavi ile birlikte ortognatik cerrahi uygulanması yüz estetiğinin iyileştirilmesinde ve çeneler arası ilişkinin düzenlenmesinde oldukça etkili bir tedavi yöntemi olarak gözlenmiştir.



## PB123

### ORTHODONTIC AND ORTHOGNATHIC SURGICAL APPROACH IN AN ADULT SKELETAL CLASS II CASE

Bedrettin Süleyman Hatay, Öykü Naz Turan

Istanbul University

**Objective:** The aim of this case report is to present the stages and outcomes of the treatment with orthodontic and surgical collaboration in a 17-year-old male patient with skeletal Class II malocclusion accompanied by maxillary constriction.

**Patient and Methods:** A 17-year and 3-month-old male patient presented to our clinic with a complaint of mandibular retrusion. Clinical and radiological examinations revealed skeletal Class II relationship due to maxillary constriction and mandibular retrognathia, open bite, hyperdivergent growth pattern, dental Class II molar and canine relationship, posterior crossbite, increased lower facial height, and incompetent upper and lower lips with dark buccal corridors observed during smiling. The treatment plan consisted of surgical-assisted maxillary expansion followed by resolution of decompensations with fixed orthodontic mechanics for both upper and lower dental arches, correction of skeletal discrepancy with LeFort I osteotomy technique for maxillary impaction, mandibular advancement with bilateral sagittal split osteotomy during orthognathic surgery, and post-surgical orthodontic treatment followed by application of fixed retention after achieving ideal occlusion.

**Results:** At the beginning of the treatment, the patient had an SNA value of 81°, SNB of 74°, Witts of 8, and SnGoGn angle of 43°. At the end of the treatment, it was observed that the values were SNA 82°, SNB 79°, Witts 1, and SnGoGn 36°. At the end of treatment, skeletal and dental Class I canine and molar relationships were achieved. Ideal hard and soft tissue relationships were established, and the facial profile was improved.

**Conclusion:** The treatment of adult patients with skeletal Class II malocclusion through orthodontic and surgical collaboration was successfully carried out. Adult patients with Class II malocclusion, the combination of orthodontic treatment and orthognathic surgery has been observed to be highly effective in improving facial aesthetics and regulating interjaw relationships.



## PB124

### JUVENİL İSKELETSEL SINIF III OLGUDA ORTOPEDİK VE ORTODONTİK YAKLAŞIM

Öykü Naz Turan, Bedrettin Süleyman Hatay

İstanbul Üniversitesi, Ortodonti Anabilim Dalı

**Amaç:** Bu vaka raporunun amacı juvenil iskeletsel sınıf III malokluzyonu bulunan 7 yaşındaki bir erkek hastanın ortopedik ve ortodonti iş birliği ile tedavisinin aşamalarını ve sonuçlarını sunmaktır.

**Birey ve Yöntem:** 7 yıl 2 aylık erkek hasta üst çenesi geride bulunması şikayeti ile kliniğimize başvurmuştur. Yapılan klinik ve radyolojik incelemelerde maksiller retrognatiye bağlı iskeletsel sınıf III ilişki ve hipodiverjan gelişim paterni, dental sınıf III molar ve kanin ilişki, maksiller hipoplazi ve anterior çapraz kapanış, alt yüz yüksekliğinde azalma, retroşelik üst dudak ile gülümsemede karanlık bukkal koridorlar gözlemlenmiştir. Tedavi planı; ortodontik tedavi öncesi ortopedik yüz maskesi ile üst çenenin anteriorda konumlandırılması ve daha sonrasında sabit ortodonti mekanikleriyle alt-üst dental arkların seviyelenmesi ve sürececek dişlere yer hazırlanması ile ideal okluzyon sağlandıktan sonra sabit retansiyon şeklinde uygulanmıştır.

**Bulgular:** Tedavinin başında, hastanın SNA değeri 77°, SNB 79°, Witts -4 ve SnGoGn açısı 36° idi. Tedavinin sonunda, değerlerin SNA 81°, SNB 80°, Witts 1 ve SnGoGn 36° olduğu gözlemlenmiştir. Tedavi sonunda iskeletsel ve dişsel sınıf I kanin ve molar ilişki elde edilmiştir. İdeal sert ve yumuşak doku ilişkisi sağlanmış ve yüz profili iyileştirilmiştir.

**Sonuç:** İskeletsel sınıf III malokluzyona sahip juvenil hastanın ortopedik ve ortodontik yaklaşım işbirliğiyle tedavisi başarılı bir şekilde gerçekleşmiştir. Büyüme gelişimi tamamlanmamış iskeletsel sınıf III hastalarda ortodontik tedavi ile birlikte ortopedik tedavi uygulanması yüz estetiğinin iyileştirilmesinde ve çeneler arası ilişkinin düzenlenmesinde oldukça etkili bir tedavi yöntemi olarak gözlenmiştir.



XIX. Uluslararası Türk Ortodonti Derneği Kongresi

Herkes için Dijital Ortodonti  
Klinik Uygulamalarda İpuçları ve Yenilikler

XIX<sup>th</sup> International Congress of Turkish Orthodontic Society

Digital Orthodontics For Everyone  
Tips & Trends in Clinical Practice

02-06 Kasım / November 2024

Susesi Luxury Resort, Belek-Antalya



**PB124**

## **ORTHOPEDIC-ORTHODONTIC APPROACH IN AN JUVENILE SKELETAL CLASS III CASE**

**Öykü Naz Turan, Bedrettin Süleyman Hatay**

Istanbul University, Department of Orthodontics

**Aim:** The aim of this case report is to present the stages and outcomes of the orthopedic and orthodontic treatment in collaboration for a 7-year-old male patient with juvenile skeletal Class III malocclusion.

**Subject-Method:** A 7-year and 2-month-old male patient presented to our clinic with a complaint of retrognathic upper jaw. Clinical and radiological examinations revealed skeletal Class III relationship due to maxillary retrognathism, hypodivergent growth pattern, dental Class III molar and canine relationship, maxillary hypoplasia, anterior crossbite, decreased lower facial height, and dark buccal corridors observed during smiling. The treatment plan consisted of pre-orthodontic orthopedic therapy with a facial mask to position the upper jaw anteriorly, followed by leveling of the upper and lower dental arches with fixed orthodontic mechanics and preparation of spaces for permanent teeth, and finally applied in the form of fixed retention after achieving ideal occlusion.

**Results:** At the end of treatment, skeletal and dental Class I canine and molar relationships were achieved. Ideal hard and soft tissue relationships were established, and the facial profile was improved.

**Conclusion:** The treatment of juvenile patients with skeletal Class III malocclusion through a collaborative orthopedic and orthodontic approach was successfully carried out. In skeletally immature patients with Class III malocclusion, the combination of orthodontic and orthopedic treatment has been observed to be highly effective in improving facial aesthetics and regulating interjaw relationships.





XIX. Uluslararası Türk Ortodonti Derneği Kongresi

Herkes için Dijital Ortodonti  
Klinik Uygulamalarda İpuçları ve Yenilikler

XIX<sup>th</sup> International Congress of Turkish Orthodontic Society  
Digital Orthodontics For Everyone  
Tips & Trends in Clinical Practice

02-06 Kasım / November 2024

Susesi Luxury Resort, Belek-Antalya



**PB125**

## **SINIF II SUBDİVİZYON MALOKUZYONU OLAN HASTANIN HERBST APAREYİ İLE TEDAVİSİ**

Tuğba Çarkacı, Buket Pala Mutlu, **Sibel Şimşek**

Karadeniz Teknik Üniversitesi

**Amaç:** Bu olgu sunumu sınıf II subdivizyon ve maksiller darlığı bulunan hastada rapid maksiller ekspansiyonlu herbst ile tedavisini anlatmayı amaçlamaktadır.

**Olgu:** Kliniğimize başvuran kronolojik yaşı 13 yıl 1 ay olan kadın hastanın sol tarafta sınıf II malokluzyonu bulunmaktadır. Bilateral maksiller darlığı bulunan hastanın 5 mm overjet ve 2 mm overbite'ı bulunmaktadır. Hastaya üst çene genişletmesi ve sabit fonksiyonel uygulaması planlanmıştır. Herbst ve maksiller ekspansiyon uygulamasının ardından sabit tedavi uygulanan hastanın tedavisi 25 ayda tamamlanmıştır.



XIX. Uluslararası Türk Ortodonti Derneği Kongresi

Herkes için Dijital Ortodonti  
Klinik Uygulamalarda İpuçları ve Yenilikler

XIX<sup>th</sup> International Congress of Turkish Orthodontic Society

Digital Orthodontics For Everyone  
Tips & Trends in Clinical Practice

02-06 Kasım / November 2024

Susesi Luxury Resort, Belek-Antalya



**PB125**

## **TREATMENT OF A PATIENT WITH CLASS II SUBDIVISION MALOCCLUSION WITH HERBST APPLIANCE**

Tuğba Çarkacı, Buket Pala Mutlu, **Sibel Şimşek**

Karadeniz Technical University

**Aim:** The aim of this case report is to present the treatment of a patient with Class II subdivision and maxillary transverse deficiency using rapid maxillary expansion and Herbst appliance.

**Case:** A 13-year and 1-month-old female patient presented to our clinic with Class II malocclusion on the left side. The patient had bilateral maxillary transverse deficiency, 5 mm overjet, and 2 mm overbite. A treatment plan including maxillary expansion and fixed functional appliance was devised. After the application of Herbst and maxillary expansion, the patient's fixed treatment was completed in 25 months.



XIX. Uluslararası Türk Ortodonti Derneği Kongresi

Herkes için Dijital Ortodonti  
Klinik Uygulamalarda İpuçları ve Yenilikler

XIX<sup>th</sup> International Congress of Turkish Orthodontic Society  
Digital Orthodontics For Everyone  
Tips & Trends in Clinical Practice

02-06 Kasım / November 2024

Susesi Luxury Resort, Belek-Antalya



**PB126**

## **TÜRK ORTODONTİSTLERİN FONKSİYONEL ORTOPEDİK TEDAVİYE YAKLAŞIMININ DEĞERLENDİRİLMESİ**

**Seda Açıkgöz** , Aynur Aras

Ege Üniversitesi Diş Hekimliği Fakültesi

Bu çalışmanın amacı; Türk ortodontistlerin fonksiyonel ortopedik tedavi uygulayıp uygulamadığını, uyguluyorlar ise hangi vaka gruplarında hangi fonksiyonel aparey tipini tercih ettiklerini, tedavi süreci ve sonuçları ile ilgili hangi tecrübeleri elde ettiklerini araştırmaktır. Çalışma online anket çalışmasıdır. Türk Ortodonti Derneği aracılığı ile 2195 kişiye mail yoluyla online anket iletilmiştir. Anket 30 tane çoktan seçmeli sorudan oluşmaktadır. Soruların ilk 5'i katılımcının cinsiyeti, yaşı, mesleki deneyim yılı, eğitim durumu, çalıştığı kurum gibi kişisel sorulardır. 25 tanesi ise fonksiyonel ortopedik tedavi ile alakalı mesleki tercih ve tecrübe sorularıdır. Tanımlayıcı veriler frekans ve yüzde oranı ile demografik özellikler ve fonksiyoneltedavilere yaklaşım arasındaki ilişkiler ise ki-kare analizi ile saptanmıştır. Çalışmaya dahil olan katılımcı yüzdesi %7,3'dür. Katılımcılar en çok Sınıf II division 1 ve 2 vakalarında fonksiyonel ortopedik tedavi uygulamaktadır (%44,4). Büyüme-gelişim evresini tespit yöntemi, HFA'lerin mandibular büyüme üzerine olan etkisi, açık kapanışta kullanılan HFA türü, HFA ile tedavi süresi, SFA tedavisini tercih edip etmedikleri, Sınıf II'de tercih edilen SFA tipi ve tercih sıraları ve SFA tedavisinde kullanılan yardımcı yöntemler katılımcıların yaş gruplarına göre farklılıklar gösterdi ( $p<0,05$ ). Büyüme-gelişim evresini tespit yönteminde, HFA'lerin mandibular büyüme üzerine olan etkisinde, Sınıf II'de tercih edilen SFA tipinde ve fonksiyonel tedavi seçeneğini etkileyen faktörlerde katılımcıların mesleki deneyim sürelerine göre farklılıklar belirlendi ( $p<0,05$ ). Hareketli fonksiyonel ve sabit fonksiyonel tedavi tercih edip etmedikleri, HFA'lerin mandibular büyüme üzerine olan etkisi, üst çene genişletme protokolü ve SFA tedavisini tercih edip etmedikleri katılımcıların ortodonti eğitim düzeylerine göre farklılıklar gösterdi ( $p<0,05$ ). Katılımcıların yaşına, mesleki deneyim süresine, eğitim düzeyine göre şeffaf plaklar ile fonksiyonel tedavi tercihleri farklılıklar gösterdi ( $p<0,05$ ). HFA ve SFA'ler en fazla Sınıf II vakalarda kullanılmaktadır. Vakaların büyüme-gelişim evresine büyük oranda dikkat edilmekte fakat değerlendirilen yöntem farklılık göstermektedir. HFA'ler SFA'lerden daha fazla tercih edilmektedir. Sınıf II vakalarda çoğunluğun tercih ettiği hareketli fonksiyonel aparey twinblok olurken Sınıf III ve açık kapanış vakalarında büyük çoğunluk fonksiyonel tedavi uygulamamaktadır.



XIX. Uluslararası Türk Ortodonti Derneği Kongresi

Herkes için Dijital Ortodonti  
Klinik Uygulamalarda İpuçları ve Yenilikler

XIX<sup>th</sup> International Congress of Turkish Orthodontic Society

Digital Orthodontics For Everyone  
Tips & Trends in Clinical Practice

02-06 Kasım / November 2024

Susesi Luxury Resort, Belek-Antalya



**PB126**

## **EVALUATION OF TURKISH ORTHODONTISTS APPROACH TO FUNCTIONAL ORTHOPEDIC TREATMENT**

**Seda Açıkgöz, Aynur Aras**

Ege University Faculty of Dentistry

The purpose of this study; The aim is to investigate whether Turkish orthodontists apply functional orthopedic treatment, if so, which functional appliance type they prefer in which case groups, and what experience they have gained regarding the treatment process and results. The study is an online survey study. An online survey was sent to 2195 people via e-mail through the Turkish Orthodontic Association. The survey consists of 30 multiple choice questions. The first 5 of the questions are personal questions such as the participant's gender, age, years of professional experience, educational status, and the institution they work for. 25 of them are professional preference and experience questions related to functional orthopedic treatment. The relationships between descriptive data, frequency and percentage, and demographic characteristics and approach to functional treatments were determined by chi-square analysis. The percentage of participants included in the study is 7.3%. Participants mostly apply functional orthopedic treatment in Class II division 1 and 2 cases (44.4%). The method of determining the growth-development stage, the effect of HFAs on mandibular growth, the type of HFA used in open bite, the duration of treatment with HFA, whether they prefer SFA treatment or not, the type of SFA preferred in Class II and their order of preference, and the auxiliary methods used in the treatment of SFA. showed differences according to the age groups of the participants ( $p < 0.05$ ). HFAs and SFAs are most used in Class II cases. Great attention is paid to the growth-development phase of the cases, but the method evaluated varies. HFAs are more preferred than SFAs. In Class II cases, the removable functional appliance preferred by the majority is twinblock, while in Class III and open bite cases, the majority do not apply functional treatment.



PB127

## ORTODONTİK TEDAVİDE ORTODONTİSTLERİN ÇEKİM KARARINI ETKİLEYEN DURUMLAR

Halime Ertürk Demirkıran

Ege Üniversitesi Diş hekimliği fakültesi

**Amaç:** Ortodontide tedavi amacıyla diş çekimi kararı, tedavi planlama aşamasında ortodontistlerin sık karşılaştığı konulardan biridir. Zamanla gelişen tanı yöntemleri, değişen estetik algısı ve bunların etkisi ile farklılaşan tedavi hedefleri ortodontik çekim kararını etkileyen durumları oluşturmaktadır. Ortodontide tanı ve tedavi planlama süreci; maloklüzyon ve dentofasiyal anomalilerin tanımlanması, problemin etiyojisinin tespiti, tedavi hedeflerinin belirlenmesi ve bu hedeflere ulaşmak için bir tedavi planı tasarlanmasıdır. Ortodontik tedavide ilk düşünce, hekimin dişleri nereye yerleştirmek istediğine karar vermek olmalıdır. Tedaviye başlamadan önce anatomik, fizyolojik ve fonksiyonel sınırlamalar, biyomekanik prensipler, hasta iş birliği ve memnuniyeti ile tedavi süresi gibi çeşitli faktörlere dayanan gereklilikler incelenmelidir. Bir terapötik tedavi yaklaşımını diğer tedavi seçeneğine tercih etmeyi açıklayan değişkenlerin bulunması karar verme aşamasının hızlanmasına yardımcı olur ve tedavi öngörülerinin oluşmasına hizmet eder. Bu yaklaşımlar temelinde hazırlanan bu posterin amacı; ortodontik tedavilerde ortodontistlerin çekim kararını etkileyen durumları incelemektir.

**Gereç ve yöntem:** Anahtar kelimeler pubmed'de aratılarak konuya uygun olan literatürler seçilmiş ve bu literatürler incelenmiştir.

**Bulgular:** Ortodontik tedavilerde pek çok amaç için diş çekimi tercih edilmektedir. Bu amaçlar başlıca; yer darlığının çözümü, ön dişlerde aşırı proklinasyonun azaltılması, yumuşak doku profil dengesinin sağlanması, gülüş estetiğini sağlamak, orta hattın düzeltilmesi, stabilitenin sağlanması, bozuk iskeletsel ilişkinin kamuflajı, ortognatik cerrahi öncesi dişlerin tamamlayıcı dekompanzasyonu, oklüzal parametrelerin idealize edilmesi, interdisipliner hususlardır.

**Sonuç:** Ortodontik tedavide diş çekimi, bazı durumlarda ideal tedavi hedeflerine ulaşmaya fayda sağlar. Diş çekimi yapılmadan tüm anomalilerin tedavisi mümkün olmayıp çeşitli maloklüzyonlarda belirli dişlerin çekimi gereklidir. Ortodontik tedavilerde diş çekim sıklığındaki değişimin başlıca nedeni; bir maloklüzyonu tedavi etmek için artan tedavi seçenekleri ve ideal tedavi sonuçlarıyla ilgili algıdaki değişikliklerdir. Diş çekme ya da çekmeme kararı, teşhis ve tedavi hedeflerini başarma yönteminden başka bir şey olarak görülmemelidir. Ortodontistler hastasına sağlıklı, fonksiyonel, estetik ve stabil bir tedavi sonucu vermek için elindeki her imkanı kullanmalıdır.



**PB127**

## **SITUATIONS AFFECTING ORTHODONTISTS' EXTRACTION DECISION IN ORTHODONTIC TREATMENT**

**Halime Ertürk Demirkıran**

Ege University Faculty of Dentistry

**Purpose:** Decision to extract tooth for treatment in orthodontics is one of the issues that orthodontists frequently encounter during treatment planning phase. Diagnostic methods that develop over time, changing aesthetic perception and different treatment targets as result of these factors create situations that affect the decision for orthodontic extraction. Diagnosis and treatment planning process in orthodontics; defining malocclusion and dentofacial anomalies, determining etiology of the problem, determining treatment goals and designing treatment plan to achieve these goals. First consideration in orthodontic treatment should be to decide where the physician wants to place teeth. Before starting treatment, requirements based on various factors such as anatomical, physiological and functional limitations, biomechanical principles, patient cooperation and satisfaction, treatment duration should be examined. Finding variables that explain choosing therapeutic treatment approach over another treatment option helps speed up decision-making process and serves to create treatment predictions. Purpose of this poster prepared on the basis of these approaches; to examine the situations that affect orthodontists' extraction decisions in orthodontic treatments.

**Materials and Methods:** By searching keywords in Pubmed, literature suitable for subject was selected and these literatures were examined. Find: Tooth extraction is preferred for many purposes in orthodontic treatments. These aims are mainly; solving space shortage, reducing excessive proclination in the front teeth, ensuring soft tissue profile balance, ensuring smile aesthetics, correcting midline, ensuring stability, camouflaging distorted skeletal relationship, complementary decompensation of teeth before orthognathic surgery, idealization of occlusal parameters, interdisciplinary issues.

**Result:** Tooth extraction in orthodontic treatment helps to achieve ideal treatment goals in some cases. It is not possible to treat all anomalies without tooth extraction, extraction of certain teeth is necessary in various malocclusions. Main reason for change in frequency of tooth extraction in orthodontic treatments is; increasing treatment options to treat malocclusion and changes in perception regarding ideal treatment outcomes. Decision to extract or not to extract tooth should be viewed as nothing more than method of achieving diagnosis and treatment goals. Orthodontists should use every means at their disposal to provide their patients with healthy, functional, aesthetic, stable treatment result.



## PB128

### AMELOGENEZİS İMPERFEKTA VE GÖMÜLÜ MAKSİLLER KANİN DİŞLERE SAHİP ADÖLESAN BİREYİN PREPROTETİK ORTODONTİK TEDAVİSİ: OLGU SUNUMU

Ecem Makas<sup>1</sup>, Ecem Makas<sup>2</sup>, Ayşe Tuba Altuğ<sup>3</sup>

<sup>1</sup>Yakın Doğu Üniversitesi, Diş Hekimliği Fakültesi, Ortodonti Anabilim Dalı, Lefkoşa/KKTC

<sup>2</sup>Girne Üniversitesi, Diş Hekimliği Fakültesi, Ortodonti Anabilim Dalı, Girne/KKTC

<sup>3</sup>Ankara Üniversitesi, Diş Hekimliği Fakültesi, Ortodonti Anabilim Dalı, Ankara/Türkiye

**Amaç:** Bu vaka raporunun amacı amelogenezis imperfekta (AI) anomalisine sahip olgunun ortodontik tedavisinin sunulmasıdır.

**Birey ve Yöntem:** Estetik kaygılarla başvuran, kronolojik yaşı 16 olan erkek hasta Amelogenezis İmparfekta (AI) anomalisine sahiptir. Klinik değerlendirmede, maksiller darlık, bilateral çapraz kapanış, bilateral gömülü kanin dişler, hafif çapraşıklıklar, sağ ve solda Angle Sınıf III molar ilişki gözlenmiştir. Overjet ve overbite ilişkileri normaldir. Hastanın panoramik radyografisi incelendiğinde dişlerde taurodontizm saptanmış olup AI Tip IV (Hipoplastik-Hipomatür tip) olarak teşhis edilmiştir. Mevcut maksiller darlığın giderilmesi için RPE (hızlı üst çene genişletmesi) uygulanması, gömülü kanin dişlerin arka dahil edilmeleri, böylece hastanın protetik tedaviye hazırlanması planlanmıştır. Hastanın sefalometrik değerlendirmede iskeletsel sınıf 3 ilişkiye ve normodiverjan büyüme modeline sahip olduğu, maksiller ve mandibular dental arkların retrüviz olduğu (SNA:75.5°,SNB:76°,ANB:-0.5°,FMA:26°,Wits:-3.3mm) tespit edilmiştir.

**Bulgular:** AI anomaliye sahip bireylerde dişlerin çürüğe yatkınlığı sebebiyle hastaya küçük yaşlardan itibaren sık aralıklarla diş tedavileri uygulanmış, bu durum hastayı psikolojik olarak olumsuz etkilemiştir. Bu sebeple öncelikle RPE'nin kullanımında, sonrasında ortodontik tedavinin devamında kooperasyonda zorluklar yaşanmıştır. Aparey pekiştirme süresi ile birlikte 4 ay kullanılmış, sonrasında sabit tedaviye başlanılmıştır. Dişlerin hizalanmasını takiben CBCTde palatinalde izlenen gömülü kanin dişler açığa çıkarılmış ve Ballista springler ile kuvvet uygulanmıştır. Alt anterior bölgede odontojenik kist tespit edilip Ağız Diş ve Çene Cerrahisi AD'da opere edilmiş, santral dişlerin tedavileri Endodonti AD'da yapılmıştır. Kaninler 12. ayda arka yerlerini almışlardır. Hastanın koopere olmaması sebebiyle tedavi boyunca ağız hijyeni kötü olup, birçok zorluklarla karşılaşmıştır. Hastanın tedavisinin tamamlanması için Protetik Diş Tedavisi AD'ye konsülte edilecektir.

**Sonuç:** Amelogenezis imperfekta anomalisine sahip bireylerin ortodontik tedavileri başarıyla uygulanabilmektedir. İdeal sonuçların hedeflenmesi yerine önceliğin protetik tedavi ile estetik kaygının giderilmesi olduğu göz önünde bulundurulmalıdır.



## PB128

### PREPROTHETIC ORTHODONTIC TREATMENT OF ADOLESCENT INDIVIDUAL WITH AMELOGENESIS IMPERFECTA AND IMPACTED MAXILLARY CANINE TEETH: A CASE REPORT

Ecem Makas<sup>1</sup>, Ecem Makas<sup>2</sup>, Ayşe Tuba Altuğ<sup>3</sup>,

<sup>1</sup>Near East University, Faculty of Dentistry, Department of Orthodontics, Nicosia/Northern Cyprus

<sup>2</sup>University of Kyrenia, Faculty of Dentistry, Department of Orthodontics, Kyrenia/Northern Cyprus

<sup>3</sup>Ankara University, Faculty of Dentistry, Department of Orthodontics, Ankara/Turkey

**Objective:** This case report aims to present the orthodontic treatment of a 16-year-old male patient with amelogenesis imperfecta (AI) anomaly.

**Patient and Method:** A 16-year-old male patient, presenting with aesthetic concerns, was diagnosed with Amelogenesis Imperfecta anomaly. Clinical evaluation revealed maxillary constriction, bilateral crossbite, bilateral impacted canines, mild crowding, Angle Class III molar relationship on both sides. Overjet and overbite relationships were normal. Panoramic radiography showed taurodontism in the teeth, confirming AI Type IV (Hypoplastic-Hypomature type). To address the existing maxillary constriction, RPE was planned, along with the inclusion of impacted canine teeth, to prepare the patient for prosthetic treatment. Cephalometric evaluation revealed a skeletal Class 3 relationship and normodivergent growth pattern, with retrusive maxillary and mandibular dental arches (SNA:75.5°, SNB:76°, ANB:-0.5°, FMA:26°, Wits:-3.3mm).

**Results:** Individuals with AI anomaly often undergo frequent dental treatments from a young age due to their teeth's susceptibility to decay, which adversely affects them psychologically. Consequently, cooperation during the use of RPE and subsequent orthodontic treatment was challenging. After 4-month appliance using period, fixed treatment commenced. Impacted palatal canines seen on CBCT were exposed, and Ballista springs applied force. A lower anterior odontogenic cyst was surgically removed, and central teeth received endodontic treatment. Canine teeth were aligned by the 12th month. Patient uncooperation resulted in poor oral hygiene and various treatment challenges. Prosthetic dental treatment will be consulted for treatment completion.

**Conclusion:** Orthodontic treatment of AI anomaly individuals can be successful, prioritizing aesthetic concerns through prosthetic treatment over ideal outcomes. This case underscores the importance of interdisciplinary care and patient cooperation in achieving treatment goals.





PB129

## ORTODONTİK TEDAVİLER İLE İLGİLİ SIK SORULAN SORULARA CHATGPT TARAFINDAN VERİLEN YANITLARIN DEĞERLENDİRİLMESİ

Berkehan Yüksel<sup>1</sup>, Tuğçe Güngör<sup>2</sup>, Yasemin Bahar Acar<sup>1</sup>, Birsay Gümrü<sup>2</sup>

<sup>1</sup>Marmara Üniversitesi Diş Hekimliği Fakültesi, Ortodonti Anabilim Dalı, İstanbul, Türkiye

<sup>2</sup>Marmara Üniversitesi Diş Hekimliği Fakültesi, Ağız, Diş ve Çene Radyolojisi Anabilim Dalı, İstanbul, Türkiye

**Amaç:** Amerikan Ortodontistler Birliği (American Association of Orthodontists - AAO) tarafından belirlenen ortodontik tedaviler ile ilgili sık sorulan sorulara (SSS) Generative Pre-trained Transformer 4o (ChatGPT-4o) tarafından verilen yanıtlar, AAO'nun resmi web sitesinde yer alan ilgili yanıtlarla niteliksel olarak karşılaştırılmıştır. Bu çalışmanın amacı, ChatGPT-4o'nun ortodontik tedaviler ile ilgili SSS'leri yanıtlama konusundaki doğruluk ve yeterliliğinin değerlendirilmesidir.

**Gereç ve Yöntem:** AAO'nun resmi web sitesinden alınan 20 adet SSS ChatGPT-4o'ya sunulmuştur. ChatGPT-4o tarafından verilen yanıtlar kaydedilmiş ve AAO'nun web sitesindeki yanıtlarla karşılaştırılmıştır. Yanıtlar, Mika ve ark. (2023) tarafından önerilen yanıt değerlendirme sistemi kullanılarak şu kriterlere göre değerlendirilmiştir: (1) açıklama gerektirmeyen mükemmel yanıt, (2) minimal açıklama gerektiren tatmin edici yanıt, (3) orta derecede açıklama gerektiren tatmin edici yanıt ve (4) önemli ölçüde açıklama gerektiren tatmin edici olmayan yanıt.

**Bulgular:** ChatGPT-4o tarafından verilen 20 yanıtın ortalama 1,8 puan aldığı ve bunlardan 13'ünün yalnızca minimal düzeyde açıklama gerektirdiği görülmüştür. 6 yanıt herhangi bir düzeltme gerektirmeyen, yanıtlardan sadece 1'i "önemli ölçüde açıklama gerektiren tatmin edici olmayan yanıt" olarak değerlendirilmiştir. ChatGPT-4o tarafından sağlanan yanıtların bazıları ayrıntılı açıklama gerektirmekle birlikte AAO tarafından verilen yanıtlarla kıyaslandığında doğru ve yeterli bulunmuştur.

**Sonuç:** Büyük dil modeli ChatGPT-4o, AAO tarafından sağlanan SSS'lere genellikle doğru ve yeterli yanıtlar vermiştir. ChatGPT-4o, sağlık profesyonelleri tarafından sunulan hizmete destekleyici olarak hastalar için ortodontik tedaviler konusunda değerli bir ek bilgi kaynağı olarak hizmet etme potansiyeline sahiptir. Bu yenilikçi teknolojinin geliştirilmesi ile hastaların doğru bilgiye erişiminin sağlanması ve genel yaşam kalitesinin iyileştirilmesi amacıyla nasıl kullanılabileceğinin belirlenmesi için daha fazla çalışmaya ihtiyaç vardır.



## PB129

### ANALYSIS OF THE RESPONSES GENERATED BY CHATGPT TO FREQUENTLY ASKED QUESTIONS REGARDING ORTHODONTIC TREATMENTS

Berkehan Yüksel<sup>1</sup>, Tuğçe Güngör<sup>2</sup>, Yasemin Bahar Acar<sup>1</sup>, Birsay Gümrü<sup>2</sup>

<sup>1</sup>Marmara University Faculty of Dentistry, Department of Orthodontics, Istanbul, Turkey

<sup>2</sup>Marmara University Faculty of Dentistry, Department of Oral and Maxillofacial Radiology, Istanbul, Turkey

**Aim:** The responses generated by the Generative Pre-trained Transformer 4o (ChatGPT-4o) to the frequently asked questions (FAQs) regarding orthodontic treatments identified by the American Association of Orthodontists (AAO) were qualitatively compared with the corresponding answers available on the official website of the AAO. The aim of this study was to assess the accuracy and sufficiency of ChatGPT-4o in answering the FAQs pertaining to orthodontic treatments.

**Material and Method:** 20 FAQs from the official website of AAO were presented to ChatGPT-4o for analysis. The responses generated by ChatGPT-4o were recorded and subsequently compared with the answers on the AAO's website. The responses were evaluated according to the following criteria using the response rating system proposed by Mika et al. (2023): (1) an excellent response requiring no clarification, (2) a satisfactory response requiring minimal clarification, (3) a satisfactory response requiring moderate clarification, and (4) an unsatisfactory response requiring substantial clarification.

**Results:** The 20 responses provided by ChatGPT-4o had an average score of 1.8, and 13 of them were found to require only minimal clarification. 6 responses were found to require no correction, while only 1 received a rating of "unsatisfactory response requiring substantial clarification". While some responses required detailed clarification, the responses provided by ChatGPT-4o were deemed accurate and sufficient when compared to those provided by the AAO.

**Conclusion:** The large language model ChatGPT-4o frequently provided precise and sufficient responses to the FAQs provided by the AAO. ChatGPT-4o has the potential to serve as a valuable supplementary source of orthodontic information for patients, thereby complementing the standard care administered by licensed healthcare professionals. Further research is required to develop this innovative technology and to ascertain how it can be used to provide patients with access to accurate information and to improve overall quality of life.



## PB130

### İSKELETSEL SINIF III HASTANIN ORTOGNATİK CERRAHİ İLE TEDAVİSİ

Aybüke Dilara Arslan<sup>1</sup>, Neslihan Ebru Şenışık<sup>1</sup>, Tayfun Yazıcı<sup>2</sup>

<sup>1</sup>Süleyman Demirel Üniversitesi Diş Hekimliği Fakültesi Ortodonti Ana Bilim Dalı

<sup>2</sup>Süleyman Demirel Üniversitesi Diş Hekimliği Fakültesi Ağız ,Diş ve Çene Cerrahisi Ana Bilim Dalı

**AMAÇ:** Bu vaka raporunda iskeletsel Sınıf III malokluzyona sahip hastanın ortodonti ve cerrahi işbirliği ile tedavi sonrasında meydana gelen sonuçları sunulacaktır.

**YÖNTEM:** Alt çenesinin önde olduğu şikayetiyle kliniğimize başvuran (31 yıl 6 ay) hastanın yapılan klinik ve radyografik değerlendirmelerinde hasta düz profile sahip olup, dişsel molar ilişki sağ tarafta Sınıf III, sol tarafta Sınıf II'dir. Dişsel kanin ilişki ise sağ tarafta Sınıf III, sol tarafta Sınıf I 'dir. -1mm overjet, 1.5 mm overbite belirlenmiştir. Hasta sirküler çapraz kapanışa sahiptir. İskeletsel olarak Sınıf III malokluzyona sahiptir. İskeletsel dik yön boyutlarında FMA ve Y aksı açıları norm değerleri arasında olup, Sn-GoGn değerinde artış gözlenen hastanın mandibulasının posterior rotasyon yaptığı tespit edilmiştir. Dişler çenelere göre ideal konumlarına taşındıktan sonra cerrahi müdahalede; maksilla 6 numaralı diş sabit kalacak şekilde üst kesiciden 3 mm gömülmüştür ve 4 mm öne alınmıştır. Mandibula ise 3 mm öne alınmış ve anterior rotasyon yaptırılmıştır.

**BULGULAR:** Gülümsemede ve istirahat halinde istenen maksiller diş görünümü elde edilmiştir. Overjet 1.5 mm, overbite 2 mm' e yükselmiştir.

**SONUÇ:** İskeletsel ve dişsel Sınıf III kapanış ilişkisine sahip olan hasta ortognatik tedaviyle kabul edilebilir yüz estetiği ve dişsel kapanışa ulaşmıştır.



## PB130

### TREATMENT OF SKELETAL CLASS III PATIENT WITH ORTHOGNATHIC SURGERY

Aybüke Dilara Arslan<sup>1</sup>, Neslihan Ebru Şenışık<sup>1</sup>, Tayfun Yazıcı<sup>2</sup>

<sup>1</sup>Suleyman Demirel University Faculty of Dentistry Department of Orthodontics

<sup>2</sup>Suleyman Demirel University Faculty of Dentistry Department of Oral and Maxillofacial Surgery

**AIM:** This case report will present the results of a patient with skeletal Class III malocclusion after treatment with orthodontic and surgical management.

**METHOD:** In the clinical and radiographic evaluations of the patient (31 years and 6 months) who presented to our clinic with the complaint of an mandibular prognatism, the patient exhibited a flat profile and the dental molar relationship was found to be Class III on the right side and Class II on the left side. The dental relationship of the canines is Class III on the right side and Class I on the left side. An overjet of -1 mm and an overbite of 1.5 mm were identified. The patient presents with a circular crossbite. From a skeletal perspective, the patient presents with a Class III malocclusion. In terms of the skeletal vertical dimensions, the FMA and Y-axis angles were found to be within the normal range. However, an increase in the Sn-GoGn value was observed, indicating a posterior rotation of the mandible. Following the relocation of the teeth to their optimal positions within the jaws, the surgical procedure entailed the anterior maxilla being impacted by 3 mm and the maxilla being moved 4 mm forward. The mandible was subsequently moved 3 mm forward, thereby achieving the desired anterior rotation.

The desired maxillary tooth appearance was achieved in both the smile and at rest. The overjet increased by 1.5 mm, while the overbite increased by 2 mm.

**CONCLUSION:** The patient with a skeletal and dental Class III bite relationship achieved satisfactory facial aesthetics and occlusion with orthognathic treatment.



## PB131

### ÇENE UCU DEVIASYONUNA SAHİP İSKELETSEL SINIF III HASTANIN ORTOGNATİK TEDAVİSİ

Duygu Eskin<sup>1</sup>, Neslihan Ebru Şenişik<sup>1</sup>, Yavuz Findik<sup>2</sup>

<sup>1</sup>Süleyman Demirel Üniversitesi Diş Hekimliği Fakültesi Ortodonti Anabilim Dalı

<sup>2</sup>Süleyman Demirel Üniversitesi Diş Hekimliği Fakültesi Ağız, Diş ve Çene Cerrahisi Anabilim Dalı

**Amaç:** Bu olgu sunumunda alt çene deviasyonuna sahip iskeletsel Sınıf III hastanın ortodonti, cerrahi işbirliği ile tedavi sonrasında meydana gelen sonuçları sunulacaktır.

**Yöntem:** Alt çenesinin önde olması şikayeti ile kliniğimize başvuran (16 yaş 11 ay) hastanın yapılan klinik ve radyografik değerlendirmelerinde konkav bir profil, düşük gülme hattı, dişsel sınıf III kapanış ilişkisi, 1 mm negatif overjet, 1 mm overbite, negatif ANB açısı, artmış alt yüz yüksekliği tespit edilmiştir. Klinik değerlendirmede alt çene ucunun 2.5 mm sağa deviyeye olduğu görülmüştür. Yapılan eklem muayanesinde sağ TME bölgesinde kliking olduğu belirlenmiştir. Hastada mandibulaya göre alt keser açısı normal olup, üst keserleri proklinedir. Geniş arklarla çalışılarak alt ve üst dişler seviyelenmiş, 8 numaralarına çekim planlanarak ortognatik cerrahiye hazırlanmıştır. Cerrahi müdahalede maksilla A noktası 4 mm öne alındı ve anteriorda 4 mm, posteriorda 5 mm maksiller gömme uygulandı. Mandibula B noktası 4 mm geri alındı, mandibula 2.5 mm rotasyon ile sola alındı.

**Bulgular:** Maksillanın gömülmesiyle oklüzal düzlem dengelenmiş, yüz yüksekliği normal değer aralığına ulaşmıştır. Cerrahi sonrası üst ve alt çenenin hareketleriyle 2 mm pozitif overjet elde edilmiş, ANB açısı pozitif değer almıştır. Alt çene deviasyonu düzelmiştir.

**Sonuç:** Alt çene ucu deviasyonuna sahip İskeletsel Sınıf III hasta ortognatik tedaviyle kabul edilebilir ideale yakın bir yüz estetiğine ve dişsel kapanışa ulaşmıştır.



## PB131

### ORTHOGNATHIC TREATMENT OF A SKELETAL CLASS III PATIENT WITH CHIN DEVIATION

Duygu Eskin<sup>1</sup>, Neslihan Ebru Şenişik<sup>1</sup>, Yavuz Findik<sup>2</sup>

<sup>1</sup>Süleyman Demirel University Faculty of Dentistry Department of Orthodontics

<sup>2</sup>Süleyman Demirel University Faculty of Dentistry Department of Oral and Maxillofacial Surgery

**Objective:** This case report presents the results after orthodontic and surgical collaboration in the treatment of a skeletal Class III patient with mandibular deviation.

**Method:** A 16-year and 11-month-old patient presented to our clinic with a complaint of mandibular prognathism. Clinical and radiographic evaluations revealed a concave profile, low smile line, dental Class III malocclusion, 1 mm negative overjet, 1 mm overbite, negative ANB angle, and increased lower facial height. Clinical assessment showed that the chin was deviated 2.5 mm to the right. Temporomandibular joint examination indicated clicking in the right TMJ region. The lower incisors had a normal angle relative to the mandible, while the upper incisors were proclined. By working with broad arches, the upper and lower teeth were levelled, and the extraction of the third molars was planned in preparation for orthognathic surgery. In the surgical procedure, the maxilla was advanced by 4 mm at point A, with an anterior impaction of 4 mm and posterior impaction of 5 mm. The mandible was set back by 4 mm at point B, and the mandibular was rotated 2.5 mm to the left.

**Results:** The impaction of the maxilla balanced the occlusal plane and brought facial height to normal values. Post-surgery, the movements of the upper and lower jaws resulted in a positive overjet of 2 mm, and the ANB angle became positive. The mandibular deviation was corrected.

**Conclusion:** The skeletal Class III patient with chin deviation achieved a near-ideal facial esthetics and dental occlusion through orthognathic treatment.



## PB132

### ALT ÇENE ASİMETRİSİNE SAHİP İSKELETSEL SINIF III HASTANIN ORTOGNATİK CERRAHİ TEDAVİSİ

Ezgi Venedik<sup>1</sup>, Neslihan Ebru Şenişik<sup>1</sup>, Yavuz Findik<sup>2</sup>

<sup>1</sup>Süleyman Demirel Üniversitesi Diş hekimliği Fakültesi Ortodonti Anabilim Dalı

<sup>2</sup>Süleyman Demirel Üniversitesi Diş Hekimliği Fakültesi Ağız, Diş ve Çene Cerrahisi Anabilim Dalı

**Amaç:** Bu olgu sunumunda iskeletsel Sınıf III ve alt çene deviasyonuna sahip hastanın ortodonti, cerrahi ve protez işbirliği ile tedavi sonrasında meydana gelen sonuçları sunulacaktır.

**Yöntem:** Çene asimetrisi ve kapanış şikayeti ile kliniğimize başvuran (22 yaş 9 ay) hastanın yapılan klinik ve radyografik değerlendirmelerinde düz bir profil, düşük gülme hattı, yetersiz üst dudak desteği, dişsel Sınıf III kapanış ilişkisi, 2 mm negatif overjet, 2 mm overbite, negatif ANB açısı, dik yön boyutlarında azalma tespit edilmiştir. İstirahat pozisyonunda üst keser görünümü mevcut değil ve üst keserler üst dudaktan 2 mm infrapozisyondadır. Hastada üst keser açısı normal olup, alt keserleri retroklinedir. Cerrahi girişim öncesinde alt ve üst dişler çenelere göre ideal konumlarına getirilmiş, seviyelenmiş, 20 yaş dişleri çekilmiştir. Eksik olan 37 numaralı diş bölgesine implant planlanmıştır. Hastanın yapılan ortognatik cerrahi planlamasında maksillanın 5 mm öne, mandibulanın 2 mm geriye alınması planlandı. Maksilla anterior 2 mm sarkıtma, posterior 3 mm gömme uygulandı. Sağ ve sol 6 numaralı dişlere göre oklüzal yükseklik eşitlendi.

**Bulgular:** Ortognatik cerrahi sonrası üst ve alt çenenin hareketleriyle 2 mm pozitif overjet ve overbite elde edilmiş, ANB açısı pozitif değer almıştır. Alt çene deviasyonu düzelmiştir.

**Sonuç:** Alt çene asimetrisine sahip iskeletsel Sınıf III hasta ortognatik tedaviyle ideale yakın bir yüz estetiğine ve dişsel kapanışa, yeterli üst keser görünümüne ulaşmıştır. Tedavinin son aşaması maksiller ön bölgeye yerleştirilen laminate restorasyonları içermektedir.



## PB132

### ORTHOGNATHIC SURGICAL TREATMENT OF A SKELETAL CLASS III PATIENT WITH LOWER JAW ASYMMETRY

Ezgi VENEĐİK<sup>1</sup>, Neslihan Ebru ŐENIŐIK<sup>1</sup>, Yavuz FINDIK<sup>2</sup>

<sup>1</sup>Suleyman Demirel University Faculty of Dentistry Department of Orthodontics

<sup>2</sup>Süleyman Demirel University Faculty of Dentistry, Department of Oral and Maxillofacial Surgery

**Objective:** In this case report, the results of a patient with skeletal Class III and mandibular deviation after treatment with orthodontic, surgical and prosthetic collaboration will be presented.

**Method:** The patient, aged 22 years and 9 months, presented to our clinic with a complaint of jaw asymmetry and malocclusion. A clinical and radiographic evaluation revealed a flat profile, a low smile line, inadequate upper lip support, a dental Class III relationship, an overjet of 2 mm, an overbite of 2 mm, a negative ANB angle, and decreased vertical dimensions. In the resting position, the upper incisors are not visible, and they are 2 mm infraposition from the upper lip. The upper incisor angle is within the normal range, while the lower incisors exhibit a retroclining tendency. Prior to the surgical intervention, the upper and lower teeth were positioned in accordance with the jaws, levelled, and the wisdom teeth were extracted. In the planning of the orthognathic surgery for the patient, it was proposed that the maxilla be moved 5 mm forward and the mandible 2 mm backward. A lowering of the anterior maxilla by 2 mm and an impacting of the posterior maxilla by 3 mm was applied. The occlusal height was equalised according to the right and left number 6 teeth.

**Results:** After orthognathic surgery, 2 mm positive overjet and overbite were obtained with movements of the upper and lower jaws and the ANB angle was positive. Lower jaw deviation was corrected.

**Conclusion:** A skeletal Class III patient with mandibular asymmetry achieved a near-ideal facial aesthetics and occlusion and adequate upper incisor appearance with orthognathic treatment. The final phase of the treatment involved the insertion of laminate restorations into the maxillary region.





PB133

## İSKELETSEL SINIF III KAPANIŞ BOZUKLUĞUNA SAHİP ERİŞKİN HASTANIN ORTOGNATİK TEDAVİSİ

İrem YILMAZ<sup>1</sup>, Neslihan Ebru ŞENİŞİK<sup>1</sup>, Tayfun YAZICI<sup>2</sup>

<sup>1</sup>Süleyman Demirel Üniversitesi Diş Hekimliği Fakültesi Ortodonti Anabilim dalı

<sup>2</sup>Süleyman Demirel Üniversitesi Diş Hekimliği Fakültesi Ağız, Diş ve Çene Cerrahisi Anabilim Dalı

**AMAÇ:** Bu olgu raporunda, kronolojik yaşı 19 yıl 10 ay olan, iskeletsel Sınıf III maloklüzyonlu kadın hastaya uygulanan ortognatik cerrahi ve ortodontik tedavinin sonuçları gösterilmiştir.

**YÖNTEM:** Kliniğimize başvuran 19 yaşındaki kadın hasta, alt çene ileriliği, üst çene geriliği ile karakterize iskeletsel ve dental Sınıf III maloklüzyon özelliklerini taşımaktaydı. Hastamızın, extraoral muayenesinde konkav bir profile sahip olduğu, intraoral muayenede ise kanin ve molar ilişkilerinin Sınıf III ve -2.5 mm overjete sahip olduğu görülmüştür. Sefolometrik değerlendirilmesinde iskeletsel Sınıf III maloklüzyon gösterip ANB açısı negatiftir, alt çene ileride konumlanmaktadır. Sabit Edgewise mekanikleri ile alt ve üst dental arkta seviyeleme, sıralama ve dekompenzasyonu takiben LeFort I osteotomi tekniği ile maksillaya 2 mm total gömme, 5 mm maksiller ilerletme ve bilateral sagittal split tekniği ile mandibulaya 2 mm geriletme uygulanmıştır. Mandibula 2 mm rotasyon ile sola alınmıştır.

**BULGULAR:** Üst çenenin ileri alınması ve alt çenenin geriye alınması sonucunda ideal overjet ve overbite, Sınıf I kanin ve molar ilişkisi, dengeli bir yumuşak doku ilişkisi ve fonksiyon da önemli düzeltilmeler elde edildi. Alt çene deviasyonu düzeltildi.

**SONUÇ:** İskeletsel Sınıf III maloklüzyon, artmış mandibuler büyüme ve/veya maksillanın yetersiz gelişimine bağlı olarak oluşabilir. Erken büyüme döneminde iskeletsel Sınıf III maloklüzyonlar ortodontik ve ortopedik apearelerle tedavi edilebilirler, ancak özellikle ağır olguların erişkin dönemde tedavilerinde ortognatik cerrahi kaçınılmazdır. Çalışmamızda ortodontik ve ortognatik tedaviyle oklüzyonda önemli düzeltilmeler sağlanmıştır.



PB133

## REATMENT OF SKELETAL CLASS III MALOCCLUSION IN ADULT PERIOD BY ORTHOGNATHIC SURGERY

İrem YILMAZ<sup>1</sup>, Neslihan Ebru ŞENİŞİK<sup>1</sup>, Tayfun YAZICI<sup>2</sup>

<sup>1</sup>Suleyman Demirel University Faculty of Dentistry Department of Orthodontics

<sup>2</sup>Suleyman Demirel University Faculty of Dentistry Department of Oral And Maxillofacial Surgery

**AIM:** The objective of this case report is to present the results of orthognathic surgery and orthodontic treatment of a female patient with skeletal Class III malocclusion at a chronological age of 19 years and 10 months.

**METHODS:** A 19-year-old female patient was presented to our clinic with skeletal and dental Class III malocclusion, characterised by mandibular advancement and maxillary retrusion. The extraoral examination revealed a concave profile, while the intraoral examination demonstrated that the canine and molar relationships were Class III with an overjet of -2.5 mm. Cephalometric evaluation indicated that the patient exhibited skeletal Class III malocclusion with a negative ANB angle and a forward positioning of the mandible. Following leveling, alignment and decompensation of the upper and lower dental arch with fixed Edgewise mechanics, 2 mm total impaction of the maxilla with LeFort I osteotomy technique, 5 mm maxillary advancement and 2 mm mandibular retraction with bilateral sagittal split technique were performed. The mandible was rotated to the left with 2 mm rotation.

**RESULT:** As a consequence of the advancement of the maxilla and retraction of the mandible, the ideal overjet and overbite, Class I canine and molar relationship, a balanced soft tissue relationship and significant improvements in function were achieved. The lower jaw deviation was corrected.

**CONCLUSION:** It can be concluded that skeletal Class III malocclusion may occur due to increased mandibular growth and/or underdevelopment of the maxilla. In the early stages of growth, skeletal Class III malocclusions can be treated with orthodontic and orthopaedic appliances. However, in cases of severe malocclusion, orthognathic surgery is often the only viable treatment option in adulthood. Our study demonstrated that significant improvements in occlusion can be achieved through a combination of orthodontic and orthognathic treatment.



XIX. Uluslararası Türk Ortodonti Derneği Kongresi

Herkes için Dijital Ortodonti  
Klinik Uygulamalarda İpuçları ve Yenilikler

XIX<sup>th</sup> International Congress of Turkish Orthodontic Society  
Digital Orthodontics For Everyone  
Tips & Trends in Clinical Practice

02-06 Kasım / November 2024

Susesi Luxury Resort, Belek-Antalya



**PB134**

## **İSKELETSEL SINIF III HASTANIN ORTOGNATİK CERRAHİ İLE TEDAVİSİ**

**Burcu Aygün Akbulut**, Neslihan Ebru Şenışık, Tayfun Yazıcı

Süleyman Demirel Üniversitesi Diş Hekimliği Fköltesi

**AMAÇ:** Bu vaka raporunda iskeletsel Sınıf III malokluzyona sahip hastanın ortodonti ve cerrahi işbirliği ile tedavi sonrasında meydana gelen sonuçları sunulacaktır.

**YÖNTEM:** Alt çenesinin önde olduğu şikayetiyle kliniğimize başvuran (17 yıl 3 ay) hastanın yapılan klinik ve radyografik değerlendirmelerinde konkav bir profil, dişsel Sınıf III ilişki, -2 mm overjet, -1 mm overbite belirlenmiştir. İskeletsel olarak Wits' e göre Sınıf III malokluzyona sahiptir. İskeletsel dik yön boyutlarında artış gözlenen hasta mandibuler posterior rotasyon vakasıdır. Hastanın gülümsemesi sırasında dişeti görünümü yoktur ve düşük gülme hattına sahip olduğu görülmüştür. Ortognatik cerrahi tedavisi planlanan hastanın tedavisine Roth 0,018 inch braket sistemiyle başlanmıştır. Üst çenede geniş alt çenede dar ark formlu teller kullanılmıştır. Dişler çenelere göre ideal konumlarına taşındıktan sonra sadece maksilla Le Fort I osteotomisi ile 5 mm ileri alınması ve maksillada ideal kesici görünümü elde edilmesi planlanmıştır..

**BULGULAR:** Maksillanın ileri alınmasıyla beraber retrognatik görünüm ortadan kalkmış, düz bir profil elde edilmiştir. Gülümsemede ve istirahat halinde istenilen maksiller diş görünümü elde edilmiştir. Overjet 1.5 mm, overbite 2 mm' e yükselmiştir.

**SONUÇ:** Ortognatik Cerrahi ve Ortodontik tedavi ile kabul edilebilir yüz estetiği ve dişsel kapanış elde edilebilir.



## PB134

### TREATMENT OF SKELETAL CLASS III PATIENT WITH ORTHOGNATHIC SURGERY

**Burcu Aygün Akbulut**, Neslihan Ebru Şenışık, Tayfun Yazıcı

Süleyman Demirel University Faculty of Dentistry

**AIM:** The aim of this case report is to present the results of a patient with skeletal Class III malocclusion after treatment with orthodontic and surgical co-operation.

**METHOD:** The patient, aged 17 years and 3 months, presented at our clinic with a complaint of an protruded lower jaw. A clinical and radiographic evaluation revealed a concave profile, a dental Class III relationship, an overjet of -2 mm and an overbite of -1 mm. From a skeletal perspective, the patient exhibited a Class III malocclusion, as classified by the Wits appraisal. The patient with increased skeletal vertical dimensions is a case of mandibular posterior rotation. The patient displayed no gingival appearance during the observation of the smile, and a low smile line was noted. A course of orthognathic surgery was planned, and the treatment commenced with the use of a Roth 0.018-inch bracket system. Wires with a wide arch form in the upper jaw and narrow arch form in the lower jaw were employed. Once the teeth had been moved to their optimal positions in accordance with the jaws, it was planned to move only the maxilla 5 mm forward with Le Fort I osteotomy in order to achieve the ideal incisor appearance in the maxilla.

**RESULTS:** The retrognathic appearance was eliminated by advancing the maxilla and a flat profile was obtained. The desired maxillary tooth appearance was obtained in smiling and at rest. Overjet increased to 1.5 mm and overbite increased to 2 mm.

**CONCLUSION:** It can be concluded that facial aesthetics and dental bite can be achieved with orthognathic surgery and orthodontic treatment.



## PB135

### GÖMÜLÜ KANININ SÜRDÜRÜLMESİNDE VE KONJENİTAL DIŞ EKSİKLİĞİNDE ESTETİK VE FONKSİYONEL AMAÇLI ORTODONTİK MİNİ-VİDA KULLANIMI

Mahir Yaman, **Funda Ermiş Kara**, Ebru Küçükkaraca

Ankara Yıldırım Beyazıt Üniversitesi, Diş Hekimliği Fakültesi, Ortodonti A.D.

**Amaç:** Dişlerin gömülü kalmasında çeşitli lokal ve/veya sistemik etiyolojik faktörler bulunmaktadır. Gömülü kalan bu dişlerin tedavisinde, dişlerin sürdürülebilmesi için çeşitli kuvvet sistemleri uygulanabilmektedir, bu sistemlerden biri ise gömülü diş sürdürülürken mini-vidalardan destek almaktır.<sup>1</sup> Mini-vida kullanımı aynı zamanda dişsiz bölgelerdeki kemik kaybını engellemekte ve estetik olarak fayda sağlamaktadır. Bu vaka raporunun amacı kliniğimize başvuran, gömülü dişe ve konjenital eksik dişlere sahip olan hastanın mini-vida destekli ortodontik tedavi yaklaşımını değerlendirmektir.

**Gereç ve Yöntem:** ... Üniversitesi Diş Hekimliği Fakültesi Ortodonti bölümüne başvuran 13 yaşındaki kız hastanın 11 ve 12 numaralı dişleri konjenital olarak eksik olup, 13 numaralı dişi adenomatoid odontojenik tümör ile ilişkili olarak gömülü kaldığı tespit edilmiştir. Hastanın tedavi başında alınan sefalometrik analiz değerleri; SNA 83°, SNB 80°, ANB 3°, SN/GoGn 29°, overjet 0 mm, overbite 0 mm'dir. Hastada gömülü kanin dişin sürdürülmesi sırasında destek almak için 11 numaralı dişlerin olduğu bölgeye diş uzun eksenine paralel olarak mini-vida (2x12mm SS) uygulanmıştır. 11 ve 12 numaralı eksik olan dişler yerine kullanılan protez dişler kompozit ile mini-vidaya ve ark teline braketerler ile bağlanmıştır.

**Bulgular:** Vakada gömülü diş oklüzyona getirilerek arktaki yerini almıştır. Tedavi süresince eksik olan 11 ve 12 numaralı dişler yerine protez dişler kullanılarak hastanın estetik kaygısına çözüm bulunmuştur. Tedavi sonunda üst ve alt orta hat yerine alınmıştır ve 2mm overjet ile 2mm overbite elde edilmiştir. Retansiyon için hastaya retainer ve essix uygulanmıştır.

**Sonuç:** Keserler bölgesine mini-vida uygulanması ile gömülü kanin dişe oklüzal yönde vertikal kuvvet uygulanabilmiş ve başarılı bir şekilde sürdürülmesi sağlanmıştır.



## PB135

### THE USE OF THE ORTHODONTIC MINI-SCREW FOR AESTHETIC AND FUNCTIONAL PURPOSES IN THE ERUPTION OF IMPACTED CANINE AND CONGENITAL TOOTH DEFICIENCY

Mahir Yaman, **Funda Ermiş Kara**, Ebru Küçükkaraca

Ankara Yıldırım Beyazıt University, Faculty of Dentistry, Department of Orthodontics

**Objective:** There are various local and/or systemic etiologic factors for impacted teeth. In the treatment of these impacted teeth, various force systems can be applied to maintain the teeth, one of these systems is the use of mini-screws to support the impacted tooth.<sup>1</sup> The use of mini-screws also prevents bone loss in edentulous areas and provides aesthetic benefits. The aim of this case report is to evaluate the mini-screw-supported orthodontic treatment approach of a patient with impacted teeth and congenital missing teeth.

**Materials and Methods:** A 13-year-old girl was admitted to ... University, Faculty of Dentistry, Department of Orthodontics with congenitally missing teeth number 11 and 12, and tooth number 13 was found to be impacted due to adenomatoid odontogenic tumor. The patient's cephalometric analysis values at the beginning of the treatment were SNA 83°, SNB 80°, ANB 3°, SN/GoGn 29°, overjet 0 mm, overbite 0 mm. A mini-screw (2x12mm SS) was placed parallel to the long axis of the tooth in the area of tooth number 11 to obtain support during the eruption of the impacted canine tooth. The prosthetic teeth number 11 and 12 were attached to the mini-screw with composite and to the archwire with the brackets.

**Results:** In this case, the impacted tooth was brought into occlusion and replaced in the arch. During the treatment, prosthetic teeth were used to replace missing teeth 11 and 12 to solve the patient's aesthetic concerns. At the end of the treatment, the upper and lower midlines were replaced and a 2mm overjet and 2mm overbite were achieved. Retainers and essix were used for retention.

**Conclusion:** With the use of a mini-screw in the incisor area, vertical occlusal force could be applied to the impacted canine and it was successfully retained.



XIX. Uluslararası Türk Ortodonti Derneği Kongresi

Herkes için Dijital Ortodonti  
Klinik Uygulamalarda İpuçları ve Yenilikler

XIX<sup>th</sup> International Congress of Turkish Orthodontic Society  
Digital Orthodontics For Everyone  
Tips & Trends in Clinical Practice

02-06 Kasım / November 2024

Susesi Luxury Resort, Belek-Antalya



**PB136**

## **SINIF III MALOKLUZYONLU HASTADA ORTOGNATİK CERRAHİ**

**Zeynep Akpınar<sup>1</sup>**, Neslihan Ebru Şenişik<sup>1</sup>, Yavuz Findik<sup>2</sup>

<sup>1</sup>Süleyman Demirel Üniversitesi Diş Hekimliği Fakültesi Ortodonti

<sup>2</sup>Süleyman Demirel Üniversitesi Diş Hekimliği Fakültesi

**AMAÇ:** Bu vaka raporunun amacı, kronolojik olarak 19 yıl 3 ay yaşında Sınıf III malokluzyonlu kadın hastaya uygulanan ortognatik cerrahi ve ortodontik tedavinin sonuçlarını sunmaktır.

**YÖNTEM:** Kliniğimize alt çenesinin önde olması şikâyetiyle başvuran kadın hastanın extraoral muayenesinde konkav profile sahip olduğu; intraoral muayenesinde ise sağ-sol molar ve kanin ilişkisinin Sınıf III olduğu gözlenmiştir. Sefalometrik değerlendirmede ise iskeletsel Sınıf III malokluzyon tespit edilmiştir. Cerrahi tedavi öncesi 14 ve 24 nolu dişlerin çekimi gerçekleştirilmiş ve ortodontik tedavi ile dişler dekompanze edilmiştir. Genel anestezi altında yapılan cerrahi operasyon ile maksilla 5 mm ileri alınmış, maksillaya 4 mm gömme ve 1 mm sola rotasyon uygulanmıştır. Mandibulada ise sagittal split ramus osteotomisi ile otortasyon ve 5 mm geriye alma gerçekleştirilmiştir. Hastaya tedavi öncesi ve sonrası ortodontik tedavi uygulanmıştır.

**BULGULAR:** Kabul edilebilir fonksiyon ve estetik sağlandı. Hastada Sınıf I ilişkisi sağlandı.

**SONUÇ:** Ortognatik cerrahi, dento-maksillo-fasiyel anomaliye sahip, gelişim dönemini tamamlamış hastalarda cerrahi ve ortodonti iş birliği ile uygulanan prosedürlerdir. Ortognatik cerrahi tedavisinden sonra hastada fonksiyonel ve estetik problemler düzeltilebilir. Sağlıklı ve uyumlu bir dental okluzyon sağlanabilir.



## PB136

### ORTHOGNATHIC SURGERY IN CLASS III MALOCCLUSION PURPOSE

Zeynep Akpınar<sup>1</sup>, Neslihan Ebru Şenişik<sup>1</sup>, Yavuz Findik<sup>2</sup>

<sup>1</sup>Suleyman Demirel University Faculty Of Dentistry Department Of Orthodontics

<sup>2</sup>Suleyman Demirel University Faculty Of Dentistry

The purpose of this case report is to present the results of orthognathic surgery and orthodontic treatment of a 19-year-and-three-month-old female patient with Class III malocclusion.

**METHODS:** A female patient who presented to our clinic with the complaint of an protruded lower jaw was found to have a concave profile in the extraoral examination and a Class III right-left molar and canine relationship in the intraoral examination. A cephalometric evaluation revealed a skeletal Class III malocclusion. Prior to surgical intervention, teeth number 14 and 24 were extracted, and the teeth were decompensated with orthodontic treatment. The maxilla was moved 5 mm forward, impacted 4 mm and rotated 1 mm to the left with the surgical operation performed under general anaesthesia. In the mandible, autorotation and 5 mm retraction were performed with sagittal split ramus osteotomy. Prior to and following the surgical procedure, the patient received orthodontic treatment.

**RESULTS:** The desired functional and aesthetic outcomes were achieved. A Class I relationship was achieved in the patient.

**CONCLUSION:** Orthognathic surgery is a procedure that is performed in collaboration with surgery and orthodontics in patients with dento-maxillo-facial anomalies who have completed the developmental period. Following orthognathic surgery, functional and aesthetic issues can be addressed in the patient. It is possible to achieve a healthy and harmonious dental occlusion.





XIX. Uluslararası Türk Ortodonti Derneği Kongresi

Herkes için Dijital Ortodonti  
Klinik Uygulamalarda İpuçları ve Yenilikler

XIX<sup>th</sup> International Congress of Turkish Orthodontic Society  
Digital Orthodontics For Everyone  
Tips & Trends in Clinical Practice

02-06 Kasım / November 2024

Susesi Luxury Resort, Belek-Antalya



**PB137**

## **ÜST MOLAR DİSTALİZASYONUNDA FARKLI DIŞ HAREKETİ HIZLANDIRMA YÖNTEMLERİNİN TEMPOROMANDİBULAR EKLEM ÜZERİNDEKİ ETKİSİNİN ARAŞTIRILMASI**

**Mehmet Melih Daşdelen**, Nagehan Karanlı Kadı, Serkan Yılmaz, Celal İrgin Daşdelen, Karanlı Kadı, Yılmaz, İrgin

Erciyes Üniversitesi, Diş hekimliği Fakültesi, Ortodonti AD, Kayseri \*\*Erciyes Üniversitesi, Diş hekimliği Fakültesi, Ağız Diş Çene Radyolojisi AD, Kayseri

**AMAÇ:** Bu çalışmanın amacı üst molar distalizasyonunda diş hareketini hızlandırmak için uygulanan düşük doz lazer, piezosizyon ve bunların birlikte uygulanmasının temporomandibular eklemden artiküler eminens açısı ve kondil bölgesindeki trabeküler yapı üzerine etkisinin değerlendirilmesidir.

**GEREÇ VE YÖNTEM:** Çalışma post-adolesan dönemde Sınıf II kapanış bozukluğuna sahip 40 birey ve 4 grup (piezosizyon, düşük doz lazer tedavisi, kombine ve kontrol) üzerinde yürütüldü. Üst molar distalizasyonunda mini vida destekli ağız içi distalizasyon aparatı kullanıldı. Distalizasyonla birlikte diş hareketini hızlandırma yöntemleri eş zamanlı uygulanmaya başlandı. Bireylerden distalizasyondan hemen önce önce (T0) ve distalizasyondan 4 ay sonra (T1) alınan panoramik röntgenler üzerinde artiküler eminens eğimi ölçüldü, IMAGEJ V1.53 yazılımı kullanılarak yine panoramik röntgenler üzerinde gonial ve kondiler bölgelerin fraktal analizi gerçekleştirildi. Elde edilen verilerin grup içi ve gruplar arası istatistiksel karşılaştırmaları yapıldı.

**BULGULAR:** Grup içi ve gruplar arasında istatistiksel karşılaştırmalarda anlamlı bir fark tespit edilmemiştir ( $p>0.05$ ).

**SONUÇ:** Diş hareketi hızlandırma yöntemleri kullanılarak gerçekleştirilen hızlı üst molar distalizasyonundan artiküler eminens eğimi, kondil ve gonial bölgelerin kemik yoğunluğu olumsuz bir şekilde etkilenmemiştir.



XIX. Uluslararası Türk Ortodonti Derneği Kongresi

Herkes için Dijital Ortodonti  
Klinik Uygulamalarda İpuçları ve Yenilikler

XIX<sup>th</sup> International Congress of Turkish Orthodontic Society

Digital Orthodontics For Everyone  
Tips & Trends in Clinical Practice

02-06 Kasım / November 2024

Susesi Luxury Resort, Belek-Antalya



**PB137**

## **INVESTIGATION OF THE EFFECT OF DIFFERENT TOOTH MOVEMENT ACCELERATION METHODS ON TEMPOROMANDIBULAR JOINT IN UPPER MOLAR DISTALIZATION**

*Mehmet Melih Daşdelen*, Nagehan Karslı Kadı, Serkan Yılmaz, Celal Irgın Daşdelen, Karslı Kadı, Yılmaz, Irgın

1\*Erciyes University, Faculty of Dentistry, Department of Orthodontics, Kayseri \*\*Erciyes University, Faculty of Dentistry, Department of Oral and Maxillofacial Radiology, Kayseri

**AIM:** The aim of this study is to evaluate the effects of low-dose laser, piezocision and their combined application to accelerate tooth movement in upper molar distalization on the articular eminence angle in the temporomandibular joint and the trabecular structure in the condyle region.

**MATERIALS AND METHODS:** The study was conducted on 40 individuals with Class II malocclusion in the post-adolescent period and 4 groups (piezocision, low-dose laser treatment, combined and control). A mini screw supported intraoral distalization appliance was used for upper molar distalization. Methods to accelerate tooth movement began to be applied simultaneously with distalization. The slope of the articular eminence was measured on panoramic x-rays taken from the individuals just before (T0) and 4 months after (T1) after distalization, and fractal analysis of the gonial and condylar regions was performed on the panoramic x-rays using IMAGEJ V1.53 software. Statistical comparisons of the data obtained within and between groups were made.

**RESULTS:** No significant difference was detected in statistical comparisons within and between groups ( $p>0.05$ ).

**CONCLUSION:** The inclination of the articular eminence and the bone density of the condyle and gonial regions were not adversely affected by rapid upper molar distalization using tooth movement acceleration methods.



XIX. Uluslararası Türk Ortodonti Derneği Kongresi

Herkes için Dijital Ortodonti  
Klinik Uygulamalarda İpuçları ve Yenilikler

XIX<sup>th</sup> International Congress of Turkish Orthodontic Society  
Digital Orthodontics For Everyone  
Tips & Trends in Clinical Practice

02-06 Kasım / November 2024

Susesi Luxury Resort, Belek-Antalya



**PB138**

## **GÖMÜLÜ KALMIŞ İKİNCİ AZI DİŞLERİNİN SÜRDÜRÜLMESİNDE YENİ BİR YÖNTEM**

Selin Yuksel, **Ayça Akgün**, İbrahim Erhan Gelgör

Uşak Üniversitesi Diş Hekimliği Fakültesi

**Amaç:** Bu vaka raporunda, 17 ve 47 numaralı dişleri gömülü kalmış 15 yaşında kadın hastanın dişlerinin seperasyon teli (messing halka) ile sürdürülmesinin başarılı sonuçlarının sunulması amaçlanmıştır.

**Yöntem:** Alınan panoromik ve periapikal röntgenlerde maksiller ve mandibular arkın sağ kadranında ikinci azı dişlerin kronlarının meziale devrilmesi suretiyle gömülü kaldığı saptamıştır. Yapılan flep kaldırma operasyonu eşliğinde seperasyon teli yerleştirilmiş ve 6 ay boyunca her ay aktiflenerek izlemiştir.

**Bulgular:** 6 ay sonunda süren ve arka dahil olan ikinci azılar braketlenerek uygun konuma getirilmiştir.

**Sonuç:** Messing halka kullanımı ile gömülü kalmış 17 ve 47 numaralı dişler arkta olması gereken yerini almış sonrasında braketlenerek sabit ortodontik tedavi ile seviyelenmiş ve okluzyona dahil edilmiştir. Uygulaması kolay bir yöntem olup kısa sürede sonuçlanmıştır.



XIX. Uluslararası Türk Ortodonti Derneği Kongresi

Herkes için Dijital Ortodonti  
Klinik Uygulamalarda İpuçları ve Yenilikler

XIX<sup>th</sup> International Congress of Turkish Orthodontic Society

Digital Orthodontics For Everyone  
Tips & Trends in Clinical Practice

02-06 Kasım / November 2024

Susesi Luxury Resort, Belek-Antalya



**PB138**

## **NEW METHOD FOR FORCED ERUPTION OF IMPACTED SECOND MOLARS**

Selin Yuksel, **Ayça Akgün**, İbrahim Erhan Gelgör

Faculty Of Dentistry, Uşak University

**Purpose:** In this case report, the purpose is to present the successful outcomes of maintaining the dentition of a 15-year-old female patient presenting with impacted teeth 17 and 47 utilizing a separation wire (Messing ring).

**Method:** Upon review of the panoramic and periapical x-rays, it was observed that the crowns of the second molars in the right quadrant of the maxillary and mandibular arch were impacted, displaying mesial tipping. Subsequently, following a flap removal procedure, a separation wire was installed and subjected to monthly activation over a period of 6 months.

**Results:** After the 6-month period, the second molars, fully erupted and positioned correctly, were placed in brackets and aligned appropriately.

**Conclusion:** The application of the Messing ring facilitated the repositioning of impacted teeth 17 and 47 within the arch, subsequent to which they were bracketed, aligned through fixed orthodontic intervention, and integrated into the occlusal profile. This method is straightforward to implement and yielded prompt results.



## PB139

### VERTİKAL BÜYÜME PATERNİNE SAHİP İSKELETSEL SINIF III BİREYİN HİBRİT HYRAX-MENTONPLAK KOMBİNASYONU İLE ORTOPEDİK REHABİLİTASYONU

Eren Kaya, Gamze Yıldırım

Marmara Üniversitesi Diş Hekimliği Fakültesi-Ortodonti Anabilim Dalı

**Amaç:** Bu vaka raporunun amacı, iskeletsel Sınıf III vertikal büyüme paternine sahip hastanın hibrit hyrax-mentonplak kombinasyonu kullanılarak sınıf III elastik yardımı ile tedavisinin, dental, iskeletsel sonuçlarını ve sefalometrik parametreler üzerine etkilerini sunmaktır.

**Gereç ve Yöntem:** İskeletsel Sınıf III maloklüzyon, ailesel yatkınlığı da olabilen; maksiller retrognati, mandibular prognati ya da her ikisinin birlikte görüldüğü durumlardır. İskeletsel Sınıf III maloklüzyonun ortopedik tedavisinde yüz maskesi uygulansa da, yüz yüksekliği artmış bireylerde mandibulanın posterior rotasyonu sebebiyle kullanılamamaktadır. Kliniğimize anterior ters kapanış ve alt çenenin önde olması şikayeti ile gelen 11 yıl 2 aylık hastanın muayenesinde, anterior crossbite, maksiller darlık, her iki tarafta da Angle Sınıf III molar ve kanin ilişkisi görülmüştür. Ayrıca hastanın ailesel iskeletsel Sınıf III yatkınlığı da bulunmaktadır. Hastanın sefalometrik değerlendirmesinde; GoMe-SN:39°, FMA:32°, ANSMe/NMe:57, SNA:80°, SNB:83°, ANB:-3°, Witt's:-5, NA = -1,3 mm, I-SN:108°, IMPA:78°, -2.4 mm overjet, 3.8 mm overbite olduğu tespit edilmiştir. Ortopedik tedavi için üst çenede ekspansiyon ve protraksiyona yardımcı olması için hibrit hyrax, alt çenede mentonplak uygulanmış ve Sınıf III elastik yardımıyla minimal vertikal değişikliklerle ideal dental ilişki sağlanmaya çalışılmıştır. Retansiyon amaçlı 4 ay süre ile gece elastik kullanımına devam edilmiş ve relapsın olmadığı görüldükten sonra tedavi tamamlanmıştır. Toplam tedavi süresi 13 aydır.

**Bulgular:** Vertikal kontrolün sağlandığı hastada, vertikal sefalometrik parametrelerde minimal değişiklik olmuş ya da hiç değişiklik olmamıştır. GoMe-SN aynı kalmış, FMA 4° azalmış, ANSMe/NMe 1.7 azalmış, I-SN 3° azalmış ve IMPA 8° artmıştır. Maksiller darlık, anterior çapraz kapanış çözülmüş ve ideal sagittal ilişki elde edilmiştir. Sagittal yön değerlendirmesinde, SNA, ANB, Wits, N\_I\_A değerlerinde sırasıyla 3°, 4°, 2.4 mm, 4 mm olumlu yönde değişimler elde edilmiş, SNB açısından değişiklik bulunamamıştır. Overjet 4.7 mm artmış, overbite ise 0.6 mm azalmıştır.

**Sonuç:** Vertikal büyüme paternli iskeletsel Sınıf III maloklüzyonlu hastaların erken dönem ortopedik tedavisinde, Sınıf III elastik yardımıyla hibrit hyrax-mentonplak kombinasyonu kullanımı mümkündür.



## PB139

### ORTHOPEDIC REHABILITATION OF A SKELETAL CLASS III INDIVIDUAL WITH VERTICAL GROWTH PATTERN USING HYBRID HYRAX-MENTOPATE COMBINATION

Eren Kaya, Gamze Yıldırım

Marmara University Faculty of Dentistry-Department of Orthodontics

**Purpose:** This case report aims to present the dental and skeletal outcomes, and effects on cephalometric parameters, of the treatment of a patient with skeletal Class III vertical growth pattern using hybrid hyrax-mentoplate combination with the help of Class III elastic.

**Materials and Methods:** Skeletal Class III malocclusion, with possible familial predisposition, involves maxillary retrognathia, mandibular prognathia, or both. Face masks are often used, but not suitable for patients with increased facial height due to mandibular posterior rotation. An 11-year-old patient presented with anterior crossbite and forwardly positioned lower jaw, maxillary constriction, and Angle Class III molar and canine relationships. Cephalometric evaluation showed: GoMe-SN: 39°, FMA: 32°, ANSM<sub>e</sub>/NMe: 57, SNA: 80°, SNB: 83°, ANB: -3°, Witt's: -5, NA = -1.3 mm, I-SN: 108°, IMPA: 78°, -2.4 mm overjet, and 3.8 mm overbite. Orthopedic treatment involved a hybrid hyrax for maxillary expansion and protraction, and a mentoplate for the mandible, using Class III elastics to achieve an ideal dental relationship with minimal vertical changes. Retention involved nighttime elastic use for 4 months, with no relapse observed. Total treatment duration is 13 months.

**Results:** Minimal or no changes were observed in vertical cephalometric parameters: GoMe-SN remained the same, FMA decreased by 4°, ANSM<sub>e</sub>/NMe decreased by 1.7, I-SN decreased by 3°, and IMPA increased by 8°. Maxillary constriction and anterior crossbite were resolved, achieving an ideal sagittal relationship. SNA, ANB, Wits, and N?A showed positive changes of 3°, 4°, 2.4 mm, and 4 mm respectively, with no change in SNB angle. Overjet increased by 4.7 mm, and overbite decreased by 0.6 mm.

**Conclusion:** The combination of hybrid hyrax-mentoplate with the aid of Class III elastics is a viable option in the early orthopedic treatment of patients with skeletal Class III malocclusion and vertical growth patterns.



XIX. Uluslararası Türk Ortodonti Derneği Kongresi

Herkes için Dijital Ortodonti  
Klinik Uygulamalarda İpuçları ve Yenilikler

XIX<sup>th</sup> International Congress of Turkish Orthodontic Society

Digital Orthodontics For Everyone  
Tips & Trends in Clinical Practice

02-06 Kasım / November 2024

Susesi Luxury Resort, Belek-Antalya



**PB140**

## **ŞİDDETLİ İSKELETSEL SINIF II MALOKLÜZYONA SAHİP HASTANIN TWINBLOK APAREYİ İLE AŞAMALI TEDAVİSİ: OLGU SUNUMU**

**Ömer Geniş**, Farhad Salmanpour, Hasan Camcı

Afyonkarahisar Sağlık Bilimleri Üniversitesi Diş Hekimliği Fakültesi, Ortodonti Anabilim Dalı

**Amaç:** Bu vaka raporunun amacı şiddetli iskeletsel sınıf 2 maloklüzyona sahip hastanın Twinblok apareyi ile tedavisinin anlatımıdır.

**Gereç ve yöntemler:** Kronolojik yaşı 10 yıl olan kadın hasta median diestema ve alt çene geriliği şikayeti ile kliniğimize başvurdu. Klinik muayenede üst anterior bölgedeki median diestema ve şiddetli iskeletsel sınıf II maloklüzyon görüldü. Sefalometrik analize göre hastanın konveks bir profili, iskeletsel sınıf II maloklüzyonu (ANB: 4.6°, U1-SN: 113.9°) mevcuttu. Hastaya mandibular ilerletme ve genişletme yapılması amacıyla twinblok apareyi uygulanmasına daha sonra çekimsiz sabit ortodontik tedavi yapılmasına karar verildi.

**Bulgular:** Öncelikle mandibular retrognatiyi düzeltmek için twinblok apareyi uygulandı. Apareyin ekspansiyon vidası 3 günde bir aktifleştirildi. Toplam ekspansiyon süresi 3 aydı. İlk yapılan twinblok 6 ay kullanıldıktan sonra yeterli altçene ilerletmesi oluşmadığı için yeni bir twinblok apareyi yapıldı ve hastaya 12 ay boyunca kullanıldı. Yeterli ekspansiyon sağlandıktan sonra dişler braketlendi ve kanin dişler için yeterli yer sağlandı. Ardından kaninler sınıf I ilişkiye getirildi ve tedavi sonlandırıldı.

**Sonuçlar:** Hasta toplam 30 ayda tedavi edildi, tedavi sonunda kabul edilebilir gülüş estetiği ve iyi bir oklüzyon elde edildi.



## PB140

### GRADUAL TREATMENT OF A PATIENT WITH SEVERE SKELETAL CLASS II MALOCCLUSION USING A TWINBLOCK APPLIANCE: A CASE REPORT

Ömer Geniş, Farhad Salmanpour, Hasan Camcı

Afyonkarahisar Health Sciences University, Faculty of Dentistry, Department of Orthodontics

**Objective:** The aim of this case report is to describe the treatment of a patient with severe skeletal Class II malocclusion using a Twinblock appliance.

**Materials and Methods:** A 10-year-old female patient presented to our clinic with complaints of a median diastema and mandibular retrusion. Clinical examination revealed a median diastema in the upper anterior region and severe skeletal Class 2 malocclusion. Cephalometric analysis showed that the patient had a convex profile and skeletal Class 2 malocclusion (ANB: 4.6°, U1-SN: 113.9°). It was decided to use a Twinblock appliance to advance and expand the mandible, followed by non-extraction fixed orthodontic treatment.

**Findings:** Initially, a Twinblock appliance was used to correct the mandibular retrognathia. The expansion screw of the appliance was activated every 3 days, with a total expansion period of 3 months. After using the first Twinblock for 6 months, it was determined that sufficient mandibular advancement had not been achieved, so a new Twinblock appliance was fabricated and used by the patient for an additional 12 months. After achieving sufficient expansion, the teeth were bracketed, and adequate space was created for the canine teeth. Subsequently, the canines were brought into Class I relationship, and the treatment was concluded.

**Results:** The patient was treated over a total period of 30 months. By the end of the treatment, an acceptable smile aesthetic and good occlusion were achieved.





XIX. Uluslararası Türk Ortodonti Derneği Kongresi

Herkes için Dijital Ortodonti  
Klinik Uygulamalarda İpuçları ve Yenilikler

XIX<sup>th</sup> International Congress of Turkish Orthodontic Society

Digital Orthodontics For Everyone  
Tips & Trends in Clinical Practice

02-06 Kasım / November 2024

Susesi Luxury Resort, Belek-Antalya



**PB141**

## **DENTAL SINIF II SUBDİVİZYONLU HASTANIN EZ-SLIDER KULLANILARAK TEDAVİSİ**

**Gözde Çalışkan, Duygu Çapkın, Elif Dilara Şeker, Şerife Şahin**

Bezmiâlem Vakıf Üniversitesi

**Amaç:** Bu vaka raporunun amacı iskeletsel Sınıf I, dental sınıf 2 subdivizyonlu hastanın EZslider ve sabit mekanikler ile kamuflej tedavisini sunmaktır.

**Olgu:** İskeletsel sınıf I, dişsel sınıf II subdivizyonlu, overjeti 5mm, overbite'ı 3mm olan 28 yaşındaki erkek hasta kliniğimize çapraşıklık şikayeti ile başvurmuştur. Klinik ve radyografik incelemeler sonucu iskeletsel Sınıf I maloklüzyon (SNA:80°, SNB:79°, ANB:1°), tespit edilmiştir. Hastanın yüzü simetriktir ve normal bir gülüş hattı vardır. Üst orta hat yüze göre 3mm sağa kaymıştır, alt orta hat çene ucuyla uyumludur. Hastanın sefalometrik ölçümleri sonucu procline üst keserler (U1-SN:113°), retrüze (L1-Apog:-0,6mm) ve retrocline (L1/NB:16°) alt keserler gözlenmiştir. Hastaya solda sınıf II ilişkiyi düzeltmek için sabit mekanikler ile seviyelenmesi tamamlandıktan sonra EZslider ile distalizasyon yapılması planlanmıştır. 12 numaralı diş kanal tedavisi nedeniyle renklendiği için tedavi sonrasında buildup planlanmıştır.

**Bulgular:**Sol tarafta Sınıf II subdivizyona sahip hastanın tedavi sonrası Sınıf I ilişkisi sağlanmıştır. Overjet ve overbite'ı ideal konuma gelmiştir. Keser açıları normal değerlere ulaşmıştır.

**Sonuç:**EZslider Sınıf II dental ilişkinin düzeltiminde etkili sonuçlar vermiştir. Hastanın dental ilişkisi ideal konuma gelmiştir.



XIX. Uluslararası Türk Ortodonti Derneği Kongresi

Herkes için Dijital Ortodonti  
Klinik Uygulamalarda İpuçları ve Yenilikler

XIX<sup>th</sup> International Congress of Turkish Orthodontic Society

Digital Orthodontics For Everyone  
Tips & Trends in Clinical Practice

02-06 Kasım / November 2024

Susesi Luxury Resort, Belek-Antalya



**PB141**

## **TREATMENT OF A PATIENT WITH DENTAL CLASS II SUBDIVISION USING EZ-SLIDER**

**Gözde Çalışkan, Duygu Çapkın, Elif Dilara Şeker, Şerife Şahin**

Bezmialem Vakıf University

**Objective:** The purpose of this case report is to present the camouflage treatment using EZslider and fixed mechanics in a patient with skeletal Class I, dental Class II subdivision malocclusion.

**Case:** A 28-year-old male patient with dental Class II subdivision malocclusion, with a 5mm overjet, and 3mm overbite, came to our clinic with complaints of crowding. Clinical and radiographic examinations revealed that patient had skeletal Class I malocclusion (SNA:80°, SNB:79°, ANB:1°). The patient's face was symmetrical with a normal smile line. The upper midline was shifted 3mm to the right according to the face, and the lower midline was aligned with the chin. Cephalometric measurements showed proclined upper incisors (U1-SN:113°), retruded (L1-Apog:-0.6mm), and retroclined (L1/NB:16°) lower incisors. It was planned the left molar distalization with EZslider after leveling with fixed mechanics to achieve Class I molar relationship. Tooth 12 had discolored due to root canal treatment, so build-up was planned after the treatment.

**Results:** After treatment, the Class I relationship was achieved with the orthodontic treatment. The overjet and overbite reached ideal amount. Incisor inclinations reached normal values.

**Conclusion:** EZslider provided effective results in the correction of Class II subdivision dental relationships. The patient's dental relationship reached an ideal position.



## PB142

### AÇIK KAPANIŞA SAHİP HASTANIN ÇİFT ÇENE ORTOGNATİK CERRAHİ İLE TEDAVİSİ: BİR OLGU SUNUMU

Alper Külçü, Nihal Kaya, Gökmen Kurt, Nükhet Kütük

Bezmialem Vakıf Üniversitesi, Sağlık Bilimleri Enstitüsü, Ortodonti Anabilim Dalı, İstanbul/Türkiye

**AMAÇ:** Bu vaka raporunda çift çene ortognatik cerrahi geçiren bir iskeletsel açık kapanış hastasının ortodontik tedavisi sunulmuştur.

**OLGU VE METOD:** İskeletsel ve dişsel Sınıf II (ANB: 10.2°, Overjet: 7 mm) ve 6 mm anterior açık kapanışı olan 32 yaşındaki kadın hasta çift çene ortognatik cerrahi ile tedavi edilmiştir. Hastanın başlıca şikâyeti alt çenesinin geride olması ve artmış diş eti gülümsemesine sahip olmasıdır. Tedavi öncesi hastanın ağız içi ve ağız dışı bulguları incelendiğinde yetersiz dudak kapanışı, yüksek gülümseme çizgisi, konveks profil, high angle iskeletsel patern (SN-GoGn: 55.2°), protrüze ve procline alt keserler, protrüze üst dudak ve retrüze alt dudak olduğu görülmüştür. Tedavi planında ortognatik cerrahi ile open bite ve Sınıf II maloklüzyonun tedavisi amaçlanmıştır. Ameliyata hazırlık döneminde yumuşak dokuya olan etkiyi arttırmak amacıyla, alt anteriorda stripping ve Sınıf III lastik kullanımı ile IMPA açısının azaltılması sonucunda mandibulanın saat yönünün tersine olan rotasyonunun artırılması hedeflenmiştir. Hastanın gülümsemesinde görünen dişeti miktarı 5 mm olmasına rağmen, istirahat pozisyonundaki görünen keser miktarı 3 mm olduğundan dolayı ortognatik cerrahi planlamasında 3 mm total gömme yapılmasına karar verilmiştir. Ortognatik cerrahi planlaması üst çenenin 2 mm öne alınmasını ve 3 mm total gömülmesini, alt çenenin de sagittal yönde öne gelmesi ile saat yönünün tersine rotasyon yapmasını içermektedir. Hastaya ameliyattan 6 ay sonra genio-plasti önerilmiştir.

**BULGULAR:** Bimaksiller ortognatik cerrahi olan hastanın tedavi sonrası overbite (2 mm) ve overjet (2 mm) değerleri ideal konuma gelmiştir. High angle iskeletsel paterne sahip olan hasta, normal sagittal (ANB: 7°) ve vertikal (SN-GoGn: 48.6°) iskeletsel değerlere ulaşmıştır. Tedavi sonunda alt-üst keser açılıları ve IMPA ölçümü normal değerlerdedir.

**SONUÇ:** İskeletsel openbite ve sınıf II hastalarda ortognatik cerrahi ile kombine ortodontik tedavi estetik ve fonksiyon açısından etkili bir tedavi yöntemidir.



## PB142

### TREATMENT OF AN OPEN BITE PATIENT WITH DOUBLE JAW ORTHOGNATHIC SURGERY: A CASE REPORT

Alper Külçü, Nihal Kaya, Gökmen Kurt, Nükhet Kütük

Department of Orthodontics, Institute of Health Sciences, Bezmialem Vakıf University, İstanbul/Türkiye

**Objectives:** This case report presents the orthodontic treatment of a skeletal open bite patient who underwent bilateral jaw orthognathic surgery.

**Case and Method:** A 32-year-old female patient with skeletal and dental Class II malocclusion (ANB: 10.2°, Overjet: 7 mm) and a 6 mm anterior open bite was treated with bimaxillary orthognathic surgery. Her main concerns were backward positioned lower jaw and an increased gingival smile. Pre-treatment evaluation showed incompetent lip closure, high smiling line, convex profile, high angle skeletal pattern (SN-GoGn: 55.2°), protruded and proclined lower incisors, protruded upper lip, and retruded lower lip. The treatment plan aimed to correct the open bite and Class II malocclusion with bilateral orthognathic surgery. To enhance the soft tissue profile after surgery, the plan included increasing the counterclockwise rotation of the mandible by reducing the IMPA angle with lower anterior stripping and the use of Class III elastics. The patient's gingival display was 5 mm, but the visible incisors at rest were 3 mm. Thus, 3 mm total impaction was planned during surgery. The surgical plan involved 2 mm sagittal movement anteriorly and 3 mm total impaction of the upper jaw, along with counterclockwise rotation and sagittal movement of the lower jaw. Genioplasty was recommended to the patient six months after surgery.

**Results:** Following bimaxillary orthognathic surgery, the patient's post-treatment overbite (2 mm) and overjet (2 mm) values reached ideal positions. The patient with a high angle skeletal pattern achieved normal sagittal (ANB: 7°) and vertical (SN-GoGn: 48.6°) skeletal values. At the end of the treatment, the upper and lower incisor angles and IMPA measurements were within the normal ranges.

**Conclusion:** Orthodontic treatment combined with orthognathic surgery is an effective method for improving aesthetics and function in patients with skeletal open bite and Class II malocclusion.



XIX. Uluslararası Türk Ortodonti Derneği Kongresi

Herkes için Dijital Ortodonti  
Klinik Uygulamalarda İpuçları ve Yenilikler

XIX<sup>th</sup> International Congress of Turkish Orthodontic Society  
Digital Orthodontics For Everyone  
Tips & Trends in Clinical Practice

02-06 Kasım / November 2024

Susesi Luxury Resort, Belek-Antalya



**PB143**

## **BİLATERAL MAKSİLLER GÖMÜLÜ KANİN DİŞLERE SAHİP OLAN HASTANIN PENDULUM APAREYİ KULLANILARAK ORTODONTİK TEDAVİSİ: OLGU SUNUMU**

**Ilayda Naz Bildik**, Farhad Salmanpour

Afyonkarahisar Sağlık Bilimleri Üniversitesi Diş Hekimliği Fakültesi, Ortodonti Anabilim Dalı

**Amaç:** Bu vaka raporunun amacı, bilateral maksiller gömülü kanin dişlere sahip olan bir hastanın, pendulum apareyi kullanılarak ortodontik tedavisini açıklamaktır.

**Gereç ve Yöntemler:** Kronolojik yaşı 11 yıl olan erkek hasta, üst köpek dişlerinin çıkmaması ve gülüşünün estetik olmaması şikayeti ile kliniğimize başvurdu. Klinik muayene, üst çenede hafif yer darlığı olduğunu ve hastanın sınıf II kapanışa sahip olduğunu ortaya koydu. Ayrıca panoramik radyografi inceleme sonucu sağ ve sol üst kanin dişlerinin gömülü kaldığı tespit edildi. Sefalometrik analize göre; hasta iskeletsel sınıf 1 (ANB:0° U1-SN:97° IMPA:92°) ilişkiye sahipti ve üst keserleri retrüzeydi. Tedavi planında, üst çenede distalizasyon ile kaninler için yer açmak amacıyla pendulum apareyin kullanılması ve ardından çekimsiz sabit ortodontik tedaviye geçilmesi kararlaştırıldı.

**Bulgular:** Pendulum apareyi, dişler braketlenmeden önce hastanın ağızına yerleştirildi. Apareyin distal kolları her 6 haftada bir aktifleştirildi. Toplam distalizasyon süresi 9 ay sürdü. Yeterli distalizasyon sağlandıktan sonra, dişler braketlendi ve üst premolarlar distalize edilerek kanin dişler için yeterli yer oluşturuldu. Daha sonra, kanin dişler ark içine dahil edilerek sınıf I ilişki sağlandı ve tedavi tamamlandı.

**Sonuçlar:** Hasta toplamda 24 ayda tedavi edildi. Tedavi sonunda, kabul edilebilir gülüş estetiği ve iyi bir oklüzyon ilişkisi elde edildi.



XIX. Uluslararası Türk Ortodonti Derneği Kongresi

Herkes için Dijital Ortodonti  
Klinik Uygulamalarda İpuçları ve Yenilikler

XIX<sup>th</sup> International Congress of Turkish Orthodontic Society

Digital Orthodontics For Everyone  
Tips & Trends in Clinical Practice

02-06 Kasım / November 2024

Susesi Luxury Resort, Belek-Antalya



**PB143**

## **ORTHODONTIC TREATMENT OF A PATIENT WITH BILATERAL MAXILLARY IMPACTED CANINES USING PENDULUM APPLIANCE: A CASE REPORT**

**Ilayda Naz Bildik**, Farhad Salmanpour

Department of Orthodontics, Faculty of Dentistry, Afyonkarahisar Health Sciences University, Afyonkarahisar,

**Objective:** The aim of this case report is to describe the orthodontic treatment of a patient with bilateral maxillary impacted canines using a Pendulum appliance.

**Materials and Methods:** An 11-year-old male patient presented to our clinic with complaints of the failure of his upper canine teeth to erupt and the aesthetic appearance of his smile. Clinical examination revealed mild crowding in the upper jaw and a Class II malocclusion. Panoramic radiographic analysis confirmed the impaction of both the right and left maxillary canines. According to the cephalometric analysis, the patient exhibited a skeletal Class 1 relationship (ANB: 0°, U1-SN: 97°, IMPA: 92°) with retroclined upper incisors. The treatment plan included the use of a Pendulum appliance to create space in the upper arch through distalization, followed by non-extraction fixed orthodontic treatment.

**Results:** The Pendulum appliance was placed in the patient's mouth before bracket bonding. The distal arms of the appliance were activated every 6 weeks. The total duration of distalization was 9 months. After achieving adequate distalization, the teeth were bonded with brackets. Upper premolars were further distalized to provide sufficient space for the eruption of the canines. Subsequently, the canines were included in the arch, achieving a Class I occlusal relationship, and the treatment was completed.

**Conclusions:** The patient was treated over a total period of 24 months. At the end of the treatment, an acceptable smile aesthetic and good occlusal relationship were achieved.



XIX. Uluslararası Türk Ortodonti Derneği Kongresi

Herkes için Dijital Ortodonti  
Klinik Uygulamalarda İpuçları ve Yenilikler

XIX<sup>th</sup> International Congress of Turkish Orthodontic Society  
Digital Orthodontics For Everyone  
Tips & Trends in Clinical Practice

02-06 Kasım / November 2024

Susesi Luxury Resort, Belek-Antalya



**PB144**

## **ORTA HAT DÜZENSİZLİĞİNİN VE TEK TARAFLI DENTAL ÇAPRAZ KAPANIŞIN DÜZELTİLMESİ: VAKA RAPORU**

Meryem Akpınar, **Esra Nur Kurt**

Afyon Sağlık Bilimleri Üniversitesi Diş Hekimliği Fakültesi

**Amaç:** Orta hatların uyumu ve simetrisi dentofasiyal estetik için önemlidir. Bu vaka raporu, orta hat sapması ve tek taraflı dental çapraz kapanışı olan 12 yaşındaki bir erkek hastanın sabit ortodontik tedavisini sunmayı amaçlamaktadır.

**Gereç ve Yöntemler:** Yapılan klinik muayenede hastanın sağ tarafta dental sınıf II subdivizyonu, sol tarafta tek taraflı dental çapraz kapanışı ve 14, 24, 44 numaralı dişlerinin eksik olduğu belirlendi. Maksiller orta hattın, yüz orta hattına göre 3 mm sol tarafta olduğu tespit edildi. Hastanın sefalometrik analizi incelendiğinde iskeletsel sınıf I maloklüzyona (ANB: 0.7°, U1-SN: 94.5°, IMPA: 85.6°) sahip olduğu görüldü. Tedavi, dental çapraz kapanışı düzeltmek için transpalatal ark (TPA) kullanımını ve maksiller dental orta hattı sağa kaydırmak için çift vertikal spring loop kullanımını içeriyordu.

**Bulgular:** Tek taraflı dental çapraz kapanışın düzeltilmesi ve maksiller orta hattın 3 mm sağa kaydırılmasıyla başarılı sonuçlar elde edildi, bu da orta hatların koordinasyonunda iyileşme sağladı. Toplam tedavi süresi 24 aydı.

**Sonuçlar:** Tedavi sonucunda orta hat uyumsuzlukları ve tek taraflı dental çapraz kapanış düzeltilerek estetik ve fonksiyonel başarılı sonuçlar elde edilmiştir.



XIX. Uluslararası Türk Ortodonti Derneği Kongresi

Herkes için Dijital Ortodonti  
Klinik Uygulamalarda İpuçları ve Yenilikler

XIX<sup>th</sup> International Congress of Turkish Orthodontic Society

Digital Orthodontics For Everyone  
Tips & Trends in Clinical Practice

02-06 Kasım / November 2024

Susesi Luxury Resort, Belek-Antalya



**PB144**

## **CORRECTION OF MIDLINE DEVIATION AND UNILATERAL DENTAL CROSSBITE: A CASE REPORT**

Meryem Akpınar, **Esra Nur Kurt**

Afyon Health Sciences University Faculty of Dentistry

**Objectives:** The harmony and symmetry of midlines are essential for dentofacial aesthetics. This case report aims to document the fixed orthodontic treatment of a 12-year-old male patient presenting with midline deviation and unilateral dental crossbite.

**Materials and Methods:** Clinical examination revealed dental class II subdivision on the right side, unilateral dental crossbite on the left side, and missing teeth 14, 24, 44. The maxillary midline was 3 mm left of the facial midline, with cephalometric analysis indicating skeletal class I malocclusion (ANB: 0.7°, U1-SN: 94.5°, IMPA: 85.6°). The treatment involved the use of a transpalatal arch (TPA) to correct the dental crossbite and a double vertical spring loop to shift the maxillary dental midline to the right.

**Results:** Successful outcomes were achieved with correction of the unilateral dental crossbite and a 3 mm rightward shift of the maxillary midline, resulting in improved midline coordination. The total treatment duration was 24 months.

**Conclusions:** As a result of the treatment, midline discrepancies and unilateral dental crossbite were corrected, achieving aesthetically and functionally successful outcomes.





PB145

## SINIF III BİR VAKADA BUKKAL SHELF MİNİ VİDALARI ARACILIĞIYLA GERÇEKLEŞTİRİLEN KAMUFLAJ TEDAVİSİ

Ayla Khanmohammadi, Samet Özden

İnönü Üniversitesi Diş Hekimliği Fakültesi, Ortodonti Anabilim Dalı, Malatya, Türkiye

**Amaç:** Bu vaka raporunun amacı dental ve iskeletsel sınıf III malokluzyona sahip bir hastada, bukkal shelf minividaları aracılığıyla alt ark distalizasyonu sağlanarak gerçekleştirilen dental kamuflaj tedavisinin sunumudur.

**Olgu:** Kronolojik yaşı 17 olan kadın hasta kliniğimize 'çenesinin önde olduğu' şikayeti ile başvurdu. Yapılan klinik muayene, model analizi ve fotoğraf analizinde hastada dişsel sınıf III kapanış ve anterior çapraz kapanış olduğu görüldü. Sefalometrik analizde ise hastada iskeletsel sınıf III ilişki tespit edildi (SNA: 88°, SNB:90°, ANB: -2°). Tüm bu analizler doğrultusunda hastaya ortognatik cerrahi teşhisi konuldu fakat hastanın cerrahi tedaviyi kabul etmemesi nedeniyle maloklüzyonun dental kamuflaj ile maskelenerek tedavi edilmesine karar verildi. Bu amaçla mandibulada bukkal shelf bölgesine 2 x 12 mm boyutlarında minividalar yerleştirildi ve bu minividalardan alt ark teline asılan elastik zincirler aracılığıyla alt molar distalizasyonu hedeflendi. Çapraz kapanışın atlatılması için alt anterior dişlere mavi kompozit eklenip oklüzyon yükseltildi ve sınıf III elastikler ile tedavi desteklendi.

**Sonuç:** Tedavi sonunda sınıf I kanin ve molar ilişkisi elde edildi. İdeal overbite ve overjet ile tedavi bitirildi. Tedavi başlangıcı ve tedavi bitimi lateral sefalometrik analizlerine göre ANB değerinin -2°'den -1°'ye, U1-SN değerinin 118°'den 121°'ye, IMPA değerinin ise 85°'den 78°'ye değiştiği gözlenmiştir. Toplam tedavi 9 ay sürmüştür. Alt molar distalizasyonu aracılığıyla gerçekleştirilen kamuflaj tedavisi, cerrahi tedavi istemeyen hafif-orta derece iskeletsel ve dental sınıf III bireylerde etkili olabilecek bir tedavi yöntemidir.



PB145

## CAMOUFLAGE TREATMENT OF A CLASS III CASE WITH BUCCAL SHELF MINISCREWS

Ayla Khanmohammadi, Samet Özden

Inonu University Faculty of Dentistry, Department of Orthodontics , Malatya, Turkey

**Aim:** The aim of this case report is to present the camouflage treatment of a patient with dental and skeletal class III malocclusion by distalizing the lower arch with buccal shelf miniscrews.

**Case Method:** 17 years old female patient presented at our clinic complaining that her chin appeared too forward . A clinical examination, model analysis and photographic analysis revealed that the molar and canine relationships were class III and that there was an anterior crossbite. A cephalometric analysis revealed the presence of a skeletal class III malocclusion, characterised by the following measurements: "SNA: 88°, SNB: 90°, ANB: -2°". As the patient was not amenable to orthognathic surgery, it was decided that the malocclusion would be corrected with a camouflage treatment involving the insertion of miniscrews into the mandibular buccal shelf area, with the objective of distalizing the lower arch. Two 2x12 mm miniscrews were placed, with the objective of distalizing the lower molars through the use of elastic chains attached to the miniscrews and connected to the lower arch wire. In order to overcome the crossbite, blue composite was added to the lower anterior teeth to increase occlusion and the treatment was supported with class III elastics.

**Result:** At the end of the treatment, class I canine and molar relationship was achieved. Lateral cephalometric analysis at the beginning and end of the treatment showed that the ANB value changed from -2° to -1°, the U1-SN value changed from 118° to 121°, and the IMPA value changed from 85° to 78°. The total treatment lasted 9 months. Camouflage treatment through lower molar distalisation represents an effective treatment method for individuals with mild to moderate skeletal and dental class III malocclusions who do not wish to undergo surgical treatment.



PB146

## KIRIK MAXİLLER KANİN DİŞİNİN PREPROTETİK AMAÇLI FİBEROTOMİ DESTEKLİ EKTRÜZYONU

Güney Berksu Duman<sup>1</sup>, Ece Başal<sup>1</sup>, Kemal Naci Köse<sup>2</sup>

<sup>1</sup>Marmara Üniversitesi Diş Hekimliği Fakültesi, Ortodonti Anabilim Dalı, İstanbul

<sup>2</sup>Marmara Üniversitesi Diş Hekimliği Fakültesi, Periodontoloji Anabilim Dalı, İstanbul

**Amaç:** Kırık veya çürük gibi çeşitli nedenlerden dolayı yapısal bütünlüğü bozulmuş, kron kısımlarının tamamen harabiyete uğramış olan dişlerin fonksiyona katılması amacıyla restore edilmesi gerekmektedir. Restore edilecek dişe post-kor yerleştirilse bile kuron, korun apikalindeki dişi çevrelemediği taktirde kök kırılmaya yatkın olacaktır. Dişin etrafındaki oluşturulmak istenen ferrule etkisi dişi kırılmaya karşı korur. Bu olgu sunumunda ferrule etkisi elde edebilmek için kırık maksiller kanin dişi, suprakrestal-fiberotomi ile desteklenerek, ortodontik olarak ekstrüze edilmiş, rehabilitasyonu sağlanmıştır ve sunumu amaçlanmıştır.

**Vaka:** Kronolojik yaşı 78 yıl olan erkek hasta, üst kanin dişinde oluşan kırık nedeniyle kliniğimize başvurmuştur. Yapılan klinik incelemede, hastanın 13 numaralı dişinin dişeti hizasından kırıldığı ve yetersiz ferrule etkisi nedeni ekstrüze edilmediği sürece restore edilemeyeceği gözlemlenmiştir. Yapılan klinik ve röntgen incelemeleri sonucu dişin ortodontik olarak ekstrüze edilmeye uygun olduğuna karar verilmiştir. Dişin ekstrüzyonu sırasında öncelikle 43 numaralı dişteki implant ankraj olarak seçilmiştir ve 1/8" 4.5ons özelliğinde intermaksiller elastikler ile dişin ekstrüzyonuna başlanmıştır. Diş hareketinin daha stabil olması, relapsın azaltılması ve dişetin, diş ekstrüzyonunu takip etmemesi amaçlı dişe haftada 1 kere suprakrestal-fiberotomi işlemi uygulanmıştır. Lastik kullanımı için mesafe yetersiz kaldığında, dişin ekstrüzyonunu desteklemek, hasta kooperasyonunu azaltmak ve kesintisiz kuvvetler uygulayabilmek amacıyla komşu dişlere geçici süreyle braket takılmış ve Nikel-Titanyum teller yardımıyla diş ekstrüze edilmeye devam edilmiştir. Dişin ekstrüzyonu 6 haftada tamamlanmıştır. Ardından 2 ay retansiyon amacıyla diş 14 ve 12 numaralı dişlere sabitlenmiştir. Bu sürecin sonunda retansiyon teli çıkarılmış ve diş protetik olarak rehabilite edilmiştir.

**Bulgular:** Kırık kanin dişi, intermaksiller elastikler ve sabit ortodontik tedavi ile 6 haftada 4,5 mm uzatıldı. Ekstrüzyon ile Ferrule etkisi sağladı. Ekstrüzyon sonunda yapılan radyografik incelemede kron, kök oranı 1/1 in altında kaldığı ve dişin protetik restorasyona hazır olduğu gözlemlendi.

**Sonuç:** Yapısal bütünlüğü bozulmuş ve ferrule etkisinin yetersiz olduğu dişlerde ortodontik olarak ekstrüzyon sağlanması ile birlikte dişin rehabilite edilmesi ile başarılı bir tedavi sağlanabilmektedir. Suprakrestal-fiberotomi işlemleri ile relaps önlenmektedir.



## PB146

### FIBEROTOMY SUPPORTED EXTRUSION OF FRACTURED MAXILLARY CANINE TOOTH FOR PRE-PROSTHETIC PREPARATION

Güney Berksu Duman<sup>1</sup>, Ece Başal<sup>1</sup>, Kemal Naci Köse<sup>2</sup>

<sup>1</sup>Marmara University Faculty of Dentistry, Department of Orthodontics, Istanbul

<sup>2</sup>Marmara University Faculty of Dentistry, Department of Periodontology, Istanbul

**Objective:** Due to various reasons such as fracture or decay, teeth with compromised structural integrity and completely damaged crown portions need to be restored to participate in function. Even if a post-core is placed in tooth to be restored, crown will be prone to root fracture if it does not completely encircle tooth apically. The ferrule effect that we need around the tooth, protects it from fracture. To achieve ferrule effect, teeth can be extruded with orthodontic methods.

**Case:** A male patient aged 78 consulted our clinic due to a fractured tooth. After clinical examination, it was observed that tooth number 13 had fractured at the gingival line and couldn't be restored due to insufficient ferrule effect unless it was extruded. Clinical and radiographic examinations showed that tooth was suitable for orthodontic extrusion. During extrusion, implant in tooth 43 was selected as an anchorage unit, and extrusion of the tooth was started using 1/8", 4.5oz intermaxillary elastics. To improve the stability, reduce relapse, and prevent the gingiva from following the tooth extrusion, circumferential-supracrestal fiberotomies were performed on the tooth weekly. When distance between point of application and anchor unit was no longer available for elastics, brackets were placed on adjacent teeth to support extrusion of tooth, reduce patient cooperation, and apply continuous forces by Nickel-Titanium wires. Extrusion of the tooth was completed in 6 weeks after that the tooth was fixed to adjacent teeth for 2 months for retention.

**Results:** Fractured Canine, extruded 4,5millimeters with intermaxillary elastics and fixed orthodontic treatment in 6 weeks. Extrusion provided ferrule effect. Crown, root ratio was less 1/1 at the end of extrusion which is enough for restoration.

**Conclusion:** Teeth with structural integrity is compromised and ferrule effect is insufficient can be treated with orthodontic extrusion to be restored successfully. Relapse can be prevented with help of circumferential-supracrestal fiberotomies.



PB147

## İSKELETSEL SINIF II MALOKLÜZYONLU POSTADELÖSAN HASTANIN MULTİBRAKET HERBST APAREYİ İLE KAMUFLAJ TEDAVİSİ

Duygu Çapkın, **Atakan Türk**, Şerife Şahin

Bezmialem Vakıf Üniversitesi Diş Hekimliği Fakültesi, Ortodonti Anabilim Dalı, İstanbul

**Amaç:** Bu vaka raporunun amacı iskeletsel Sınıf II divizyon I maloklüzyona sahip bir hastaya Herbst aparatıyla uygulanan kamuflaj tedavisinde izlenen adımların ve sonuçlarının sunulmasıdır.

**Olgu ve Yöntem:** 18 yaşındaki iskeletsel (SNA=82 °, SNB=76 °, ANB= 6 °) ve dental sınıf II maloklüzyon ile procline alt ve üst keser dişlerle (U1-SN=116°, IMPA=105 °) birlikte yetersiz dudak kapanışına sahip kadın hasta üst ön dişlerinin önde olması şikayetiyle kliniğimize başvurmuştur. Alınan el bilek radyografisinde radius union aşamasında büyüme gelişimini tamamlamış olduğu ve klinik muayenesinde 12mm overjet, 4mm overbite'a sahip olduğu görülmüştür. Ortognatik cerrahi istemeyen ve kamuflaj tedavisi planlanan hastada öncelikle herbst aygıtının ekspansiyon vidalı üst parçası simante edilmiş ve günde 2 çeyrek tur aktivasyon(2x0.25 mm) ile 10 gün boyunca hızlı genişletme prosedürü uygulanmıştır. Ekspansiyon tamamlandıktan sonra alt parça simante edilmiştir. Herbst ile tedavi devam ederken aynı zamanda maksillada premolarlar arasında bonding yapılmış ve seviyelenmesi tamamlanmıştır. Fonksiyonel tedavi 8 ay sürmüştür. Desimantasyonun ardından eş zamanlı olarak alt ve üst çenede bonding yapılmıştır ve geceleri Sınıf II lastikle (3/16 3.5oz) desteklenmiştir. Herbst aparatının üst çenedeki distalizasyon etkisi ile birlikte anterior bölgede lateraller ile kaninler arasında oluşan diastema 16-22 SS telden T Loop'lu retraksiyon arkı kullanılarak kapatılmıştır. Bu esnada alt keserlere takılmadan üst retraksiyonu sağlayabilmek için altta 16-16 SS telden iki aşamalı step downlu ark teli ile intruzyon yapılmıştır. Daha sonra Settling elastikleri kullanılarak sıkı bir interdijitasyonda vaka tamamlanmıştır.

**Bulgular:** Tedavi 23 ay sürmüştür. Sınıf I molar ve kanin ilişkiye ulaşılmıştır. 2mm overjet, 3mm overbite elde edilmiştir. Tedavinin sonucunda iskeletsel değerlerde minimal değişimler olmuştur(SNA=83 °, SNB=77 °, ANB= 6 °). Üst keser açılarında retroklinasyon (U1-SN=100 °), alt keserlerde ise fonksiyonel tedavilerde beklenecek bir yan etki olarak proklinasyon meydana gelmiştir(IMPA=111°).

**Sonuç:** Erişkin iskeletsel sınıf II hastalarda kamuflaj tedavisi için Herbst aparatı etkili şekilde kullanılarak profilde iyileşme sağlanabilir.



## PB147

### CAMOUFLAGE TREATMENT OF A SKELETAL CLASS II MALOCCLUSION POSTADOLESCENT PATIENT WITH MULTIBRACKET HERBST APPLIANCE

Duygu Çapkın, **Atakan Türk**, Şerife Şahin

Bezmialem Vakıf University, Faculty of Dentistry, Department of Orthodontics, Istanbul

**Objective:** The aim of this case report is to present the steps and results of the camouflage treatment with the herbst appliance in a patient with skeletal Class II division I malocclusion.

**Case and Method:** The 18-year-old female patient which has skeletal( $SNA=82^\circ$ ,  $SNB=76^\circ$ ,  $ANB=6^\circ$ ) and dental class II malocclusion combined with proclined upper and lower incisors( $U1-SN=116^\circ$ ,  $IMPA=105^\circ$ ) and incompetent lips presented to our clinic with the complaint of forward position upper anterior teeth. According to Hand-wrist radiography her growth stage was Radius union. Clinical examination revealed a 12mm overjet and 4mm overbite. Camouflage treatment was planned for the patient who didn't want orthognathic surgery. The upper part of herbst device with expansion screw was cemented. Rapid expansion procedure was performed for 10 days with 2 quarter-tours of activation( $2 \times 0.25$  mm) per day. After the expansion was completed, the lower part was cemented. The teeth between premolars in the maxilla were bonded for leveling. Functional treatment lasted 8 months. After decementation, the upper and lower teeth bonded at the same time and supported with a Class II elastics (3/16 3.5oz) at night. The diastema formed with the distalization effect of the herbst appliance in maxilla between the laterals and canines was closed using a retraction arch with a T Loop of 16-22 SS wire. Two-stage step-down 16-16 SS archwire intruded lower anterior teeth. The case was completed in a close interdigitation with using settling elastics.

**Results:** The treatment lasted 23 months. 2mm overjet, 3mm overbite were obtained. Competent lips and ideal lips profile were achieved. There were minimal changes in skeletal values ( $SNA=83^\circ$ ,  $SNB=77^\circ$ ,  $ANB=6^\circ$ ). The upper incisors were retroclined( $U1-SN=100^\circ$ ) and The lower incisors were proclined ( $IMPA=111^\circ$ ), which is an expected side effect of functional treatments.

**Conclusion:** In adult skeletal class II malocclusion, the Herbst appliance can be used effectively to improve the profile.



PB148

## ÇİFT TARAFLI DUDAK DAMAK YARIKLI BEBEKLERDE NAZOALVEOLER ŞEKİLLENDİRME TEDAVİSİNİN MAKSİLLER ARK FORMUNA ETKİSİNİN DEĞERLENDİRİLMESİ

Fatmanur Sönmez Cural, İlknur Çan, Aslıhan Zeynep Öz

Ondokuz Mayıs Üniversitesi

**Amaç:** Cerrahi öncesi uygulanan Nazoalveoler şekillendirme (NAŞ) tedavisi, maksiller segmentleri seviyeleyip, dudak onarımından önce yarık boşluğunu azaltarak cerrahi prosedürü kolaylaştırmak amacıyla kullanılan bir tedavi yöntemidir. Bu çalışma, 3 boyutlu analiz ile çift taraflı dudak ve damak yarığı bulunan hastalarda nazoalveolar şekillendirmenin maksiller ark boyutları, yarık segmentler ve premaksilla rotasyonu üzerindeki etkilerini gözlemlemeyi ve analiz etmeyi amaçlamıştır.

**Gereç ve Yöntem:** Bu çalışmaya kliniğimizde nazoalveolar şekillendirme tedavisi tamamlanmış, tedavi öncesi ve sonrasına ait maksiller alçı modelleri bulunan 7 çift taraflı dudak damak yarıklı hasta dahil edildi. Maksiller alçı modeller, model tarayıcı (3Shape R-700 Desktop Orthodontic Scanner, Copenhagen, Denmark) ile taranarak dijital modeller oluşturuldu. Dijital modeller üzerinde yarık genişliği ve segmentlerin konumlarına ilişkin değişiklikleri kaydetmek için, belirlenen noktalar arasında doğrusal ve açısal ölçümler yapıldı. Ölçümler 3Shape OrthoAnalyzer ile yapıldı. İstatistiksel analiz, normal dağılım gösteren veriler için eşleştirilmiş t-testi; normal dağılım göstermeyen veriler için Wilcoxon işaretli sıralar testi kullanılarak gerçekleştirildi ve anlamlılık düzeyi  $p < 0,05$  olarak belirlendi.

**Bulgular:** Sol yarık genişliğindeki azalma istatistiksel olarak anlamlı bulunurken ( $p=0,005$ ), sağ yarık genişliğindeki azalma istatistiksel olarak anlamlı değişiklik göstermedi ( $p=0,128$ ). Nazoalveolar şekillendirme ile intertuber ark genişliği istatistiksel olarak anlamlı düzeyde arttı ( $p=0,006$ ). Sağ ve sol ark uzunlukları tedavi öncesi ve sonrası değerlendirilmede anlamlı bir değişiklik göstermedi. Premaksilla rotasyon açısı tedavi öncesi ve sonrası azalma gösterdi fakat istatistiksel olarak anlamlı bulunmadı ( $p=0,082$ ).

**Sonuç:** Cerrahi öncesi NAŞ tedavisi, esas olarak maksiller arkın ön kısmında başlangıç yarık deformitesinin şiddetini azaltmada etkili olmuştur.



PB148

## EVALUATION OF THE IMPACT OF NASOALVEOLAR MOLDING THERAPY ON MAXILLARY ARCH FORM IN INFANTS WITH BILATERAL CLEFT LIP AND PALATE

Fatmanur Sönmez Cural, İlknur Çan, Aslıhan Zeynep Öz

Ondokuz Mayıs University

**Objective:** Pre-surgical nasopalveolar molding (NAM) therapy is a treatment method used to level maxillary segments and reduce the cleft gap before lip repair, thereby facilitating the surgical procedure. This study aims to observe and analyze the effects of nasopalveolar molding on maxillary arch dimensions, cleft segments, and premaxillary rotation in patients with bilateral cleft lip and palate using three-dimensional analysis.

**Materials and Methods:** This study included seven patients with bilateral cleft lip and palate who completed nasopalveolar molding therapy in our clinic and had maxillary plaster models available from before and after the treatment. The maxillary plaster models were scanned using a model scanner (3Shape R-700 Desktop Orthodontic Scanner, Copenhagen, Denmark) to create digital models. Linear and angular measurements were made between predetermined points on the digital models to record changes in cleft width and segment positions. Measurements were conducted using 3Shape OrthoAnalyzer. Statistical analysis was performed using a paired t-test for normally distributed data and the Wilcoxon signed ranks test for non-normally distributed data, with a significance level set at  $p < 0,05$ .

**Results:** A statistically significant reduction was observed in the left cleft width ( $p=0,005$ ), while the reduction in the right cleft width was not statistically significant ( $p=0,128$ ). Nasopalveolar molding significantly increased the intertuber arch width ( $p=0,006$ ). No significant changes were found in the right and left arch lengths before and after the treatment. The premaxillary rotation angle showed a decrease before and after the treatment, but this was not statistically significant ( $p=0,082$ ).

**Conclusion:** Pre-surgical NAM therapy was primarily effective in reducing the severity of the initial cleft deformity in the anterior part of the maxillary arch.





XIX. Uluslararası Türk Ortodonti Derneği Kongresi

Herkes için Dijital Ortodonti  
Klinik Uygulamalarda İpuçları ve Yenilikler

XIX<sup>th</sup> International Congress of Turkish Orthodontic Society  
Digital Orthodontics For Everyone  
Tips & Trends in Clinical Practice

02-06 Kasım / November 2024

Susesi Luxury Resort, Belek-Antalya



**PB149**

## **MAKSİLLER 2 PREMOLAR ÇEKİMLİ SINIF II HASTADA ÇEKİM BOŞLUĞUNUN REVERSE CLOSING LOOP KULLANILARAK KAPATILMASI**

**Gozal Abdurahimli**, Merve Atağ, Buket Pala Mutlu

Karadeniz Teknik Üniversitesi

**AMAÇ:** Bu vaka raporunda maksiller diastema şikayeti ile kliniğimize başvuran sınıf II maloklüzyona sahip hastanın maksiler 2 premolar çekimli sabit tedavisi sunulmaktadır.

**OLGU SUNUMU:** Kronolojik yaşı 14 yıl 10 ay olan kadın hasta maksiller diastema şikayeti ile kliniğimize başvurmuştur. Hastanın klinik muayenesinde konveks profil, 6 mm overjet ve sınıf II kanin ve molar ilişki gözlenmiştir. Sefalometrik analizinde SNA:77°, SNB:73°, ANB: 4°, GoGN to S-N:31°, UI to N-A (mm):5,5 ve LI to N-B (mm): 2,8 olarak ölçülmüştür. İskeletsel ve dişsel sınıf II maloklüzyon tespit edilmiştir. Hastaya maksiller 2 premolar çekimli tedavi planlanmıştır. Premolarların çekimini takiben reverse closing loop bükülerek kaninlerin distalizasyonuna başlandı. 3 ayın ardından kaninlerde sınıf I ilişki sağlandı ve hastanın konvansiyonel braket tedavisine başlandı. Tedavi öncesi ve tedavi sırasında oluşan boşluklar power chain aracılığıyla kapatıldı ve tedavi bitirildi.

**SONUÇ:** Tedavisi 2 yıl 7 ay süren hastanın dişsel sınıf II maloklüzyonu tedavi edildi. Sınıf I kanin-molar ilişki sağlandı.



XIX. Uluslararası Türk Ortodonti Derneği Kongresi

Herkes için Dijital Ortodonti  
Klinik Uygulamalarda İpuçları ve Yenilikler

XIX<sup>th</sup> International Congress of Turkish Orthodontic Society

Digital Orthodontics For Everyone  
Tips & Trends in Clinical Practice

02-06 Kasım / November 2024

Susesi Luxury Resort, Belek-Antalya



**PB149**

## **CLOSING THE EXTRACTION SPACE USING A REVERSE CLOSING LOOP IN A CLASS II PATIENT WITH MAXILLARY 2 PREMOLAR EXTRACTION**

**Gozal Abdurahimli**, Merve Atağ, Buket Pala Mutlu

Karadeniz Technical university

**OBJECTIVE:** This case report presents the fixed treatment of a patient with Class II malocclusion, who presented to our clinic with the complaint of maxillary diastema and underwent maxillary 2 premolar extraction.

**CASE PRESENTATION:** A 14-year and 10-month-old female patient presented to our clinic with the complaint of maxillary diastema. Clinical examination revealed a convex profile, 6 mm overjet, and Class II canine and molar relationship. Cephalometric analysis measurements were SNA: 77°, SNB: 73°, ANB: 4°, GoGN to S-N: 31, UI to N-A (mm): 55, and LI to N-B (mm): 28. Skeletal and dental Class II malocclusion was identified.

A treatment plan involving the extraction of maxillary 2 premolars was devised. Following the extraction of the premolars, a reverse closing loop was bent to begin the distalization of the canines. After three months, a Class I relationship was achieved in the canines, and the patient's conventional bracket treatment was initiated. The spaces that formed before and during treatment were closed using power chains, and the treatment was completed.

**RESULT:** The patient's dental Class II malocclusion, treated over 2 years and 7 months, was corrected. Class I canine-molar relationship was achieved.



## PB150

### DUDAK DAMAK YARIKLI HASTANIN ARK REHBERLİĞİNDE DİSTRAKSİYON (AWDA) APAREYİ İLE TEDAVİSİ: VAKA RAPORU

Şeyma Mali<sup>1</sup>, Gülden Karabiber<sup>1</sup>, Hanife Nuray Yılmaz<sup>1</sup>, Nejat Erverdi<sup>2</sup>

<sup>1</sup>Marmara Üniversitesi Diş Hekimliği Fakültesi, Ortodonti Ana Bilim Dalı, İstanbul

<sup>2</sup>Okan Üniversitesi Diş Hekimliği Fakültesi, Ortodonti Ana Bilim Dalı, İstanbul

**Amaç:** Bu vaka raporunun amacı, dudak damak yarıklı hastalarda alveolar distraksiyon osteogenezinin alternatif bir tedavi seçeneği olarak kullanılabileceğini mevcut vaka üzerinden göstermektir.

**Vaka:** On dokuz yaşında bilateral dudak damak yarıklı erkek hasta ortodontik tedavi için bölümümüze başvurdu. Hastada geniş bir yarık alanı mevcuttu. Bu geniş yarık alanının ogmentasyonu zor olduğu için greftleme öncesi üst çenede AWDA apareyi ile alveolar distraksiyon elde ederek yarık alanının daraltılması planlandı. İlk olarak premaksillada bulunan çürük dişler çekildi, ardından hızlı maksiller genişletme tekniği uygulanarak hastada bulunan maksiller darlık tedavi edildi. Genişletme tedavisinin ardından dişler braketlenerek seviyeleme ve hizalama yapıldı. Vertikal distraksiyon osteotomisi için posterior dişler arasında 2-3 mm'lik bir boşluk bırakıldı. Braketler debonde edildi ve AWDA apareyi için ölçü alındı. Aparey yerleştirildikten sonra, cerrahi olarak distrakte edilecek kemik segmentleri mobilize edildi. Ameliyattan beş gün sonra (kallus oluşumu için gereken süre) distraksiyon vidaları günde 1 mm aktive edildi. Hastadaki geniş yarık alanı daraltılırken aynı zamanda sagittal düzeltme de sağlandı. Yeterli aktivasyon ve retansiyon süresinden sonra yeni oluşan kemiğe implantlar yerleştirildi. Daralan yarık bölgesine greftleme yapıldı ve ardından protetik restorasyonlar tamamlandı.

**Sonuç:** Yarık bölgesi daraltılıp başarılı bir şekilde greftlenebilmiş ve hastaya tedavi sonunda iyi bir estetik ve fonksiyon kazandırılmıştır.



XIX. Uluslararası Türk Ortodonti Derneği Kongresi

Herkes için Dijital Ortodonti  
Klinik Uygulamalarda İpuçları ve Yenilikler

XIX<sup>th</sup> International Congress of Turkish Orthodontic Society

Digital Orthodontics For Everyone  
Tips & Trends in Clinical Practice

02-06 Kasım / November 2024

Susesi Luxury Resort, Belek-Antalya



**PB150**

## **ARCHWISE DISTRACTION APPLIANCE (AWDA) TREATMENT OF A PATIENT WITH CLEFT LIP AND PALATE: A CASE REPORT**

**Şeyma Mali<sup>1</sup>**, Gülден Karabiber<sup>1</sup>, Hanife Nuray Yılmaz<sup>1</sup>, Nejat Erverdi<sup>2</sup>

<sup>1</sup>Marmara University Faculty of Dentistry, Department of Orthodontics, İstanbul

<sup>2</sup>Okan University Faculty of Dentistry, Department of Orthodontics, İstanbul

**Aim:** The aim of this case report is to show through the current case that alveolar distraction osteogenesis is an alternative option in the treatment of patients with cleft lip and palate.

**Case:** Nineteen years old bilateral cleft lip and palate male patient had been applied for orthodontic treatment to our department. The patient had a large cleft area. Since augmentation of this large cleft area was difficult, it was planned to narrow the cleft area with an archwise distraction appliance (AWDA) in the upper jaw before grafting. Firstly, the carious teeth in the premaxilla were extracted, followed by rapid maxillary expansion for the treatment of maxillary constriction. Expansion was followed by levelling and aligning. A 2-3 mm space was left between the posterior teeth for the vertical distraction osteotomy. Brackets were debonded and impressions were taken for AWDA. After the appliance was placed, the bone segments to be surgically distracted were mobilised. Five days after the surgery (time for callus formation), the distraction screws were activated 1 mm per day. While the cleft area of the patient was narrowed, sagittal correction was also achieved. After sufficient activation and retention time, the implants were placed in newly formed bone portion, grafting was performed in the narrowed cleft area and then prosthetic restorations were completed.

**Conclusion:** The narrowed cleft area could be grafted successfully and the patient gained good aesthetic and function at the end of the treatment.



## PB151

### HYRAX APAREYİ UYGULAMASI SONRASI HASTA KONFORUNUN DEĞERLENDİRİLMESİ ÜZERİNE ANKET ÇALIŞMASI

Ceren Bozmaoğlu, Güliz Tellioğlu, Muhammet Alihan, Ege Doğan

Ege Üniversitesi Diş Hekimliği Fakültesi, Ortodonti AD, İzmir

**Amaç:** Hyrax apareyi uygulanan hastaların tedavi süresince yaşadığı zorlukların anket çalışması ile değerlendirilmesidir.

**Gereç ve Yöntem:** ... Üniversitesi Diş Hekimliği Fakültesi Ortodonti Anabilim Dalı'nda üst çene genişletme tedavisi devam eden 102 hastaya Google forms üzerinden 21 soruluk anket çalışması yapılmıştır. Hastaların yaşadığı zorlukları değerlendirebilmeleri için 1-5 arasında bir puanlama skalası kullanılmıştır(1:çok az/hiç, 2:az, 3:orta, 4:fazla, 5:çok fazla). Çalışmaya maksiller transversal darlığı bulunan, 2022-2024 yılları arasında tedaviye başlanan 8-13 yaş arası 42 kadın ve 60 erkek hasta dahil edilmiştir. Yapılan anket SPSS frekans analizi ile yorumlanmıştır.

**Bulgular:** Yapılan frekans analizine göre katılımcıların %42,2'si orta derecede ağrı yaşamıştır, %66,7'si eklem ağrısı hissetmiştir; %36,3'ü ağrı kesici kullanmamışken, %35,3'ü 1-2 gün ağrı kesici kullanmıştır. Aparey vida aktivasyonunda katılımcıların %38,2'si orta derecede zorlanmıştır. Hastaların %73,5'inin vida aktivasyonu aile bireyleri tarafından yapılırken %22,5'i vidayı kendisinin aktive ettiğini belirtmiştir. Hastaların %90,2'si dişlerle birlikte apareyi de fırçalamıştır, %56,9'u ağız kokusu şikayeti yaşamamıştır, %35,3'ü ağız hijyeni sağlarken orta derecede zorlanmıştır. Hastalarda apareye bağlı yara/aft gözlenme/gözlenmeme oranı hemen hemen eşit bulunmuştur, %33,3'ü tükürük kontrolünde fazla zorlandıklarını belirtmiştir, %33,3'ünün konuşması çok fazla etkilenmiştir. Hastaların %54,9'u aparey kullanımı sonrası yüzünde değişiklik gözlemlemiştir. Hastaların %25,5'inin apareyi desimante olmuştur ve bu çoğunlukla simantasyondan 1 hafta sonra gözlemlenmiştir. Hastaların %39,2'si yemek yemekte 1 haftadan daha uzun süre zorluk yaşadığını belirtmiştir. Hastaların %35'i gece uykusunun etkilenme seviyesine çok az olarak cevap vermiştir. Hastaların %35,3'ü yutkunmada orta seviyede zorluk yaşamıştır. Son olarak "Eğer başka bir aparey ile tedavi edilme şansınız olsaydı alternatif tedaviyi tercih eder miydiniz?" sorusuna hastaların %54,9'u evet cevabını vermiştir.

**Sonuçlar:** Yapılan anket çalışmasının sonuçlarına bakıldığında elde edilen verilere göre parametrelerin çoğunda hyrax apareyi ile tedavi edilen hastaların orta düzeyde zorluk yaşadığı sonucuna varılmıştır. Daha güvenilir sonuçlar elde edebilmek için anket çalışması daha kapsamlı sorular hazırlanarak daha fazla hastaya uygulanmalıdır.



## PB151

### A SURVEY STUDY ON EVALUATING PATIENT COMFORT FOLLOWING HYRAX APPLIANCE APPLICATION

Ceren Bozmaoğlu, Güliz Tellioğlu, Muhammet Alihan, Ege Doğan

Ege University Faculty of Dentistry, Department of Orthodontics, Izmir

**Aim:** To evaluate the difficulties experienced by patients during treatment with the Hyrax appliance through a survey study.

**Materials and Methods:** A survey with 21 questions was conducted via Google Forms for 102 patients maxillary expansion treatment in progress at ... University Faculty of Dentistry, Department of Orthodontics. Patients rated their difficulties on a scale from 1 to 5 (1:very little/none,2:little,3:moderate,4:much,5:very much). The study included 42 female and 60 male patients aged 8-13 years with maxillary transverse deficiency who started treatment between 2022 and 2024. The survey results were analyzed using SPSS frequency analysis.

**Results:** According to the frequency analysis, 42.2% of participants experienced moderate pain. 66.7% reported joint pain. 36.3% did not use painkillers, while 35.3% used them for 1-2 days. 38.2% had moderate difficulty with screw activation. 73.5% had the screw activated by family members, while 22.5% activated it themselves. 90.2% brushed the appliance along with their teeth. 56.9% did not experience bad breath, while 35.3% had moderate difficulty maintaining oral hygiene. The occurrence of wounds/ulcers due to the appliance was nearly equal. 33.3% had significant difficulty controlling saliva. 33.3% reported their speech was greatly affected. 54.9% observed facial changes post-application. 25.5% had the appliance de-bonded, mostly observed a week after bonded. 39.2% had difficulty eating for more than a week. 35% reported very little impact on their sleep. 35.3% had moderate difficulty swallowing. Finally, 54.9% of the patients answered yes to the question "If you had the chance to be treated with another appliance, would you prefer alternative treatment?".

**Conclusion:** According to the results of the survey study, it was concluded that patients treated with the hyrax appliance had moderate difficulty in most of the parameters. In order to obtain more reliable results, the survey study should be applied to more patients by preparing more comprehensive questions.



**PB152**

**SANDER APAREYİ VE SABİT ORTODONTİK TEDAVİYLE İSKELETSEL SINIF 2 OLGUNUN DÜZELTİMİ**

**Ladan HOMAYOUNİ**, Ayşe Burcu DİNÇER ÖZKAN, Aynur ARAS

Ege Üniversitesi

**Amaç:** Adölesan dönemde hipodiverjan eğilimli normodiverjan Sınıf II, bölüm 1 olgunun mandibular gelişiminin yönlendirilmesi için Sander apareyi ile başlayıp ardından sabit ortodontik tedavi ile devam eden olgunun iskeletsel ve dental değişikliklerinin değerlendirilmesidir.

**Gereç ve Yöntem:** Kronolojik yaşı 11 yıl 10 ay olan ve prepeak dönemde bulunan, lip trap alışkanlığı olan dişsel ve iskeletsel Sınıf II bölüm 1 maloklüzyonuna sahip erkek hastanın ortodontik tedavisine Sander apareyi kullanılarak başlandı. Hastanın tedavisine 8 ay boyunca overcorrection yapılan kadar fonksiyonel bir aparey olan Sander apareyi ile devam edildi. Daha sonra .022 inch MBT braketler uygulandı.

**Bulgular:** Hastanın lip trap alışkanlığı overjetin azalmasına, mandibulanın gelişiminin yönlendirilmesine bağlı olarak ortadan kalktı. Sefalometrik analiz değerleri T0 (başlangıç), T1 (sander apareyi sonrası) ve T2 (tedavi sonu) olarak karşılaştırıldı. Sefalometrik değerler tedavi sonunda iskeletsel sınıf I ilişkisi (ANB: T0 7.7°den, T1 4.2°den, T2 3.6°ya, WITS: T0 4.5 mm.den, T1 3.1mm.den, T2 2.8 mm. ye), dik yön gelişiminde hafif bir artışı (SNGoGn: T0 28.3°den, T1 30.8°den, T2 31.9°ye), üst kesicilerin eğiminde belirgin azalmayı (U1-SN: T0 109.1°den, T1 103.3°den T2 101.5°ye), alt kesicilerin eğiminde artışı (IMPA: T0 93.3°den, T1 95.2°den, T2 98.5°ye) işaret etti. Tedavi öncesi Sınıf II molar ve kanin ilişkisi ve artmış overjet (6.2 mm), sander apareyi sonrası 3.8 mm ye ve tedavi sonunda overjet 3.6 mm ile birlikte Sınıf I kanin ve molar ilişkisine döndü ve daha iyi bir profil elde edildi. Hastanın toplam tedavi süresi 1 yıl 10 ay idi.

**Sonuç:** Sınıf II Bölüm 1'in prepeak veya peak dönemde başlayan tedavisi, postpeak dönemde yapılacak ortodontik tedaviye göre önemli avantajlar sunar.



## PB152

### CORRECTION OF A SKELETAL CLASS 2 CASE WITH SANDER APPLIANCE AND FIXED ORTHODONTIC TREATMENT

Ladan HOMAYOUNİ, Ayşe Burcu DİNÇER ÖZKAN, Aynur ARAS

Ege University

**Objective:** To evaluate the skeletal and dental changes of a hypodivergent, normodivergent Class II, part 1 case in the adolescent period, starting with the Sander appliance to direct the mandibular development and then continuing with fixed orthodontic treatment.

**Materials and Methods:** The orthodontic treatment of a male patient with a chronological age of 11 years and 10 months, who was in the prepeak period and had dental and skeletal Class II division 1 malocclusion with a lip trap habit, was started using a Sander appliance. The patient's treatment continued with the Sander appliance, which is a functional appliance, for 8 months until overcorrection was performed. Then, .022 inch MBT brackets were applied.

**Results:** The patient's lip trap habit disappeared due to the reduction of the overjet and the guidance of the development of the mandible. Cephalometric analysis values were compared as T0 (initial), T1 (after sander appliance) and T2 (end of treatment). Cephalometric values indicate skeletal class I relationship at the end of treatment, vertical direction development. a slight increase, a significant decrease in the inclination of the upper incisors, a significant decrease in the inclination of the lower incisors (IMPA: T0 from 93.3° to 95.2° to 98.5°). The Class II molar and canine relationship and the increased overjet (6.2 mm) before the treatment turned to 3.8 mm after the Sander appliance, and the Class I canine and molar relationship with the overjet 3.6 mm at the end of the treatment. The patient's total treatment duration was 1 year and 10 months.

**Conclusion:** Treatment of Class II Division 1 starting in the prepeak or peak period offers significant advantages over orthodontic treatment in the postpeak period.





## PB154

### İSKELETSEL AÇIK KAPANIŞI OLAN HASTANIN OKSİPİTAL HEADGER VE FULL AKRİLİK HIZLI ÜST ÇENE GENİŞLETMESİ İLE TEDAVİSİ

Serra Ertemel Arık<sup>1</sup>, Şirin Hatipoğlu<sup>2</sup>

<sup>1</sup>Biruni Üniversitesi Diş Hekimliği Fakültesi Ortodonti Anabilim Dalı

<sup>2</sup>İstanbul Üniversitesi-Cerrahpaşa Diş Hek. Fakültesi Ortodonti Anabilim Dalı

**Özet:** Ön açık kapanış tedavisi en zor maloklüzyonlardan biridir ve iskeletsel kökenli olduğunda zorluk derecesi yükselir. Maksiller darlık ve çapraz kapanış, ön açık kapanışla birlikte sıklıkla görülür. Bu olgu sunumunda amacımız vertikal yüz yüksekliği artmış ön açık kapanışı olan hastamızın oksipital headger ve full akrilik kaplı hızlı üst çene genişletme apareyi uygulanarak tedavi etmektir. Kliniğimize ortodontik tedavi olmak üzere başvuran 12,5 yaşındaki erkek hastanın klinik değerlendirmesi sonucunda: dışbükey profil, artmış dikey yüz boyutları, şiddetli ön açık kapanış, çapraşıklık, Sınıf II molar ve kanin ilişkileri ile birlikte maksiller darlık tespit edilmiştir. Hastanın radyografik değerlendirilmesinde: FMA: 41°, Σ: 409°, SN-FH: 8°, SN-OP: 19°, U1-SN: 110° ve IMPA: 90° olarak saptanmıştır. Servikal vertebralar incelenerek hastanın büyüme gelişim evresinin CVS: 5 olduğu tespit edilmiştir. Tedavi planlamamızda oksipital headger ile birlikte full akrilik kaplı hızlı üst çene genişletme apareyi kullanılmasına karar verilmiştir. Oksipital headger aygıtının kullanılabilmesi için, full akrilik kaplı hızlı üst çene genişletme aygıtının premolarları hizasında, akrilik içerisine Teuscher tüplerinin gömülmesi planlanmıştır. Hızlı üst çene genişletme vidasının çevirme protokolü olarak vidanın günde 2 defa, 0.5 mm açılma olacak şekilde çevrilmesine karar verilmiştir. İki hafta sonra istenilen genişletme miktarına ulaşılmıştır ve oksipital headger aygıtının kullanılmasına başlanmıştır. Oksipital headger tek taraflı 450 gr. kuvvet uygulayacak şekilde total 900 gr'lık kuvvet ile günde 18 saat kullanılmıştır. Toplam 11 aylık tedavi sonrasında, klinik olarak iskeletsel ön açık kapanışın düzeldiği, Sınıf I molar ve kanin ilişkisinin sağlandığı gözlemlenmiştir. Radyografik değerlendirmemizde S'da 9°, FMA'da 3°, U1-SN'de 18° azalma saptanırken SN-OP değerinde 4° ve Jarabak oranında %2'lik artış gözlenmiştir. Maksillada yapılan genişletme sonucu U1- SN'de 18° azalma elde edilmesine karşın, keser açılarında (U1-L1) 34° artış ölçülmüştür. Bu bulgular; iskeletsel ön açık kapanışa sahip olan hastamızın büyüme atılımının geçmiş olmasına rağmen, ortopedik apareyle başarılı bir şekilde tedavi edilebilni göstermişlerdir. Hastanın sabit tedavisi devam etmektedir.



## PB154

### TREATMENT OF A SKELETAL OPENBITE PATIENT WITH OCCIPITAL HEADGER AND FULL COVER RAPID MAXILLARY EXPANSION

Serra Ertemel Arık<sup>1</sup>, Şirin Hatipoğlu<sup>2</sup>

<sup>1</sup>Biruni University School Of Dental Medicine Department Of Orthodontics

<sup>2</sup>Istanbul University-Cerrahpasa School of Dental Medicine , Department Of Orthodontics

Anterior openbite is one of the most difficult malocclusions to treat, and the degree of difficulty increases when it is of skeletal origin. Maxillary deficiency and crossbite are often associated with an anterior openbite. In this case report, aimed to treat a patient with an anterior openbite by applying an occipital headger and a full cap RME appliance. The clinical evaluation of a 12.5-year-old patient, who applied clinic for orthodontic treatment revealed a convex profile, increased vertical dimensions, severe anterior openbite, crowding, maxillary deficiency with Class II molar and canine relationships. The radiographic evaluation detected that FMA: 41°, Σ: 409°, SN-FH: 8°, SN-OP: 19°, U1-SN: 110° and IMPA is 90°. By the cervical vertebrae examination, the patient's growth and development stage was CVS: 5. As treatment it was decided to use Occipital Headgear with a full cap RME. Teusher tubes were planned to be embedded in acrylic of the full cap RME. As the protocol for the opening it was decided to turn the screw twice a day, with a 0.5 mm opening. After two weeks, the desired amount of expansion was obtained and the use of the occipital headger device was initiated. The occipital headgear was used for 18 hours per day with a total force of 900 g. After an 11 months of total treatment time, it was observed that skeletal openbite was closed and Class I molar and canine relationships were achieved. As a result of radiographic evaluation, a decrease of 9° in the sum of internal angles, 3° in FMA and 18° in U1-SN were detected. And an increase of 4° in SN-OP, 2% in the Jarabak ratio and 34° increase in the incisor angles (U1-L1) were observed. These findings demonstrated that our patient who has skeletal anterior openbite, could be successfully treated with an orthopedic appliance, despite the fact that the growth spurt had passed.



XIX. Uluslararası Türk Ortodonti Derneği Kongresi

Herkes için Dijital Ortodonti  
Klinik Uygulamalarda İpuçları ve Yenilikler

XIX<sup>th</sup> International Congress of Turkish Orthodontic Society  
Digital Orthodontics For Everyone  
Tips & Trends in Clinical Practice

02-06 Kasım / November 2024

Susesi Luxury Resort, Belek-Antalya



**PB155**

## **PEAK BÜYÜME DÖNEMİNDE ŞİDDETLİ OVERJETE SAHİP BİREYİN FONKSİYONEL APAREY İLE TEDAVİSİ: BİR OLGU SUNUMU**

**Sadık Arslan**, Elvan Önem Özbilen

Marmara Üniversitesi Diş Hekimliği Fakültesi Ortodonti Anabilim Dalı

**Amaç:** Bu vaka raporunda şiddetli overjete sahip olan iskeletsel Sınıf 2 ve maksiller darlığı olan peak büyüme dönemindeki bireyin Herbst Apareyi ile fonksiyonel tedavisinin sonuçları incelenmiştir.

**Vaka:** Klişinimize alt çene geriliği ve çapraşıklık şikayeti ile başvuran 12 yıl 6 ay takvim yaşlı erkek hastanın yapılan klinik muayenesinde iskeletsel Sınıf 2 maloklüzyona sahip olduğu görülmüştür. Hastanın ekstraoral ve intraoral muayenesinde konveks yüz profiline, yetersiz dudak desteğine, Angle Sınıf 2 molar ilişkisine, her iki çenede de çapraşıklığa ve derin kapanışa sahip olduğu tespit edilmiştir. El-bilek film analizinde hastanın peak döneminde olduğu saptanmıştır. Sefalometrik film analizinde SNA: 76°, SNB 71°, ANB 5°, Wits: 5,7 , U1-SN: 109°, IMPA: 89°, Overjet: 11,5 mm, Overbite: 3 mm olarak ölçülmüştür. Tedaviye Herbst Apareyinin maxiller parçası ile hızlı maksiller ekspansiyon yapılarak başlanmıştır. Ekspansiyonu takiben Herbst Apareyinin mandibular parçası da tedaviye eklenmiştir. Fonksiyonel tedavi 8 ay sürmüştür. Herbst Apareyinin sökümü sonrasında hastanın sabit ortodontik tedavisi devam etmektedir.

**Bulgular:** Fonksiyonel tedavi sonunda Angle Sınıf 3 molar ilişki, iskeletsel Sınıf 1 ilişki sağlanmıştır, ideal estetik profil elde edilmiştir. SNA: 74°, SNB 71°, ANB 3°, Wits: 1,8 , U1-SN: 98°, IMPA: 94°, Overjet: 3,4 mm, Overbite: 1 mm olarak değişmiştir.

**Sonuç:** Şiddetli overjete sahip iskeletsel Sınıf 2 hastanın peak döneminde Herbst Apareyi ile tedavisi başarılı sonuçlar vermektedir.



## PB155

### TREATMENT OF AN INDIVIDUAL WITH SEVERE OVERJET DURING THE PEAK GROWTH PERIOD WITH FUNCTIONAL APPLIANCE: A CASE REPORT

Sadık Arslan, Elvan Önem Özbilen

Marmara University Faculty of Dentistry Department of Orthodontics

**Objective:** This case report analyses the results of the functional treatment of a skeletal Class 2 individual with severe overjet and maxillary narrow in the peak growth period with the Herbst appliance.

**Case:** A male patient aged 12 years and 6 months, who presented to our clinic with the complaint of mandibular retardation and crowding, was found to have skeletal Class 2 malocclusion on clinical examination. Extraoral and intraoral examination revealed a convex facial profile, incompetent lip support, Angle Class 2 molar relationship, crowding in both jaws and deep bite. Hand-wrist film analysis revealed that the patient was in the peak period. In cephalometric film analysis, SNA: 76°, SNB 71°, ANB 5°, Wits: 5,7 , U1-SN: 109°, IMPA: 89°, Overjet: 11,5 mm, Overbite: 3 mm were measured. Treatment was started with rapid maxillary expansion with the maxillary part of the Herbst appliance. Following the expansion, the mandibular part of the Herbst appliance was added to the treatment. Functional treatment lasted 8 months. After the removal of the Herbst appliance, the patient's fixed orthodontic treatment continues.

**Results:** At the end of the functional treatment, Angle Class 3 molar relationship, skeletal Class 1 relationship were achieved, and the ideal aesthetic profile was achieved. Measured as SNA: 74°, SNB 71°, ANB 3°, Wits: 1.8, U1-SN: 98°, IMPA: 94°, Overjet: 3.4 mm, Overbite: 1 mm.

**Conclusion:** Treatment of skeletal Class 2 patient with severe overjet with Herbst appliance in the peak period gives successful results.



XIX. Uluslararası Türk Ortodonti Derneği Kongresi

Herkes için Dijital Ortodonti  
Klinik Uygulamalarda İpuçları ve Yenilikler

XIX<sup>th</sup> International Congress of Turkish Orthodontic Society  
Digital Orthodontics For Everyone  
Tips & Trends in Clinical Practice

02-06 Kasım / November 2024

Susesi Luxury Resort, Belek-Antalya



**PB156**

## **TEK TARAFLI DUDAK DAMAK YARIKLI HASTANIN ARK REHBERİĞİNDE DİSTRAKSİYON (AWDA) APAREYİ İLE TEDAVİSİ: VAKA RAPORU**

**Ayşegül Köse**, Elif Aslıhan Yaylacı, Yasemin Bahar Acar

Marmara Üniversitesi Diş Hekimliği Fakültesi, Ortodonti Ana Bilim Dalı, İstanbul

**Amaç:** Bu vakanın amacı tek taraflı dudak damak yarıklı hastanın ark rehberliğinde distraksiyon apareyi (AWDA) ile tedavisini sunmaktır.

**Vaka:** 13 yaşındaki erkek hasta ortodontik tedavi amacıyla bölümümüze başvurdu. Klinik muayenede, hastanın tek taraflı dudak damak yarığına sahip olduğu, sağ molarların sınıf II, sol molarların sınıf I ilişkide olduğu gözlemlendi. Ortodontik seviyeleme ve hizası sonrasında alveoler distraksiyon osteogenezi planlandı. #21'in hareketli apareyi ile rotasyonu sağlandı. Sınıf II ilişki forsus apareyi ile düzeltildi. Ameliyat öncesi ortodontik hazırlık olarak, sol birinci ve ikinci premolarlar arasında vertikal distraksiyon osteotomisinin yapılabilmesi için arasında 3 mm boşluk açıldı. Ameliyat öncesi üst dişlerdeki braketler debond edildi ve dijital model alındı. AWDA apareyi dijital olarak tasarlandı. Ameliyatta, kanin ve birinci premoların bulunduğu alveoler kemik segmenti mobilize edildi. Bir haftalık latent dönem sonrası, distraksiyon aşamasına geçildi. Aktivasyon sıklığı 2x2, günde 0.5 mm olarak uygulandı. Aktif distraksiyon aşamasına, hareket ettirilen segmentin ankraj bölgesine teması sağlanana kadar devam edildi. Konsolidasyon aşaması 3 ay sürdü.

**Sonuç:** Yarık hattının geniş olduğu dudak damak yarığı hastalarında ark rehberliğinde distraksiyon (AWDA), transfer ve ankraj bölgeleri arasında sağlıklı kemik rejenerasyonunun sağlanmasında ve yarık hattının daraltılmasında etkilidir.



XIX. Uluslararası Türk Ortodonti Derneği Kongresi

Herkes için Dijital Ortodonti  
Klinik Uygulamalarda İpuçları ve Yenilikler

XIX<sup>th</sup> International Congress of Turkish Orthodontic Society

Digital Orthodontics For Everyone  
Tips & Trends in Clinical Practice

02-06 Kasım / November 2024

Susesi Luxury Resort, Belek-Antalya



**PB156**

## **ARCHWISE DISTRACTION APPLIANCE (AWDA) TREATMENT OF A PATIENT WITH UNILATERAL CLEFT LIP AND PALATE: A CASE REPORT**

**Ayşegül Köse**, Elif Aslıhan Yaylacı, Yasemin Bahar Acar

Marmara University Faculty of Dentistry, Department of Orthodontics, İstanbul

**Aim:** The aim of this case is to present the treatment of a patient with unilateral cleft lip and palate with archwise alveolar distraction osteogenesis appliance (AWDA).

**Case:** A 13 years old male patient applied to our department for orthodontic treatment. In the clinical examination, it was observed that the patient had a unilateral cleft lip and palate, right molar relationship was Class II, left molar relationship was Class I. Alveolar distraction osteogenesis following the orthodontic levelling and alignment was planned. #21 was rotated with a removable appliance. Class II dental relationship was treated with Forsus appliance. As an orthodontic preparation before the surgery, a 3-mm space was opened up between the left 1st and 2nd premolars for the vertical osteotomy. The brackets on the upper teeth were debonded and intraoral scanning was taken. The AWDA appliance was designed digitally. In the surgery, alveolar bone segment carrying the canine and 1st premolar was mobilized. After one week latent period, the distraction phase was initiated. Activation frequency of the mini-distractor was 2x2 turns, with a rate of 0.5 mm per day. Active distraction phase continued until transport segment contacted the docking site. Consolidation period was 3 months.

**Conclusion:** In patients with cleft lip and palate, where the cleft area is very wide, it is possible to narrow the cleft with alveolar distraction osteogenesis while healthy bone is regenerated between the transport and the anchorage sites.



XIX. Uluslararası Türk Ortodonti Derneği Kongresi

Herkes için Dijital Ortodonti  
Klinik Uygulamalarda İpuçları ve Yenilikler

XIX<sup>th</sup> International Congress of Turkish Orthodontic Society  
Digital Orthodontics For Everyone  
Tips & Trends in Clinical Practice

02-06 Kasım / November 2024

Susesi Luxury Resort, Belek-Antalya



**PB157**

## **İSKELETSEL SINIF III HASTANIN ORTOGNATİK CERRAHİ İLE TEDAVİSİ**

**Mehmet Onur Özaslan<sup>1</sup>, Ezgi Venedik<sup>1</sup>, Neslihan Ebru Şenişik<sup>1</sup>, Yavuz Findik<sup>2</sup>**

<sup>1</sup>Süleyman Demirel Üniversitesi Diş Hekimliği Fakültesi Ortodonti Anabilim Dalı

<sup>2</sup>Süleyman Demirel Üniversitesi Diş Hekimliği Fakültesi Ağız, Diş Ve Çene Cerrahisi Anabilim Dalı

**AMAÇ:** Bu vaka raporunun amacı iskeletsel Sınıf III malokluzyona sahip hastanın ortodonti ve cerrahi işbirliği ile tedavi sonrasında meydana gelen sonuçlarını sunmaktır.

**YÖNTEM:** Alt çenesinin önde olması şikayetiyle kliniğimize başvuran (19 yıl 9 ay) hastanın yapılan klinik ve radyografik değerlendirmelerinde hasta konkav profile sahip olup, dişsel molar ve kanin ilişkileri Sınıf III'tür. -1.5mm overjet, -1 mm overbite belirlenmiştir. Hasta sirküler çapraz kapanışa sahiptir. İskeletsel olarak Sınıf III malokluzyona sahiptir. İskeletsel dik yön boyutları norm değerleri arasındadır. Dişler çenelere göre ideal konumlarına taşındıktan sonra cerrahi müdahalede; maksilla anterior 4 mm gömülmüş ve 8 mm ilerletilmiştir. Mandibula ise 4 mm geriye alınmıştır.

**BULGULAR:** Gülümsemede ve istirahat halinde istenen maksiller diş görünümü elde edilmiştir. Overjet 1.5 mm, overbite 2 mm' e yükselmiştir.

**SONUÇ:** İskeletsel ve dişsel Sınıf III kapanış ilişkisine sahip olan hasta ortognatik tedaviyle kabul edilebilir yüz estetiği ve dişsel kapanışa ulaşmıştır.



## PB157

### TREATMENT OF A PATIENT WITH SKELETAL CLASS III MALOCCLUSION USING ORTHOGNATHIC SURGERY

Mehmet Onur Özasan<sup>1</sup>, Ezgi Venedik<sup>1</sup>, Neslihan Ebru Şenişik<sup>1</sup>, Yavuz Findik<sup>2</sup>

<sup>1</sup>Süleyman Demirel University Faculty Of Dentistry Department Of Orthodontics

<sup>2</sup>Süleyman Demirel University Faculty Of Dentistry, Department Of Oral And Maxillofacial Surgery

**PURPOSE:** The objective of this case report is to present the outcome of a patient with skeletal Class III malocclusion who was treated with an integrated approach combining orthodontic and surgical techniques.

**METHODS:** In the clinical and radiographic evaluations of the patient (19 years 9 months of age) who presented to our clinic with the complaint of an protruded lower jaw, the patient exhibited a concave profile and the dental molar and canine relationships were classified as Class III. An overjet of -1.5 mm and an overbite of -1 mm were identified. The patient presents with a circular crossbite. From a skeletal perspective, the patient presents with a Class III malocclusion. The skeletal vertical dimensions are within the normal range. Subsequently, the anterior maxilla was impacted by 4 mm and advanced by 8 mm, in accordance with the ideal positioning of the teeth within the jaws. The mandible was moved back 4 mm.

**RESULTS:** The desired maxillary tooth appearance was obtained in both smiling and at rest. The overjet increased to 1.5 mm and the overbite increased to 2 mm.

**CONCLUSION:** The patient with skeletal and dental Class III relationship achieved acceptable facial aesthetics and dental bite with orthognathic treatment.





XIX. Uluslararası Türk Ortodonti Derneği Kongresi

Herkes için Dijital Ortodonti  
Klinik Uygulamalarda İpuçları ve Yenilikler

XIX<sup>th</sup> International Congress of Turkish Orthodontic Society

Digital Orthodontics For Everyone  
Tips & Trends in Clinical Practice

02-06 Kasım / November 2024

Susesi Luxury Resort, Belek-Antalya



**PB158**

## **GÖMÜLÜ KANİN VE SANTRAL DIŞLERE SAHİP HASTANIN ORTODONTİK TEDAVİ İLE REHABİLİTASYONU**

**Sera Ecem Durmuş**, Gamze Yıldırım, H. Nuray Yılmaz

Marmara Üniversitesi Diş Hekimliği Fakültesi Ortodonti Anabilim Dalı, İstanbul, Türkiye

**Amaç:** Bu vaka raporunda amaç 2 adet gömülü diş olan hastanın estetik ve dental rehabilitasyonunun sağlanmasıdır.

**Olgu:** Kliniğimize 15 yaşında başvuran kadın hasta diş eksikliği kaynaklı estetik kaygı şikayetiyle başvurmuştur. Yapılan klinik ve radyolojik incelemelerde, hastanın 21 ve 23 numaralı dişlerinin gömülü olduğu, 21 numaralı dişin DVT'ye göre nazal kavite tabanı ve insisiv kanal ile bitişik konumda olduğu, 23 numaralı dişin ise 22 numaralı dişin vestibülünde yer aldığı saptanmış, 63 numaralı dişin ise persiste olarak arkta bulunduğu görülmüştür. Hastada dental ve iskeletsel Sınıf II ilişki (SNA:79° SNB:74° ve ANB:5°), sola doğru 4mm üst orta hat kayıklığı, sağ bölgede ise çapraz kapanış tespit edilmiştir. Tedavi planı, 21 ve 14 numaralı dişlerin çekimi, 23 numaralı gömülü dişin arka dahil edilmesi, ve ardından 22 numaralı dişin 21, gömülü 23 numaralı dişin ise 22 numaralı dişe çevrilmesi olarak belirlenmiştir. 16 ve 17 numaralı dişlerdeki çapraz kapanışın, bu dişlerin palatinalinden geçen 0.18-0.18 paslanmaz çelik telin, yine aynı dişlerin arasına bukalden yapılan bir minivida ile bağlanması ile çözülmüştür. Gömülü kaninin arkta ideal konuma getirilmesi için ise 25 ve 26 numaralı dişlerin arasına yapılan minividadan ankraj alınmıştır. Tedavi 0.022 inch Rocky Mountain Orthodontics Mini Low Profile Roth braketler (RMO Inc., Denver, CO, USA) ile yapılmış ve 30 ay sürmüştür. Ortodontik tedavinin ardından üst anterior dişlerin planlandığı gibi restoratif rehabilitasyonu sağlanmıştır.

**Sonuç :** Tedavi bitiminde hastada Angle Sınıf II molar ve Sınıf I kanin ilişkisi, anterior estetik sağlanmıştır. 23 numaralı gömülü diş ideal diş eti konturuyla ark içinde 22 numaralı diş olarak yerini almıştır.



## PB158

### REHABILITATION OF A PATIENT WITH IMPACTED CANINE AND CENTRAL INCISOR TEETH WITH ORTHODONTIC TREATMENT

Sera Ecem Durmuş, Gamze Yıldırım, H. Nuray Yılmaz

Department of Orthodontics, Marmara University Faculty of Dentistry, Istanbul, Turkey

**Objective:** The aim of this case report is to provide aesthetic and dental rehabilitation of a patient with 2 impacted teeth.

**Case:** A 15-year-old female patient presented to our clinic with the complaint of aesthetic concern due to missing teeth. Clinical and radiologic examinations revealed that the patient had impacted teeth numbered 21 and 23, tooth number 21 was located adjacent to the nasal cavity floor and incisive canal according to DVT, tooth number 23 was located in the vestibule of tooth number 22, and tooth number 63 was persistently present in the arch. The patient had a dental and skeletal Class II relationship (SNA:79° SNB:74° and ANB:5°), an upper midline shift of 4 mm to the left and a crossbite on the right. The treatment plan consisted of extraction of teeth 21 and 14, arch inclusion of impacted tooth 23, followed by conversion of tooth 22 to tooth 21 and impacted tooth 23 to tooth 22. The crossbite of teeth 16 and 17 was solved by attaching a 0.18-0.18 stainless steel wire passing through the palatal surfaces of these teeth with a buccal miniscrew between the same teeth. In order to bring the impacted canine to the ideal position in the arch, anchorage was taken from the miniscrew made between teeth 25 and 26. The treatment was performed with .022 inch Rocky Mountain Orthodontics Mini Low Profile Roth (RMO Inc., Denver, CO, USA) brackets and lasted for 30 months. After orthodontic treatment, restorative rehabilitation of the upper anterior teeth was achieved as planned.

**Conclusion:** At the end of the treatment, Angle Class II molar and Class I canine relationship and anterior esthetics were achieved. Impacted tooth number 23 was replaced as tooth number 22 in the arch with ideal gingival contour.



PB159

## MANDİBULER ASİMETRİYE SAHİP İSKELETSEL SINIF III HASTANIN ORTODONTİK & ORTOGNATİK CERRAHİ İLE TEDAVİSİ

Elif Saçar<sup>1</sup>, Ebru Topçuoğlu Hashimli<sup>1</sup>, Gökhan Çoban<sup>1</sup>, Ahmet Emin Demirbaş<sup>2</sup>

<sup>1</sup>Erciyes Üniversitesi Diş Hekimliği Fakültesi Ortodonti Anabilim Dalı

<sup>2</sup>Erciyes Üniversitesi Diş Hekimliği Fakültesi Ağız, Diş ve Çene Cerrahisi Anabilim Dalı

**Giriş:** İskeletsel Sınıf III hastalar maksiller eksiklik ve/veya mandibular fazlalığın bir kombinasyonuna sahiptir. Uyumsuzluğu düzeltmek için spesifik cerrahi prosedürler cerrah, ortodontist ve hasta tarafından belirli faktörlere göre seçilir.

**Birey ve Yöntem:** Kliniğimize "dişlerim eksik, alt çenem yamuk" şikayetiyle başvuran, travma sebebiyle anterior dişlerini kaybetme geçmişi olan 18 yaşındaki kız hastanın klinik ve radyolojik muayenesi sonucunda hastaya iskeletsel sınıf III malokluzyon (SNA:67,5°, SNB:75°, ANB:-7,5°), mandibuler asimetri tanısı konulmuştur. Hastanın intraoral muayenesinde sağ tarafta sınıf III molar ve kanin ilişki, sol tarafta sınıf III molar, sınıf I kanin ilişki mevcuttur. Başlangıç SnGoGn:24,5° idi. Hastanın başlangıç 3 boyutlu fotoğrafı stereofotogrametri(3dmd) ile alınmıştır.

Hastanın tedavisinde 10 ay süren sabit tedavi sonrası hastanın ortognatik cerrahisi yapılmıştır. Hastanın cerrahisinde maxilla, tek parçalı LeFort I osteotomisiyle sol tarafta 2,5 mm sarkıtma ile birlikte 5 mm öne alınmıştır. Mandibulada sol tarafta ters L osteotomisi ile ramus uzatmayla birlikte mandibuler asimetri cerrahisi gerçekleştirilmiştir. Anteriordaki defekt için iliak greft alınmış, blok greft uygulanmıştır. Hastanın implant ve protetik restorasyonları tamamlanmıştır. Hastadan postoperatif 6.ayda tekrar 3dmd fotoğrafı alınmış ve sagittal yumuşak doku değişiklikleri değerlendirilmiştir.

**Bulgular:** Tedavi sonu sefalometrik analizde değerler; SNA:75,2°, SNB:76,9° ANB:-1,6° SNGoGn: 25,2° Overjet:1,3 mm , Overbite:1,7 mm olarak ölçülmüştür. Hastadan yapılan 3dmd ölçümleri sonucu maxiller uzunluk((T-SN) ve mandibular uzunluğun(T-PG) arttığı, fasyal konveksite açısının(N-SN-PG) azaldığı belirlenmiştir.

**Sonuç:** İskeletsel sınıf III malokluzyona ve mandibular asimetriye sahip hastada, sabit ortodontik tedavi ve ortognatik cerrahi ile ideal oklüzyon ve estetiğe ulaşılmış, hasta memnuniyeti sağlanmıştır.



## PB159

### ORTHODONTIC & ORTHOGNATIC SURGERY IN A SKELETAL CLASS III PATIENT WITH MANDIBULAR ASYMMETR

Elif Saçar<sup>1</sup>, Ebru Topçuoğlu Hashimli<sup>1</sup>, Gökhan Çoban<sup>1</sup>, Ahmet Emin Demirbaş<sup>2</sup>

<sup>1</sup>Erciyes University Faculty of Dentistry Department of Orthodontics

<sup>2</sup>Erciyes University Faculty of Dentistry, Department of Oral and Maxillofacial Surgery

**Introduction:** Skeletal Class III patients have a combination of maxillary deficiency and/or mandibular excess. Specific surgical procedures to correct the discrepancy are chosen by the surgeon, orthodontist and patient based on certain factors

**Subject and Methods:** As a result of the clinical and radiological examination of an 18-year-old girl with a history of losing her anterior teeth due to trauma, who presented to our clinic with the complaint of “My teeth are missing, my lower jaw is crooked”, the patient was diagnosed with skeletal class-III malocclusion (SNA: 67.5°, SNB: 75°, ANB: -7.5°), mandibular asymmetry. Intraoral examination revealed a class-III molar and canine relationship on the right side, class-III molar and class-I canine relationship on the left side. Initial SnGoGn was 24.5°. The initial 3D photograph of the patient was taken by stereophotogrammetry (3dmd).

During the treatment phase, the patient underwent orthognathic surgery after 10 months of conventional treatment. In the surgery, a single-piece LeFort-I osteotomy with 5 mm advancement and 2.5 mm impaction on the left side of the maxilla was performed. Mandibular asymmetry surgery was conducted on the left side with a reverse L-osteotomy and ramus elongation. An iliac graft was taken for the anterior defect and a block-graft was applied. Patient's implant and prosthetic restorations were completed. A 3DMD photograph was taken 6 months postoperatively and sagittal soft tissue changes were evaluated.

**Results:** Values in cephalometric analysis at the end of treatment: SNA: 75,2° SNB: 76,9° ANB: -1,6° SNGoGn: 25.2 Overjet: 1.3 mm, Overbite: 1.7 mm. As a result of the 3dmd measurements made from the patient, it was determined that the maxillary length (T-SN) and mandibular length (T-PG) increased and the facial convexity angle (N-SN-PG) decreased.

**Conclusion:** In a patient with skeletal class-III malocclusion and mandibular asymmetry, ideal occlusion and aesthetics were achieved with conventional orthodontic treatment and orthognathic surgery and patient satisfaction was achieved.



XIX. Uluslararası Türk Ortodonti Derneği Kongresi

Herkes için Dijital Ortodonti  
Klinik Uygulamalarda İpuçları ve Yenilikler

XIX<sup>th</sup> International Congress of Turkish Orthodontic Society

Digital Orthodontics For Everyone  
Tips & Trends in Clinical Practice

02-06 Kasım / November 2024

Susesi Luxury Resort, Belek-Antalya



**PB160**

## **İSKELETSEL SINIF II HASTADA STÖCKLİ-TEUSCHER TEDAVİSİ: OLGU SUNUMU**

**Bahadır Er, Elvan Önem Özbilen**

Marmara Üniversitesi Diş Hekimliği Fakültesi, Ortodonti Anabilim Dalı, İstanbul

**Amaç:** Bu vaka raporunun amacı, iskeletsel Sınıf II hastanın Stöckli-Teuscher (Headgear destekli Bionator) apareyi ile fonksiyonel ortodontik tedavisini sunmaktır.

**Birey ve Yöntem:** Kronolojik yaşı 11 yıl 1 ay olan erkek hasta üst dişlerinin önde olması şikayeti ile kliniğimize başvurmuştur. Hastanın intraoral muayenesinde 14.5 mm overjet ve Sınıf II dental ilişki olduğu görülmüştür. Ekstraoral muayenede ise hasta simetrik yüz, konveks profil ve dudak yetersizliğine sahiptir. Sefalometrik değerlendirmede; mandibuler retrognatiye bağlı iskeletsel Sınıf II ilişki (SNA:82° SNB:75° ANB:7°), artmış üst ve alt keser açıları (U1-SN: 120°, IMPA: 92°) tespit edilmiştir. Tedavi planlamasında iskeletsel sınıf II ilişkiyi düzeltmek ve iyi bir estetik sağlayabilmek amacıyla Stöckli-Teuscher apareyi ve takiben sabit ortodontik tedavi planlanmıştır. Stöckli-Teuscher apareyi 8 ay süreyle kullanılmıştır. Hasta sabit ortodontik tedavisine devam etmektedir.

**Bulgular:** Tedavi sonrası SNA açısı 82°'de sabit kalmış, SNB açısı 76°'ye çıkmış ve ANB açısı 6°'ye düşmüştür. Hastanın üst keser açıları azalmış (U1-SN: 109°), alt keser açısında ise artış görülmüştür (IMPA:94°). Tedavinin bu aşamasında ideal overjet ve overbite ilişkisi sağlanmıştır.

**Sonuç:** Büyüme gelişimi devam eden iskeletsel Sınıf II hastalarda fonksiyonel aparey tedavisi iyi bir seçenektir. İyi bir kooperasyona sahip hastanın profilinde Stöckli-Teuscher apareyi ile olumlu değişiklikler elde edilmiştir.



## PB160

### TREATMENT OF A SKELETAL CLASS II PATIENT WITH THE STÖCKLI-TEUSCHER APPLIANCE: CASE REPORT

**Bahadır Er**, Elvan Önem Özbilen

Marmara University Dentistry Faculty, Department of Orthodontics, Istanbul

**Objective:** The aim of this case report is to present the functional orthodontic treatment of a skeletal Class II patient with the Stöckli-Teuscher (Headgear supported Bionator) appliance.

**Case:** A male patient with a chronological age of 11 years and 1 months applied to our clinic with the complaint of anteriorly positioned maxillary incisors. Intraoral examination of the patient revealed an overjet of 14.5 mm and Class II dental relationship. At extraoral examination, the patient has a symmetrical face, convex profile, and lip deficiency. In cephalometric evaluation; Skeletal Class II relationship (SNA: 82°, SNB: 75°, ANB: 7°) due to mandibular retrognathia, increased upper incisor angles (U1- SN: 120°), increased lower incisor angle (IMPA: 92) were detected. In the treatment planning, it was decided to continue to fixed orthodontic treatment following the Stöckli-Teuscher appliance in order to correct the skeletal Class II relationship and provide a good aesthetic. The Stöckli-Teuscher appliance was used for 8 months. Patient continues fixed orthodontic treatment.

**Results:** After the treatment, the SNA angle remained stable at 82°, the SNB angle increased to 76° and the ANB angle decreased to 6°. The patient's upper incisor angle decreased (U1-SN: 109°), while the lower incisor angle increased (IMPA: 94°). At the end of the treatment, the ideal overjet and overbite was obtained.

**Conclusion:** Functional appliance therapy is a good treatment option in skeletal Class II patients with continued growth. Positive changes were obtained with the Stöckli-Teuscher appliance in the profile of the patient with good cooperation.



## PB161

### I-SKELETSEL SINIF II HASTADA STÖCKLİ-TEUSCHER TEDAVİSİ: VAKA SUNUMU

Buse Çetin, Murat Tozlu

Marmara Üniversitesi Diş Hekimliği Fakültesi, Ortodonti Anabilim Dalı, İstanbul

**Amaç:** Bu vaka raporunun amacı, Cs 4 iskeletsel dönemde olan iskeletsel Sınıf II hastanın Stöckli-Teuscher apareyi ile fonksiyonel tedavisini sunmaktır.

**Gereç ve Yöntem:** Kronolojik yaşı 12 yıl 6 ay olan erkek hasta üst dişlerinin önde olması şikayeti ile kliniğimize başvurmuştur. Hastanın intraoral muayenesinde 12 mm overjet, 7,3 mm overbite ve Sınıf II dental ilişki olduğu görülmüştür. Ekstraoral muayenede ise hasta simetrik yüz, konveks profil ve dudak yetersizliğine sahiptir. Sefalometrik değerlendirmede; mandibuler gelişim yetersizliğine bağlı iskeletsel Sınıf II ilişki (SNA: 85°, SNB: 78°, ANB:7°), artmış üst keser açıları (U1-SN: 111°) ve artmış alt keser açısı (IMPA: 101°) tespit edilmiştir. Tedavi planlamasında, iskeletsel Sınıf II ilişkiyi düzeltmek ve iyi bir estetik sağlayabilmek için Stöckli-Teuscher apareyi kullanımına karar verilmiştir. Stöckli-Teuscher apareyi 15 ay süreyle kullanılmıştır.

**Bulgular:** Tedavi sonrası SNA açısı 84°'e, ANB açısı 4 °'e düşmüştür. Hastanın üst ve alt keser açılarında anlamlı düzeyde değişim meydana gelmemiştir. Witt's değeri 6,8'den 3,7'ye düşmüştür. Tedavi sonunda ideal overjet ve overbite ilişkisi elde edilmiştir.

**Sonuç:** Büyüme gelişimi devam eden iskeletsel Sınıf II hastalarda fonksiyonel aparey tedavisi iyi bir tedavi seçeneğidir. İyi bir kooperasyona sahip hastanın profilinde de Stöckli- Teuscher apareyi ile olumlu değişiklikler elde edilmiştir.



XIX. Uluslararası Türk Ortodonti Derneği Kongresi

Herkes için Dijital Ortodonti  
Klinik Uygulamalarda İpuçları ve Yenilikler

XIX<sup>th</sup> International Congress of Turkish Orthodontic Society

Digital Orthodontics For Everyone  
Tips & Trends in Clinical Practice

02-06 Kasım / November 2024

Susesi Luxury Resort, Belek-Antalya



**PB161**

## **STÖCKLI-TEUSCHER TREATMENT A SKELETAL CLASS II PATIENT: CASE REPORT**

**Buse Çetin, Murat Tozlu**

Marmara University Faculty of Dentistry, Department of Orthodontics, İstanbul

**Objective:** The aim of this case report is to present the functional treatment of a skeletal Class II patient in the Cs 4 skeletal period with the Stöckli-Teuscher appliance.

**Case:** A male patient with a chronologic age of 12 years and 6 months applied to our clinic with the complaint of anterior upper teeth. Intraoral examination revealed a 12 mm overjet, 7.3 mm overbite and Class II dental relationship. Extraoral examination revealed a symmetrical face, convex profile and lip deficiency. Cephalometric evaluation revealed skeletal Class II relationship (SNA: 85°, SNB: 78°, ANB: 7°), increased upper incisor angles (U1-SN: 111°) and increased lower incisor angle (IMPA: 101°) due to mandibular developmental insufficiency. In the treatment planning, it was decided to use the Stöckli-Teuscher appliance to correct the skeletal Class II relationship and to provide good esthetics. The Stöckli-Teuscher appliance was used for 15 months.

**Results:** After the treatment, SNA angle decreased to 84° and ANB angle decreased to 4°. There was no significant change in the patient's upper and lower incisor angles. Witt's value decreased from 6.8 to 3.7. At the end of the treatment, an ideal overjet and overbite relationship was obtained.

**Conclusion:** Functional appliance treatment is a good treatment option for skeletal Class II patients with ongoing growth development. Positive changes in the profile of the patient with good cooperation have also been obtained with the Stöckli-Teuscher appliance.





## PB162

### GENİŞ MAKSİLLER ARKA SAHİP SINIF 2 DİVİZYON 1 MALOKLÜZYONLU BİREYDE ÖZEL DİZAYN EDİLMİŞ TRANSPALATAL ARK KULLANILARAK ARK GENİŞLİĞİNİN AZALTILMASI

Handan Aytuğ Karahan, Elvan Önem Özbilen

Marmara Üniversitesi, Diş Hekimliği Fakültesi, Ortodonti Anabilim Dalı

**AMAÇ:** Bu çalışmanın amacı, iskeletsel Sınıf 2 ve dişsel Sınıf 2 divizyon 1 maloklüzyona sahip bir hastada, özel dizayn edilmiş transpalatal ark kullanımı sonrası, apareyin, maksiller ark genişliği üzerindeki etkilerinin değerlendirilmesidir.

**OLGU:** Kronolojik yaşı 12 yaş 1 ay ve vertebral maturasyonu CS3 evresinde olan hasta, Sınıf 2 divizyon 1 ve iskeletsel Sınıf 2 maloklüzyona bağlı şikâyet ile kliniğe başvurmuştur. Radyolojik ve klinik muayene sonrası hastaya twin-block endikasyonu konulmuş fakat maksiller ark genişliğinin fazla olduğu tespit edilmiştir. Premolar ve molar bölgesindeki ark genişliğinin azaltılması amacıyla palatinaldeki kollarda heliksleri olan uzun kollu transpalatal ark üretilmiş ve alt posterior bite-block ile hastanın tedavisine başlanmıştır. Hastanın üst premolar ve molar dişlerinin palatinaline yapıştırılan butonlardan helikslere zincir elastikler uzatılmış ve 3 haftalık aralıklarla düzenli olarak değiştirilmiştir. Toplam tedavi süresi 2 ay 8 gün sürmüştür. Hastanın OrthoAnalyzer (3Shape, Copenhagen, Denmark) yapılan model analizi sonrası 1. premolarların bukkal tüberkül tepeleri arası ark genişliğinin 46,19 mm'den 42,05 mm'ye, 2. premolarların bukkal tüberkül tepeleri arası ark genişliğinin 52,03 mm'den 45,75 mm'ye, 1. molarların meziobukkal tüberkül tepeleri arası ark genişliğinin 58,2 mm'den 51,41 mm'ye düştüğü tespit edilmiştir. Tedavi bitiminde hastanın apareyi çıkarılarak twin-block tedavisine geçilmiştir.

**SONUÇ:** Özel dizayn edilen üst aparey ve alt çene posterior bite-block kullanımı ile ark genişlikleri azaltılarak hastanın transversal problemi başarılı şekilde tedavi edilmiştir.



XIX. Uluslararası Türk Ortodonti Derneği Kongresi

Herkes için Dijital Ortodonti  
Klinik Uygulamalarda İpuçları ve Yenilikler

XIX<sup>th</sup> International Congress of Turkish Orthodontic Society

Digital Orthodontics For Everyone  
Tips & Trends in Clinical Practice

02-06 Kasım / November 2024

Susesi Luxury Resort, Belek-Antalya



**PB162**

**REDUCTION OF ARCH WIDTH BY USING A SPECIALLY DESIGNED TRANSPALATAL ARCH IN AN INDIVIDUAL WITH CLASS II DIVISION I MALOCCLUSION WITH A WIDE MAXILLARY ARCH**

**Handan Aytuğ Karahan, Elvan Önem Özbilen**

Marmara University, Faculty of Dentistry, Department of Orthodontics

**AIM:** The aim of this study was to evaluate the effects of the appliance on maxillary arch width after the use of a specially designed transpalatal arch in a patient with skeletal Class II and dental Class II Division I malocclusion.

**CASE:** The patient, whose chronological age was 12 years and 1 month and vertebral maturation stage was CS3, presented to the clinic with a complaint of Class 2 division 1 and skeletal Class 2 malocclusion. After radiologic and clinical examination, it was decided to implement a twin-block, but the maxillary arch width was found to be too wide. In order to reduce the arch width in the premolar and molar region, a long-armed Transpalatal arch with helixes on the palatal arms was produced and the patient was treated with a lower posterior bite-block.

Chain elastics were extended from the buttons adhered to the palatal surfaces of upper premolars and molars to the helixes and changed regularly at 3-week intervals. The total treatment period lasted 2 months and 8 days. After the model analysis of the patient in OrthoAnalyzer (3Shape, Copenhagen, Denmark) it was determined that the arch width between the buccal cusp tips of the 1st premolars decreased from 46.19 mm to 42.05 mm, The arch width between the buccal cusp tips of the 2nd premolars decreased from 52.03 mm to 45.75 mm, and the arch width between the mesiobuccal cusp tips of the 1st molars decreased from 58.2 mm to 51.41 mm. At the end of the treatment, the patient's appliance was removed and twin-block treatment was started.

**CONCLUSIONS:** The patient's transversal problem was successfully treated by reducing arch widths with the use of a specially designed upper appliance and mandibular posterior bite-block.



XIX. Uluslararası Türk Ortodonti Derneği Kongresi

Herkes için Dijital Ortodonti  
Klinik Uygulamalarda İpuçları ve Yenilikler

XIX<sup>th</sup> International Congress of Turkish Orthodontic Society  
Digital Orthodontics For Everyone  
Tips & Trends in Clinical Practice

02-06 Kasım / November 2024

Susesi Luxury Resort, Belek-Antalya



**PB163**

## **AÇIK KAPANIŞ MALOKLUZYONUNA SAHİP BİREYLERİN DAİMİ DİŞ MATURASYONLARININ DEĞERLENDİRİLMESİ**

F. Deniz Uzuner<sup>1</sup>, **Tevhide Sökmen<sup>1</sup>**, Emine Uluğ Kaygısız<sup>2</sup>, Nilüfer Darendeliler<sup>1</sup>

<sup>1</sup>Gazi Üniversitesi, Diş Hekimliği Fakültesi, Ortodonti Anabilim Dalı, Ankara, Türkiye

<sup>2</sup>Serbest Ortodontist, Bursa, Türkiye

**Amaç:** Çalışmanın amacı, açık kapanış maloklüzyonuna sahip bireyler ile normal kapanışa sahip bireylerin dental maturasyon evrelerini karşılaştırmaktır.

**Gereç ve Yöntem:** Bu retrospektif çalışmada, kronolojik yaşları 8-12 yıl olan açık kapanışa sahip 27 birey ile (8 erkek, 19 kız), normal kapanışa sahip hafif çapraşıklığı olan ve yaş aralığı 8-12 yıl olan 27 bireyin (8 erkek, 19 kız) ortodontik tedavi öncesi panoramik filmleri değerlendirilmiştir. Bireylerin panoramik filmleri, Demirjian ve diğerleri<sup>1</sup> tarafından bildirilen radyografik sekiz dental maturasyon dönemi kullanılarak, alt sol yedi daimî dişin maturasyon aşamaları değerlendirilmiş ve diş yaşları hesaplanmıştır. Kronolojik yaş ve diş yaşı arası farkın gruplar arası karşılaştırılması SPSS yazılımı kullanılarak "student t testi" ile yapılmıştır.

**Bulgular:** Açık kapanışa sahip bireylerin kronolojik yaş-diş yaşları arasındaki fark daha az kaydedilmiş ancak normal kapanışa sahip bireyler ile karşılaştırıldığında bu fark istatistiksel olarak anlamlı bulunmamıştır ( $p < 0.077$ ).

**Sonuç:** Açık kapanış maloklüzyonuna sahip bireylerin diş yaşının normal bireylere göre farklı olmadığı kaydedilmiştir.



XIX. Uluslararası Türk Ortodonti Derneği Kongresi

Herkes için Dijital Ortodonti  
Klinik Uygulamalarda İpuçları ve Yenilikler

XIX<sup>th</sup> International Congress of Turkish Orthodontic Society

Digital Orthodontics For Everyone  
Tips & Trends in Clinical Practice

02-06 Kasım / November 2024

Susesi Luxury Resort, Belek-Antalya



**PB163**

## **EVALUATION OF THE MATURATION OF PERMANENT TEETH IN SUBJECTS WITH OPEN BITE MALOCCLUSION**

F. Deniz Uzuner<sup>1</sup>, **Tevhide Sökmen<sup>1</sup>**, Emine Uluğ Kaygısız<sup>2</sup>, Nilüfer Darendeliler<sup>1</sup>

<sup>1</sup>Department of Orthodontics, Faculty of Dentistry, Gazi University, Ankara, Türkiye

<sup>2</sup>Orthodontist, Private Practice, Bursa, Türkiye

**Aim:** The aim of this study was to compare the maturation of permanent teeth between subjects with open bite malocclusion and controls.

**Subjects & Method:** This retrospective study was performed on a sample of pretreatment panoramic radiographs taken from 27 open bite cases (8 boys, 19 girls) at age between 8-12 years and 27 controls with mild crowding (8 boys, 19 girls), at age between 8-12 years. Using the panoramic films of the individuals and the radiographic eight dental maturation periods reported by Demirjian et al.<sup>1</sup>, the maturation stages of the lower left seven permanent teeth were evaluated and tooth ages were calculated.

The comparison of the difference between chronological age and dental age between the groups was performed with the "student t test" using SPSS software.

**Results:** The difference between chronological and dental ages of subjects with open bite was recorded less, but this difference was not found statistically significant when compared to controls ( $p < 0.077$ ).

**Conclusion:** It was found that the dental age of subjects with open bite malocclusion was not different from controls.



## PB164

### İSKELETSEL SINIF II DİVİZYON 1 MALOKLUZYONU BULUNAN YETİŞKİN HASTANIN MODİFİYE HERBST APAREYİYLE TEDAVİSİ: OLGU SUNUMU

Osman Barın, Oğuzhan Arda Yalın, Ece Başal

Marmara Üniversitesi Diş Hekimliği Fakültesi, Ortodonti Anabilim Dalı, İstanbul

**Amaç:** Bu vaka raporunun amacı alt çene geriliğine bağlı iskeletsel Sınıf II divizyon 1 maloklüzyona sahip büyüme atılımını tamamlamış hastaya uygulanan modifiye Herbst apareyinin etkilerinin ve devamında uygulanan sabit ortodontik tedavinin sonuçlarının değerlendirilmesidir.

**Olgu:** Dental çapraşıklık şikayetiyle kliniğimize başvuran kronolojik yaşı 16 yıl 4 ay olan erkek hastanın klinik muayenesi yapılmış ve artmış overjet, dişsel Angle Sınıf II divizyon 1 maloklüzyon ve konveks profil bulguları tespit edilmiştir. Hastanın sefalometrik değerlendirilmesi yapıldığında, alt çene geriliğine bağlı iskeletsel Sınıf II maloklüzyona (SNA: 81°, SNB: 74°, ANB: 7°) ve artmış dik yön boyutlarına (SN-GoGN: 42°) sahip olduğu görülmüştür. Dişsel ölçümlerde ise, UI-SN açısının 96° ve IMPA açısının 95° ile artmış olduğu tespit edilmiştir. Rölatif maksiller darlık nedeniyle ekspansiyon vidalı modifiye Herbst apareyi uygulanmıştır. Artmış keser açısını azaltmak ve çapraşıklığı çözmek için 31 numaralı diş çekildi. Herbst kullanımı sırasında alt anterior dişler braketlenip çekim boşluğu kapatılmıştır. Modifiye Herbst apareyi kullanımı ve sabit tedavi sonrasında SNA açısının 81°, SNB açısının 77°, ANB açısının 4° ve SN-GoGN açısının 38° olduğu tespit edilmiştir. Dişsel ölçümlerde ise, UI-SN açısının 97° ve IMPA açısının 91° olduğu belirlenmiştir.

**Sonuç:** İskeletsel Sınıf II maloklüzyonu olan yetişkin hastada modifiye Herbst apareyi ile uygulanan ortodontik tedavi, alt çene geriliğinin düzelmesini, profilin iyileştirilmesini ve dişsel maloklüzyonun düzeltimini sağlamıştır.



## PB164

### TREATMENT OF ADULT PATIENT WITH SKELETAL CLASS II DIVISION 1 MALOCCLUSION WITH A MODIFIED HERBST APPLIANCE: A CASE REPORT

Osman Barın, Oğuzhan Arda Yalın, Ece Başal

Marmara University Faculty of Dentistry, Department of Orthodontics, Istanbul

**Objective:** This case report aims to evaluate the effects of the modified Herbst appliance applied to a patient with skeletal Class II division 1 malocclusion due to mandibular retrognathia who is in CS 6 vertebral maturation stage and to assess the results of the fixed orthodontic treatment applied afterward

**Case:** A 16-year and 4-month-old male patient applied to our clinic with a complaint of dental crowding. In the clinical examination increased overjet, crowding, convex profile, and dental Angle Class II division 1 malocclusion were detected.

In the cephalometric evaluation of the patient, it was observed that the patient had skeletal Class II malocclusion due to mandibular retrognathia (SNA: 81°, SNB: 74°, ANB: 7°) and increased vertical dimensions (SN-GoGN: 42°). Furthermore, decreased upper incisor angle (UI-SN: 96°) and increased lower incisor angle (IMPA: 95°) were found. Due to the relatively narrow maxilla, a modified Herbst appliance with an expansion screw was applied. Tooth 31 was extracted to reduce the increased incisor angle and resolve crowding. During the use of the Modified Herbst appliance, the lower anterior teeth were bonded and the extraction space was closed. After the modified Herbst appliance and the fixed treatment, in the cephalometric measurements the SNA angle was 81°, the SNB angle was 77°, the ANB angle was 4°, and the SN-GoGN angle was 38°. In dental measurements, the UI-SN angle was 97° and the IMPA angle was 91°.

**Conclusion:** In an adult patient with skeletal Class II malocclusion, orthodontic treatment with a modified Herbst appliance provided improvement in mandibular retrognathia, improved profile, and correction of dental malocclusion.



PB165

## KRANİTOFRONTONAZAL DİSPLAZİ SENDROMU İLE BİRLİKTE DUDAK DAMAK YARIĞI BULUNAN HASTADA TEDAVİ YAKLAŞIMI: VAKA RAPORU

Sümeyye Çınar Yıldız<sup>1</sup>, Meltem Gediz<sup>2</sup>, Servet Doğan<sup>1</sup>

<sup>1</sup>Ege Üniversitesi Diş Hekimliği Fakültesi Ortodonti Anabilim Dalı

<sup>2</sup>serbest ortodontist

**Amaç:**Kraniyofrontonazal sendrom, gelişim sırasında kafatasının belirli kemiklerinin erken kaplanmasıyla karakterize edilen, başın ve yüzün şeklini etkileyen nadir görülen genetik bir durumdur.Sendroma sahip hastalarda dudak damak yarığı da sıklıkla görülebilmektedir. Çalışmamızın amacı kraniyofrontonazal displazi sendromu ile birlikte dudak damak yarığı olan hastanın ortodontik tedavisini sunmaktır.

**Gereç ve Yöntem:**11 yıl 8 ay yaşındaki kadın hasta kliniğimize dişlerindeki düzensizlik sebebiyle başvurmuştur.Hastada yapılan genetik testlerin sonucunda EFNB1 geninin mutasyonu ve hastanın fenotipi ile kraniyofrontonazal displazi sendromu tanısı konulmuştur. Klinik muayenede hastada strabismus ile birlikte medial kantuslar arası mesafede artış tespit edilmiştir.Asimetrik yüz görünümü olan hastada düz bir profil, yetersiz yumuşak doku desteği ile beraber filtrum ve damakta skar dokusu izlenmektedir. Gülümsemede keser görünümü yetersiz olup, gülümseme estetiği bozulmuştur.Sefalometrik değerlendirmede SNA 69°, SNB 77°, ANB -8° olarak bulunmuş olup iskeletsel sınıf III tanısı bulunmaktadır.Toplam posterior açılar toplamı 390°, FMA 25° olan hastada dik yön gelişimi normaldir.Ağız içi klinik değerlendirilmede Angle sınıf II molar ilişki ile birlikte, maksiller transversal yönde yetersizlik olduğu görülmektedir. -1 mm negatif overjet bulunan hastanın ortopantomograf röntgeninde 12 nolu dişin yarık alanında gömük olup,13 ve 15 nolu dişler germ halinde bulunmaktadır.Hızlı üst çene genişletmesi ve sabit mekanikler ( MBT 22 slot) ile tedavi uygulanmıştır.

Maksiller transversal darlığın tedavisi için bonded hızlı üst çene genişletme apareyi uygulanan hastada 2 hafta sonunda yeterli genişletme elde edilmiş ve stabilizasyon amacıyla aparey 6 ay aparey ağızda tutulmuştur.Yarık hattında bulunan 11,12 nolu dişler ve negatif overjetin dişsel kamufajı amacıyla 34,44 nolu dişlerin çekimi yapılmıştır.Maksimum ankraj gereksinimi nedeniyle 2 adet mini vida uygulaması yapılmıştır.Ortodontik tedavi sonunda keser dişlerin estetiğinin artırılması amacıyla zirkonyum kron uygulanmıştır.

**Sonuç:** Kroniyofrontonazal sendromu olan hastada tedavi sonunda yeterli gülümseme estetiği ve keser görünümü elde edilmiş, dengeli bir okluzyon sağlanmıştır.Hastanın yüz dokularının uyumunun artırılması amacıyla estetik operasyonlar planlanmalıdır.



## PB165

### TREATMENT APPROACH IN A PATIENT WITH CRANIOFRONTONASAL DYSPLASIA SYNDROME AND CLEFT LIP AND PALATE: A CASE REPORT

Sümeyye Çınar Yıldız<sup>1</sup>, Meltem Gediz<sup>2</sup>, Servet Doğan<sup>1</sup>

<sup>1</sup>Ege University Faculty of Dentistry Department of Orthodontics

<sup>2</sup>Freelance Orthodontist

**Objective:** Craniofrontonasal syndrome is a rare genetic condition characterized by the premature closure of cranial bones during development, affecting the shape of the head and face. Patients with this syndrome often have cleft lip, palate. The aim of study is to present the orthodontic treatment of a patient with craniofrontonasal dysplasia syndrome and associated cleft lip, palate.

**Materials and Methods:** An 11 year 8 month old female patient presented with complaints of dental irregularities. Genetic tests revealed a mutation in the EFNB1 gene, the patient's phenotype led to a diagnosis of craniofrontonasal dysplasia syndrome. Clinical examination revealed strabismus and increased intercanthal distance. The patient had an asymmetrical facial appearance with a straight profile, insufficient soft tissue support, and scar tissue on the philtrum and palate. The appearance of the anterior teeth in the smile is inadequate, indicating poor smile aesthetics. Cephalometric measurements show SNA 69°, SNB 77°, ANB -8°, diagnosing skeletal Class III. Total posterior angle sum is 390°, FMA of 25°, patient has normal vertical growth pattern. Clinical intraoral evaluation reveals an Angle Class II molar relationship and insufficient maxillary transverse dimension. The patient has a -1 mm negative overjet. The panoramic radiograph shows tooth 12 impacted, teeth 13 and 15 in the eruption phase. Treatment included rapid maxillary expansion and fixed appliances (MBT 0.022). Sufficient expansion was achieved after 2 weeks. The appliance was retained in the mouth for 6 months for stabilization. Teeth 11 and 12 in the cleft area, teeth 34 and 44 for dental camouflage of the negative overjet, were extracted. Two mini screws were placed due to maximum anchorage requirements. Following orthodontic treatment, zirconium crowns were applied to enhance the aesthetics of the incisors.

**Conclusion:** In the treatment process of our patient with craniofrontonasal syndrome, smile aesthetics and the appearance of anterior teeth and balanced occlusion have been achieved. Aesthetic surgeries should be planned to enhance harmony with the patient's facial tissues.





## PB166

### CHARCOT-MARIE-TOOTH (CMT) TİP 4 HASTALIĞI BULUNAN ÇOCUK HASTADA ORTODONTİK TEDAVİ YAKLAŞIMI : 6 AYLIK TAKİP

Selin Erginer, Evren Öztaş

İstanbul Kent Üniversitesi Diş Hekimliği Fakültesi Ortodonti Ana Bilim Dalı, İstanbul, Türkiye

**Amaç :** Bu olgu sunumunun amacı, 3 yaşındayken Charcot-Marie-Tooth (CMT) Tip 4 teşhisi konulan 9 yaşındaki hastada ortodontik tedavi yaklaşımını değerlendirmek ve 6 aylık tedavi takibinin sonuçlarını paylaşmaktır.

**Gereç ve Yöntem:** 9 yaşındaki CMT Tip 4 hastalığı olan erkek hasta dişlerindeki açık kapanış ve diastemalar şikayetiyle kliniğimize başvurmuştur. Yapılan muayene sonrası hastada sağ ve sol tarafta molar ilişki Sınıf I bulunmuştur. Üst orta hat 2 mm, alt orta hat 1 mm soldadır. Sefalometrik analizde ANB 50, GoGnSN 340, üst ve alt keserlerin protrüze olduğu tespit edilmiştir. Overjet 0 mm, openbite ise 1 mm'dir. Üst çenede yer fazlalığı 7.4 mm, alt çenede ise 10 mm dir. Gülümsemede üst keser grönümü azalmış ve alt keser görünümü mevcuttur. Yumuşak doku konveksite açısı 1460 ile konveks yumuşak doku profili mevcuttur. Hastada yutkunmada dil itimi tespit edilmiştir.

**Bulgular:** Hastanın CMT Tip 4 nedeniyle genel sağlık durumu ve motor fonksiyonları dikkate alınarak ortodontik tedavi planı multidisipliner bir yaklaşımla oluşturulmuştur. CMT'nin obstrüktif uyku apnesi ile bağlantılı bulunması sebebiyle hastamız KBB polikliniğine yönlendirilmiş, hastamızda uyku apnesine rastlanmamıştır. Dil itimini ve yarattığı problemleri çözmek ,dilinin olması gereken yerde konumlanması adına hastaya dil egzersizleri öğretilmiştir.2x4 braketleme ile sabit tedaviye başlanmış, diastemalar loop bükümleri ve power chain yardımıyla dişler geriye doğru toplanarak azaltılmıştır.

**Sonuç :** CMT TİP 4 hastası çocuk hasta, hastalığın bulguları olan distal ekstremiteelerde güçsüzlük ve kaslardaki nöropatinin havayolunu ,oral hijyen kabiliyetini,dil hareketlerini etkilemesi açısından değerlendirilmiştir. Dil egzersizleriyle atipik yutkunma şiddeti azaltılmış, sabit ortodontik tedaviyle 6 aylık süreçte polidiastemaların şiddeti azaltılmış, overbite miktarı artırılmış ve overjet ise ideale yaklaştırılmıştır. Kas nöropatileri çiğneme kaslarını etkileyebileceği için bu tür hastalar ortodontik açıdan yakın takibe alınmalıdır.



## PB166

### ORTHODONTIC APPROACH IN A PEDIATRIC PATIENT WITH CHARCOT-MARIE-TOOTH DISEASE TYPE 4: 6-MONTH FOLLOW-UP

Selin Erginer, Evren Öztaş

Istanbul Kent University Faculty of Dentistry, Department of Orthodontics, Istanbul, Turkey

**Aim :** The aim of this case report was to evaluate the orthodontic treatment approach in a 9 years old patient diagnosed with Charcot-Marie-Tooth Disease (CMT) Type 4 at the age of 3, and to share the outcomes of a 6 month treatment follow up.

**Materials and Methods:** A 9 years old male patient with CMT Type 4 presented to our clinic with chief complaints of anterior open bite and polydiastemas. The patient was at late mixed dentition period with Class I molar relationship on both sides. Cephalometric analysis revealed ANB angle of 50, GoGnSN angle of 340 and bimaxillary dental protrusion. The overjet was 0 mm, and there was a 1 mm open bite. Upper dentition shows 7.4 mm excess , lower dentition shows 10 mm excess. The soft tissue convexity analyses shows convex profile. Functional clinical examination showed tongue thrusting during swallowing.

**Results:** Taking into consideration the patient's overall health status and motor functions affected by CMT Type 4 , a multidisciplinary orthodontic treatment approach was planned.

No evidence of obstructive sleep apnea was found during the ENT specialist examination. Tongue thrusting was controlled with functional exercises while 2x4 upper and lower fixed appliances biomechanics were performed in order to close the anterior diastemas and retract the protrusive upper and lower incisors.

**Conclusion:** In pediatric patients CMT Type 4 affects the distal extremities, causes weakness and neuropathy on the airway muscles, oral hygiene status and tongue posture and movements.

In this patient the severity of atypical swallowing was controlled and reduced with tongue exercises. Anterior polydiastemas were closed in a 6-month period with fixed appliances, while the overbite and overjet approached to the ideal norms. Given that muscle neuropathies can affect chewing muscles, CMT patients with such conditions should be closely monitored from an orthodontic perspective and multidisciplinary approach.



PB167

## BİLATERAL DUDAK DAMAK YARIĞI ANOMALİLİ YENİDOĞANIN NAZOALVEOLER ŞEKİLLENDİRME TEDAVİSİ VE PRİMER DUDAK OPERASYONU SONRASI: OLGU SUNUMU

Tuğba Kalafat, Kamile Oruç, Seher Gündüz Arslan

Dicle Üniversitesi Diş Hekimliği Fakültesi Ortodonti Anabilim Dalı

**AMAÇ:** Bu olgu sunumunun amacı, Bilateral Tam Dudak Damak Yarığı (BTDDY) anomalisine sahip bir yenidoğanda sert ve yumuşak dokuların yaklaştırılması amacıyla uygulanan Nazoalveolar Şekillendirme (NAŞ) tedavisini sunmak ve primer dudak operasyonu sonrası sonuçlarını göstermektir.

**Birey:** Dudak damak yarığı (DDY) anomalisi nedeniyle kliniğimize yönlendirilen 5 günlük erkek bebeğin kilosu 2700 gr, boyu 52 cm. olarak ölçüldü. Hastada sistemik olarak, polikistik böbrek hastalığı, sol böbrekte hidronefroz ve Ekokardiyografi (EKO) raporundan alınan verilerde atrial septal defekt (ASD) bulunduğu rapor edildi. Hastanın klinik muayenesinde yumuşak ve sert damağı, alveolar proçesleri, dudağı ve burun tabanını etkileyen BTDDY gözlemlendi. Alveolar segmentelerde sağ tarafta 5 mm, sol tarafta ise 4 mm yarık, prolabium ve premaksillanın protrüviz ve ayrıca 3 mm sola deviye olduğu gözlemlendi.

**YÖNTEM:** Hastadan silikon esaslı ölçü materyal ile ağız içi ölçüsü alındı, alçı model üzerinde akrilik plak hazırlandı. Premaksillanın orta hatta uygun şekilde hizalanması ve retrüzyonu sağlanacak şekilde 1 mm yumuşak akrilik ilavesi ve plak içinden 1 mm aşındırmalar haftalık olarak yapıldı. Prolabium ve lateral yarık dudak segmentleri horizontal dudak bandıyla birbirine yaklaştırılarak sabitlendi. Premaksilla ve yarık alveolar segmentler hizalandıktan sonra bilateral nazal stent plağa ilave edildi. Prolabiuma vertikal kuvvet uygulayan bantlar butonlar arasına asılan elastik rondelerle yapılandırıldı. Tedavinin ilk ayında haftalık sonra 2 hafta ara ile kontroller yapıldı.

**BULGULAR:** NAŞ tedavisi 12 hafta sürdü. Tedavi sonrası premaksilla protrüzyonu ve deviasyonu düzelterek yarık alveolar prosesler dizildi. Columella vertikal bant ve nazal stentlerle uzatıldı ve burun projeksiyonu artırıldı. Alar kırıkdağların simetrisi sağlandı. Dudak onarımı NAŞ tedavi sonucunun etkisiyle simetrik ve normal dudak tonus ve anatomisine uygun yapılabildi.

**SONUÇ:** NAŞ tedavisi ile BTDDY hastanın anomali şiddeti azaltılarak primer dudak onarımı kolaylaştırıldı. Estetik ve fonksiyonel sonuç elde edildi.



## PB167

### AFTER NASOALVEOLAR MOLDING TREATMENT AND PRIMARY LIP OPERATION OF A NEWBORN WITH BILATERAL CLEFT LIP AND PALATE ANOMALY: A CASE REPORT

Tuğba Kalafat, Kamile Oruç, Seher Gündüz Arslan

Dicle University, Faculty Of Dentistry, Department Of Orthodontics

**PURPOSE:** The purpose of this case report is to present the Nasoalveolar Molding (NAM) treatment applied to approximate the hard and soft tissues in a newborn with Bilateral Complete Cleft Lip and Palate (BCLP) anomaly and to show the results after primary lip surgery.

**INTRODUCTION:** A 5-day-old male baby whose weighs 2700 g, and his height is 52 cm, was admitted to our clinic. The patient was reported to have systemic polycystic kidney disease, hydronephrosis in the left kidney, and atrial septal defect (ASD) .In the clinical examination of the patient, BCLP affecting the soft and hard palate, alveolar processes, lip and nasal floor was observed. In the alveolar segments, it was observed that there was a 5 mm cleft on the right side and a 4 mm cleft on the left, and the prolabium and premaxilla were protrusive and 3 mm deviated to the left.

**MATERIAL AND METHOD:** An intraoral impression was taken from the patient and an acrylic plate was prepared on the plaster model. To ensure proper alignment and retrusion of the premaxilla to the midline, activations were made through the plate weekly. The prolabium and lateral cleft lip segments were fixed with a horizontal lip tape. In the first month of treatment, checks and activations were made weekly and then every 2 weeks.

**RESULTS:** NAM treatment lasted for 12 weeks. Premaxillary protrusion and deviation were corrected and the cleft alveolar processes were realigned. Columella was lengthened with vertical tape and nasal stents and nasal projection was increased.

**CONCLUSION:** BCLP with NAM treatment facilitated lining lip repair by reducing the severity of anomalies.



PB168

## ANGLE CL II HASTANIN DIŞ ÇEKİMİ İLE TEDAVİSİ: OLGU SUNUMU

Tansu ÇİL, Mehmet İrfan Karadede

İzmir Katip Çelebi Üniversitesi

**Amaç:** Bu olgu sunumunun amacı iskeletsel ve dental CL II olan hastamızda 14 ve 24 nolu dişlerin çekimi planlanarak yürütülen tedavideki dental, iskeletsel ve yumuşak doku değişikliklerinin değerlendirilmesidir.

**Vaka-Yöntem:** Kliniğimize başvuran 16 yaş 11 aylık kadın hastamıza ana şikayeti sorulduğunda "Gülüşümü beğenmiyorum." demiş ve estetik kaygılarla tedavi görmek istediğini belirtmiştir. Hastamızın klinik muayenesinde belirgin konveks bir profil, retrogratik mandibula, procline üst keserler, konjenital alt keser diş eksikliği ve artmış nasolabial açı görülmüştür. Yapılan sefolometrik grafi incelemelerinde hastanın SNA değeri 79.9° , SNB değeri 78.2° , A-Na değeri -3.9mm, Pg-Na değeri -4.8 mm şeklinde tespit edilmiştir. Hastanın yumuşak doku değerleri de göz önüne alınarak yapılan ilk tedavi önerisi ortognatik cerrahi planlaması olmuş fakat hasta tedaviyi reddetmiştir. Alternatif tedavi planlamasında artmış üst keser açıları da dikkate alınarak 14 ve 24 numaralı dişlerin çekimi ile kamufraj yapılması planlanmıştır.

**Bulgular:** 21 ay sonunda: SNA değerinin 79.9'dan 79.4'e; SNB değerinin 78.2'den 77.4'e; ANB değerinin 1.7'den 2'ye; A-Na değerinin -3.9'dan -3.6'ya; Pg-Na değerinin -4.8'den -5.3'e değiştiği görülmüştür. Yumuşak dokularda: nazolabial açı 112.3°'den 105.9°'ye; üst dudak-SN vertical 1.3 mm'den 0.6 mm'e; alt dudak-SN vertical -5.8mm'den -4.1mm'e değişmiş. Yüz konveksitesinin derecesi 132°'den 129°'ye gelmiştir. Hastanın overjeti 11.2 mm'den 5.1 mm'e düşmüş, overbite değeri 6 mm'den 3.1 mm'e değişmiştir. Tedavisi halen devam etmekte olan hastamızın overjetinde 6.1 mm'lik bir azalma meydana gelmesine rağmen dudak pozisyonunda -0.6 mm'lik değişme olmuş ve daha dengeli bir yüz proporsiyonu yakalanmıştır.

**Sonuç:** 14-24 no'lu dişlerin çekimi ile yapılan CL II kamufraj tedavileri nasolabial açı ve dudak pozisyonunda meydana gelebilecek olumsuz değişiklikler nedeniyle kaçınılan bir yöntem olmakla beraber uygun endikasyon ve tedavi planlaması ile beraber olumlu sonuçlar alınabilmektedir.



PB168

## TREATMENT OF AN ANGLE CL II PATIENT WITH EXTRACTIONS: CASE REPORT

Tansu ÇİL, Mehmet İrfan Karadede

Izmir Katip Celebi University

**Objective:** The aim of this case report is to evaluate the dental, skeletal and soft tissue changes of a CL II patient whom undergone camouflage treatment which involves extractions.

**Case-Method:** A 16 years and 11 months old female patient was admitted to our clinic and her main complaint was “I don't like my smile” and stated that she wanted to be treated for aesthetic concerns. Clinical examination revealed a prominent convex profile, retrograde mandible, proclined upper incisors, increased nasolabial angle and one lower incisor was congenitally absent. The patient's SNA value was 79.9°, SNB value was 78.2°, A-Na value was -3.9 mm, Pg-Na value was -4.8 mm. First treatment recommendation was orthognathic surgery, but the patient refused the treatment. In the alternative treatment plan, a camouflage treatment with extraction of teeth numbered #14 and #24 was planned.

**Results:** After 21 months: SNA changed from 79.9° to 79.4°; SNB from 78.2° to 77.4°; ANB from 1.7° to 2°; A-Na from -3.9 mm to -3.6 mm; Pg-Na from -4.8 mm to -5.3 mm. Soft tissues: nasolabial angle changed from 112.3° to 105.9°; upper lip-SN vertical changed from 1.3 mm to 0.6 mm; lower lip-SN vertical changed from -5.8mm to -4.1mm. The degree of facial convexity changed from 132° to 129°. The patient's overjet decreased from 11.2 mm to 5.1 mm and the overbite value changed from 6 mm to 3.1 mm. Although the patient's overjet decreased by 6.1 mm, the lip position changed by -0.6 mm and a more balanced facial proportion was achieved.

**Conclusion:** Although CL II camouflage treatment with extraction of teeth numbered #14-24 is a method that is avoided due to the negative changes that may occur in nasolabial angle and lip position, positive results can be obtained in appropriate indications.



PB169

## BİLATERAL DUDAK DAMAK YARIK ANOMALİSİNİN MULTİDİSİPLİNER TEDAVİSİ: OLGU SUNUMU

Esra Eskiocak<sup>1</sup>, Kamile Oruç<sup>1</sup>, Güvenç Başaran<sup>1</sup>, Emine Göncü Başaran<sup>2</sup>

<sup>1</sup>Dicle Üniversitesi, Diş Hekimliği Fakültesi, Ortodonti Anabilim Dalı, Diyarbakır

<sup>2</sup>Dicle Üniversitesi, Diş Hekimliği Fakültesi, Protetik Diş Tedavisi Anabilim Dalı, Diyarbakır

**Amaç:** Bu olgu sunumunun amacı; bilateral dudak damak yarığı anomalili hastanın 10 yıl süren multidisipliner tedavisini sunmaktır.

**Birey ve Yöntem:** Kliniğimize 9 yıl 3 aylık iken yönlendirilen hastanın klinik muayenesinde dudak damak yarığı anomalisi nedeniyle şiddetli üst çene darlığı ve premaksillanın önde olduğu dişsel Sınıf II maloklüzyon (1,5 mm overjet ve -2 mm overbite) tespit edilmiştir. Sefalometrik analizde, maksiller prognati (SNA=86°) ile karakterize iskeletsel sınıf II anomali (ANB= 13,6°) belirlendi. Hastaya Ortodontik tedavi, sekonder alveolar greftleme ve protetik tedavi uygulanacak şekilde tedavi planlaması yapıldı. Ortodontik tedavi, quad helix ile üst çene genişletme tedavisiyle başladı. Ekspansiyon sonrası sabit ortodontik tedavisine geçildi. CBCT görüntülemesinde tespit edilen süpernümerer dişlerin çekimiyle birlikte sekonder alveolar greftleme operasyonu için hasta, Dicle Üniversitesi Tıp Fakültesi Plastik Rekonstrüktif ve Estetik Cerrahi bölümüne yönlendirildi. Greft cerrahisi sonrası üst ve alt çenede sürmekte olan dişlerin takibi yapıldı. Süren dişlerin dentisyona dahil edilmesi ile birlikte ortodontik tedavi aşaması tamamlandı. Pekiştirme apareyleri ile 1 yıl takipten sonra 18 yaşında Periodontoloji bölümünde üst çene gingivektomi operasyonu ve sonrasında üst çeneye protetik restorasyon uygulandı.

**Bulgular:** Birinci aşama ortodontik tedavide (Graft öncesi) kollebe olan üst çene alveolar segmentler düzenlendi ve süpernümerer dişler çekildi. Sekonder alveolar greftleme ile yarık alveolar segmentler otojen iliak greft ile greftlenerek alveolar bütünlük sağlandı. Yarık hattındaki dişler greft içerisine yerleştirildi ve protruziv olan üst santral dişler greft alanına retrakte edilerek premaksillanın da retraksiyonu sağlandı (SNA=84 °ANB=6,6°). Protetik restorasyonlar ile maksiller segmentlerin bütünlüğü güçlendirildi.

**Sonuç:** Ortodontik tedavi, protetik restorasyonlar ile hastada estetik ve fonksiyonel bütünlük açısından başarılı tedavi sonuçları elde edildi.



PB169

## MULTIDISCIPLINARY TREATMENT OF BILATERAL CLEFT LIP AND PALATE ANOMALY: A CASE REPORT

Esra Eskiocak<sup>1</sup>, Kamile Oruç<sup>1</sup>, Güvenç Başaran<sup>1</sup>, Emine Göncü Başaran<sup>2</sup>

<sup>1</sup>Dicle University, Faculty of Dentistry, Department of Orthodontics, Diyarbakır

<sup>2</sup>Dicle University, Faculty of Dentistry, Department of Prosthodontics, Diyarbakır

**Aim:** The objective of this case report is to present the 10-year multidisciplinary treatment of a patient with bilateral cleft lip and palate anomaly.

**Individual and Methods:** The patient was referred to our clinic at the age of 9 years and 3 months. Clinical examination revealed a dental Class II malocclusion with severe maxillary stenosis due to cleft lip and palate anomaly and anterior premaxilla. Cephalometric analysis revealed a skeletal Class II anomaly (ANB= 13.6°) characterized by maxillary prognathia (SNA=86°). Orthodontic treatment, secondary alveolar grafting and prosthodontic treatment were planned. Orthodontic treatment was started with maxillary expansion treatment with quad helix. After expansion, fixed orthodontic treatment was started. The patient was referred to Dicle University Faculty of Medicine, Department of Plastic Reconstructive and Aesthetic Surgery for secondary alveolar grafting operation with the extraction of supernumerary teeth detected in CBCT imaging. After the graft surgery, the erupting teeth in the upper and lower jaws were followed up. The orthodontic treatment phase was completed with the inclusion of the erupting teeth in the dentition. After 1 year of follow-up with reinforcement appliances, an upper jaw gingivectomy operation and prosthetic restoration of the upper jaw was performed at the age of 18 in the Department of Periodontology.

**Results:** In the first stage orthodontic treatment (pre-graft), the collapsed maxillary alveolar segments were organized and supernumerary teeth were extracted. With secondary alveolar grafting, the cleft alveolar segments were grafted with autogenous iliac graft and alveolar integrity was achieved. The teeth in the cleft line were placed in the graft and the protrusive upper central teeth were retracted into the graft area and the premaxilla was also retracted (SNA=84° ANB=6,6°). The integrity of the maxillary segments was strengthened with prosthetic restorations.

**Conclusion:** Orthodontic treatment and prosthetic restorations were successful in terms of aesthetic and functional integrity.





PB170

## MANDİBULAR ASİMETRİ İLE SINIF III MALOKLÜZYONUN ORTODONTİK-CERRAHİ TEDAVİSİ: OLGU SUNUMU

Aykut Çelik, Muhammed Osman Kargı, Zehra İleri, **Beyza Nur Yeşil Gümüşcan**

Selçuk Üniversitesi

**AMAÇ:** Bu olgu sunumunda mandibular laterognati ve maksiller retrognatizmi olan bir olgunun ortodontik-cerrahi tedavi sonuçları sunulmuştur.

**YÖNTEM VE GEREÇLER:** 19 yıl 10 ay yaşında kadın hasta ortodonti kliniğine yüz asimetrisi şikayeti ile başvurmuştur. Hastanın klinik ve radyografik muayenesinde dişsel ve iskeletsel Sınıf III ilişkisi, 0 mm overjet ve 0 mm overbite ile konkav bir profil tespit edilmiştir. Üst orta hat yüz orta hattına göre 1,5 mm solda ve alt orta hat çene ucu ile uyumlu olarak 2,5 mm solda tespit edilmiştir. Tedaviye 14 ve 24 numaralı dişlerin çekimi ve maksiller arkın segmental bondlanması ile başlanmış, dört seans sonra mandibular ark bondlanmıştır. İlk seviyeleme ve hizalama 0,014"NiTi ark telleri ile sağlanmıştır. Sırasıyla 0,16"NiTi, 16x16"NiTi, 17x25"NiTi, 19x25" NiTi ve 17x25" SS ark telleri kullanılmıştır. Başlangıç sefalometrik değerleri aşağıdaki gibidir: SNA:82,0°, SNB:89,3°, ANB:-7,3°, SnGoGN: 28,7°, Mx1-SN: 123,3, IMPA:85,3°, interinsizal açı: 122,7°.

**BULGULAR:** Tedavi sonunda elde edilen sefalometrik değerler aşağıdaki gibidir: SNA:91,1, SNB:90,4, ANB:0,7, SN-GoGN:28,9, Mx1-SN:107,4, IMPA:82,1, interinsizal açı:141,7. Tedavi sonrasında daha simetrik bir yüz elde edilmiş ve gülüş estetiği düzelmiştir. Her iki tarafta Sınıf I kanin ilişkisi, ideal overjet ve overbite elde edilmiştir.

**SONUÇ:** Sınıf III iskeletsel vakalar genellikle ortodontik kamufraj veya cerrahi ile tedavi edilebilir. Bizim vakamızda tercih edilen tedavi ortodontik ve cerrahi işbirliği ile diş çekimi olmuştur. Nihai uyumlu gülümseme hastayı memnun etmiş, özgüvenini ve yaşam kalitesini artırmıştır.



PB170

## ORTHODONTIC-SURGICAL TREATMENT OF CLASS III MALOCCLUSION WITH MANDIBULAR ASYMMETRY: A CASE REPORT

Aykut Çelik, Muhammed Osman Kargı, Zehra İleri, **Beyza Nur Yeşil Gümüşcan**

Selçuk University

**AIM:** This case report presents the results of orthodontic-surgical treatment of a case with mandibular laterognathia and maxillary retrognathism.

**MATERIAL AND METHODS:** A 19 year-10 month-old female patient presented to orthodontic department with the complaint of facial asymmetry. Clinical and radiographic examinations of the patient revealed a dental and skeletal Class III relationships, a concave profile with 0mm overjet and 0mm overbite. The upper midline was 1.5 mm to the left relative to the facial midline and lower midline was 2.5 mm to left in line with the chin tip of the jaw. Treatment was initiated with 14 and 24 teeth extraction and segmental bonding of maxillary arch then mandibular teeth were bonded after four session. Initial leveling and alignment were achieved with 0.014"NiTi archwires. 0.16"NiTi, 16x16"NiTi, 17x25"NiTi, 19x25" NiTi and 17x25" SS archwires were inserted, respectively. Initial cephalometric values were as follows: SNA:82.0°, SNB:89.3°, ANB:-7.3°, SnGoGN: 28.7°, Mx1-SN: 123.3, IMPA:85.3°, interincisor angle: 122.7°.

**RESULTS:** The cephalometric values at the end of the treatment were as follows: SNA:91.1, SNB:90.4, ANB:0.7, SN-GoGN:28.9, Mx1-SN:107.4, IMPA:82.1, interincisor angle:141.7. After treatment, the face was more symmetrical and smile aesthetic was improved. Class I canine relationships on the both side, ideal overjet and overbite was achieved.

**CONCLUSION:** Class III skeletal cases can often be treated either by orthodontic camouflage or surgery. In our case study, the treatment preferred was ortodontic and surgery collaboration with tooth extractions. The final harmonious smile pleased the patient and improved her self-esteem and quality of life.



PB171

## İSKELETSEL SINIF III HASTADA YÜZ MASKESİ TEDAVİSİ: OLGU SUNUMU

Emine Yanar, Ece Başal

Marmara Üniversitesi Diş Hekimliği Fakültesi, Ortodonti Ana Bilim Dalı, İstanbul

**Amaç:** Bu vaka raporunun amacı iskeletsel Sınıf III hastanın dental ankraj ile 7 günlük genişletmesini takiben yüz maskesi apareyi ile ortopedik tedavisini sunmaktır.

**Birey ve yöntem:** Kronolojik yaşı 10 yıl 6 ay olan erkek hasta üst çenesinin geride olması şikayeti ile kliniğimize başvurmuştur. Hastanın intraoral muayenesinde -2,3 mm overjet ve Sınıf III dental ilişki olduğu görülmüştür. Ekstraoral muayenede ise hasta simetrik yüz ve konkav profile sahiptir. Sefalometrik değerlendirmede; maksiller retrognatiye bağlı iskeletsel Sınıf III ilişki (SNA: 77° SNB: 79° ANB: -2°), artmış üst ve alt keser açıları (U1-SN: 108°, IMPA: 94°) tespit edilmiştir. Tedavi planlamasında iskeletsel Sınıf III ilişkiyi düzeltmek ve iyi bir estetik ve oklüzyon sağlayabilmek amacıyla yüz maskesi apareyi ve takiben sabit ortodontik tedavi planlanmıştır. Yüz maskesi ile toplam tedavi süresi 11 aydır.

**Bulgular:** Tedavi sonucunda SNA açısı 80°'ye çıkmış, SNB açısı 79°'de sabit kalmış ve ANB açısı 1°'e yükselmiştir. Hastanın üst keser açıları artmış (U1-SN: 115°), alt keser açılarında ise azalma görülmüştür (IMPA: 93°). Tedavinin bu aşamasında istenilen overjet elde edilmiş, sagittal iskeletsel ilişki iyileştirilmiştir.

**Sonuç:** Büyüme gelişimi devam eden iskeletsel Sınıf III hastalarda yüz maskesi tedavisi iyi bir seçenektir. İyi bir kooperasyona sahip hastanın profilinde yüz maskesi apareyi ile olumlu değişiklikler elde edilebilir.



PB171

## TREATMENT OF A SKELETAL CLASS III PATIENT WITH THE FACE-MASK APPLIANCE: CASE REPORT

Emine Yanar, Ece Başal

Marmara University Faculty of Dentistry, Department of Orthodontics, İstanbul

**Objective:** The aim of this case report is to present the orthopedic treatment of a skeletal Class III patient with the Face Mask appliance following 7 days expansion with dental anchorage.

**Subject and method:** A male patient with a chronological age of 10 years and 6 months applied to our clinic with the complaint of his posteriorly positioned maxilla. Intraoral examination of the patient revealed -2.3 mm overjet and Class III dental relationship. In extraoral examination, the patient has a symmetrical face and concave profile. In cephalometric evaluation; skeletal Class III relationship (SNA: 77° SNB: 79° ANB: -2°) due to maxillary retrognathia and increased upper and lower incisor angles (U1-SN: 108°, IMPA: 94°) were detected. In the treatment planning, it was decided to continue to fixed orthodontic treatment following the Face Mask appliance in order to correct the skeletal Class III relationship, provide a good aesthetic and occlusion. Total treatment duration with face mask was 11 months.

**Results:** After treatment SNA angle increased to 80°, SNB angle remained stable at 79°, and the ANB angle increased to 1°. The patient's upper incisor angles increased (U1-SN: 115°) while the lower incisor angles decreased (IMPA: 93°). At this stage of the treatment, desired overjet and sagittal skeletal relationship was achieved.

**Conclusion:** Face Mask appliance therapy is a good treatment option in skeletal Class III patients with continued growth. Positive changes were achieved in the profile of the patient with good cooperation with the Face Mask appliance.



PB172

## AMERİKAN ORTODONTİ KURULU VE AVRUPA ANGLE TOPLULUĞU'NUN ÖNERDİĞİ İKİ FARKLI YAPISAL SEFALOMETRİK ÇAKIŞTIRMA YÖNTEMİNİN İNCELENMESİ

**Barış Saçıkara**, Berk Deniz Demirci, Muhammed Mustafa Savğa, Ege Doğan

Ege Üniversitesi, Ortodonti Ana Bilim Dalı, İzmir

**Amaç:** Kraniofasial değişiklerin incelenmesinde primer yöntem olan sefalometrik çakıştırma için günümüzde kullanılan ve kesin doğrulukta sonuçlar veren bir yöntem bulunmamaktadır. Araştırmamızın amacı yapısal sefalometrik çakıştırmalarda biri Amerikan Ortodonti Kurulu (AOK) ve diğeri Avrupa Angle Topluluğu (AAT) kuruluşları tarafından önerilen iki yapısal çakıştırma yöntemi yaklaşımının uygulama bakımından kıyaslanmasıdır.

**Gereç- Yöntem:** Kliniğimizde sabit ortodontik tedavi görmüş olan büyüme gelişim dönemindeki 15 hastanın sefalometrik film kayıtları retrospektif olarak incelenmiştir. AOK ve AAT'nin önerdiği iki farklı yapısal çakıştırma yöntemi ile Angle Sınıf I, Sınıf II ve Sınıf III maloklüzyona sahip, her biri beşer hastadan oluşan gruplarda, tedavi öncesi ve sonrası alınan sefalometrik röntgenlerin çakıştırma sonuçları Adobe Illustrator programı kullanılarak elde edilmiştir.

**Bulgular:** Tedavi öncesi ve sonrası röntgen kayıtları arasındaki ortalama süre 3 yıl, 10,8 aydır. İlk kayıt sırasındaki hasta yaş ortalamaları 12 yıl 2 aydır. AAT'nin önerdiği yöntemde göre kranial ve lokal çakıştırmalarda boyut ve oryantasyon kontrolünde radyografi cetvelinden elde edilen sanal referans doğruları kullanılmaktadır. AOK'nin önerdiği yöntemde farklı olarak; (1) kranial çakıştırmada oksipital kemik dış yüzeyi rotasyonel referans olarak kullanılmaktadır, (2) mandibular çakıştırmada mandibular kanal ve üçüncü molar germi alt sınırının kullanılmasının çakıştırma doğruluğunun artırılmasında kolaylık sağladığı gözlenmiştir. AAT'nin önerdiği yöntemde göre sanal referans doğrularının ve daha az anatomik referans yapısının kullanılmasının çakıştırma süresini kısalttığı gözlenmiştir.

**Sonuç:** Her iki yapısal çakıştırma yaklaşımı uygulama açısından farklı avantaj ve dezavantajlara sahiptir. Çakıştırma sonuçlarında önemli bir farklılık gözlenmemiştir. İlgili literatüre bakıldığında yapılan çakıştırma çalışmaları kıyaslandığında bunlarda önemli metodolojik limitasyonların olduğu, kesin doğrulukta sonuçlar veren bir çakıştırma yöntemin olmadığı ve kraniofasial değişikliklerin incelenmesinde primer metot olması sebebiyle bu konuda daha fazla araştırmaya ihtiyaç olduğu bildirilmiştir.



PB172

## ASSESSMENT OF TWO DIFFERENT STRUCTURAL CEPHALOMETRIC SUPERIMPOSITION METHODS RECOMMENDED BY AMERICAN BOARDS OF ORTHODONTICS AND ANGLE SOCIETY OF EUROPE

**Barış Saçıkara**, Berk Deniz Demirci, Muhammed Mustafa Savğa, Ege Doğan

Ege University, Department of Orthodontics, İzmir

**Aim:** There is currently no method used today that provides results with absolute accuracy for cephalometric superimposition, which is the primary method for examining craniofacial changes. Aim of our study is to compare the application of two structural cephalometric superimposition methods recommended by American Board of Orthodontics (ABO) and Angle Society of Europe (ASE).

**Materials-Methods:** Cephalometric radiographs of 15 patients who received fixed orthodontic treatment in our clinic, in growth and development period were retrospectively examined. With two methods recommended by ABO and ASE, superimposition results of cephalometric radiographs, that are taken before and after treatment in groups of five patients each with Angle Class I, Class II and Class III malocclusion, were obtained by using Adobe Illustrator program.

**Results:** The average time between pre- and post-treatment radiographic records is 3 years and 10.8 months. According to the method recommended by ASE, virtual reference lines obtained from radiography ruler are used for size and orientation control in cranial and local superimpositions. Differences in the method recommended by ABO are; (1) Outer surface of occipital bone is used as a rotational reference in cranial superimposition, (2) it has been observed that using the borders of the mandibular canal and third molar germ in mandibular superimposition help to increase the accuracy of results. It was noted that the method recommended by ASE, by using virtual reference lines and fewer anatomical reference structures, shortens the time necessary for the superimposition process.

**Conclusion:** Both structural superimposition approaches have different advantages and disadvantages in terms of application. No significant differences was observed in the superimposition results. As for the current literature, it has been reported that there are important methodological limitations in the superimposition studies, there is no method that gives accurate results, and more research is necessary on this subject.



PB173

## SINIF III MALOKLUZYONA SAHİP HASTADA KORTİKOTOMİ DESTEKLİ HIZLI ÜST ÇENE GENİŞLETME VE YÜZ MASKESİ UYGULAMASI SONRASI SABİT ORTODONTİK TEDAVİ: VAKA RAPORU

Serap Malak<sup>1</sup>, Ömer Faruk Avcı<sup>1</sup>, Gökhan Çoban<sup>1</sup>, Ahmet Emin Demirbaş<sup>2</sup>

<sup>1</sup>Erciyes Üniversitesi Diş Hekimliği Fakültesi Ortodonti Anabilim Dalı

<sup>2</sup>Erciyes Üniversitesi Diş Hekimliği Ağız, Diş ve Çene Cerrahisi Anabilim Dalı

**Giriş:** Sınıf III maloklüzyon, ortodonti pratiğinde zorlayıcı tedavilerden biridir. Büyüme çağındaki hastalarda iskeletsel Sınıf III maloklüzyonun tedavisinde, genellikle sabit üst çene genişletme apareyleri ile birlikte yüz maskesi kullanılır.

**Birey Ve Yöntem:** Kliniğimize 'alt çenemin önde olması' şikayetiyle başvuran 15,3 yıl yaşındaki erkek hastanın klinik ve radyolojik muayenesi sonucunda, hastaya iskeletsel sınıf III maloklüzyon tanısı konmuştur. Başlangıç ANB -5,5°, SNA:76.3°, SNB:81.8°, SN-GoGn ise 26.2° idi. Hastanın İntraoral muayenesinde; anterior çapraz kapanış, sağ tarafta sınıf III molar ve kanin ilişki, sol tarafta sınıf II molar ve kanin ilişki olduğu, -4 mm overjet ve 5 mm overbite'a sahip olduğu, üst orta hattın 1 mm sağda, alt orta hattın ise 2 mm solda olduğu belirlenmiştir. Ayrıca hastanın 14 nolu dişini erken kaybettiği tespit edilmiştir. Hastaya kortikotomi destekli yüz maskesi tedavisi planlanmıştır. 7 aylık kortikotomi destekli hızlı üst çene genişletmesi ve yüz maskesi uygulaması sonrasında, hastanın sağ tarafta sınıf I, solda tam ünite sınıf II ilişkisi mevcuttu. Hastanın 24 nolu dişinin, kanin ilişkisi sınıf I'e getirmek için çekimi planlandı. Hastanın sabit tedavisi devam etmektedir. Hastadan tedavi başlangıcında rutin klinik ve radyografik kayıtlar alındı, ayrıca üç boyutlu fotoğrafı stereofotogrametri (3DMD) yöntemi ile çekildi.

**Bulgular:** Tedavisi devam eden hastadan alınan güncel ara kayıtlarda sefalometrik değerler SNA: 82.7°, SNB:83.1°, ANB:-0.4°, SNGoGn: 26.3° olarak ölçüldü. Hastadan yapılan stereofotogrametri (3DMD) ölçümleri sonucu, maksiler uzunlukta(T-SN) artış görülürken, mandibular uzunlukta (T-PG) ve fasyal konveksite açısında(N-SN-PG) azalma görülmüştür.

**Sonuç:** Hastanın tedavisinde geline son noktada kanin ilişkisi sınıf I ve molar ilişkisi sınıf II'ye ulaşmıştır. Alt ve üst orta hat birbiriyle ve hastanın yüz orta hattıyla uyumlu hale gelmiştir. Overjet ve overbite sırasıyla 3,5 mm ve 3 mm'dir. Hastanın şikayeti giderilmiş ve estetik olarak beklentisi karşılanmıştır



**PB173**

**FIXED ORTHODONTIC TREATMENT AFTER CORTICOTOMY ASSISTED RAPID UPPER JAW EXPANSION AND FACE MASK APPLICATION IN A PATIENT WITH CLASS III MALOCCLUSION: CASE REPORT**

**Serap Malak<sup>1</sup>**, Ömer Faruk Avcı<sup>1</sup>, Gökhan Çoban<sup>1</sup>, Ahmet Emin Demirbaş<sup>2</sup>

<sup>1</sup>Erciyes University Faculty of Dentistry Department of Orthodontics

<sup>2</sup>Erciyes University Dentistry Department of Oral and Maxillofacial Surgery

**Introduction:** Class III malocclusion poses significant challenges in orthodontic practice. In growing patients with skeletal Class III malocclusion, a facemask is commonly used alongside fixed maxillary expansion appliances.

**Patient and Methods:** A 15.3-year-old male patient presented with an anterior lower jaw concern and was diagnosed with skeletal Class III malocclusion following clinical and radiological assessments. Initial measurements included ANB  $-5.5^\circ$ , SNA  $76.3^\circ$ , SNB  $81.8^\circ$ , and SN-GoGn  $26.2^\circ$ . Intraoral examination revealed anterior crossbite, Class III molar and canine relationships,  $-4$  mm overjet, 5 mm overbite, upper midline 1 mm right deviation, and lower midline 2 mm left deviation. Additionally, early loss of tooth number 14 was noted. Treatment planning involved corticotomy-assisted face mask therapy. After 7 months of corticotomy-assisted rapid maxillary expansion and face mask application, the patient achieved a Class I relationship on the right and full unit Class II on the left. Extraction of tooth number 24 was planned to correct the canine relationship to Class I. The patient's fixed treatment is ongoing. Initial clinical and radiographic records were obtained, with a three-dimensional photograph using stereophotogrammetry (3DMD).  
**Results:** Interim records during treatment showed cephalometric values of SNA  $82.7^\circ$ , SNB  $83.1^\circ$ , ANB  $-0.4^\circ$ , and SN-GoGn  $26.3^\circ$ . Stereophotogrammetry (3DMD) indicated increased maxillary length (T-SN) and reduced mandibular length (T-PG) and facial convexity angle (N-SN-PG).

**Conclusion:** Treatment outcomes included achieving a Class I canine relationship and Class II molar relationship. Both upper and lower midlines are now aligned with the patient's facial midline. Overjet and overbite measurements are 3.5 mm and 3 mm, respectively. The patient's initial complaint was resolved, meeting aesthetic expectations.





PB174

## İSKELETSEL SINIF 3 MALOKLUZYONA SAHİP HASTANIN İSKELETSEL ANKRAJLI ORTOPEDİK TEDAVİSİ

Emine Esra İnce, Samet Özden

İnönü Üniversitesi Diş Hekimliği Fakültesi

### Amaç

Bu vaka raporunun amacı, konkav profile sahip adolösen dönemdeki iskeletsel sınıf III malokluzyona sahip bir hastanın yüz maskesi aracılığıyla ortopedik tedavisini ve daha sonrasında gerçekleştirilen sabit ortodontik tedavisini sunmaktır.

### Olgu Sunumu

15 yıl 7 ay yaşındaki erkek hasta, 'alt çenesinin önde olması' şikayeti ile kliniğimize başvurmuştur. Yapılan klinik muayene, model analizi ve fotoğraf analizlerinde hastada sınıf 3 kanin ve sınıf 3 molar ilişki, -3.5 mm overjet, 3 mm overbite ve tek taraflı lateral openbite tespit edilmiştir. Hastada denevrese manevrasında ise pozitif cevap alınmıştır. Genetik patern geçişi amacıyla alınan anemnezde ise ailesel hikayenin olmadığı öğrenilmiştir. Yapılan sefalometrik analizde hastada yerinde konumlanmış üst çene (SNA:80.55°) ve ileride konumlanmış alt çene (SNB:85.25°) tespit edilmiştir. Dental değerlendirmede ise üst keser açısının ideal değerlerde, alt keser açısının azalmış olduğu (U1-SN:106.3° / IMPA:75.9°) görülmüştür. Hastanın kronolojik yaşının ileri olmasına karşın, el bilek filminde pubertal atılım döneminde (MP3 cap) olduğu görülmüştür. Yapılan ayrıntılı analizler sonucunda, iskeletsel ankraj destekli yüz maskesi kullanımını takiben sabit ortodontik tedavi yapılmasına karar verilmiştir. 12 ay süren ortopedik tedavi aşamasından sonra ara kayıtlar alınmış ve yapılan değerlendirmeden sonra sabit ortodontik tedaviye geçilmiştir. Sabit ortodontik tedavinin belli bir aşamasında lateral openbite tedavisi için dil paravanı ve vertikal elastikler kullanılmıştır.

### Sonuç

Tedavi sonucunda sınıf I kanin ve molar ilişkisi elde edilmiş; ideal overjet ve overbite değerlerine ulaşılmıştır. Yüz maskesi tedavisi ve sonrasında gerçekleştirilen sabit ortodontik tedavi ile hastanın konkav profilinde iyileşme elde edilmiştir.



PB174

## SKELETAL ANCHORAGE-ASISTED ORTHOPEDIC TREATMENT OF A PATIENT WITH SKELETAL CLASS 3 MALOCCLUSION

Emine Esra İnce, Samet Özden

İnönü University Faculty of Dentistry

### Object

The purpose of this case report is to present the orthopedic treatment using a face mask appliance followed by fixed orthodontic treatment in a patient with skeletal Class III malocclusion during the adolescent growth phase with a concave profile.

### Case

A 15-year-old male patient presented to our clinic with a complaint of 'lower jaw being in front'. Clinical examination, model analysis, and photographic analysis revealed Class III canine and molar relationships, -3.5 mm overjet, 3 mm overbite, and unilateral lateral openbite. Positive response was obtained in the chin protrusion test. Genetic history revealed no familial occurrences. Cephalometric analysis showed a normally positioned maxilla (SNA: 80.55°) and a prognathic mandible (SNB: 85.25°). Dental evaluation showed ideal upper incisor angulation and decreased lower incisor angulation (U1-SN: 106.3° / IMPA: 75.9°). Despite being chronologically older, the wrist radiograph indicated pubertal growth stage (MP3 cap). Following detailed analysis, skeletalanchorage-assisted face mask therapy was initiated, followed by fixed orthodontic treatment after 12 months of orthopedictreatment phase. Tongue crib and vertical elastics were used during fixed orthodontic treatment to correct lateral openbite.

### Conclusion

Treatment resulted in Class I canine and molar relationships, achieving ideal overjet and overbite values. Improvement in the concave profile of the patient was achieved through facemask therapy followed by fixed orthodontic treatment.



PB175

## SINIF II BÖLÜM 2 BİR VAKADA TWIN BLOCK TEDAVİSİ İLE EŞ ZAMANLI UYGULANAN KESER PROTRUZYONU

Yasemin Kadem, Zeynep Çoban Büyükbayraktar, E. Cenk Doruk

Sivas Cumhuriyet Üniversitesi Diş Hekimliği Fakültesi

### Amaç:

Bu vaka raporunun amacı sınıf II bölüm 2 bir vakada twin block ile eş zamanlı uygulanan keser protrüzyonu tedavisinin etkilerini sunmaktır.

### Olgu:

Kronolojik yaşı 12 yıl 3 ay olan erkek hasta çapraşıklık şikayeti ile kliniğimize başvurdu. Hastanın ekstra oral muayenesinde konveks profil; intraoral muayenesinde ise sınıf 2 molar ilişki, gömülü üst kaninler ve alt sol 2. premolar diş ve retrokline keserler tespit edildi ( SNA:84° , SNB:79° , ANB:5° , U1-SN: 94° , IMPA:85.5°). Hastanın tedavisine 2X4 keser protrüzyonu ile başlandı. Aynı zamanda mevcut alt çene geriliği için twin block apareyi kullanılmaya karar verildi. Ancak hastanın iskeletsel maturasyon evresi CWMS4 aşamasında olduğu için, keser protrüzyonu devam ederken pubertal atılımı kaçırmamak için eş zamanlı twin-block apareyi uygulanmaya başlandı. Ayrıca twin block apareyinin üst parçasına yavaş genişletme vidası eklendi ve 28 tur çevrildi. Overjet miktarı arttıkça twin-blok apareyinin aktive edilmesi amacıyla rampalara akrilik ilavesi yapıldı.

### Bulgular:

4 ay süren keser protrüzyonu ve 12 ay süren protrüzyonla eş zamanlı twin-blok tedavisi sonrası over-correction ile sınıf III molar ilişki elde edildi. Tedavi sonrası gömülü kalmış üst kanin dişler ve alt 2. premolar diş erüpte olmuştur. Sefalometrik analizde elde edilen bulgular: SNA:84°, SNB:84°, ANB:0°, U1-SN:106°, IMPA:87.5° şeklindedir. Çenelerin birbiriyle olan ilişkilerinde ve yumuşak doku profilinde önemli iyileşmeler elde edildi. Hastanın sabit ortodontik tedavisi devam etmektedir.

### Sonuç:

Erken dönemde kliniğe başvurmayan Sınıf II bölüm 2 maloklüzyona sahip hastalarda pubertal atılımı kaçırmamak için twin-blok ile eş zamanlı uygulanan keser protrüzyonu tedavisi etkili bir seçenektir.

Anahtar Kelimeler: keser protrüzyonu, twin block, Sınıf II bölüm 2 maloklüzyon



PB175

## INCISOR PROTRUSION PERFORMED SYNCHRONOUSLY WITH TWIN BLOCK TREATMENT IN A CLASS II DIVISION 2 PATIENT

Yasemin Kadem, Zeynep Çoban Büyükbayraktar, E. Cenk Doruk

Sivas Cumhuriyet University Faculty of Dentistry

### Objective:

The aim of this case report is to evaluate the effects of simultaneous treatment of incisor protrusion with twin block in a class II division 2 case.

### Case:

A male patient with a chronological age of 12 years and 3 months presented to our clinic with the complaint of crowding. Extraoral examination revealed a convex profile; intraoral examination revealed a class 2 molar relationship, impacted upper canines and lower left 2nd premolar and retrocline incisors (SNA:84°, SNB:79°, ANB:5°, U1-SN: 94°, IMPA:85.5°). Treatment of the patient was started with 2X4 incisor protrusion. At the same time, it was decided to use twin block appliance for the existing mandibular retrognathia. However, since the patient's skeletal maturation stage was at the CWMS4, the twin-block appliance was started to be applied simultaneously while the incisor protrusion was continuing in order not to miss the pubertal breakthrough. In addition, a slow expansion screw was added to the upper part of the twin-block appliance and rotated 28 turns. As the overjet increased, acrylic was added to the ramps to activate the twin-block appliance.

### Results:

After 4 months of incisor protrusion and 12 months of twin-block treatment simultaneously with protrusion, a class III molar relationship was obtained with over-correction. After the treatment, the impacted upper canines and lower 2nd premolar erupted. Findings obtained in cephalometric analysis: SNA:84°, SNB:84°, ANB:0°, U1-SN:106°, IMPA:87.5°. Significant improvements were obtained in the relationship between the jaws and soft tissue profile. The patient's fixed orthodontic treatment continues.

### Conclusion:

In patients with Class II division 2 malocclusion who do not present to the clinic in the early period, treatment of incisor protrusion simultaneously with twin-block is an effective option to avoid missing the pubertal breakthrough.



PB176

## ŞİDDETLİ PERİODONTAL YIKIMI OLAN BİMAKSİLLER PROTRÜZYONUN HASTASININ ÇEKİMLİ TEDAVİSİ: OLGU SUNUMU

Sevdenur Aydoğuş, Hasan Camcı

Afyonkarahisar Sağlık Bilimleri Üniversitesi, Diş Hekimliği Fakültesi, Ortodonti Anabilim Dalı, Afyonkarahisar

**Amaç:** Bu vaka raporunun amacı şiddetli periodontal yıkımı olan bimaxiller protrüzyon hastasının minivida ankrajı ile çekimli sabit ortodontik tedavisinin anlatımıdır.

**Gereç ve Yöntemler:** Kronolojik yaşı 23 yıl 3 ay olan kadın hasta üst çene anterior dişlerinin aralıklı ve önde olması şikayetiyle kliniğimize başvurdu. Yapılan klinik muayenede hastanın istirahat pozisyonunda dudaklarını kapatamadığı ve maksiller anterior bölgesinde median diastema görüldü. Hastanın sefalometrik analizi incelendiğinde iskeletsel sınıf II maloklüzyonla birlikte bimaxiller protrüzyonu mevcuttu (ANB:7, SNA:88, SNB:81, U1-SN:119, IMPA:101). Bimaxiller protrüzyonu düzeltmek için çekimli sabit ortodontik tedavi planlandı. Alt birinci premolarların ve periodontal harabiyeti bulunan maksiller birinci molarların çekimine karar verildi. Alt ve üst çenede minivida ankrajından yararlanılarak keser dişlerin retraksiyonu sağlandı.

**Bulgular:** Sınıf I kanin ilişki ile birlikte posteriorda iyi bir interdijitasyon elde edildi. Hastanın tedavi süresi 2 yıl 8 ay idi.

**Sonuçlar:** Tedavi sonucunda hastanın dudak yetersizliği en az seviyeye indirildi. Fonksiyonel ve estetik olarak başarılı bir ortodontik tedavi sonucuna ulaşıldı. Bu tedaviyle birlikte periodontal harabiyeti olan hastalarda hafif kuvvetler ile bimaxiller protrüzyonun düzeltilebileceği anlaşıldı.

Anahtar Kelimeler: Minivida , Periodontitis , Bimaxiller Protrüzyon



XIX. Uluslararası Türk Ortodonti Derneği Kongresi

Herkes için Dijital Ortodonti  
Klinik Uygulamalarda İpuçları ve Yenilikler

XIX<sup>th</sup> International Congress of Turkish Orthodontic Society

Digital Orthodontics For Everyone  
Tips & Trends in Clinical Practice

02-06 Kasım / November 2024

Susesi Luxury Resort, Belek-Antalya



PB176

## EXTRACTION TREATMENT OF A PATIENT WITH SEVERE PERIODONTAL DESTRUCTION AND BI-MAXILLARY PROTRUSION: A CASE REPORT

Sevdenur Aydoğuş, Hasan Camcı

Afyonkarahisar University of Health Sciences, Faculty of Dentistry, Department of Orthodontics, Afyonkarahisar

**Objective:** The aim of this case report is to describe the treatment of a patient with severe periodontal destruction and bimaxillary protrusion using miniscrew anchorage-assisted extraction orthodontic treatment. **Materials and Methods:** A 23-year-old female patient applied to our clinic with complaints of spaced and protruding upper anterior teeth. Clinical examination revealed that the patient could not close her lips in resting position and exhibited a median diastema in the maxillary anterior region. Cephalometric analysis showed skeletal Class II malocclusion with bimaxillary protrusion (ANB: 7 degrees, SNA: 88 degrees, SNB: 81 degrees, U1-SN: 119 degrees, IMPA: 101 degrees). Extraction orthodontic treatment was planned to correct bimaxillary protrusion. Extraction of lower first premolars and maxillary first molars with severe periodontal problem was decided. Retraction of anterior teeth was achieved using miniscrew anchorage in both mandibular and maxillary arches.

**Results:** Acceptable interdigitation was achieved posteriorly along with a Class I canine relationship. The treatment duration was 2 years and 8 months.

**Conclusions:** The treatment successfully minimized the patient's lip incompetence. Functional and aesthetic outcomes were achieved. This case demonstrates that bimaxillary protrusion in patients with periodontal destruction can be managed effectively by using mild forces.



PB177

## YETERSİZ DUDAK KAPANIŞI VE AĞIZ SOLUNUMU OLAN HASTANIN PREFABRİKE TRAINER VE DUDAK BANTLARI İLE MYOFONKSİYONEL TEDAVİSİ: 1 YILLIK TAKİP

Gülfem Göven, Sinem İnce Bingöl

Başkent Üniversitesi Diş Hekimliği Fakültesi Ortodonti Anabilim Dalı

**Amaç:** Yetersiz dudak kapanışı ve ağız solunumu bulunan bireylerde erken dönemde tedaviye başlamak hedeflenen tedavi sonuçlarına ulaşmayı ve yapılan tedavinin daha kalıcı olmasını mümkün kılar. Bu olgu sunumunun amacı yetersiz dudak kapanışı ve artmış overjeti bulunan Sınıf II hastaya prefabrike trainer ve dudak bantları uygulamasının tedavi sonuçlarını ve 1 yıllık takibini sunmaktır.

**Birey ve Yöntem:** 10 yıl 1 ay yaşındaki erkek hasta kliğimize rahat yemek yiyememesi ve arkadaşları arasında yüz görünümüyle dalga geçilmesi şikayetiyle başvurmuştur. Klinik muayenede hastanın ağız solunumu yaptığı ve yetersiz dudak kapanışı olduğu izlenmiştir. Sefalometrik analizde maksiller prognati (SNA:89°), normal pozisyonlu bir mandibula (SNB:79.5°) iskeletsel sınıf 2 ilişki (ANB:9,5°), normodiverjan büyüme paterni (SNGoGn: 31°), prokline ve protrüze üst ve alt keserler (1-NA: 8,1 mm, 1/NA: 34,5°, 1-NB: 9mm 1/NB: 37°), 10,6 mm overjet ve 1,5 mm overbite ölçülmüştür. Hastada prefabrike bir trainer apareyi gündüz 2 saat ve gece uyurken takacak şekilde kullanılmıştır. Trainer kullanımı ile birlikte dudak egzersizleri de verilmiştir. Hastanın gece uyurken trainer apareyinin ağızdan dışarı düşmesi sebebiyle apareyi kullanamaması üzerine dudak kapanışını desteklemek için uyurken Myotape dudak bantları kullanılmıştır.

**Bulgular:** Tedavi sonucunda hastada gerilimsiz bir dudak kapanışı, ideal üst keser açıları, mandibuler büyümenin stimülasyonu ve normale yakın bir overjet elde edilmiştir. Ek olarak hasta burun solunumu yapmaya başlamıştır. Ayrıca hastamızın özgüveni artmış ve sosyal çevresiyle daha iyi bir ilişki kurmaya başlamıştır. 1 yıllık takipte elde edilen tedavi sonuçlarının korunduğu gözlenmiştir.

**Sonuç:** Yetersiz dudak kapanışı ve artmış overjeti olan bireylerde erken yaşlarda uygulanan myofonksiyonel tedaviler ile fonksiyonel ve estetik olarak ideal bir tedavi sonucu sağlanabilir.



PB177

## MYOFUNCTIONAL TREATMENT OF A PATIENT WITH INADEQUATE LIP CLOSURE AND MOUTH-BREATHING WITH PREFABRICATED TRAINER AND LIP BANDS: 1-YEAR FOLLOW-UP

Gülfem Göven, Sinem İnce Bingöl

Baskent University Faculty of Dentistry Department of Orthodontics

**Objective:** Starting treatment early in individuals with inadequate lip closure and mouth breathing makes it possible to achieve the targeted treatment results and make the treatment more permanent. This case report presents the treatment results and 1-year follow-up of applying prefabricated trainer and lip tapes to a Class II patient with increased overjet and inadequate lip closure.

**Subject and Method:** A 10-year-1-month-old male patient presented to our clinic with the complaints of not being able to eat comfortably and being teased about his facial appearance among his friends. Clinical examination revealed that the patient has mouth-breathing and inadequate lip closure. Cephalometric analysis indicated maxillary prognathism (SNA: 89°), a normally positioned mandible (SNB: 79.5°), skeletal class 2 relationship (ANB: 9.5°), normodivergent growth pattern (SNGoGn: 31°), proclined and protruded upper and lower incisors (1-NA: 8.1 mm, 1/NA: 34.5°, 1-NB: 9mm 1/NB: 37°), 10.6 mm overjet and 1.5 mm overbite. The patient was treated with a prefabricated trainer appliance for 2 hours during the day and while sleeping. Lip exercises were also instructed while using the trainer appliance. Since the patient could not use the appliance because the trainer fell out of the mouth while sleeping, Myotape lip bands were used to support lip closure.

**Results:** The treatment resulted in a tension-free lip closure, ideal upper incisor angle, stimulation of mandibular growth, and a near-normal overjet. It was observed that the patient started to perform nasal breathing. Additionally, the patient's self-confidence increased and he has established a better relationship with his social environment. The treatment results were maintained over a 1-year follow-up period.

**Conclusion:** In individuals with increased overjet and inadequate lip closure, an ideal functional and aesthetic treatment result can be achieved with myofunctional treatment at an early age.





PB178

## TEK TARAFLI DUDAK DAMAK YARIĞININ NAZOALVEOLAR ŞEKİLLENDİRME TEDAVİSİ: İKİ OLGU SUNUMU

İlknur Çan, Fatmanur Sönmez Cural, **Aslıhan Zeynep Öz**

Ondokuz Mayıs Üniversitesi, Diş Hekimliği Fakültesi, Ortodonti AD

**Amaç:** Nazoalveolar şekillendirme (NAŞ) tedavisi, dudak onarımı öncesi yarık alveolar segmentleri birbirlerine yaklaştırarak normal bir anatomiye ulaşmasını ve nazal kartilajların yeniden konumlandırılmasını amaçlayan bir tedavi yöntemidir. Bu olgu sunumunun amacı tek taraflı dudak damak yarığı bulunan iki hastada NAŞ tedavisinin sert ve yumuşak dokularda yarattığı değişiklikleri değerlendirmektir.

**Olgu:** 9 günlük (olgu 1) ve 3 günlük (olgu 2) iken kliniğimize başvuran tek taraflı dudak damak yarığına sahip erkek hastaların klinik muayenesinde küçük alveolar segmentlerin kollabe olduğu, büyük segmentlerin laterale yer değiştirdiği, burun projeksiyonlarının yetersiz ve burun uçlarının büyük segmente doğru deviye olduğu gözlemlendi. Aynı seansta silikon ölçü materyali ile ölçüleri alınarak NAŞ aparatı hazırlandı. Haftalık kontrollerinde sert akrilden aşındırma ve yumuşak akril eklemeleri yapılarak alveol şekillendirmesi yapıldı. Segmentler arası mesafe azaldığında burun parçası eklendi. Hastalar 6 aylık olduğunda plastik ve rekonstrüktif cerrahî tarafından dudak ameliyatları yapıldı. Birinci olguda NAŞ tedavisi ile başlangıçta 15.8 mm olan yarık genişliği 9.6 mm'ye azaldı. Büyük segmentin rotasyonu 68.2°'den 56.3°'ye azaldı ve böylece kolumella orta hatta yaklaştırıldı. İkinci olguda ise 9.3 mm olan yarık genişliği 2.1 mm'ye azaldı. Büyük segmentin rotasyonu 64.4°'ten 46.2°'ye düştü. Her iki olgunun da dudak ameliyatı sonrası daha simetrik yüz görünümüne kavuştuğu izlendi.

**Sonuç:** NAŞ tedavisi yarık genişliğinin azaltılmasında ve yumuşak dokuların birbirine yaklaştırılmasında etkili bir tedavidir. Bu sayede dudak ameliyatı sırasında gerginliği en aza indirerek yara izinin oluşumunu azaltmaktadır.



PB178

## NASOALVEOLAR MOLDING TREATMENT OF UNILATERAL CLEFT LIP AND PALATE: TWO CASE REPORTS

İlknur Çan, Fatmanur Sönmez Cural, **Aslıhan Zeynep Öz**

Ondokuz Mayıs University, Faculty of Dentistry, Department of Orthodontics

**Objective:** Nasoalveolar molding (NAM) therapy aims to approximate the cleft alveolar segments to each other and reposition the nasal cartilages to achieve a normal anatomy before lip repair. The purpose of this case report is to evaluate the changes in hard and soft tissues induced by NAM therapy in two patients with unilateral cleft lip and palate.

**Case Report:** Two male patients with unilateral cleft lip and palate were admitted to our clinic at 9 days old (Case 1) and 3 days old (Case 2). Clinical examination revealed collapsed small alveolar segments, laterally displaced large segments, insufficient nasal projections, and nasal tips deviated towards the large segment. In the same session, impressions were taken with silicone impression material, and the NAM appliance was prepared. During weekly follow-ups, alveolar molding was performed by grinding hard acrylic and adding soft acrylic. When the intersegment distance decreased, a nasal stent was added. Lip surgeries were performed by a plastic and reconstructive surgeon when the patients were 6 months old. In the first case, the cleft width decreased from 15.8 mm to 9.6 mm with NAM therapy. The rotation of the large segment decreased from 68.2° to 56.3°, thereby approximating the columella to the midline. In the second case, the cleft width decreased from 9.3 mm to 2.1 mm, and the rotation of the large segment decreased from 64.4° to 46.2°. Both cases achieved a more symmetrical facial appearance after lip surgery.

**Conclusion:** NAM therapy is an effective treatment for reducing the cleft width and approximating the soft tissues. This approach minimizes tension during lip surgery, thereby reducing the formation of scars.



PB179

## ANKARA ÜNİVERSİTESİ DIŞ HEKİMLİĞİ FAKÜLTESİNE BAŞVURAN HASTALARIN ORTODONTİK TEDAVİ BİLGİ, BEKLENTİ VE KAYGI DÜZEYLERİNİN DEĞERLENDİRİLMESİ

**Kutluhan Yılmaz**, Tülin Ufuk Toygar Memikoğlu, Elif Demiral, İrem Zeynep Yağmur, Saba Hakımy, Mehmet Ali Tuncer

Ankara Üniversitesi Diş Hekimliği Fakültesi

**Amaç:** Bu çalışmanın amacı 8-25 yaş arası hastalarda yapılan anket aracılığıyla istatistiksel bir veri göstererek hastanın beklentilerini netleştirmek, ortodontik tedavi kaygısı yaşayan hastaların kaygılarını gidermek ve hasta tedavi stratejilerinin belirlenmesine yardımcı olmaktır.

**Gereç ve Yöntem:** Araştırma, Ankara Üniversitesi Diş Hekimliği Fakültesi Eğitim ve Araştırma Hastanesi'ne ortodontik tedavi için başvuran 8-25 yaş arası toplam 135 hastaya anket uygulanmıştır. Araştırma için hazırlanan ankette 21 adet soru bulunmaktadır ve bu sorular yaş, cinsiyet, mesleki durum, aylık gelir düzeyi, başvuru sebebi, tedavi geçmişi, tedavi ihtiyacı ve tedavi beklentisini içeren sorulardır. Elde edilen veriler SPSS 21 yazılımı aracılığı ile istatistiksel olarak analiz edilmiştir.

**Bulgular:** Anket sonuçlarına göre ortodonti kliniğine başvurma nedenlerinin dağılımı incelendiğinde hastaların yarısının çarpık dişler nedeniyle başvurduğu görülmüştür. Ortodontik tedavi size ne hissettiriyor sorusunda ise hastaların %69'u hislerini değişim olarak adlandırmıştır. Ortodontik tedavi beklentisi konusunda hastaların tedavi sonunda özgüven artışı beklentisi oldukça fazladır ve hastaların %57'si dişlerini fotoğrafta görmekten hoşlanmadıklarını belirtmişlerdir. Katılımcıların büyük bir kısmı tedavi süreci hakkında yeterli bilgiye sahip olduğunu belirtmiştir. En yüksek kaygı düzeyi, tedavi sürecinde yaşanabilecek ağrı ve rahatsızlık ile ilgilidir. Tedavinin beklenenden uzun sürmesi ve etkili olup olmayacağı konusunda kaygılar mevcuttur. Tedavi maliyetinin yüksek olması ve bu maliyetlerin karşılanabilirliği konusunda endişeler bulunmaktadır. Tedavi süresince diş tellerinin görünümü ve sosyal etkileşimlerde yaratabileceği olumsuz etkiler kaygı yaratmaktadır.

**Sonuç:** Anket sonuçlarına dayanarak ortodontik tedavi sürecinde hastaların daha iyi bilgilendirilmesi, kaygılarının azaltacak desteklerin sunulması ve tedavi sürecinin şeffaf bir şekilde yönetilmesi önerilmektedir. Bu, tedaviye olan güveni ve hasta memnuniyetini artıracaktır.

Bu çalışma TÜBİTAK 2209-A projesi kapsamında desteklenmektedir.



XIX. Uluslararası Türk Ortodonti Derneği Kongresi

Herkes için Dijital Ortodonti  
Klinik Uygulamalarda İpuçları ve Yenilikler

XIX<sup>th</sup> International Congress of Turkish Orthodontic Society

Digital Orthodontics For Everyone  
Tips & Trends in Clinical Practice

02-06 Kasım / November 2024

Susesi Luxury Resort, Belek-Antalya



PB179

## EVALUATION OF ORTHODONTIC TREATMENT KNOWLEDGE, EXPECTATIONS AND ANXIETY LEVELS OF PATIENTS APPLYING TO ANKARA UNIVERSITY FACULTY OF DENTISTRY

**Kutluhan Yılmaz**, Tülin Ufuk Toygar Memikoğlu, Elif Demiral, İrem Zeynep Yağmur, Saba Hakimy, Mehmet Ali Tuncer

Ankara University Faculty of Dentistry

**Aim:** The aim of this study is to clarify patient expectations by showing statistical data through a questionnaire conducted in patients aged 8-25 years, to relieve the anxiety of patients who experience orthodontic treatment anxiety and to help determine patient treatment strategies.

**Materials and Methods:** A total of 135 patients between the ages of 8-25 years who applied to Ankara University Faculty of Dentistry Education and Research Hospital for orthodontic treatment were asked to fill out a questionnaire. There are 21 questions in the questionnaire prepared for the research and these questions include age, gender, occupational status, monthly income level, reason for application, treatment history, treatment need and treatment expectation. The data obtained were statistically analyzed using SPSS 21 software.

**Results:** According to the results of the questionnaire, when the distribution of the reasons for applying to the orthodontic clinic was examined, it was seen that half of the patients applied due to crooked teeth. In the question of how orthodontic treatment makes you feel, 69% of the patients named their feelings as change. Regarding the expectation of orthodontic treatment, the patients' expectation of an increase in self-confidence at the end of the treatment is quite high and 57% of the patients stated that they do not like to see their teeth in photographs. Most of the participants stated that they had sufficient information about the treatment process. The highest level of anxiety was related to pain and discomfort during the treatment process. There are concerns about whether the treatment will take longer than expected and whether it will be effective.

**Conclusion:** Based on the survey results, it is recommended that patients should be better informed during the orthodontic treatment process, support should be provided to reduce their anxiety and the treatment process should be managed in a transparent manner. This will increase patient satisfaction and trust in the treatment.

This study is supported by TUBITAK 2209-A project.



PB181

## DENTAL TRAVMA GÖRMÜŞ DİŞLERİN FARKLI APAREYLER İLE ORTODONTİK EKSTRÜZYONU: OLGU SUNUMU

Yusuf Keskinsoy, Fidan İz, Aleyna Aydın, Ege Doğan

Ege Üniversitesi

### Amaç:

Bu vaka raporunun amacı travma sebebi ile ortodontik ekstrüzyon ihtiyacı olan 3 farklı hastaya uygulanan 3 farklı yöntemin karşılaştırılmasıdır.

### Olgu:

Çalışmamıza dental travma hikayesiyle maksiller keser dişi intrüze olmuş 3 hasta dahil edilmiştir.

1.Olgu: Kliniğimize travma öyküsü ile başvuran 11 yaşındaki erkek hastanın 11 numaralı dişinde kron kırığı ve intrüzyon görülmüştür. Protetik restorasyon öncesi ortodontik ekstrüzyon hedeflenmiştir. Tedavi yöntemi olarak üst çenede 0.022 slot MBT braket sistemi ile sabit ortodontik tedavi uygulanmıştır. 0.016 HANT tel ile seviyeleme tamamlandıktan sonra 0,016x0,025 paslanmaz çelik tel kullanılmıştır. 11 numaralı diş buton yardımıyla ark teline bağlanmış ve ekstrüzyon hareketi 15 haftada istenilen miktarda gerçekleştirilmiştir.

2.Olgu: Kliniğimize travma öyküsü ile başvuran 8 yaşındaki kadın hastanın 21 numaralı dişinde kron kırığı ve intrüzyon görülmüştür. Radyolojik incelemede dişlerin kök gelişiminin tamamlanmadığı gözlenmiştir. Üst çeneye, vestibül arkı modifiye edilmiş Hawley apareyi yapılmıştır. Hastanın dişine buton uygulaması yapılmış ve ardından 5/16 3.5 oz elastikle 40 gr kuvvet uygulanmaya başlanmıştır ve 6 hafta süresince yeterli ekstrüzyon sağlanmıştır.

3.Olgu: Kliniğimize travma öyküsü ile başvuran 8 yaşındaki kadın hastanın 11 numaralı dişinde mine dentin kırığı ve intrüzyon görülmüştür.Yapılan vitalite testine negatif yanıt vermiştir.Kanal tedavisi tamamlanan dişin restoratif tedavisinde ferrule effect elde edilmesi amacı alt çeneye vestibül arkı modifiye edilmiş Hawley apereyi yapılmıştır.11 numaralı dişe gingivektomi sonrası buton uygulanmış ve 5/16 5 oz elastikle 40 gr kuvvet 8 hafta süresince uygulanmıştır ve yeterli ekstrüzyon elde edilmiştir.

### Sonuç:

Yüzün estetik bölgesindeki dişlerde meydana gelen travmatik yaralanmalar,diş hekimleri için önemli bir zorluk oluşturmaktadır. Travma geçirmiş dişler, ankiloz riski nedeniyle dikkatlice klinik ve radyolojik olarak incelenmelidir. Özellikle anterior dişlerde görülen travmalar, çocukların psikososyal gelişimini olumsuz etkileyebilmektedir. Ortodontik ekstrüzyonun endike olduğu ve uygun kooperasyona sahip hastalarda bu tedavi yaklaşımı başarılı sonuçlar vermiştir. Çalışmamızda incelenen üç hastada da hedeflenen başarıya ulaşılmıştır.



PB181

## ORTHODONTIC EXTRUSION OF TEETH WITH DENTAL TRAUMA USING DIFFERENT APPLIANCES: A CASE REPORT

Yusuf Keskinsoy, Fidan İz, Aleyna Aydın, Ege Doğan

Ege University

**Aim:**The purpose of this case report is to compare three different methods applied to three different patients who required orthodontic extrusion due to trauma.

### Cases

1:An 11-year-old male patient:A crown fracture and intrusion were observed in tooth number 11.Orthodontic extrusion was targeted prior to prosthetic restoration.Fixed orthodontic treatment was applied using a 0.022 slot MBT bracket system.After leveling with a 0.016 HANT,0.016x0.025 SS was used.Tooth number 11 was attached to the archwire with the help of a button,extrusion movement was achieved to the desired extent.

2:An 8-year-old female patienti:A crown fracture and intrusion were observed in tooth number 21.Radiological examination revealed that the root development of the teeth was incomplete.A modified Hawley appliance with a vestibular arch was made.A button was applied to the patient's tooth, and 40 grams of force was applied with a 5/16 3.5 oz elastic,achieving sufficient extrusion over a period of 6 weeks.

3:An 8-year-old female patient:An enamel-dentin fracture and intrusion were observed in tooth number 11. The vitality test gave a negative response.For the restorative treatment of the tooth, which had undergone root canal therapy, a modified Hawley appliance with a vestibular arch was made for the lower jaw to obtain the ferrule effect. A button was applied to tooth number 11 after gingivectomy,40 grams of force was applied with a 5/16 3.5 oz elastic for 8 weeks,achieving sufficient extrusion.

**Conclusion:**Traumatic injuries to teeth in the aesthetic region of the face pose a significant challenge for dentists.Teeth that have undergone trauma must be carefully examined clinically and radiologically due to the risk of ankylosis. Traumas to the anterior teeth,in particular,can negatively affect the psychosocial development of children.In patients where orthodontic extrusion is indicated and who have suitable cooperation,this treatment approach has yielded successful results.In our study,the targeted success was achieved in all three patients examined.



PB182

## SAGİTTAL SPLIT RAMUS CERRAHİSİNDE MANUEL OLARAK BELİRLENEN KONDİL POZİSYONUNUN DEĞERLENDİRİLMESİ

Nuri Tanrıseven, Hatice Gökçalp

Ankara Üniversitesi Diş Hekimliği Fakültesi

### Giriş ve Amaç:

Erişkin dönemde kamufraj tedavisinin yetersiz kaldığı iskeletsel kraniyofasiyal düzensizliklerde fasiyal estetik ve fonksiyonel okluzyon ortognatik cerrahi ile sağlanır (1,2,3). Ortodontik tedavilerde olduğu gibi ortognatik cerrahide de hedeflenen TME ile okluzyonun uyumlu olmasıdır. TME ve okluzyon uyumlu olmadığında tedavi sonuçları stabil olmaz (4). Kondil konumunun ortognatik cerrahi sırasında korunması TME ve okluzyon ilişkisinin dengeli ve uyumlu olmasında önemlidir (5).

Bu çalışmanın null hipotezi, mandibular cerrahi sırasında kondil pozisyonunun manuel olarak belirlenmesinin yetersiz olabileceğidir. Bu nedenle bu çalışmanın amacı sagittal split ramus osteotomisi sırasında manuel olarak belirlenen kondil pozisyonunu değerlendirmektir.

### Gereç ve Yöntemler:

Bu araştırmanın materyali Ankara Üniversitesi Diş Hekimliği Fakültesi Ortodonti Anabilim Dalı arşivinden sagittal split ramus osteotomisi (SSRO) ile tedavi edilmiş mandibula kaynaklı iskeletsel Sınıf III malokluzyonu olan 15 bireyin SSRO başı ve sonu lateral sefalometrik filmleri ile herhangi bir tedavi uygulanmayan iskeletsel Sınıf I malokluzyonu olan 15 bireye ait lateral sefalometrik filmlerden oluşturuldu. Kondil konumu cerrahi esnasında manuel olarak belirlendi. Kondil konumu lateral sefalometrik filmlerde SSRO başı (T0) ve sonunda (T1) ölçüldü. Veriler SPSS 20 paket programı ile değerlendirildi. Gruplara ait veriler Student-t testi ile grup içi veriler ise Paired-t testi ile analiz edildi.

### Bulgular ve Sonuç:

Tedavi sonunda SNB° açısı azalırken ANB° açısı ve overjetle anlamlı derecede artış tespit edildi. Yumuşak dokuda olumlu değişiklikler saptandı. SSRO ile kondil pozisyonunda bazı farklılıklar bulundu. Sonuç olarak, SSRO sırasında kondil pozisyonunun optimize edilmesi için manuel belirleme yeterli değildir.



PB182

## EVALUATION OF MANUALLY DETERMINED CONDYLE POSITION DURING SAGITTAL SPLIT RAMUS SURGERY

Nuri Tanrısever, Hatice Gökçalp

Ankara University Faculty of Dentistry

### Introduction and Aim:

Facial aesthetics and functional occlusion in skeletal craniofacial irregularities in the adult period are provided by orthognathic surgery (1,2,3). The aim of orthognathic surgery is to achieve harmony between TMJ and occlusion as in orthodontic treatment. When TMJ and occlusion is not compatible, treatment results are not stable (4). Preservation of the condyle position during orthognathic surgery is important for the TMJ and occlusion relationship to be balanced and harmony (5).

The null hypothesis of this study is that manual determination of the condyle position during mandibular surgery may be unsatisfactory. Therefore, the aim of this study is to assess manually determined condyle position during sagittal split ramus osteotomy.

### Material and Methods:

The material of this study consisted of lateral cephalometric films of 15 individuals with skeletal Class III malocclusion of mandibular origin treated with sagittal split ramus osteotomy (SSRO) and 15 individuals with skeletal Class I malocclusion without any treatment from the archive of Ankara University Faculty of Dentistry, Department of Orthodontics. Condylar position was determined manually during surgery. Condyle position was measured at the beginning (T0) and end (T1) of SSRO on lateral cephalometric films. Data were evaluated with SPSS 20 package program. Study groups were compared by Student's t test and within-group data were analyzed by Paired-t test.

### Results and Conclusion:

At the end of the treatment,  $SNB^\circ$  angle decreased, while  $ANB^\circ$  angle and overjet increased significantly. Favorable changes were found in the soft tissue. Some differences in condyle position were found with SSRO. Conclusively, manually determination is insufficient for optimized the condyle position during SSRO.





XIX. Uluslararası Türk Ortodonti Derneği Kongresi

Herkes için Dijital Ortodonti  
Klinik Uygulamalarda İpuçları ve Yenilikler

XIX<sup>th</sup> International Congress of Turkish Orthodontic Society

Digital Orthodontics For Everyone  
Tips & Trends in Clinical Practice

02-06 Kasım / November 2024

Susesi Luxury Resort, Belek-Antalya



**PB183**

## **KONJENİTAL SÜPERNÜMERE KESER DİŞİ OLAN ERİŞKİN HASTANIN TEDAVİ SONRASI İKİ YILLIK TAKİBİ: OLGU RAPORU**

Pelin ACAR ULUTAŞ, **Selenay KÖSE**

Altınbaş Üniversitesi Diş Hekimliği Fakültesi Ortodonti Anabilim Dalı, İstanbul, Türkiye

**Amaç:** Bu olgu raporunun amacı, süpernümere keser dişe sahip erişkin hastanın tedavi ve iki yıllık takip sonuçlarının sunulmasıdır.

**Olgu ve Yöntem:** Kliniğimize, çapraşıklık şikayeti ile başvuran, 25 yaşında erkek hastanın ağız içi muayenesinde maksiller anterior bölgede süpernümere diş tespit edilmiştir. Hastada Sınıf I molar ve kanin ilişkisi, 13 numaralı dişin ark dışında konumlanması ile birlikte anterior çapraşıklık, 2 mm overjet ve 5 mm overbite gözlemlenmiştir. Ağız dışı muayenede konveks yumuşak doku profili tespit edilmiştir. Sefalometrik değerlendirmede iskeletsel Sınıf II anomali ve normal vertikal değerler (ANB: 5,4°; SNGoGn: 27,6°) saptanmıştır. Hastanın ortognatik cerrahi istememesi nedeniyle kamuflej tedavisi planlanmıştır. Süpernümere dişin ekstraksiyonu sonrası .022x.028 inç slot genişliğine sahip Roth metal braketleri kullanılarak sabit ortodontik tedavisi gerçekleştirilmiştir. Seviyeleme aşamasının ardından çekim boşluğunun kapatılması sırasında .017x.025 TMA telden bükülen T loop'lu ark kullanılmıştır.

**Bulgular:** 24 ay süren sabit ortodontik tedaviyi takiben hastanın şikayeti giderilmiş, Sınıf I molar ve kanin ilişkisi, ideal overjet-overbite, stabil vertikal kapanış paterni ve kassal-iskeletsel stabilite elde edilmiştir. Maksiller ve mandibular keser dişlerine lingual retainer ve alt-üst essix plak ile retansiyon protokolüne geçilmiştir. İki senelik hasta takibi sonunda elde edilen pozitif bulguların korunduğu gözlemlenmiştir.

**Sonuç:** Bu olguda süpernümere keser diş varlığında sabit ortodontik tedavi sırasında ortodontik boşluk kapatma mekanikleri kullanılarak ulaşılan estetik ve fonksiyonel oklüzyonun uzun dönem stabilitesinin sağlanabileceği gösterilmiştir.



## PB183

### TWO-YEAR FOLLOW-UP OF AN ADULT PATIENT WITH A CONGENITAL SUPERNUMERARY INCISOR TOOTH POST-TREATMENT: CASE REPORT

Pelin ACAR ULUTAŞ, **Selenay KÖSE**

Altınbaş University, Faculty of Dentistry, Department of Orthodontics, Istanbul, Turkey

**Objective:** The aim of this case report is to present the treatment and two-year follow-up results of an adult patient with a supernumerary incisor tooth.

**Case and Method:** A 25-year-old male patient presented to our clinic with a complaint of crowding. An intraoral examination revealed a supernumerary tooth in the maxillary anterior region. The patient had a Class I molar and canine relationship, anterior crowding with tooth 13 positioned outside the arch, 2 mm overjet, and 5 mm overbite. Extraoral examination showed a convex soft tissue profile. Cephalometric evaluation revealed a skeletal Class II anomaly and normal vertical values (ANB: 5.4°; SNGoGn: 27.6°). Since the patient did not want orthognathic surgery, camouflage treatment was planned. After the extraction of the supernumerary tooth, fixed orthodontic treatment was performed using Roth metal brackets with a .022x.028 inch slot width. During the leveling phase, a T-loop arch bent from .017x.025 TMA wire was used to close the extraction space.

**Results:** Following 24 months of fixed orthodontic treatment, the patient's complaint was resolved, and a Class I molar and canine relationship, ideal overjet-overbite, stable vertical closure pattern, and muscular-skeletal stability were achieved. A retention protocol with lingual retainers on the maxillary and mandibular incisors and upper-lower Essix plates was implemented. After two years of follow-up, it was observed that the positive results were maintained.

**Conclusion:** This case demonstrates that aesthetic and functional occlusion achieved using orthodontic space closure mechanics during fixed orthodontic treatment in the presence of a supernumerary incisor tooth can be maintained in the long term.



XIX. Uluslararası Türk Ortodonti Derneği Kongresi

Herkes için Dijital Ortodonti  
Klinik Uygulamalarda İpuçları ve Yenilikler

XIX<sup>th</sup> International Congress of Turkish Orthodontic Society  
Digital Orthodontics For Everyone  
Tips & Trends in Clinical Practice

02-06 Kasım / November 2024

Susesi Luxury Resort, Belek-Antalya



**PB184**

## **SINIF III MALOKLUZYONUN ORTOPEDİK DÜZELTİMİ-VAKA RAPORU**

**Yunus Berk Çakan, Gülden Karabiber**

Marmara Üniversitesi, Diş Hekimliği Fakültesi, Ortodonti Anabilim Dalı, İstanbul, Türkiye

**Amaç:** Peak büyüme dönemi tamamlanmış, post-peak büyüme dönemine girmiş olan hastanın yüz maskesi ile yapılan tedavisinin sunulmasıdır.

**Gereç-Yöntem:** Çalışmamıza 12 yıl 9 ay yaşında vertebral maturasyonu CS 4-5 arasında olan erkek hasta dahil edilmiştir. Hastanın başlangıç, ara, bitim olmak üzere ekstraoral ve intraoral fotoğrafları ve radyografik kayıtları alınmıştır. Simantasyonu takiben, hyrax 14 gün boyunca, günde 2 kez (2x0.25 mm) aktive edilerek yüz maskesi uygulaması öncesinde maksiller genişletme yapılmıştır. Maksiller genişletmeyi takiben yüz maskesi kullanımına başlanmıştır. Yüz maskesinin kollarından ağız içi hyrax hooklarına her iki tarafa 450 g kuvvet lastik uygulanmıştır. Yüz maskesi 4 ay boyunca günde 18 saat kullanılmıştır. Tedavi lateral sefalometrik radyografi üzerindeki şu değerler üzerinden değerlendirilmiştir: SNA, SNB, ANB, Wits, N per A, Skeletal profile, Total profile, Inner angle, ANS-Me/NMe, Jarabak ratio, Maxiller height, Holdaway ratio

**Bulgular:** Tedavi öncesi ve sonrası sefalometrik değerlerin arasındaki farkları şu şekildedir; SNA: +4°, SNB: -3°, ANB: +6°, Wit's: +9.2 mm, N per A: 0°, Skeletal profile: +7°, Total profile: +3°, Inner angle: +4.1°, ANS-Me/NMe: %-0.1, Jarabak ratio: %-0.9, Maxiller height: -4 mm, Holdaway ratio: 0.4/1.6 --> -2.5/2.3

**Sonuç:** De nevreze pozitif hastada CS 4-5 büyüme döneminde yüz maskesi tedavisi sonrası tedavi sonucu başarılı bulunmuştur.



PB184

## ORTHOPEDIC CORRECTION OF CLASS III MALOCCLUSION - CASE REPORT

Yunus Berk Çakan, Gülden Karabiber

Marmara University, Faculty of Dentistry, Department of Orthodontics, Istanbul, Turkey

**Objective:** To present the treatment of a patient who had completed the peak growth period and entered the post-peak growth period with a face mask.

**Materials and Methods:** A 12 years and 9 months old male patient with vertebral maturation between CS 4-5 was included in our study. Extraoral and intraoral photographs and radiographic records of the patient were taken at the beginning, intermediate and end of the treatment period. Following cementation, the hyrax was activated twice a day (2x0.25 mm) for 14 days and maxillary expansion was performed before the face mask application. Following maxillary expansion, face mask was started to use. From the arms of the face mask to the intraoral hyrax hooks, 450 g force tires were applied on both sides. The face mask was worn 18 hours a day for 4 months. The treatment was evaluated based on the following values on lateral cephalometric radiograph: SNA, SNB, ANB, Wits, N per A, Skeletal profile, Total profile, Inner angle, ANS-Me/NMe, Jarabak ratio, Maxillary height, Holdaway ratio

**Results:** The differences in cephalometric values before and after the treatment were as follows; SNA: +4°, SNB: -3°, ANB: +6°, Wit's: +9.2 mm, N per A: 0 mm, Skeletal profile: +7°, Total profile: +3°, Inner angle: +4.1°, ANS-Me/NMe: -0.1%, Jarabak ratio: -0.9%, Maxillary height: -4 mm, Holdaway ratio: 0.4/1.6 --> -2.5/2.3

**Conclusion:** Treatment outcome after face mask therapy was found succesful for de nevreze positive patient in CS 4-5 growth period.



PB185

## ŞİDDETLİ İSKELETSEL SINIF II MALOKLÜZYON VE KOMPLEKS DİŞSEL PROBLEMLERE SAHİP ERİŞKİN HASTANIN ORTODONTİK-ORTOGNATİK CERRAHİ TEDAVİSİ

Pelin ACAR ULUTAŞ<sup>1</sup>, Selenay KÖSE<sup>1</sup>, Erol CANSIZ<sup>2</sup>, Korkmaz SAYINSU<sup>1</sup>

<sup>1</sup>Altınbaş Üniversitesi Diş Hekimliği Fakültesi Ortodonti Anabilim Dalı, İstanbul, Türkiye

<sup>2</sup>İstanbul Üniversitesi Diş Hekimliği Fakültesi Ağız Yüz ve Çene Cerrahisi Anabilim Dalı, İstanbul, Türkiye

**Amaç:** Bu olgu raporunun amacı, şiddetli iskeletsel Sınıf II maloklüzyon ile birlikte kompleks dişsel problemlere sahip hastanın fonksiyonel ve estetik şikayetlerinin ortodontik-ortognatik cerrahi iş birliği ile gerçekleştirilen multidisipliner tedavi sonuçlarının sunulmasıdır.

**Olgu ve Yöntem:** 24 yaşında erişkin kadın hasta dişlerinin görünüşünden rahatsız olduğu gerekçesi ile kliniğimize başvurmuştur. Ağız içi muayenede üst orta hat 2,5 mm solda, alt orta hat 0,5 mm sağda olup 5,5 mm overjet ve 4 mm overbite ile gözlenen Sınıf II kanin ilişkisi teşhis edilmiştir. Hastada ayrıca yüksel gülme hattı saptanmıştır. Radyografik değerlendirmesinde 25, 35, 36, 46 numaralı dişlerin çekilmiş olduğu ve 38 numaralı diş bölgesinde horizontal gömülü mikrodonti tespit edilmiştir. Sefalometrik değerlendirmede bimaksiller retrognatiye bağlı iskeletsel Sınıf II anomali (SNA: 76,1°; SNB: 69°; ANB: 7,1°; SNGoGn: 35,8°) ve konveks yumuşak doku profili (Nasolabial Açığı: 120,7°) saptanmıştır. Hastada estetik ve fonksiyonel bir oklüzyon ve yumuşak doku profili elde edebilmek için sabit ortodontik tedaviyi takiben ortognatik cerrahi planlanmıştır. Ortognatik cerrahi sonrası stabil oklüzyon sağlanmasının ardından eksik dişler için protetik yaklaşımlarla hastanın multidisipliner tedavisi planlanmıştır.

**Bulgular:** Ortognatik cerrahi öncesi ortodontik tedaviyi takiben çok parçalı LeFort I osteotomisi ile maksiller ilerletme ve bilateral sagittal split osteotomisi ile mandibular ilerletme cerrahisi gerçekleştirilmiştir. Cerrahi sonrası sekiz aylık ortodontik tedavi ile kassal-iskeletsel stabilite sağlanmıştır. Preprotetik dental hazırlık tamamlanmasının ardından sabit tedavisi bitirilmiş, ideal estetik ve fonksiyonel sonuçlara ulaşılmıştır.

**Sonuç:** Bu olgu, istenilen estetik ve fonksiyonel sonuçlara ulaşmak için farklı disiplinlerin iş birliğinin önemini vurgulamaktadır.



## PB185

### ORTHODONTIC-ORTHOGNATHIC SURGICAL TREATMENT OF AN ADULT PATIENT WITH SEVERE SKELETAL CLASS II MALOCCLUSION AND COMPLEX DENTAL PROBLEMS

Pelin ACAR ULUTAŞ<sup>1</sup>, Selenay KÖSE<sup>1</sup>, Erol CANSIZ<sup>2</sup>, Korkmaz SAYINSU<sup>1</sup>

<sup>1</sup>Altınbaş University, Faculty of Dentistry, Department of Orthodontics, Istanbul, Turkey

<sup>2</sup>Istanbul University, Faculty of Dentistry, Department of Oral and Maxillofacial Surgery, Istanbul, Turkey

**Objective:** The aim of this case report is to present the multidisciplinary treatment results of an adult patient with severe skeletal Class II malocclusion and complex dental problems, addressing functional and aesthetic complaints through orthodontic-orthognathic surgery collaboration.

**Case and Method:** A 24-year-old adult female patient presented to our clinic, dissatisfied with the appearance of her teeth. Intraoral examination revealed a Class II canine relationship with the upper midline deviated 2.5 mm to the left, the lower midline deviated 0.5 mm to the right, a 5.5 mm overjet, and a 4 mm overbite. The patient also exhibited a high smile line. Radiographic evaluation showed that teeth 25, 35, 36, and 46 had been extracted and a horizontally impacted microdont at the 38 region was identified. Cephalometric analysis revealed a skeletal Class II anomaly due to bimaxillary retrognathia (SNA: 76.1°; SNB: 69°; ANB: 7.1°; SNGoGn: 35.8°) and a convex soft tissue profile (Nasolabial Angle: 120.7°). To achieve an aesthetic and functional occlusion and soft tissue profile, orthognathic surgery was planned following fixed orthodontic treatment. After achieving stable occlusion through orthognathic surgery, the patient's multidisciplinary treatment included prosthetic approaches for the missing teeth.

**Results:** Following orthodontic treatment before orthognathic surgery, maxillary advancement was performed with a multi-piece LeFort I osteotomy, and mandibular advancement was performed with bilateral sagittal split osteotomy. Musculoskeletal stability was achieved with eight months of post-surgical orthodontic treatment. After completing pre-prosthetic dental preparation, fixed treatment was concluded, and ideal aesthetic and functional results were achieved.

**Conclusion:** This case emphasizes the importance of interdisciplinary collaboration in achieving the desired aesthetic and functional outcomes.



XIX. Uluslararası Türk Ortodonti Derneği Kongresi

Herkes için Dijital Ortodonti  
Klinik Uygulamalarda İpuçları ve Yenilikler

XIX<sup>th</sup> International Congress of Turkish Orthodontic Society  
Digital Orthodontics For Everyone  
Tips & Trends in Clinical Practice

02-06 Kasım / November 2024

Susesi Luxury Resort, Belek-Antalya



PB186

## MAKSİLLER DARLIK VE ANTERİÖR AÇIK KAPANIŞI OLAN HASTANIN SARME VE ZİGOMA PLAKLARI İLE TEDAVİSİ

Fazilet Yıldırım, Tuğba Çarkacı, Nurver Karslı

Karadeniz Teknik Üniversitesi

**Amaç:** Bu olgu sunumu anterior openbite ve maksiller darlığı bulunan hastanın, SARME ve maksiller posterior gömme ile tedavisini anlatmayı amaçlamaktadır.

**Olgu:** Kronolojik yaşı 17 yıl 3 ay olan, kliniğimize başvuran erkek hastanın sağ ve sol çapraz kapanışı ile birlikte maksiller darlığı ve anterior openbite'i bulunmaktadır. Sınıf 2 subdivizyon olan bu hastada 6 mm openbite mevcuttur. Hastada öncelikle SARME ile maksiller genişletme sonrasında zigoma plaklarından destek alınarak maksiller posterior gömme planlanmıştır. SARME yapıldıktan 6 ay sonra zigoma plakları ile gömme yapılan hastanın 8 ay sonra sabit tedavisine başlanmıştır. Hastanın tedavisi hala devam etmektedir.



XIX. Uluslararası Türk Ortodonti Derneği Kongresi

Herkes için Dijital Ortodonti  
Klinik Uygulamalarda İpuçları ve Yenilikler

XIX<sup>th</sup> International Congress of Turkish Orthodontic Society

Digital Orthodontics For Everyone  
Tips & Trends in Clinical Practice

02-06 Kasım / November 2024

Susesi Luxury Resort, Belek-Antalya



PB186

## TREATMENT OF A PATIENT WITH MAXILLARY TRANSVERSE DEFICIENCY AND ANTERIOR OPEN BITE USING SARME AND ZYGOMA PLATES

Fazilet Yildirim, Tuğba Çarkacı, Nurver Karslı

Karadeniz Technical University

**Aim:** This case presentation aims to present the case of a patient with anterior openbite and maxillary transverse deficiency, treated with SARME and maxillary posterior impaction.

**Case:** A 17-year and 3-month-old male patient presented to our clinic with right and left crossbite along with maxillary transverse deficiency and anterior openbite. This patient, classified as Class 2 subdivision, has a 6 mm openbite. Initially, maxillary expansion with SARME was planned, followed by maxillary posterior impaction supported by zygoma plates. Eight months after the posterior impaction with zygoma plates, which was done six months after SARME, the patient's fixed orthodontic treatment was initiated. The patient's treatment is still ongoing.





PB187

## MAKSİLLER RETRÜZYON KAYNAKLI İSKELETSEL SINIF III MALOKLUZYONA SAHİP DAİMİ DENTİSYONDAKİ HASTANIN AKRİLİK CAP HYRAX DESTEKLİ PETİTE TİP YÜZ MASKESİ İLE TEDAVİSİ: OLGU SUNUMU

Aynur İpek Temür, Murat Tozlu

Marmara Üniversitesi

**Amaç:** Bu vaka raporunda daimi dentisyona sahip üst çene geriliği bulunan hastanın, yüz maskesi uygulaması ve takiben sabit ortodontik tedavi uygulamasının sert ve yumuşak dokulardaki değişiklikleri değerlendirilmiştir.

**Olgu:** Alt çenesinin önde olması şikayetiyle kliniğimize başvuran kronolojik yaşı 11 yıl 2 ay olan erkek hastanın klinik muayenesi yapılmış olup; ön bölgede çapraz kapanışla birlikte dişsel Angle Sınıf III malokluzyona (SNA: 73°, SNB:75°, ANB: -2°, Wit's: -2.5mm) ve orta yüz projeksiyonundaki yetersizliğe bağlı konveks profile sahip olduğu görülmüştür. Dişsel ölçümlerde, UI-SN açısının 102° ve IMPA açısının 93° olduğu tespit edilmiştir. Yumuşak doku ölçümleri değerlendirildiğinde; Üst dudak-E doğrusu mesafesi: 2.4mm, Alt dudak-E Doğrusu mesafesi: 2.8mm bulunmuştur.

Rölatif maksiller darlık sebebiyle ekspansiyon vidalı akrilik cap hyrax destekli petite tip yüz maskesi ile fonksiyonel tedavi ardından sabit ortodontik tedavisine başlanılmıştır.

10 aylık Yüz maskesi uygulaması sonrası SNA açısı 77°, SNB açısı 76°, ANB açısı 1°, Wit's değeri 0.3 mm olarak tespit edilmiştir. Dişsel ölçümlerde ise, UI-SN açısı 103°, IMPA açısı 77° olarak tespit edilmiştir. Yüz maskesi uygulaması sonrası yumuşak doku ölçümleri değerlendirilmiş; üst dudak-E Doğrusu -1.6mm, Alt dudak-E Doğrusu 1.3 mm olarak ölçülmüştür.

Sabit ortodontik tedavisi devam eden hastanın Dişsel Angle Sınıf I ilişkisi sağlanmış olup, SNA açısı 76°, SNB açısı 75°, ANB açısı 1° ve Wit's değeri: -0.5 mm olarak ölçülmüştür. Dişsel ölçümlerde ise, UI-SN açısının 104°, IMPA açısının 88° olduğu belirlenmiştir. Yumuşak doku ölçümleri incelendiğinde Üst Dudak-E Doğrusu mesafesi 0.2mm, Alt dudak-E Doğrusu mesafesi 4.1mm olarak belirlenmiştir.

**Sonuç:** İskeletsel Sınıf III malokluzyona sahip daimi dentisyondaki hastada Akrilik Cap Hyrax destekli Petite tip yüz maskesi ile üst çene geriliğinin düzeltilmesi, orta yüz bölgesi projeksiyonunun artmasıyla beraber profilin iyileşmesi ve dişsel malokluzyonun düzeltilmesi sağlanmıştır.



PB187

## TREATMENT OF PERMANENT DENTITION PATIENT WITH SKELETAL CLASS III MALOCCLUSION DUE TO MAXILLARY RETRUSION WITH ACRYLIC CAP HYRAX SUPPORTED PETITE FACE MASK: A CASE REPORT

Aynur İpek Temür, Murat Tozlu

Marmara University

**Aim:** This case report evaluates changes in hard and soft tissues after face mask application and fixed orthodontic treatment in a patient with maxillary deficiency.

**Case:** An 11-year-old male presented with mandibular protrusion. Clinical examination showed dental Angle Class III malocclusion with anterior crossbite and a convex profile (SNA: 73°, SNB: 75°, ANB: -2°, Wit's: -2.5mm). Dental measurements: UI-SN angle of 102°, IMPA angle of 93°. Soft tissue measurements: Upper lip-E line distance 2.4mm, Lower lip-E line distance 2.8mm.

Treatment involved an expansion screw acrylic cap hyrax supported petite face mask and subsequent fixed orthodontic treatment. After 10 months of face mask use, SNA angle was 77°, SNB angle 76°, ANB angle 1°, and Wit's value 0.3mm. Dental measurements were UI-SN angle 103° and IMPA angle 77°. Soft tissue measurements: Upper lip-E line -1.6mm, Lower lip-E line 1.3mm.

With ongoing orthodontic treatment, the patient achieved a Dental Angle Class I relationship. Measurements: SNA angle 76°, SNB angle 75°, ANB angle 1°, and Wit's value -0.5mm. Dental measurements: UI-SN angle 104°, IMPA angle 88°. Soft tissue measurements: Upper lip-E line 0.2mm, Lower lip-E line 4.1mm.

**Conclusion:** Correction of maxillary deficiency using an Acrylic Cap Hyrax supported Petite face mask in a patient with Skeletal Class III malocclusion led to improved profile, increased midface projection, and corrected dental malocclusion.



PB188

## ÖN AÇIK KAPANIŞA SAHİP OLAN HASTANIN GEÇİCİ ANKRAJ ÜNİTESİ KULLANILARAK ORTODONTİK TEDAVİSİ: OLGU SUNUMU

Mine Türk, Farhad Salmanpour, Hasan Camcı

Afyonkarahisar Sağlık Bilimleri Üniversitesi Diş Hekimliği Fakültesi, Ortodonti Anabilim Dalı

**Amaç:** Bu vaka raporunun amacı, ortodontik tedavi gören bir hastada minivida kullanılarak posterior dişlerin intrüze edilmesi yoluyla ön açık kapanış probleminin düzeltilmesini açıklamaktır.

**Gereç ve Yöntemler:** 19 yaşındaki kadın hasta, ön dişlerinin kapanmaması ve ısırma zorluğu şikayeti ile başvurmuştur. Yapılan klinik muayene ve radyografik incelemelerde, hastada Sınıf I kanin ve molar ilişkisi, artmış alt ve üst kesici diş açıları ve ön açık kapanış (ANB: 3°, U1-SN: 115°, IMPA: 105°) tespit edilmiştir. Model analizinde overjet 4.3 mm ve overbite -5 mm olarak ölçülmüştür. Bu bulgular doğrultusunda, tedavi planında dört birinci premolar çekimi, mini vidalar ile molar intrüzyonu ve sağ posterior bölgedeki çapraz kapanışı düzeltmek için asimetrik maksiller genişletme yer almıştır.

**Bulgular:** İlk aşamada, mevcut çapraz kapanışı düzeltmek amacıyla asimetrik hızlı maksiller genişletme apareyi kullanıldı. Sabit ortodontik tedavi sürecinde, seviyeleme ve hizalama işlemlerinden sonra, hastanın alt ve üst birinci premolarları çekildi ve anterior segmentler retrakte edildi. Her iki tarafta da üst birinci ve ikinci molar dişlerin oklüzyonu, 17\*25 SS tel ve kompozit uygulaması ile birleştirildi. Bu dişlerin kökleri arasına, bukkal ve palatinal bölgeden interradiküler minividalar yerleştirildi. Oklüzal bölgeden geçerek mini vidalara takılan elastik zincirler yardımıyla molar dişlere intrüzyon kuvveti uygulanarak açık kapanış düzeltildi.

**Sonuçlar:** Hasta, toplam 36 ayda tedavi edilmiştir. Tedavi sonunda yeterli overbite ve overjet ile birlikte Sınıf I kanin ilişkisi ve kabul edilebilir bir oklüzyon sağlanmıştır.



XIX. Uluslararası Türk Ortodonti Derneği Kongresi

Herkes için Dijital Ortodonti  
Klinik Uygulamalarda İpuçları ve Yenilikler

XIX<sup>th</sup> International Congress of Turkish Orthodontic Society

Digital Orthodontics For Everyone  
Tips & Trends in Clinical Practice

02-06 Kasım / November 2024

Susesi Luxury Resort, Belek-Antalya



PB188

## ORTHODONTIC TREATMENT OF A PATIENT WITH ANTERIOR OPEN BITE USING TEMPORARY ANCHORAGE DEVICES: A CASE REPORT

Mine Türk, Farhad Salmanpour, Hasan Camcı

Department of Orthodontics, Faculty of Dentistry, Afyonkarahisar Health Sciences University, Afyonkarahisar, Turkey

**Objective:** The purpose of this case report is to describe the correction of an anterior open bite in an orthodontic patient by intruding posterior teeth using miniscrews.

**Materials and Methods:** A 19-year-old female patient presented with complaints of open bite and difficulty in biting. Clinical examination and radiographic analysis revealed a Class I canine and molar relationship, increased angles of both upper and lower incisors, and an anterior open bite (ANB: 3°, U1-SN: 115°, IMPA: 105°). Model analysis showed an overjet of 4.3 mm and an overbite of -5 mm. Based on these findings, the treatment plan included the extraction of four first premolars, molar intrusion using mini-screws, and asymmetric maxillary expansion to correct the crossbite in the right posterior region.

**Results:** Initially, an asymmetric rapid maxillary expansion appliance was used to address the existing crossbite. During the fixed orthodontic treatment phase, after leveling and alignment, the patient's upper and lower first premolars were extracted and the anterior segments were retracted. The occlusion of the upper first and second molars was stabilized with a 17\*25 SS wire and composite application. Interradicular mini-screws were placed in the buccal and palatal regions between the roots of these molars. Elastic chains were attached to the mini-screws from the occlusal direction to apply intrusion forces to the molars, which corrected the open bite.

**Conclusions:** The patient was treated over a period of 36 months. At the end of the treatment, sufficient overbite and overjet were achieved, along with a Class I canine relationship and acceptable occlusion.



PB189

## MANDİBULAR KANİN VE LATERAL TRANSPOZİSYONU OLAN HASTANIN ÇEKİMSİZ SABİT ORTODONTİK TEDAVİ YAKLAŞIMI:VAKA RAPORU

Özge Sözen, **Rugiyakhanım Guliyeva**, M.İrfan Karadede

İzmir Katip Çelebi Üniversitesi

**Amaç:** Mandibular sağ kanin ve lateral transpozisyonuna sahip hastanın çekimsiz sabit ortodontik tedavisi hedeflenmiştir.

**Giriş:** Transpozisyon, görülme sıklığı % 0.4 olarak rapor edilmiş, iki komşu dişin yer değiştirdiği anomalidir ve sıklıkla üst daimi kanin dişlerde görülmektedir. Alt çeneye oranla üst çenede, çift taraflıya oranla tek taraflı transpozisyonların görülme sıklığının daha fazla olduğu bildirilmiştir.

**Olgu:** 15 yaşındaki olgu, estetik kaybı şikâyeti ile kliniğimize başvurmuştur. Olguda, ortognatik profil, Angle Sınıf I molar ilişki, 2.4 mm overjet, 3.4 mm overbite ve alt orta hatta sağa doğru 1.5 mm kayma saptanmıştır. Alt çene diş arkında 4.8 mm yer darlığı saptanmıştır. Mandibular sağ kanin ve lateral dişlerin tam transpozisyonu mevcuttur. Steiner ve Mcnamara'ya göre normal olup horizontal büyüme paternine sahip olan hastanın alt ve üst keser açıları retrüviz ve retroklinedir. Planlanan sabit ortodontik tedavinin hedefleri: alt ve üst diş arkında çekim yapılmaması, alt çene diş arkında tek taraflı Md.U2.C transpozisyonundaki dişlerin ark üzerine alınması, etkilenen dişlerin transpoze konumlarında bırakılarak ortodontik tedavi sonrasında konservatif restorasyonlarla kronlarının yeniden şekillendirilmesi ve Angle Sınıf I oklüzyonla birlikte gülme estetiğinin sağlanmasıdır. Sabit ortodontik aparey olarak, 0.018" Roth braket sistemi kullanılmıştır. Seviyeleme aşamasında NiTi ark telleri kullanılmıştır. Alt çenede transpozisyondaki 42 no'lu dişe, coil spring kullanılarak yer açılmıştır. Olgu, 24 ay süren aktif tedavi süresince, dört haftalık aralıklarla kontrole çağırılmıştır. Pekiştirme amaçlı Essix plak kullanılmıştır.

**Sonuç:** Ortodontik tedavi ile yer darlığı elimine edilmiş, etkilenen dişler transpoze konumda bırakılmış, tedavi sonrasında konservatif restorasyonlarla etkilenen dişlerin kronlarının yeniden şekillendirilmiştir ve Angle Sınıf I oklüzyonla birlikte gülümseme estetiği sağlanmıştır. Diş kökleri, periodonsiyum ve çevre dokuların sağlıklı olduğu saptanmıştır.



PB189

## NON-EXTRACTION FIXED ORTHODONTIC TREATMENT APPROACH OF A PATIENT WITH MANDIBULAR CANINE AND LATERAL TRANSPOSITION: CASE REPORT

Özge Sözen, **Rugiyakhanım Guliyeva**, M.İrfan Karadede

Izmir Katip Çelebi University

**Aim:** Fixed orthodontic treatment without extraction is aimed for the patient with mandibular right canine and lateral transposition.

**Introduction:** Transposition, with a reported incidence of 0.4%, is an anomaly in which two adjacent teeth are displaced and is often seen in the upper permanent canine teeth. It has been reported that the frequency of unilateral transpositions is higher in the upper jaw than in the lower jaw.

Case; A 15year-old patient applied to our clinic with a complaint of loss of aesthetics. In the case, orthognathic profile, Angle Class I molar relationship, 2.4mm overjet, 3.4mm overbite and 1.5mm shift to the right in the lower midline were detected. A 4.8mm space narrowness was detected in the lower jaw dental arch. There is complete transposition of the mandibular right canine and lateral teeth. The goals of the planned fixed orthodontic treatment are: not performing extractions on the lower and upper dental arches, moving the teeth in unilateral Md.U2.C transposition in the lower jaw dental arch onto the arch, leaving the affected teeth in their transposed positions and reshaping their crowns with conservative restorations after orthodontic treatment, and Angle Class I occlusion. is to ensure the aesthetics of laughter. A 0.018" Roth bracket system was used as a fixed orthodontic appliance. NiTi archwires were used during the leveling phase. A coil spring was used to create space for tooth number 42 in transposition in the lower jaw. Essix plate was used for reinforcement.

**Conclusion:** With orthodontic treatment, space limitation was eliminated, the affected teeth were left in a transposed position, the crowns of the affected teeth were reshaped with conservative restorations after the treatment, and smile aesthetics were achieved with Angle Class I occlusion. It was determined that the tooth roots, periodontium and surrounding tissues were healthy.



XIX. Uluslararası Türk Ortodonti Derneği Kongresi

Herkes için Dijital Ortodonti  
Klinik Uygulamalarda İpuçları ve Yenilikler

XIX<sup>th</sup> International Congress of Turkish Orthodontic Society

Digital Orthodontics For Everyone  
Tips & Trends in Clinical Practice

02-06 Kasım / November 2024

Susesi Luxury Resort, Belek-Antalya



PB190

## SINIF 2 MALOKLUZYONUN MİNİVİDA DESTEKLİ CARRİERE MOTİON APAREYİ İLE TEDAVİSİ

Tuğba Çarkacı, Buket Pala Mutlu, **Ayça Uyguç**

Karadeniz Teknik Üniversitesi Diş Hekimliği Fakültesi

**AMAÇ :** Bu vaka raporunun amacı sınıf 2 malokluziyona sahip olan hastanın minivida destekli Carriere Motion aparatı ile tedavisini sunmaktır.

**OLGU :** Kronolojik yaşı 16 yıl 8 ay olan bir kadın hasta kliniğimize ortodontik tedavi amacıyla başvurmuştur. Hastanın klinik muayenesinde sınıf II malokluziyon, 9 mm overjet, ve 4 mm overbite tespit edilmiştir. Sefalometrik analizlerde ise SNA: 81°, SNB:76°, ANB:5° FMA:25° ve IMPA:112° olarak bulunmuştur. Alt kesici dişlerin artmış açıları göz önünde bulundurularak iskeletsel ankraj desteği almak amacıyla minivida destekli Carriere Motion aparatı planlanmıştır.

Üst çene için uygun aparat belirlenirken üst birinci moların mesial sulkusu ile kaninlerin mesial 1/3 ü arasındaki mesafe ölçülerek belirlenmiştir. Alt çene için Essix aparatı üretilmiş ve alt ikinci molarlarda essix kırılarak elastiklerin bağlanmasına izin verecek bir pencere oluşturulmuştur. 8 mm uzunluğunda ve 1,6 mm çapında iki minivida her iki tarafta birer tane olacak şekilde alt birinci azı dişi ile alt ikinci küçük azı dişi arasına yerleştirildi. 0.017 X 0.025-inçlik SS tel mandibular birinci azı dişi ve ikinci küçük azı dişinin bukkal yüzeyine bağlanarak minividadan ankraj alınmıştır.

Sınıf II elastikler maksiller kaninlerden mandibular ikinci molara iki taraflı olarak kullanıldı. İlk ay 1/4 inç, lümen çaplı 6 oz elastikler kullanıldı. Sonraki aylarda 3/16 inç lümen çaplı 8 oz elastikler kullanıldı. Her dört haftada bir takip seansları düzenlenerek hasta Sınıf I ilişkiye ulaştıktan sonra aparat çıkarılıp sabit ortodontik tedaviye geçilmiştir. Toplam tedavi süresi ise 21 aydır.



## PB190

### TREATMENT OF CLASS 2 MALOCCLUSION WITH MINI-SCREW SUPPORTED CARRIERE MOTION APPLIANCE

Tuğba Çarkacı, Buket Pala Mutlu, **Ayça Uyguç**

Karadeniz Technical University Faculty of Dentistry

**OBJECTIVE:** The purpose of this case report is to present the treatment of a patient with Class 2 malocclusion using the mini-screw-supported Carriere Motion appliance.

**CASE:** A female patient, aged 16 years and 8 months, presented to our clinic for orthodontic treatment. The clinical examination revealed Class 2 malocclusion, a 9 mm overjet, and a 4 mm overbite. Cephalometric analysis showed SNA: 81°, SNB:76°, ANB:5 FMA:25° and IMPA:112°. Considering the increased angles of lower incisors, skeletal anchorage support was planned using the mini-screw-supported Carriere Motion appliance.

An appropriate appliance for the upper jaw was determined by measuring the mesial sulcus of the upper first molar to mesial one-third of canines. An Essix appliance was produced for the lower jaw with windows cut in at second molars to allow attachment of elastics.

Two mini screws (8mm long and 1.6mm in diameter) were placed bilaterally between lower first premolar and second premolar teeth. A SS wire (.017 X .025 inches) was bent and attached buccally to mandibular first premolar and second premolar teeth for anchorage from mini screws.

Class II elastics were used bilaterally from maxillary canines to mandibular second molars; initially using quarter-inch lumen size elastics at a force level of six ounces which were later replaced with three-sixteenth inch lumen size elastics at eight ounces force level.

Follow-up appointments were scheduled every four weeks until achieving Class I relationship when appliances were removed before transitioning into fixed orthodontic treatment phase taking a total duration of twenty-one months.





PB191

## MAKSİLLER RETROGNATİSİ OLAN HASTANIN ERKEN DÖNEMDE REVERSE HEADGEAR VE OKLÜZAL YÜKSELTİ PLAĞI İLE TEDAVİSİ: VAKA RAPORU

Özge Sözen, **Zeynep Koyu**, Beyza Karadede Ünal

İzmir Katip Çelebi Üniversitesi Diş Hekimliği Fakültesi, Ortodonti Ana Bilim Dalı

**Amaç:** Maksiller yetersizlik veya retrüzyonun en önemli sebeplerinden birinin kalıtım olduğu düşünülmekte ve tedavisinde erken dönemde fonksiyonel apareyler kullanılabileceği gibi, çeşitli modifiye maksiller protraksiyon cihazları da uygulanabilir. Bu tedavi seçenekleri arasında yüz maskesi cihazları sıkça tercih edilmektedir. Bu vaka raporunun amacı, maksiller retrognati kaynaklı iskeletsel sınıf 3 ve dental sınıf III ilişkiye sahip çocuk hastanın erken dönemde oklüzal yükseltici plak ve reverse headgear ile yapılmış ortodontik tedavisinin iskeletsel ve dişsel sonuçlarının sunulmasıdır.

**Olgu:** Kronolojik yaşı 11 yıl 6 ay olan çocuk hasta, alt dişlerinin önde olması şikayetiyle kliniğimize başvurmuştur. Klinik muayenesinde; düz profil, -2,5 mm overjet tespit edilmiştir. Lateral sefalometrik film analizinde, SNA=76.4°, SNB=79°, ANB=-2.6°, U1-SN=104.2°, U1/-PP=115.8°, IMPA= 91.2°, SN-GoGn=26.8° ve iskeletsel sınıf 3, Angle Sınıf 3 maloklüzyon teşhisi konmuştur. Tedavi de maksillerin transversal genişliği yeterli bulunduğu için oklüzal yükseltici plak uygulanarak başlanmıştır. Maksiller retrognati için Petit tip yüz maskesi tedavisine başlandı. Her iki tarafa da 5 ay boyunca 15°-20° açı ile olacak şekilde günde 16 saat 450'şer gramlık kuvvet uygulandı. 3 mm overjet elde edildikten sonra 2 ay boyunca sadece gece kullanımına geçilmiştir ve daha sonra face mask kullanımı bırakılmıştır.

**Sonuç:** Tedavi bitiminde alınan kayıtlara göre düz profil, Angle sınıf 3 molar ilişki, 3 mm overjet ve 2 mm overbite elde edilmiştir. Lateral sefalometrik radyografik analizine göre SNA=83.9°, SNB=81,3°, ANB=2.6°, U1-SN=112°, U1-PP=117,4°, IMPA= 89,5°, SN-GoGn=32,4° bulunmuştur. Maksiller retrognatiye bağlı iskeletsel sınıf 3 ilişkiye sahip hastanın profilinde belirgin bir iyileşme gözlenmiştir. Gözlenen bu değişim İskeletsel ve Dental etkilerin ortak etkisiyle olduğu görülmektedir.



## PB191

### EARLY TREATMENT OF A PATIENT WITH MAXILLARY RETROGNATHIA WITH REVERSE HEADGEAR AND OCCLUSAL ELEVATION PLATE: CASE REPORT

Özge Sözen, **Zeynep Koyu**, Beyza Karadede Ünal

Izmir Katip Celebi University Faculty of Dentistry, Department of Orthodontics

**Objective:** Heredity is thought to be one of the most important causes of maxillary insufficiency or retraction and functional appliances can be used in the early period as well as various modified maxillary protraction devices. Among these treatment options, face mask devices are frequently preferred. The aim of this case report is to present the skeletal and dental results of the early orthodontic treatment of a pediatric patient with skeletal class 3 and dental class III relationship due to maxillary retrognathia with occlusal elevator plate and reverse headgear.

**Case report:** A pediatric patient with a chronological age of 11 years and 6 months presented to our clinic with the complaint of anterior lower teeth. Clinical examination revealed a flat profile, -2.5 mm overjet. In lateral cephalometric film analysis,  $SNA=76.4^\circ$ ,  $SNB=79^\circ$ ,  $ANB=-2.6^\circ$ ,  $U1-SN=104.2^\circ$ ,  $U1/-PP=115.8^\circ$ ,  $IMPA=91.2^\circ$ ,  $SN-GoGn=26.8^\circ$  and skeletal class 3, Angle Class 3 malocclusion was diagnosed. Since the transversal width of the maxilla was found to be sufficient, occlusal elevator plate was applied. Petit type face mask treatment was started for maxillary retrognathia. For 5 months, 450 grams of force was applied to both sides at an angle of  $15^\circ-20^\circ$  for 16 hours a day. After a 3 mm overjet was obtained, it was used only at night for 2 months and then the use of the face mask was discontinued.

**Conclusion:** According to the records taken at the end of the treatment, a flat profile, Angle class 3 molar relationship, 3 mm overjet and 2 mm overbite were obtained. According to lateral cephalometric radiographic analysis,  $SNA=83.9^\circ$ ,  $SNB=81.3^\circ$ ,  $ANB=2.6^\circ$ ,  $U1-SN=112^\circ$ ,  $U1-PP=117.4^\circ$ ,  $IMPA=89.5^\circ$ ,  $SN-GoGn=32.4^\circ$ . A significant improvement was observed in the profile of the patient with skeletal class 3 relationship due to maxillary retrognathia. This observed change seems to be a joint effect of skeletal and dental effects.



PB192

## OLİGODONTİYE SAHİP BİREYİN MULTİDİSİPLİNER YAKLAŞIMLA ORTODONTİK TEDAVİSİ: VAKA RAPORU

Arda Saribaş, Mehmet İrfan Karadede

İzmir Katip Çelebi Üniversitesi Diş Hekimliği Fakültesi Ortodonti Ana Bilim Dalı

**Amaç:** Bu vaka raporunda maksiller darlığı gidererek, konjenital olarak yedi adet premolar ve maksiller laterallerin eksikliğini düzenlemek ve protetik tedaviye uygun hale getirerek ideal kapanışa ulaşılması amaçlanmıştır.

**Olgu:** Kliniğimize diş eksikliği şikayetiyle başvuran 15 yaşındaki erkek hastanın klinik muayenesinde: Burun ucunda sağa ve çene ucunda sola deviasyon, gülüşte ve istirahat pozisyonunda yetersiz keser görünümü, asimetrik gülüş; profilden bakıldığında konveks profil, yetersiz çene ucu projeksiyonu, artmış nazolabial açı (121.7°) ve yumuşak dokuya ait yapıların geride konumlandığı görülmüştür. Hastanın ağız içi muayenesinde: maksillanın üçgen ark formunda olduğu, sağda Sınıf 1, solda Sınıf 3 dişsel kapanış, yetersiz overjet (1 milimetre) ve overbite (1 milimetre) olduğu ve alt orta hattın 4 mm sağda olduğu görülmüştür. Ayrıca 12, 14, 15, 22, 24, 25, 34, 35 ve 45 numaralı dişlerin konjenital eksik olduğu, 13 ve 23 numaralı dişlerin çapraz kapanışta yerleştiği tespit edilmiştir. Hastaya radyolojik dökümanları üzerinde yapılan değerlendirmede: Steiner'e göre bimaxiller retrognati (SNA:77.4°SNB:73.9° ANB:3.5°),vertikal büyüme paterni (SN-GoGN: 38.7°), retrüze üst keserler (U1-NA:0.9mm), retrokline alt keserler (IMPA:84.0°) ve hava yolunun yeterli olduğu tespit edilmiştir.

Tedaviye mini vida destekli hızlı üst çene genişletme apareyi ile başlanıp 2 tur/gün (1 tur 0.25mm) olacak şekilde iki hafta açma yapıldıktan sonra vida sabitlenerek retansiyon aşamasına geçilmiş ve 3 aylık retansiyon aşaması sonrasında genişletme apareyi çıkarılarak braketleme (Roth 018) işlemi yapılmıştır. Seviyeleme işleminin ardından 16x22 paslanmaz çelik telde coil springler yardımıyla dişlerin konumları ayarlanmıştır.

**Sonuç:** Hastanın tedavisi fakültemizin Protetik Diş Tedavisi Ana Bilim Dalı'na konsülte edilerek hastanın arklarındaki boşluklar protetik tedaviye uygun olacak şekilde tedavi bitirilmiştir.



PB192

## ORTHODONTIC TREATMENT OF A PATIENT WITH OLIGODONTIA USING A MULTIDISCIPLINARY APPROACH: A CASE REPORT

Arda Saribaş, Mehmet İrfan Karadede

Izmir Katip Celebi University Faculty of Dentistry, Department of Orthodontics

**Objective:** The aim of this case report is to address maxillary constriction, correct the congenital absence of seven premolars and maxillary laterals, and achieve an ideal occlusion suitable for prosthetic treatment.

**Case:** 15-year-old male patient presented to our clinic with complaints of missing teeth. Clinical examination revealed deviation of the nasal tip to the right and the chin to the left, inadequate incisor display in smile and rest positions, an asymmetric smile, a convex profile in the lateral view, insufficient chin projection, an increased nasolabial angle (121.7°), and retrusive positioning of soft tissue structures. Intraoral examination showed triangular arch form in maxilla, Class I dental occlusion on right side, Class III dental occlusion on left side, inadequate overjet (1 mm) and overbite (1 mm), and lower midline deviated 4 mm to the right. Additionally, congenital absence of teeth numbered 12, 14, 15, 22, 24, 25, 34, 35, and 45, with teeth numbered 13 and 23 in crossbite was observed. Radiological evaluation revealed bimaxillary retrognathia according to Steiner analysis (SNA: 77.4°, SNB: 73.9°, ANB: 3.5°), vertical growth pattern (SN-GoGN: 38.7°), retroclined upper incisors (U1-NA: 0.9 mm), retroclined lower incisors (IMPA: 84.0°), and adequate airway volume.

Treatment began with a mini-screw supported rapid maxillary expansion appliance, activated at 2 turns/day (1 turn = 0.25 mm) for two weeks. After stabilization, the retention phase was initiated, and after three months of retention, the expansion appliance was removed and bracket placement (Roth 018) was performed. Following leveling, the positions of the teeth were adjusted using 16x22 stainless steel wires with coil springs.

**Conclusion:** The patient's treatment was completed in consultation with the Department of Prosthetic Dentistry of our faculty, ensuring that the spaces in the arches were made suitable for prosthetic treatment.



PB193

## PALATAL KEMİK DESTEKLİ PROTRÜZYON AYGITI: OLGU SUNUMU

Irmak Sahra Babalık, Özcan Atakan Vargün, Çağan Seyhan, Ahmet Nejat Erverdi

İstanbul Okan Üniversitesi

**AMAÇ:** Üst keserlerdeki retroklinasyonu hızlı bir şekilde düzeltmek amacıyla yapılan minivida destekli aygıtın oluşturduğu değişikliklerin değerlendirilmesidir.

**OLGU VE YÖNTEM:** 27 yaşında erkek hasta kliniğimize gülüşü ve dişlerini beğenmeme şikayetiyle başvurmuştur. Klinik değerlendirme ve sefalometrik analizler sonucunda hastada konveks ve horizontal büyüme paternine sahip bir yüz tipi, iskeletsel sınıf II divizyon 2 malokluzyon (SNA:78°, SNB:73°, ANB:6°, Witts:4.6mm), artmış overbite(13.8mm), 2.1mm overjet, retrokline ve retrüze üst ve alt keserler (UISN: 62°, UINA: -16°, UINA: -9.5mm, Mx1-TVL: -27.2mm, UIPoOr: 73°, UIPP:84°, IMPA:85°, LINB:-3°, LINB: -4.4mm, LIUI: 194°) saptanmıştır. 31 ve 41 numaralı dişlerin konjenital eksikliğinden dolayı zaten incelmış olan alveolar kemiği, retrokline ve retrüze keserlerin travmasından kurtarma amacıyla hız kazanmak gerekmiştir.

1.8x10mm boyutlarında 6 adet minivida her iki maksiller kadranda da birinci ve ikinci premolarlar arasında, ikinci premolarlar ve birinci molarlar arasında, birinci ve ikinci molarlar arasında dişlerin uzun aksına 30° derecelik açıyla akrilik apareyde mevcut delikler guide olarak kullanılarak yerleştirilmiştir. Akrilik parça keserlerin singulum bölgesine kadar uzatılmıştır. Lateral dişlerin distallerinden akriliğe kesiler atılarak ayrık bölgeye 9,5mm'lik tek yönlü ekspansiyon vidası yerleştirilmiştir. Aktivasyon süreci 2 ay devam etmiştir. Bu süreçte vida gün aşırı 1/4 tur çevrilmiştir.

**BULGULAR:** İki ayın sonunda hastanın Witts değeri 5,3mm, overbite 12,5mm, overjet 6,4mm olarak ölçülmüştür. Alt ve üst keserlerde belirgin proklinasyon görülmüştür (UISN:78°, UINA:0°, UINA:-3mm, Mx1-TVL:-24mm, UIPoOr: 88°, UIPP: 101°, IMPA:90°, LINB: 2°, LINB: -3mm, LIUI: 173°).

**SONUÇ:** Bu aygıtın hızlı sonuç ve hızlı keser protrüzyonu gerektiren bu hastada verimli sonuç verdiği gözlenmiştir. Tedavi süreci sabit ortodontik tedavi ile devam edecektir.



## PB193

### PALATAL BONE SUPPORTED PROTRUSION APPLIANCE: A CASE REPORT

**Irmak Sahra Babalık**, Özcan Atakan Vargün, Çağan Seyhan, Ahmet Nejat Erverdi

Istanbul Okan University

**AIM:** To evaluate the changes produced by a mini screw supported appliance for rapid correction of retroclination of the upper incisors.

**CASE AND METHOD:** A 27-year-old male patient presented to our clinic with the chief complaint of his smile and teeth. Facial examination and cephalometric analysis showed convex profile and horizontal growth pattern, class II division 2 malocclusion (SNA:78°, SNB:73°, ANB:6°, Witts:4.6mm), increased overbite (13.8mm), 2.1mm overjet, retroclined and retruded upper and lower incisors (UISN:62°, UINA:-16°, UINA:-9.5mm, Mx1-TVL:-27.2mm, UIPoOr:73°, UIPP:84°, IMPA:85°, LINB:-3, LINB:-4.4mm, LIUI:194°). Due to congenital absence of the lower central incisors, it was necessary to gain speed in order to save already thinned alveolar bone from the trauma of retroclined and retruded incisors.

6 miniscrews with the size of 1.8x10mm were placed in both maxillary quadrants between first and second premolars, second premolars and first molars, first and second molars with 30° to long axis of the teeth, using the holes in acrylic appliance as guide. Acrylic was extended to cingulum of incisors. Incisions on acrylic plate were made from distals of lateral incisors and 9.5mm unidirectional expansion screw was placed in split area. Activation lasted 2 months. During this period, the expansion screw was activated 1/4 turn in every two days.

**RESULTS:** At the end of two months, all parameters showed improvement (Witts 5.3mm, overbite:12.5mm, overjet:6.4mm). Both upper and lower incisors proclined. (UISN:78°, UINA:0°, UINA:-3mm, Mx1-TVL:-24mm, UIPoOr:88°, UIPP:101°, IMPA:90°, LINB:2°, LINB:-3mm, LIUI:173°)

**CONCLUSIONS:** This appliance is proved to be efficient for the patient who required rapid incisor proclination. Treatment will continue with fixed orthodontic treatment.



XIX. Uluslararası Türk Ortodonti Derneği Kongresi

Herkes için Dijital Ortodonti  
Klinik Uygulamalarda İpuçları ve Yenilikler

XIX<sup>th</sup> International Congress of Turkish Orthodontic Society  
Digital Orthodontics For Everyone  
Tips & Trends in Clinical Practice

02-06 Kasım / November 2024

Susesi Luxury Resort, Belek-Antalya

PB194

## RETROGNATİK MANDİBULASI BULUNAN SINIF II MALOKLUZYONA SAHİP HASTANIN MONOBLOK İLE FONKSİYONEL TEDAVİSİ: VAKA RAPORU

**Veysel Kayı,** Tuğba Çarkacı, Buket Pala Mutlu

Karadeniz Teknik Üniversitesi Diş Hekimliği Fakültesi

**Amaç:** Miyofonksiyonel apareyler, büyüyen çocuklarda Sınıf II maloklüzyonları tedavi etmek için büyüme yönünü değiştirmek ve yönlendirmek amacıyla geleneksel olarak kullanılırlar. Kasların kuvvetlerini ve gerilmelerini kullanarak ve yönlendirerek iskeletsel ve dental etkilere sebep olmaktadır. Bu olgu sunumunun amacı retrognatik mandibula ile dental ve iskeletsel sınıf II ilişkiye sahip hastanın monoblok ile fonksiyonel tedavisini sunmaktır.

**Olgu:** Kronolojik yaşı 13 olan erkek hasta alt çenesinin görünümünden rahatsız olması şikâyeti ile kliniğe başvurmuştur. Hastanın klinik muayenesi sonucu konveks profil, sınıf II molar ve kanin ilişki, artmış overjet, retrüze olmuş keser dişler gözlenmiştir. Sefalometrik analizinde SNA:72°, SNB:68°, ANB:4° SND:67° GoGN-SN:28° olarak ölçülmüştür. Hastanın ön dişlerini seviyeleyip, overjet miktarını arttırmayı takiben monoblok apareyi ile fonksiyel tedavi uygulanmasına karar verilmiştir. Fonksiyonel tedavi bitiminde sabit tedavi ile hastanın tedavisine devam edilmiş ve tedavisi bitirilmiştir.

**Sonuç:** 3 yıl 9 ay süren fonksiyonel ve sabit tedavi sonucu hastanın profili iyileşmiş, ideal overjet ve overbite ilişkisi sağlanmış, sınıf II maloklüzyonu tedavi edilmiştir. Hastada dental ve iskeletsel sınıf I ilişki sağlanmıştır.



XIX. Uluslararası Türk Ortodonti Derneği Kongresi

Herkes için Dijital Ortodonti  
Klinik Uygulamalarda İpuçları ve Yenilikler

XIX<sup>th</sup> International Congress of Turkish Orthodontic Society

Digital Orthodontics For Everyone  
Tips & Trends in Clinical Practice

02-06 Kasım / November 2024

Susesi Luxury Resort, Belek-Antalya



PB194

## FUNCTIONAL TREATMENT OF A PATIENT WITH CLASS II MALOCCLUSION AND RETROGNATHIC MANDIBLE USING MONOBLOCK: CASE REPORT

Veysel KAYI, Tuğba ÇARKACI, Buket PALA MUTLU

Karadeniz Technical University Faculty of Dentistry

**Objective:** Myofunctional appliances are traditionally used to alter and direct growth in treating Class II malocclusions in growing children. By utilizing and directing the forces and strains of the muscles, they cause skeletal and dental effects. The aim of this case presentation is to present the functional treatment of a patient with retrognathic mandible and dental and skeletal Class II relationship using a monoblock appliance.

**Case:** A 13-year-old male patient presented to the clinic with complaints of dissatisfaction with the appearance of his lower jaw. Clinical examination revealed a convex profile, Class II molar and canine relationship, increased overjet, and retruded incisors. Cephalometric analysis showed SNA: 72°, SNB: 68°, ANB: 4°, SND: 67°, GoGN-SN: 28°. It was decided to apply functional treatment using a monoblock appliance after leveling the anterior teeth and increasing the overjet. The treatment continued with fixed appliances after functional treatment, and the treatment was completed.

**Conclusion:** After 3 years and 9 months of functional and fixed treatment, the patient's profile improved, an ideal overjet and overbite relationship was achieved, and Class II malocclusion was treated. A dental and skeletal Class I relationship was established.





PB195

## ALT ÇENEYE UYGULANAN APAREYLE SÜRDÜRÜLEN GÖMÜLÜ ÜST SANTRAL DİŞLERİN TAKİBİ: VAKA RAPORU

Güray Gürler, Funda Gülay Kadioğlu

Çukurova Üniversitesi Diş Hekimliği Fakültesi

**AMAÇ:** Bu çalışmanın amacı, Sınıf II kapanış bozukluğuna sahip hastada alt çeneye uygulanan bir apacey yardımıyla sürdürülen gömülü üst santral dişlere yönelik tedavi sürecinin ilerleyen dönemlerinde ulaşılan sonuçların paylaşılmasıdır. Vakada kullanılan apaceyin tanıtımı ilk kez 3 yıl önce, 2021 tarihli 17. TOD Sanal Sempozyumu'nda gerçekleştirilmiştir.

**OLGU:** "Gömülü diş" şikâyetiyle başvuran ve tedaviye başlama yaşı 16 yıl 9 ay olan kadın hastanın başlangıç profili konvektir ve molar ilişkisi Sınıf II'dir. 36 numaralı dişi eksiktir. Sabit ortodontik tedavi öncesinde, horizontal konumda gömülü olduğu saptanan üst santral dişlerindeki ankiloz riski ve dolayısıyla bu dişlerin çekilme olasılıkları göz önünde bulundurularak, sadece alt çeneye yerleştirilen bir sürdürme apaceyi ile tedaviye başlanmıştır. Yaklaşık 6 ay sonra, gömülü santral dişler alveolar krette görülmeye başlayınca sabit ortodontik tedaviye geçilmiştir. Üst dental arkta 15 ve 24 numaralı dişlerin çekimiyle elde edilen boşluklar kullanılarak yapılan kanin distalizasyonu sonrasında santral dişlere yer açılmış ve dişler yüzün orta hattı ile uyumlu olacak biçimde sabit mekaniklerle sürdürülmüştür. Başlangıçta mevcut olmayan overjet ve overbite ilişkisi santral dişlerin sürmesini takiben sırasıyla 4 mm ve 2 mm olarak ölçülmüştür. Molar ve kanin bölgesinde ideal ilişkinin sağlanmasını takiben, overjetin kesici dişlerin retraksiyonu ile azaltılması planlanmaktadır.

**SONUÇ:** Sabit tedavi öncesi alınan panoramik radyografıta, sürdürülen gömülü santral dişlerde kısa kök boyu saptanmıştır. Dişlerin mobilitesi kabul edilebilir düzeydedir. Başlangıçtaki horizontal konumlanma nedeniyle radyografıta belirlenemeyen bu kök boyu kısalığı, dişlerin doğal kök yapısının kısalığıyla ilişkilendirilebileceği gibi, normal uzunluktaki köklerin sürdürme işlemi sırasında rezorbe olmasıyla da açıklanabilir.

Sonuç olarak, hastamızın sürdürme apaceyi ile hareketlendirilen gömülü santral dişlerinin -kısa kök boyunun getirdiği risklere rağmen- hafif kuvvetler uygulanarak dental arktaki yerini sorunsuzca alması sağlanmıştır.



XIX. Uluslararası Türk Ortodonti Derneği Kongresi

Herkes için Dijital Ortodonti  
Klinik Uygulamalarda İpuçları ve Yenilikler

XIX<sup>th</sup> International Congress of Turkish Orthodontic Society

Digital Orthodontics For Everyone  
Tips & Trends in Clinical Practice

02-06 Kasım / November 2024

Susesi Luxury Resort, Belek-Antalya



PB195

## FOLLOW-UP OF IMPACTED UPPER CENTRAL TEETH ERUPTED USING AN APPLIANCE ON THE LOWER JAW: CASE REPORT

Güray Gürler, Funda Gülay Kadioğlu

Cukurova University Faculty of Dentistry

**AIM:** The aim of this study is to share the results from treating impacted upper central teeth using an appliance applied to the lower jaw in a patient with Class II malocclusion. The appliance used in the case was first introduced three years ago at the 17th TOD Virtual Symposium in 2021.

**CASE:** A female patient, who presented with a complaint of “impacted tooth” and started treatment at the age of 16 years and 9 months, had a convex initial profile and a Class II molar relationship. She was missing tooth number 36. Horizontal impaction of the upper central teeth and ankylosis risk led to starting treatment with a retention appliance on the lower jaw. Six months later, as the impacted central teeth emerged on the alveolar crest, fixed orthodontic treatment began. Spaces were created in the upper dental arch by extracting teeth numbers 15 and 24. The central teeth had erupted in alignment with the facial midline using fixed mechanics. The overjet and overbite relationships, which were not present initially, were measured as 4 mm and 2 mm, respectively, following the eruption of the central teeth. After achieving ideal relationships in the molar and canine regions, it is planned to reduce the overjet by retracting the incisors.

**RESULT:** Panoramic radiographs before fixed treatment revealed short root lengths in the erupted central teeth. The teeth’s mobility was acceptable. This short root length, which could not be determined in the initial horizontal positioning, can be explained either by the natural short root structure of the teeth or by the resorption of normally long roots during the eruption process.

As a result, despite the short root length risks, the impacted central teeth were successfully positioned in the dental arch using mild forces.



PB196

## BİLATERAL DUDAK DAMAK YARIĞI ANOMALİSİ VE NOSTRİL UYGULAMASI İLE NAZAL ŞEKİLLEN- DİRME: OLGU SUNUMU

Tuğçe Turan, Kamile Keskin Oruç, Seher Gündüz Arslan

Dicle Üniversitesi Diş Hekimliği Fakültesi

**AMAÇ:** Bu sunum bilateral dudak ve alveol yarığına sahip yenidoğanın primer dudak ameliyatı öncesi bu-  
run kıkırdaklarının pediatrik nostril ile şekillendirme tedavisini sunmayı amaçlamaktadır.

### OLGU SUNUMU

Birey: Nazal şekillendirme tedavisi için yönlendirilen bilateral dudak ve alveol yarığına sahip 14 günlük erkek bebeğin boyu 46 cm, kilosu 3150 gr ölçülmüştür. Ebeveynlerinin akraba evliliği yaptığı, bebeğin ailenin 5. çocuğu olduğu öğrenilmiştir. Sistemik açıdan patolojik bir durum rapor edilmemiştir. Klinik muayenede sert ve yumuşak damak normal anatomik yapıda ancak premaksiller bölgede bilateral, insiziv papilden burun tabanına uzanan, sağ alveolar segmentte 5 mm sol alveolar segmentte 4 mm prealveolar yarık izlenmiştir. Nazal bölgede, sol tarafta daha belirgin şekilde, alar kıkırdakların ve kolumellanın deplase olduğu iki burun deliğinin yeterli açıklıkta olmadığı gözlenmiştir.

Yöntem: Hastanın kliniğe başvurduğu seanstan itibaren silikon esaslı tıbbi amaçlı pediatrik nostril uygu-  
lamasına karar verilmiştir. Uygun nostril 1'den 6'ya kadar nostril büyüklüklerini içeren pediatrik nostril skal-  
ası kullanılarak temin edilmiştir. Prolabium ve lateral dudak segmentlerini kapsayan horizontal dudak bant-  
lama yapıldıktan sonra nostril kısaltılarak burun içerisine yerleştirilip, medikal bantlar ile yanağa fiksasyonu  
yapılmıştır. Subnasale bölgeden burun kemerine uzanan vertikal bantlama ile nostril kolumella bölgesinden  
desteklenmiştir. Burun içi oluşabilecek irritasyonlar için aftöz jel; medikal bantların oluşturabileceği tahrişler  
için nemlendirici-onarıcı pediatrik losyon önerilmiştir. Hasta yakınlarına tedavinin hedefi anlatılmış, uygu-  
lama için eğitim verilmiş ve Habermann biberon ile beslenme önerilmiştir. Hasta ilk 1 ay 1 haftalık aralıkla,  
primer dudak operasyonuna kadar (3 ay 15 gün) aylık olarak kontrole çağırılmıştır.

**BULGULAR:** Hastanın 11 hafta süren tedavisi sonucunda yumuşak doku yarık segmentleri yaklaştırılmış,  
horizontal bantlamanın etkisiyle premaksiller segment retrakte edilmiştir. Alar kıkırdaklar şekillendirilerek  
anatomik konumuna getirilmiştir. Burun delikleri şekillendirilip columella dikleştirilerek hasta primer dudak  
operasyonuna yönlendirilmiştir. Primer dudak operasyonunun hemen öncesinde bir büyük boy nostrile  
geçilmiş, operasyon sonrasında kullanıma devam edilmiştir.

**SONUÇ:** Dudak damak yarığı anomalisine sahip yenidoğan bebeklerde primer dudak operasyonu öncesi  
nostril uygulaması başarılı sonuçlar vermektedir.



PB196

## BILATERAL CLEFT LIP AND PALATE ANOMALY AND NASAL REMODELLING WITH NOSTRIL APPLICATION: CASE REPORT

Tuğçe Turan, Kamile Keskin Oruç, Seher Gündüz Arslan

Dicle University Faculty of Dentistry

**Aim:** This presentation discusses the treatment of nasal cartilage in a newborn with a bilateral cleft lip and alveolar cleft before primary lip surgery using a pediatric nostril device.

### Case Report:

**Patient:** A 14-day-old male infant, the fifth child of consanguineous parents, was referred for nasal shaping. He measured 46 cm and weighed 3150 g. Clinical examination showed normal hard and soft palate anatomy but revealed bilateral prealveolar clefts extending from the incisive papilla to the base of the nose: 5 mm on the right and 4 mm on the left alveolar segment. The alar cartilages and columella were displaced, and the nostrils were not sufficiently clear, particularly on the left side.

**Method:** From admission, a silicone-based pediatric nostril was chosen. The appropriate size was selected using a pediatric nostril scale. After horizontal lip taping, the nostril was shortened, inserted into the nose, and fixed to the cheek with medical tapes. A vertical band supported the nostril at the columella. Aphthous gel and moisturizing lotion were recommended for possible irritations. The treatment goal was explained to the patient's relatives, and training was provided. The patient was monitored weekly for the first month and then monthly until the primary lip operation at 3.5 months.

**Results:** After 11 weeks, the soft tissue cleft segments were approximated, and the premaxillary segment retracted due to horizontal banding. The alar cartilages were shaped and brought into an anatomical position. The nostrils were defined, and the columella was erected. The patient was directed to the primary lip operation and continued using the nostril post-operatively.

**Conclusions:** In infants with cleft lip and palate anomalies, the application of a pediatric nostril before primary lip surgery yields successful outcomes.



PB197

## İSKELETSEL SINIF III MALOKLÜZYONUN YÜZ MASKESİ İLE TEDAVİSİNİN DEĞERLENDİRİLMESİ: VAKA RAPORU

Yılmaz Erel, Gülden Karabiber

Marmara Üniversitesi Diş Hekimliği Fakültesi, Ortodonti Ana Bilim Dalı, İstanbul

**Amaç:** Bu vaka raporunun amacı, sınıf III maloklüzyona sahip bir hastanın yüz maskesi ile tedavisi ve tedavi sonunda meydana gelen iskeletsel ve dental değişiklikleri değerlendirmektir.

**Gereç-Yöntem:** 9 yıl 1 ay kronolojik yaş ve vertebral maturasyon aşaması CS 2 olan kadın hasta kliniğimize üst çene geriliği şikayetiyle başvurmuştur. Hastanın intraoral muayenesinde -2.8 mm overjet ve 4.6 mm overbite ölçülmüştür. Lateral sefalometrik değerlendirmesinde iskeletsel olarak sınıf III maloklüzyona sahip olan ve maksiller genişletme ihtiyacı olan hastaya öncelikle hızlı maksiller genişletme protokolü uygulanmıştır. Akrilik cap hyrax apareyi 10 gün boyunca günde 2 kez (2x0.25 mm) aktive edilerek yeterli maksiller genişlik elde edilmiştir. Maksiller genişletme tamamlandıktan sonra hastaya yüz maskesi uygulanmıştır. Yüz maskesi 8 ay boyunca, günde 14-16 saat kullanılmıştır. Tedavi sonrası, hastaya ait başlangıç ve bitim sefalometrik radyografiler karşılaştırılmış ve şu veriler değerlendirilmiştir: SNA, SNB, ANB, Wits, Overjet, Overbite, I-SN, IMPA, N per A, Skeletal profile, Total profile, Inner angles, Jarabak ratio

**Bulgular:** Tedavi öncesi ve sonrası hastaya ait sefalometrik değerler arasındaki farklar şu şekilde ölçülmüştür:

Overjet: +5.9 mm, Overbite: -1.2 mm, I-SN: +2°, IMPA: -2°

SNA: +2°, SNB: -3°, ANB: +5, Wits: +5.2 mm, N per A: +1.1 mm, FMA: +4°, Total profile: +3°, Inner angles: +4.2°, ANS-Me/NMe: 1.1, Maxiller height: 2°, Skeletal profile: +8° Jarabak ratio: %-1.8

**Sonuç:** Hastaya yüz maskesi ile yapılan tedavinin sonucunda, SNA değeri 78° den 80° e yükselmiştir, SNB değeri 83° den 80° edüşmüştür. Hastanın var olan negatif overjeti -2.8 mm'den +3.1 mm overjet oluşturulmuştur. Aynı zamanda üst keser açısı (I-SN) artmış, alt keser açısı (IMPA) azalmıştır. Vertikal yön değerlendirmesinde ise hastanın vertikal yön boyutunun arttığı tespit edilmiştir.

**Anahtar Kelimeler:** Yüz Maskesi, akrilik cap hyrax, sınıf 3 maloklüzyon



PB197

## EVALUATION OF THE TREATMENT OF A PATIENT WITH SKELETAL CLASS III “MALOCCLUSION WITH FACE MASK: A CASE REPORT

Yılmaz Erel, Gülden Karabiber

Marmara University Faculty of Dentistry, Department of Orthodontics ,Istanbul

**Objective:** The aim of this case report is to evaluate the treatment of a patient with class III malocclusion with a face mask and the skeletal and dental changes that occurred at the end of the treatment.

**Materials and Methods :** A 9-year-old female patient with CS 2 vertebral maturation stage presented with maxillary retrusion. An intraoral examination showed -2.8 mm overjet and 4.6 mm overbite. Lateral cephalometric evaluation indicated skeletal Class III malocclusion requiring maxillary expansion. A rapid maxillary expansion protocol was applied using an acrylic cap hyrax appliance, activated twice daily (2x0.25 mm) for 10 days. After achieving sufficient expansion, a face mask was used for 14-16 hours a day for 8 months. Initial and final cephalometric radiographs were superimposed to evaluate changes in SNA, SNB, ANB, Wits, Overjet, Overbite, I-SN, IMPA, N per A, Skeletal profile, Total profile, Inner angles, and Jarabak ratio.

**Results:** The differences between the cephalometric values of the patient before and after the treatment were measured as follows:

Overjet: +5.9 mm, Overbite: -1.2 mm, I-SN: +2°, IMPA: -2°

SNA: +2°, SNB: -3°, ANB: +5, Wits: +5.2 mm, N per A: +1.1 mm, FMA: +4°, Total profile: +3°, Inner angles: +4.2°, ANS-Me/NMe: 1.1, Maxillary height: 2°, Skeletal profile: +8° Jarabak ratio: -1.8

**Conclusion:** As a result of the treatment with a face mask, the SNA value increased from 78° to 80° and the SNB value decreased from 83° to 80°. The patient's existing negative overjet was changed from -2.8 mm to +3.1 mm overjet. At the same time, the upper incisor angle (I-SN) increased and the lower incisor angle (IMPA) decreased. In the vertical direction evaluation, it was determined that the patient's vertical direction dimension increased.



PB198

## ALT TEK KESİCİ DİŞ EKSTRAKSİYONU İLE DENTAL SINIF II SUBDİVİZYON MALOKLÜZYONU OLAN BİR HASTANIN TEDAVİSİ

Ebru Sığirtmaçoğlu, Sabahattin Bor

İnönü Üniversitesi Diş Hekimliği Fakültesi

### Amaç

Tedavinin amacı, dental Sınıf II subdivizyon kapanışı olan bir hastada mevcut çapraşıklık, orta hat sapması ve çapraz kapanışı ortadan kaldırırken ideal overjet ve overbite ilişkisinin korunmasıydı.

### Olgu

Kronolojik yaşı 17 yıl 7 ay olan bir kadın hasta, dişlerinin eğriliğinden rahatsız olduğunu belirterek tedaviye başvurdu. Klinik muayene sırasında hastada 3.5 mm overjet ve 1.4 mm overbite tespit edildi. Hastanın üst orta hattında 2.5 mm sapma bulunmaktadır. Hastanın 35 numaralı dişi lingual nonoklüzyondadır. Sefalometrik film analizine göre hastanın normal iskelet değerlerine (SNA:80° / SNB:76° / ANB:4°) ve artmış alt kesici açığı (U1-SN:102° / IMPA:96°) sahip olduğu görülmüştür. Aynı zamanda hastanın üst çenesinde 2.3 mm ve alt çenesinde 4.8 mm darlık olduğu bulunmuştur.

Hastada 32 numaralı dişin çekiminin ardından alt ve üst çenelere bonding yapıldı. Open-coil desteğiyle 35 numaralı diş için yer sağlandı ve diş arka dahil edildi. Üst çenenin sol tarafında, 2x12 mm'lik IZC vidasından destek alınarak yaklaşık 400 gr kuvvet uygulandı ve bu sayede ark distalizasyonu ile orta hat sapması düzeltildi. Ardından, 1/8 medium intermaksiller lastik desteğiyle settling aşaması tamamlandı.

### Sonuç

Üst çenede distalizasyon ile orta hat sapması düzeltildi ve alt çenede diş çekimi ile çapraşıklık giderildi. Nonoklüzyonlar düzeltildi ve üst kesici açığı ile alt kesici açığı ideale yaklaştırıldı (U1-SN: 106° / IMPA: 91°). Overjet normal aralıkta tamamlandı (overjet: 3.6 mm / overbite: 2.3 mm).

Anahtar Kelimeler: Distalizasyon, Lingual nonoklüzyon, Tek kesici diş çekimi



**PB198**

**TREATMENT OF A PATIENT WITH DENTAL CLASS II SUBDIVISION MALOCCLUSION WITH LOWER SINGLE INCISOR EXTRACTION**

**Ebru Sığirtmaçoğlu, Sabahattin Bor**

İnönü University Faculty of Dentistry

**Objective**

The aim of the treatment was to eliminate the existing crowding, midline deviation, and crossbite in a patient with a dental Class II subdivision bite while preserving the ideal overjet and overbite relationship.

**Case**

A 17-year-old female patient applied for treatment, disturbed by the crookedness of her teeth. Clinical examination revealed a 3.5 mm overjet and a 1.4 mm overbite. There was an upper midline deviation of 2.5 mm, and tooth number 35 was in lingual nonocclusion. Cephalometric analysis showed normal skeletal values (SNA: 80° / SNB: 76° / ANB: 4°) but an increased lower incisor angle (U1-SN: 102° / IMPA: 96°). Additionally, the patient had 2.3 mm of stenosis in the upper jaw and 4.8 mm in the lower jaw. After the extraction of tooth number 32, bonding was performed on both jaws. With the support of an open coil, space was created for tooth number 35, and the tooth was included in the arch. On the left side of the upper jaw, approximately 400 grams of force was applied with a 2x12 mm IZC screw, correcting the midline deviation through arch distalization. Subsequently, the settling phase was completed with the support of 1/8 medium intermaxillary elastics.

**Conclusion**

Midline deviation was corrected with distalization in the upper jaw, and crowding was eliminated with tooth extraction in the lower jaw. Non-occlusions were corrected, and the upper incisor angle and lower incisor angle were brought close to ideal (U1-SN: 106° / IMPA: 91°). Overjet was finished in the normal range (overjet: 3.6 mm / overbite: 2.3 mm).





PB199

## CHATGPT-40'NUN ORTODONTİK AĞRI SORULARINA VERDİĞİ YANITLARIN GÜVENİLİRLİK, KOLAY ANLAŞILABİLİRLİK VE ZAMAN İÇİNDEKİ DEĞİŞİM AÇISINDAN DEĞERLENDİRİLMESİ

Büşra Karadoğan, Esin Özbek Balıkçı, Furkan Dindaroğlu

Ege Üniversitesi Diş Hekimliği Fakültesi, Ortodonti Anabilim Dalı

### Amaç

Ortodontik tedavi gören hastalar, bilgi almak için sosyal medya platformları yanı sıra yapay zeka modellerini de kullanmaktadır. Bu çalışmanın amacı, OpenAI tarafından geliştirilen ChatGPT-4o modelinin, belirli zaman aralıklarında yöneltilen ortodontik ağrı ile ilgili sorulara verdiği cevapların güvenilirliğini, anlaşılabilirliğini ve zaman içindeki değişimini değerlendirmektir.

### Gereç ve Yöntem

Google Trends kullanılarak son 5 yılda dünya genelinde ortodontik ağrı ile ilgili en çok "braces pain" anahtar kelimesiyle arama yapıldığı görülmüştür. Bu anahtar kelime kullanılarak, meslekten olmayan kişiler tarafından sık sorulan sorular Google arama motorunda aranmış ve çıkan ilk 60 web sitesi değerlendirilmiştir. Tekrar eden sorular belirlenerek 13 soru, 15 günlük aralıklarla ChatGPT-4o modeline yöneltilmiştir. Cevapların güvenilirliğini değerlendirmek için DISCERN indeksi, okuma kolaylığı ve anlaşılabilirliğini değerlendirmek için "Flesch Reading Ease Score" ile "Flesch-Kincaid Grade Level" ve cevapların benzerliğini değerlendirmek için "Similarity Index" kullanılmıştır. Değerlendirmeler iki farklı araştırmacı tarafından yapılarak sonuçlar karşılaştırılmıştır. Tekrarlayan ölçümler varyans analizi kullanılarak veriler test edilmiştir.

### Bulgular

Similarity İndeksi skoru  $13.65 \pm 4.35$  ile en yüksek, DISCERN İndeksi ise  $6.79 \pm 2.18$  ile en düşük bulunmuştur. İndeksler arasındaki farklar istatistiksel olarak anlamsızdır ( $p > 0.05$ ). 13 soru bazında DISCERN İndeksi ortalaması  $9.42 \pm 2.79$ , Flesch Okuma Kolaylığı İndeksi ortalaması  $7.18 \pm 1.15$  ve Similarity İndeksi ortalaması  $11 \pm 2.96$  olarak hesaplanmıştır. ChatGPT-4o modeline belirli aralıklarla sorulan ortodonti ve ağrı ile ilgili soruların yanıtları, DISCERN indeksine göre orta düzeyde güvenilir bulunmuştur. Flesch Okuma Kolaylığı puanları zamanla düşmüş; bu da cevap metinlerinin okunmasının giderek zorlaştığını göstermektedir. Similarity İndeksi'ne göre, farklı zamanlarda sorulan soruların cevapları arasında az fark bulunmuştur.

### Sonuç

ChatGPT-4o modeli ortodontik ağrı konusunda bilgi kaynağı olarak yetersiz bulunmuştur. Sağlıkla ilgili konularda yapay zeka destekli bilgi kaynaklarının kullanımı dikkat gerektirir ve bilgi doğruluğu ile kolay anlaşılabilirliği artırmak için iyileştirmeler yapılmalıdır.



B199

## EVALUATION OF CHATGPT-4'S RESPONSES TO ORTHODONTIC PAIN QUESTIONS IN TERMS OF RELIABILITY, READABILITY AND CONSISTENCY OVER TIME

Büşra Karadoğan, Esin Özbek Balıkçı, Furkan Dindaroğlu

Ege University School of Dentistry, Department of Orthodontics

### Objective

Orthodontic patients increasingly use AI models for information. This study evaluates the reliability, readability, and consistency of ChatGPT-4o's responses to orthodontic pain questions over time.

### Materials and Methods

Using Google Trends, "braces pain" was identified as the most searched term related to orthodontic pain in the past 5 years. Frequently asked questions were searched on Google, and the first 60 websites were evaluated. Thirteen repeated questions were directed to ChatGPT-4o at 15-day intervals. The DISCERN index assessed reliability; "Flesch Reading Ease Score" and "Flesch-Kincaid Grade Level" assessed readability; and "Similarity Index" assessed consistency. Two researchers conducted evaluations, and data were tested using repeated measures variance analysis.

### Results

The Similarity Index score was highest at  $13.65 \pm 4.35$ , while the DISCERN Index was lowest at  $6.79 \pm 2.18$ . Differences between indices were statistically insignificant ( $p > 0.05$ ). For the 13 questions, the average DISCERN Index was  $9.42 \pm 2.79$ , Flesch Reading Ease Score was  $7.18 \pm 1.15$ , and Similarity Index was  $11 \pm 2.96$ . ChatGPT-4o's responses were moderately reliable per DISCERN. Flesch scores decreased over time, indicating readability declined. Similarity Index showed little difference in responses over time.

### Conclusion

ChatGPT-4o is inadequate as a reliable information source on orthodontic pain. Using AI-supported information in health requires caution, with needed improvements in accuracy and readability.



## PB200

### BÜYÜME GELİŞİMİ DEVAM EDEN İDİYOPATİK KONDİL REZORPSİYONU OLGUSUNUN NORD APAREYİ VE YÜZ MASKESİ İLE FONKSİYONEL TEDAVİSİ: VAKA SUNUMU

Cansu Gedik, Elif Şentürk, Oya Dertop Özkan, Bora Aysan, Dilara Kahraman

İstanbul Okan Üniversitesi

**AMAÇ:** İdiyopatik Kondil Rezorpsiyonu (İKR); kondilde belirgin kemik kaybı, fasiyal asimetri ve maloklüzyon ile kendini gösteren, dejeneratif temporomandibular eklem (TME) hastalığıdır. Fasiyal asimetri, büyüme gelişimi devam eden hastalarda fonksiyonel ortopedik yöntemlerle tedavi edilebilir. Bu çalışmanın amacı, sagittal ve transvers yönde iskeletsel ilişki düzeltiminin İKR'de iyileşme sağlayıp sağlamayacağını gözlemlemektir.

**GEREÇ VE YÖNTEM:** Kliniğimize eklem ağrısı ve ağız solunumu şikayetiyle başvuran 8 yaşında kadın hastaya yapılan klinik ve radyolojik muayene sonucunda; İskeletsel Sınıf II ilişkisi (bimaksiller retrognati), dental Sınıf II ilişkisi, laterognati, tek taraflı (sol) posterior çapraz kapanış ve fasiyal asimetri saptanmıştır. Geç karışık dişlenme dönemindeki hastaya iskeletsel ve dental problemlerin çözümü hedeflenerek cap splintli NORD genişletme apareyi ile birlikte yüz maskesi uygulanmıştır. Aparey, sol lingual bölgeye akrilik rampa eklenerek fonksiyonel kaydırma önlenecek ve oklüzyonu doğru fonksiyona getirecek şekilde tasarlanmıştır. Yüz maskesi öncesi genişletme protokolü olarak; 1 hafta boyunca aparey vidasının günde 2x1/4 tur açılması planlanmıştır. Devamında yüz maskesi bilateral 400 gram kuvvet uygulanarak, günde 10 saat kullanılmıştır. Yüz maskesi 12 ay, NORD apareyi ise pekiştirme dahil 18 ay boyunca kullanılmıştır.

**BULGULAR:** Tedavi öncesi ve sonrası alınan posteroanterior grafilerde altı parametre incelenmiş, bunların hepsinde iyileşme görülmüştür. Maksillada 3mm, mandibulada 9,25mm genişleme ölçülmüştür. Maksillomandibular genişlik, başlangıçta sağda 21mm, solda 17mm, tedavi sonrası sağda 16mm, solda 19mm olarak ölçülmüş normal değerlere yaklaştığı görülmüştür. Maksillomandibular orta hatta göre başlangıçta menton 7mm ve 9° sağda, tedavi sonunda 2mm ve 3° sağda ölçülmüştür. Okluzal düzlem eğimi, başlangıçta 2mm, tedavi sonunda 0,5mm ölçülmüştür. Postural simetri, başlangıçta 3°, tedavi sonrası 2° ölçülmüştür. Konik ışınli bilgisayarlı tomografide(KİBT) rezorpsiyon görülen kondilin kortikal kemik sınırları, tedavi sonrası kontrolde bütünüyle izlenmiştir. Fasiyal asimetri ve laterognati büyük oranda iyileşmiş, hastanın eklem ağrısı giderilmiştir.

**SONUÇ:** Büyüme gelişim dönemindeki hastalarda NORD apareyinin fasiyal asimetriyi büyük ölçüde çözebileceği, TME rahatsızlıklarını ve çapraz kapanışı giderebileceği, maksiller genişlemeyi sağlayabileceği görülmüştür.



XIX. Uluslararası Türk Ortodonti Derneği Kongresi

Herkes için Dijital Ortodonti  
Klinik Uygulamalarda İpuçları ve Yenilikler

XIX<sup>th</sup> International Congress of Turkish Orthodontic Society

Digital Orthodontics For Everyone  
Tips & Trends in Clinical Practice

02-06 Kasım / November 2024

Susesi Luxury Resort, Belek-Antalya



PB200

## FUNCTIONAL TREATMENT OF A PATIENT OF IDIOPATHIC CONDYLAR RESORPTION WITH NORD APPLIANCE AND FACE MASK: A CASE REPORT

Cansu Gedik, Elif Şentürk, Oya Dertop Özkan, Bora Aysan, Dilara Kahraman

İstanbul Okan University

**AIM:** Idiopathic Condylar Resorption(ICR) is a degenerative temporomandibular joint(TMJ) disorder characterized by condylar bone resorption, facial asymmetry, and malocclusion. Facial asymmetry can be improved with functional orthopedic treatment of patients in the growth and development period. This study focuses on the efficacy of sagittal and transverse skeletal improvement of an ICR patient.

**MATERIALS AND METHODS:** An 8-year-old female patient presented with complaints of TMJ and breathing disorder. Clinical and radiological examination revealed a skeletal Class II relationship (bimaxillary retrognathia), dental Class II relationship, laterognathia, unilateral posterior crossbite on the left side and facial asymmetry. It was planned to apply the NORD expansion appliance with cap splint combined with a face mask. The appliance was designed to prevent functional shift by adding acrylic ramp to the left lingual area and to restore the occlusion to the correct function. Expansion screw activated 2x1/4 turns per day for 1 week. Afterwards facemask was applied by 400 grams of force bilaterally to be used 10 hours a day for 12 months, while the NORD appliance remained for 18 months, including retention.

**RESULTS:** Pre- and post-treatment posteroanterior radiographs demonstrated improvements across all parameters. Maxillary and mandibular expansions were 3mm and 9.25mm, respectively. Maxillomandibular width improved from 21mm (right) and 17mm (left) to 16mm (right) and 19mm (left), nearing normal. Initial Menton deviation of 7mm and 9° to the right decreased to 2mm and 3° post-treatment. Occlusal plane inclination reduced from 2mm to 0.5mm. Postural symmetry improved from 3° to 2°. Post-treatment Cone Beam Computed Tomography (CBCT) revealed complete cortical bone restoration of the resorbed condyle.

**CONCLUSION:** The NORD appliance may resolve facial asymmetry, treat TMJ disorders, eliminate crossbite, and provide maxillary expansion in patients in the growth and development period.



## PB201

### 3 AYLIK, ÇİFT TARAFLI TAM PRİMER DAMAK YARIĞI HASTASININ ÖNCE KLASİK GENİŞLETME AY-GITIYLA SONRA DİJİTAL TASARLANAN ŞEKİLLENDİRME PLAĞIYLA PREOPERATİF TEDAVİSİ

Belin Altuntaş, Rabia Mükerrerem Özer, Alperen Başgöl, Huriye Çelik

Okan Üniversitesi

#### AMAÇ:

Plastik cerrahi bölümünden hastanemize yönlendirilen 3 aylık çift taraflı tam primer damak yarıklı hastanın, nazoalveoler şekillendirme için geç kalınmasına rağmen, plastik cerrahinin isteğiyle alveolar şekillendirmesi ve premaksillanın retrakte edilmesi hedeflenmiştir.

#### GEREÇ VE YÖNTEM:

Hastanın Shining ağız içi tarayıcısı ile ölçüsü dijital olarak alınmış, deneme amaçlı klasik genişletme aygıtı kullanılmıştır. Aile genişletme aygıtını çok iyi kullanmış, kabul edilebilir bir genişletme sağlanmıştır. Bunun üzerine yeniden dijital ölçüleri alınmış ve Ortho-analyzer programı ile şekillendirme plağı tasarlanmış ve FormLabs 3D yazıcısı kullanarak basılmıştır, basımın ardından sterilizasyon ve kütleme prosedürlerinden geçen şekillendirme plağı bebeğe uyumlanmak üzere hazır hale getirilmiştir. Şekillendirme plağının bu-tonları manuel olarak eklenmiştir. Şekillendirme plağı ile protrüze durumda olan premaksillanın bir miktar retrakte edilmesi sonrası hastanın ameliyata girmesine karar verilmiştir.

#### BULGULAR:

Hasta genişletme aygıtını 4 hafta, şekillendirme plağını ise 5 hafta kullanmıştır. Gerekli aktivasyonlar her hafta yapılmıştır. Hasta tedaviye başladıktan 10 hafta sonra ameliyata hazır hale geldiğinde, dijital olarak ağız içi taraması ve yüz taraması yapılmış ; ameliyat kayıtları alınmıştır. Ameliyatın ardından hasta 2 hafta sonra kontrol randevusuna gelmiş; operasyonun ardından nasal yolların ve burun tabanının şekillendirilmesi amacıyla nostril tedavi protokolü uygulanmıştır.

#### SONUÇ:

3 aylık çift taraflı tam primer damak yarıklı bebeğin klasik ve gelişmiş dijital yöntemler bir arada kullanılarak tedavisi yapılmıştır.



XIX. Uluslararası Türk Ortodonti Derneği Kongresi

Herkes için Dijital Ortodonti  
Klinik Uygulamalarda İpuçları ve Yenilikler

XIX<sup>th</sup> International Congress of Turkish Orthodontic Society

Digital Orthodontics For Everyone  
Tips & Trends in Clinical Practice

02-06 Kasım / November 2024

Susesi Luxury Resort, Belek-Antalya



PB201

## PREOPERATIVE TREATMENT OF A 3-MONTH-OLD BILATERAL COMPLETE PRIMARY CLEFT PALATE PATIENT FIRST WITH A CLASSICAL EXPANSION DEVICE AND THEN WITH A DIGITALLY DESIGNED SHAPING PLATE

Belin Altuntaş, Rabia Mükerrerem Özer, Alperen Başgöl, Huriye Çelik

Okan University

**OBJECTIVE:** Despite being late for nasoalveolar molding, the aim was to shape the alveolar ridge and retract the premaxilla of a 3-month-old patient with bilateral complete primary cleft palate, who was referred to our hospital's plastic surgery department, as per the plastic surgeon's request.

**MATERIALS AND METHODS:** The patient's intraoral measurements were digitally taken using a Shining intraoral scanner, and a traditional expansion device was used as a trial. The family effectively used the expansion device, achieving acceptable expansion. Consequently, new digital measurements were taken, and a shaping plate was designed using the Ortho-analyzer program and printed with a FormLabs 3D printer. After sterilization and curing procedures, the shaping plate was prepared for fitting. Buttons were manually added to the shaping plate. After some retraction of the protruding premaxilla with the shaping plate, the patient was deemed ready for surgery.

**RESULTS:** The patient used the expansion device for 4 weeks and the shaping plate for 5 weeks. Necessary activations were done weekly. Ten weeks after the start of treatment, when the patient was ready for surgery, digital intraoral scanning and facial scanning were performed, and surgical records were taken. Two weeks post-surgery, the patient attended a follow-up appointment; a nostril treatment protocol was applied to shape the nasal passages and the nasal base postoperatively.

**CONCLUSION:** The treatment of a 3-month-old patient with bilateral complete primary cleft palate was successfully carried out using a combination of traditional and advanced digital methods.

Anahtar Kelimeler: bilateral cleft lip palate, nostril , expansion appliance, alveolar molding appliance.



XIX. Uluslararası Türk Ortodonti Derneği Kongresi

Herkes için Dijital Ortodonti  
Klinik Uygulamalarda İpuçları ve Yenilikler

XIX<sup>th</sup> International Congress of Turkish Orthodontic Society  
Digital Orthodontics For Everyone  
Tips & Trends in Clinical Practice

02-06 Kasım / November 2024

Susesi Luxury Resort, Belek-Antalya



PB202

## SINIF II MALOKLUZYONA SAHİP HASTANIN CARRİERE APAREYİ İLE TEDAVİSİ

Gizem Mine Türksever, Tuğba Çarkacı, Buket Pala Mutlu

Karadeniz Teknik Üniversitesi

**Amaç:** Bu vaka raporunun amacı Sınıf II maloklüzyona sahip hastanın Carriere Motion apareyi ile tedavisini sunmaktır.

**Olgu:** 14 yıl 8 aylık erkek hasta kliniğimize dişlerinde çapraşıklık şikayeti ile başvurmuştur. Ekstraoral muayenede hastanın konveks bir profile sahip olduğu gözlemlenmiştir. İntraoral muayenesinde ise sınıf II kanin ve molar ilişkisi, ayrıca 12 numaralı dişin çapraz kapanışta olduğu gözlemlenmiştir. Tedavi planında hastanın maksillasına Carriere Motion apareyi uygulanması planlanmıştır. Aparey üst çeneye uygulanmış ve mandibular 7 numaralı dişlere braket yapıştırılarak essix plağı kullanılmıştır. Hasta, apareyden mandibular 7 numaralı dişlere intraoral elastik kullanmıştır. Sınıf I ilişkisi sağlandıktan sonra Carrier Motion apareyi çıkarılarak sabit tedaviye geçilmiştir.

Tedavi, bilateral sınıf I kanin ve sınıf I molar ilişkisi sağlanarak tamamlanmıştır. Toplam tedavi süresi 20 aydır. Sınıf II maloklüzyon tedavisinde Carriere Motion apareyi ile başarılı sonuçlar elde edilebilmektedir.



XIX. Uluslararası Türk Ortodonti Derneği Kongresi

Herkes için Dijital Ortodonti  
Klinik Uygulamalarda İpuçları ve Yenilikler

XIX<sup>th</sup> International Congress of Turkish Orthodontic Society

Digital Orthodontics For Everyone  
Tips & Trends in Clinical Practice

02-06 Kasım / November 2024

Susesi Luxury Resort, Belek-Antalya



PB202

## TREATMENT OF A PATIENT WITH CLASS II MALOCCLUSION USING THE CARRIERE APPLIANCE

Gizem Mine Türksever, Tuğba Çarkacı, Buket Pala Mutlu

Karadeniz Technical University

**Aim:** The purpose of this case report is to present the treatment of a patient with Class II malocclusion using the Carriere Motion appliance.

**Case:** A 14-year and 8-month-old male patient presented to our clinic with complaints of dental crowding. Extraoral examination revealed that the patient had a convex profile. Intraoral examination showed a Class II canine and molar relationship, and tooth number 12 was observed to be in crossbite. The treatment plan included the application of the Carriere Motion appliance to the patient's maxilla. The appliance was applied to the upper jaw, and brackets were bonded to the mandibular 7th teeth, using an Essix retainer. The patient used intraoral elastics from the appliance to the mandibular 7th teeth. After achieving a Class I relationship, the Carriere Motion appliance was removed, and fixed treatment was initiated. The treatment was completed by achieving a bilateral Class I canine and Class I molar relationship. The total treatment duration was 20 months. Successful results can be achieved with the Carriere Motion appliance in the treatment of Class II malocclusion.





PB203

## SINIF II DİV. 1 VE DİŞETİ BİYOTİPİ İNCE OLAN HASTANIN KOMBİNE HEADGEAR VE SERBEST DİŞETİ GREFTİ KULLANILARAK YAPILAN TEDAVİSİ : VAKA SUNUMU

Alpkursad Koyuncu, Hatice Kok, **Mumine Gokyer**

Selçuk Üniversitesi

**AMAÇ:** İskeletsel sınıf II vakalar; maksiller protrüzyon, mandibular retrüzyon veya her ikisinin kombine şekilde görülebileceği anomalilerdir. Bireysel farklılıklar üzerine yapılan analizlerde hastanın tedavisi bireye göre şekillenir. Büyüme dönemindeki hastalarda büyümeyi modifiye ederek tedavi edilebilir. Bu seçenekler arasında headgearler, fonksiyonel apareyler veya her ikisinin kombinasyonu hastanın anomalisine göre kullanılabilir. Sınıf II div. 1 anomaliler de dental olarak bakıldığı zaman molarların Sınıf II ilişkide olup overjetin artmış olduğu vakalardır. Dişeti biyotipi ise ince olduğu zaman ortodontik sabit tedavide tedaviyi sınırlandıran etkenlerden birisidir. Bu gibi durumlarda periodontoloji bölümü ile eşzamanlı çalışılıp tedavi süreci olumlu yönde etkilenir.

**GEREÇ VE YÖNTEM:** Kronolojik yaşı 14 yıl 2 ay olan hasta üst keser dişlerinin önde olması ve dudaklarını kapatamama şikayetiyle kliniğimize başvurmuştur. Hastadan yapılan klinik ve radyolojik değerlendirmeler sonucu SNA: 86.3°, SNB: 80.4°, ANB: 5.8°, SNGoMe: 33.2°, FMA: 28.6°, U1 to SN: 115.0°, IMPA: 94.4°, Nazolabial açısı: 89.8° olarak, overjet 7 mm, overbite ise 0.9 mm olarak bulunmuştur. Dişeti biyotipinin ise özellikle alt ön bölgede oldukça ince olduğu gözlemlenmiştir.

**BULGULAR:** Hastanın üst çenesinin önde konumlanması nedeniyle büyüme paterni de göz önünde bulundurularak kombine headgear ile iskeletsel ve dental olarak tedavisine başlanmıştır. Hastanın headgear tedavisi sonucunda sabit tedavisine başlanmıştır. 16x22 NiTi tel aşamasına geçildiğinde hasta periodontoloji bölümü ile konsülte edilmiştir. Periodontal değerlendirme sonucu alt anterior bölge için serbest dişeti grefti uygulaması yapılmasına karar verilmiştir.

**SONUÇ:** Hastanın büyüme aşaması gözönünde bulundurulduğunda iskeletsel ve dental olarak tedavisi için kombine headgear ve sabit tedavi ile tedavisi sürerken tedavi prognozunu iyileştirmek için serbest dişeti grefti uygulanarak dişlerin sağlığı korunmaya çalışılmıştır.



## PB203

### TREATMENT OF CLASS II DIV. 1 PATIENT WITH THIN GUM BIOTYPE USING COMBINED HEADGEAR AND FREE GINGIVAL GRAFT: CASE REPORT

Alpkursad Koyuncu, Hatice Kok, **Mumine Gokyer**

Selcuk University

**AIM:** Skeletal class II cases; These are anomalies in which maxillary protrusion, mandibular retrusion or a combination of both may occur. In analyzes made on individual differences, the patient's treatment is shaped according to the individual. In growing patients, it can be treated by modifying growth. Among these options, headgears, functional appliances, or a combination of both can be used depending on the patient's anomaly. Class II div. 1 anomalies, when viewed dentally, are cases in which the molars are in Class II relationship and the overjet is increased. Gingival biotype is one of the factors that limit treatment in orthodontic fixed treatment when it is thin. In such cases, working simultaneously with the periodontology department will positively affect the treatment process.

**MATERIALS AND METHODS:** The patient, whose chronological age was 14 years and 2 months, applied to our clinic with the complaint of his upper incisors being forward and his inability to close his lips. As a result of clinical and radiological evaluations made on the patient, SNA: 86.3°, SNB: 80.4°, ANB: 5.8°, SNGoMe: 33.2°, FMA: 28.6°, U1 toSN: 115.0°, IMPA: 94.4°, Nasolabial angle: 89.8°, overjet 7 mm and overbite 0.9 mm. It was observed that the gingival biotype was quite thin, especially in the lower front region.

**RESULTS:** Since the patient's upper jaw was positioned forward, skeletal and dental treatment was started with a combined headgear, taking into account the growth pattern. As a result of the patient's headgear treatment, fixed treatment was started. When the 16x22 NiTi wire stage was reached, the patient was consulted with the periodontology department. As a result of periodontal evaluation, it was decided to apply free gingival graft for the lower anterior region.

**CONCLUSION:** Considering the growth stage of the patient, the health of the teeth was tried to be preserved by applying free gingival graft to improve the treatment prognosis while the patient was treated with combined headgear and fixed treatment for skeletal and dental treatment.



XIX. Uluslararası Türk Ortodonti Derneği Kongresi

Herkes için Dijital Ortodonti  
Klinik Uygulamalarda İpuçları ve Yenilikler

XIX<sup>th</sup> International Congress of Turkish Orthodontic Society  
Digital Orthodontics For Everyone  
Tips & Trends in Clinical Practice

02-06 Kasım / November 2024

Susesi Luxury Resort, Belek-Antalya



PB204

## ÜST ÇENEDE KAMA LATERAL VE KANİN DİŞ TRANSPOZİSYONU GÖSTEREN BİR VAKANIN ORTODONTİK TEDAVİ YAKLAŞIMI: OLGU SUNUMU

Sanan Hajiyev, Abdulsamet Ayyildiz

Bolu Abant İzzet Baysal Üniversitesi Diş Hekimliği Fakültesi

**AMAÇ:** Bu vaka raporunda; üst çenede kama lateral ile kanin dişin transpozisyonunun minivida ve open-coil yardımı ile tedavisi sunulmuştur.

**GEREÇ-YÖNTEM:** 15 yaşında kadın hastanın klinik muayenesinde Sınıf II subdivizyon molar ilişki, 2.3 mm overjet, 2.1 mm overbite, 12 ve 13 numaralı dişlerde tam transpozisyon ve üst orta hatta 1.5 mm sola sapma tespit edilmiştir. Dengeli bir profile sahip olan hastada transpozisyonun düzeltilmesi ve lateral dişlerin restore edilmesine karar verilmiştir. Lateral dişin mezializasyonu için open-coil, kanin dişin distalizasyonu için palatine yapılan minivida kullanılmıştır. Tedavi bitiminde transpozisyon düzeltilmiş, sınıf I dişsel ilişki sağlanmış, kama lateraller restorasyon için yönlendirilmiştir.

**SONUÇ:** Lateral ve kanin dişlerin transpozisyonu düzeltilmiş sınıf I dişsel ilişki sağlanmıştır. Tedavi 33 ay sürmüştür.



XIX. Uluslararası Türk Ortodonti Derneği Kongresi

Herkes için Dijital Ortodonti  
Klinik Uygulamalarda İpuçları ve Yenilikler

XIX<sup>th</sup> International Congress of Turkish Orthodontic Society

Digital Orthodontics For Everyone  
Tips & Trends in Clinical Practice

02-06 Kasım / November 2024

Susesi Luxury Resort, Belek-Antalya



PB204

## ORTHODONTIC TREATMENT APPROACH OF MAXILLARY WEDGE-SHAPED LATERAL-CANINE TRANSPOSITION: A CASE REPORT

Sanan Hajiyev, Abdulsamet Ayyildiz

Bolu Abant İzzet Baysal University Dentistry Department

**Objective:** In this case report; The treatment of the transposition of the maxillary wedge-shaped lateral and canine tooth with the help of TAD and open-coil is presented.

**Case:** Fifteen years old female patient, clinical examination showed the Class II Subdivision molar relationship, 2.3 mm overjet, 2.1 mm overbite, complete transposition of right upper lateral and canine, 1.5 mm upper midline shift to the left. The patient had a harmonious profile and correction of transposition and restoration of wedge-shaped lateral teeth were planned. Open-coil was used for mesialization of the lateral tooth, and a palatal miniscrew was used for distalization of the canine tooth. At the end of the treatment, the transposition was corrected, class I dental relationship was achieved, and the wedge-shaped lateral teeth were directed for restoration.

**Conclusion:** Transposition of lateral and canine teeth was corrected successfully and class I occlusion was achieved. The treatment was completed 33 months.



PB206

## GÖMÜLÜ MAKSİLLER KANİN DİŞİN SABİT MEKANİKLER İLE SÜRDÜRÜLMESİ: OLGU RAPORU

Pelin Acar Ulutaş, Şeyma Elişen

Altınbaş Üniversitesi Diş Hekimliği Fakültesi

**Amaç:** Bu vaka raporunun amacı tek taraflı, palatinalde gömülü kanin dişin üç boyutlu görüntüleme yöntemleriyle değerlendirilmesini takiben estetik, fonksiyon ve fonasyonun sağlanması hedefiyle ağız içine sürdürülmesinin ve ortodontik tedavi sonucunun sunulmasıdır.

**Gereç ve Yöntem:** Kronolojik yaşı 17 yıl 1 ay olan kadın hasta kliniğimize gömülü diş şikayetiyle başvurmuştur. Klinik muayenede persiste süt dişi ile 23 numaralı dişinin gömülü olduğu, sağ ve sol Sınıf II ilişki tespit edilmiştir. Sefalometrik değerlendirmede maksiller prognatiye bağlı iskeletsel sınıf II maloklüzyon (SNA: 85,4°; ANB: 6,4°) belirlenmiştir. Konik ışıklı bilgisayarlı tomografi incelemelerinde, gömülü dişin 22 ve 63 numaralı diş ile ilişkisi tespit edilmiştir. Üst sol bölgede 2 mm yer darlığı ile üst orta hattın 1 mm sağda olması göz önünde bulundurularak gömülü dişe yer elde etmek amacıyla 24 numaralı dişin çekimi planlanmıştır. Dişlerin seviyelenmesi tamamlanarak 17x25 çelik tele geçilmiştir. Gömülü kaninin üzerinin açılmasını takiben, üst birinci molarlara sabitlenmiş transpalatal ark koluna kanin dişten elastik zincir yardımıyla distale alınması ve lateral dişten uzaklaştırılması sağlanmıştır. Ardından 0.016" paslanmaz çelik telden bükülen balista arki ile diş arka almak üzere kuvvet uygulamasına başlanmıştır. Arka yeterince yaklaştığında direkt olarak lasso bağlama yapılarak kanin diş yerine alınmıştır.

**Bulgular:** Gömülü kanin dişin 3 ay içerisinde oklüzal düzlem seviyesine doğru hareketi sağlanmıştır. 30 ay süren ortodontik tedavi sonucunda stabil oklüzyon sağlanmıştır.

**Sonuç:** Doğru teşhis ve tedavi planlaması, gömülü kanin tedavisinde başarının anahtarıdır. Yöntem seçiminde, gömülü kaninin çevresindeki yapılarla ilişkisi, konumu ve açısı dikkatlice değerlendirilmelidir.



## PB206

### RETENTION OF IMPACTED MAXILLARY CANINE WITH FIXED APPLIANCES: CASE REPORT

Pelin Acar Ulutaş, Şeyma Elişen

Altınbaş University Faculty of Dentistry

**Aim:** The purpose of this case report is to present the outcome of the fixed treatment involving the placement of the unilateral palatally impacted canine tooth in the oral cavity, following its evaluation using three-dimensional imaging techniques, with the goal of achieving aesthetic, functional, and phonetic rehabilitation.

**Materials and Methods:** A 17-year-old female patient presented to our clinic with complaints of an impacted tooth. Clinical examination revealed the persistence of a deciduous tooth and impaction of tooth number 23, with bilateral Class II relationships identified. Cephalometric evaluation indicated skeletal Class II malocclusion due to maxillary prognathism (SNA: 85.4°; ANB: 6.4°). Cone-beam computed tomography (CBCT) examinations confirmed the relationship of the impacted tooth with teeth number 22 and 63. Considering 2 mm crowding in the upper left area and 1 mm deviation of the midline to the right, extraction of tooth number 24 was planned to create space for the impacted tooth. After leveling the teeth, a 17x25 stainless steel wire was used. Following the exposure of the impacted canine, it was guided distally with the assistance of an elastic chain attached from the canine to a transpalatal arch anchored on the upper first molars, while being moved away from the lateral tooth. Subsequently, force application began using a 0.016" stainless steel ballistic wire loop to move the tooth distally. Once it approached sufficiently, direct lasso ligature was used to bring the canine tooth into its place.

**Findings:** The impacted canine tooth was successfully guided to the occlusal plane within 3 months. Following a 30-month treatment period, stable occlusion was achieved.

**Conclusion:** Proper diagnosis and treatment planning are the keys to success in the management of impacted canines. When selecting a method, careful consideration should be given to the relationship, position, angle of the impacted canine in relation to surrounding structures.



PB207

## TEMPOROMANDİBULAR EKLEM RAHATSIZLIĞI OLAN HASTADA SABİT ORTODONTİK TEDAVİ ÖNCESİNDE STABİLİZASYON SPLİNTİNİN ETKİLERİNİN DEĞERLENDİRİLMESİ: OLGU SUNUMU

Ahmet Yasin Aktaş, Begüm Turan

Marmara Üniversitesi Diş Hekimliği Fakültesi, Ortodonti Anabilim Dalı, İstanbul

### AMAÇ:

Bu vaka raporunun amacı, temporomandibular rahatsızlık ve ortodontik problemler ile kliniğe başvuran hastada, ortodontik tedavi öncesinde stabilizasyon splintinin tedavi sonuçlarının değerlendirilmesidir.

### OLGU:

Kliniğimize ortodontik şikayetle başvuran 17 yaşında kadın hastadan alınan anamnezde TME bölgesinde palpasyonda ağrı, ağız açma-kapatma sırasında çift taraflı klik sesi ve deviasyon, masseter ve temporal kas palpasyonunda ağrı olduğu tespit edilmiştir. Yapılan MRI incelemeleri sonucunda hastanın sağ kondil bölgesinde ileri düzeyde redüksiyonlu disk deplasmanı ve sol kondil bölgesinde ise orta düzeyde redüksiyonlu disk deplasmanı olduğu tespit edilmiştir. KIBT görüntüleri incelendiğinde ise sağ kondilde osteofit görünümü bulunurken sol kondil bölgesinde düzleşme saptanmıştır. Hastanın intraoral incelemesinde dişlerin okluzal yüzeylerinde aşınmalar ve üst çene darlığı tespit edilmiştir. Klinik ve radyografik bulgular da dikkate alınarak ortodontik tedavi öncesi ortopedik stabilite sağlanması amacıyla stabilizasyon splinti tedavisine karar verilmiştir. Tek parçalı ve üst çeneye uygulanan stabilizasyon splinti 8 ay süresince gece/gündüz kullanılmıştır. Hastanın semptomlarının geçmesini takiben yapılan muayenede hastada posterior dişlerdeki erken temaslara bağlı olarak anterior açık kapanışta ve overjet miktarında artış görülmüştür.

### BULGULAR:

Splint tedavisi sonrasında ortopedik stabilite sağlanmış olup hastanın ağrı şikayetleri kaybolmuştur. Mandibulanın saat yönünde yaptığı rotasyon sebebiyle anterior bölgede açık kapanış artmış ve sefalometrik değerlendirme sonucunda vertikal yüz yüksekliklerini gösteren değerlerde artış gözlenmiştir. Stabil kondil pozisyonu sağlanması ile overjet miktarında artış saptanmıştır. Tedavi öncesi ve sonrasında alınan KIBT görüntüleri üzerinde yapılan havayolu değerlendirmesi sonucunda havayolu hacminin de artış gösterdiği tespit edilmiştir. Tedavi öncesi havayolu hacmi 19 cm<sup>3</sup> iken tedavi sonucunda ise 29 cm<sup>3</sup> olarak ölçülmüştür. Hastanın tedavi öncesi ve sonrasında alınan MPI (Mandibular Pozisyon İndikatörü) kayıtlarında ise kondillerin glenoid fossa merkezine yerleştiği tespit edilmiş ve hastanın okluzal kaydırma miktarı minimize edilmiştir.

### SONUÇ:

Ortodontik tedavi için kliniğe başvuran hastalarda doğru bir tedavi planlaması yapabilmek için doğru tanı ve teşhis çok önemlidir. TME rahatsızlığı olan bireylerde stabilizasyon splinti ile ortopedik stabilite sağlandıktan sonra sabit ortodontik tedaviye geçilmesi, tedavi başarısını arttıracaktır.



PB207

## EVALUATION OF THE EFFECTS OF A STABILIZATION SPLINT PRIOR TO FIXED ORTHODONTIC TREATMENT IN A PATIENT WITH TEMPOROMANDIBULAR JOINT DISORDER: A CASE REPORT

Ahmet Yasin Aktaş, Begüm Turan

Marmara University Faculty of Dentistry, Department of Orthodontics, Istanbul

### PURPOSE:

The aim of this case report is to evaluate the treatment outcomes of using a stabilization splint prior to orthodontic treatment in a patient presenting to the clinic with temporomandibular joint disorder and orthodontic problems.

### CASE:

A 17-year-old female patient presented to our clinic with orthodontic complaints. Anamnesis revealed pain on palpation in the temporomandibular joint (TMJ) region, bilateral clicking sounds, and deviation during mouth opening and closing, as well as pain on palpation of the masseter and temporal muscles. MRI examinations showed advanced reductional disc displacement in the right condylar region and moderate reductional disc displacement in the left condylar region. Considering the clinical and radiographic findings, stabilization splint therapy was decided upon to achieve orthopedic stability before orthodontic treatment. A single-piece stabilization splint was applied to the upper jaw and used day and night for 8 months.

### RESULTS:

Following splint therapy, orthopedic stability was achieved, and the patient's pain complaints were resolved. Due to the mandibular rotation in a clockwise direction, the anterior open bite increased, and cephalometric evaluation showed an increase in the values indicating vertical facial heights. An increase in overjet was noted with the establishment of a stable condylar position. Three-dimensional airway evaluation on CBCT images before and after treatment revealed an increase in airway volume. The pre-treatment airway volume was 19 c.c., while post-treatment it was measured at 29 c.c. . Mandibular Position Indicator (MPI) recordings taken before and after treatment indicated that the condyles had centered within the glenoid fossa, and the amount of occlusal slide was minimized.

### CONCLUSION:

For patients presenting to the clinic for orthodontic treatment, accurate diagnosis and assessment are crucial for proper treatment planning. In individuals with TMJ disorder, achieving orthopedic stability with a stabilization splint before proceeding to fixed orthodontic treatment will enhance treatment success.





XIX. Uluslararası Türk Ortodonti Derneği Kongresi

Herkes için Dijital Ortodonti  
Klinik Uygulamalarda İpuçları ve Yenilikler

XIX<sup>th</sup> International Congress of Turkish Orthodontic Society  
Digital Orthodontics For Everyone  
Tips & Trends in Clinical Practice

02-06 Kasım / November 2024

Susesi Luxury Resort, Belek-Antalya



PB208

## ŞİDDETLİ ÇAPRAŞIKLIĞI VE SINIF II MALOKLÜZYONU OLAN HASTANIN ŞEFFAF PLAKLARLA VE İNFRAZİGOMATİK KREST VİDASI İLE TEDAVİSİ: VAKA RAPORU

Cenk Muallaoğlu, Burçin Akan

İzmir Katip Çelebi Üniversitesi

**Amaç:** Şiddetli çapraşıklık, genetik faktörler, çene ve diş uyumsuzluğu, gelişimsel anormallikler veya çevresel alışkanlıkların sonucu oluşan bir durumdur. Bu olguda Sınıf II maloklüzyonla beraber şiddetli çapraşıklık olan hastanın şeffaf plaklarla ve iskeletsel ankraj yardımıyla tedavisi sunulmaktadır.

**Olgu:** 33 yaşında kadın hasta dişlerinin görünümünden, özellikle de alt kaninlerinin eğiminden rahatsız olduğunu belirterek kliniğimize başvurmuştur. Klinik ve sefalometrik değerlendirmeler sonucunda hastanın iskeletsel sınıf I ve dental Angle sınıf II ilişkiye ve normal büyüme paternine sahip olduğu belirlenmiştir. Hastanın alt ve üst keser dişleri protrüze ve prokline olup, alt ve üst orta hattın 1 mm sağda olduğu belirlenmiştir. 16 numaralı dişin çapraz kapanışta olduğu tespit edilmiştir. Tedavide şeffaf plaklar kullanılmıştır. İnfrazigomatik krest bölgesinde 2x12 mm vidalardan ankraj alınarak alt ve üst arklarda distalizasyon sağlanmıştır. 15 numaralı diş için implant boşluğu hazırlanmıştır.

**Sonuç:** Bu olguda tespit edilen şiddetli yer darlığı, dişlerin angulasyon ve inklinasyonlarındaki problemler ile dental sınıf 2 ilişki; iskeletsel ankraj sistemlerinden destek alınarak şeffaf plaklarla tedavi edilmiş, problem listesi sonuçlandırılmıştır.



XIX. Uluslararası Türk Ortodonti Derneği Kongresi

Herkes için Dijital Ortodonti  
Klinik Uygulamalarda İpuçları ve Yenilikler

XIX<sup>th</sup> International Congress of Turkish Orthodontic Society

Digital Orthodontics For Everyone  
Tips & Trends in Clinical Practice

02-06 Kasım / November 2024

Susesi Luxury Resort, Belek-Antalya



PB208

## TREATMENT OF SEVERE CROWDING AND CLASS II MALOCCLUSION WITH CLEAR ALIGNERS AND INFRAZYGOMATIC CREST SCREWS: CASE REPORT

Cenk Muallaoğlu, Burçin Akan

İzmir Katip Celebi University

**Aim:** Severe dental crowding is a condition resulting from genetic factors, jaw and tooth discrepancies, developmental anomalies, or environmental habits. This case presents the treatment of a patient with severe crowding and Class II malocclusion using clear aligners and skeletal anchorage.

**Case:** A 33-year-old female patient presented to our clinic, expressing dissatisfaction with the appearance of her teeth, particularly the alignment of her lower canines. Clinical and cephalometric evaluations revealed a skeletal Class I and dental Angle Class II relationship with a normal growth pattern. The patient's upper and lower incisors were protruded and proclined, and there was a 1 mm deviation of the midline to the right. Tooth 16 was found to be in crossbite. Clear aligners were used for the treatment. Distalization of the upper and lower arches was achieved using 2x12 mm screws for anchorage in the infrazygomatic crest region. An implant site was prepared for tooth 15.

**Conclusion:** In this case, severe crowding, problems with the angulation and inclination of the teeth, and a dental Class II relationship were addressed and resolved using clear aligners with the support of skeletal anchorage systems.



XIX. Uluslararası Türk Ortodonti Derneği Kongresi

Herkes için Dijital Ortodonti  
Klinik Uygulamalarda İpuçları ve Yenilikler

XIX<sup>th</sup> International Congress of Turkish Orthodontic Society  
Digital Orthodontics For Everyone  
Tips & Trends in Clinical Practice

02-06 Kasım / November 2024

Susesi Luxury Resort, Belek-Antalya



PB209

## İSKELETSEL SINIF 2 DİVİZYON 1 MALOKLUZYONU BULUNAN ERGEN HASTANIN MODİFİYE HERBST APAREYİYLE TEDAVİSİ

Oğuzhan Arda Yalin, Osman Barin, Yasemin Bahar Acar

Marmara Üniversitesi

**Amaç:** Bu vaka raporunun amacı alt çene geriliğine bağlı iskeletsel Sınıf 2 divizyon 1 maloklüzyona sahip büyüme atılımını tamamlamamış hastaya uygulanan modifiye Herbst apareyinin etkilerinin ve devamında uygulanan sabit ortodontik tedavinin sonuçlarının değerlendirilmesidir.

**Olgu:** Alt çene geriliği şikayetiyle kliniğimize başvuran kronolojik yaşı 13 yıl 2 ay olan kadın hastanın klinik muayenesi yapılmış ve artmış overjet, dişsel Angle Sınıf 2 divizyon 1 maloklüzyon ve konveks profil bulguları tespit edilmiştir. Hastanın sefalometrik değerlendirilmesi yapıldığında, alt çene geriliğine bağlı iskeletsel Sınıf 2 maloklüzyona (SNA: 78°, SNB: 75°, ANB: 3°) ve artmış dik yön boyutlarına (SN-GoGN: 37.5°) sahip olduğu görülmüştür. Dişsel ölçümlerde ise, UI-SN açısının 126° ve IMPA açısının 95° ile artmış olduğu tespit edilmiştir. Rölatif maksiller darlık nedeniyle ekspansiyon vidalı modifiye Herbst apareyi uygulanmıştır. Artmış alt keser açısının daha fazla artmaması adına bukkal shelf vidalar kullanılmıştır.

**Sonuç:** İskeletsel Sınıf 2 maloklüzyonu olan yetişkin hastada modifiye Herbst apareyi ile uygulanan ortodontik tedavi, alt çene geriliğinin düzelmesini ve profilin iyileştirilmesini sağlamıştır.



XIX. Uluslararası Türk Ortodonti Derneği Kongresi

Herkes için Dijital Ortodonti  
Klinik Uygulamalarda İpuçları ve Yenilikler

XIX<sup>th</sup> International Congress of Turkish Orthodontic Society

Digital Orthodontics For Everyone  
Tips & Trends in Clinical Practice

02-06 Kasım / November 2024

Susesi Luxury Resort, Belek-Antalya

PB209

## TREATMENT OF TEENAGE PATIENT WITH SKELETAL CLASS II DIVISION I MALOCCLUSION WITH A MODIFIED HERBST APPLIANCE

Oğuzhan Arda Yalin, Osman Barin, Yasemin Bahar Acar

Marmara University

**Objective:** This case report aims to evaluate the effects of the modified Herbst appliance applied to a patient with skeletal Class II division 1 malocclusion due to mandibular retrognathia who is in CS 3 vertebral maturation stage and to assess the results of the fixed orthodontic treatment applied afterward

**Case:** A 13-year and 2-month-old male patient applied to our clinic with a complaint of mandibular retrognathia. In the clinical examination increased overjet, , convex profile, and dental Angle Class II division 1 malocclusion were detected. In the cephalometric evaluation of the patient, it was observed that the patient had skeletal Class II malocclusion due to mandibular retrognathia (SNA: 78°, SNB: 75°, ANB: 3°) and increased vertical dimensions (SN-GoGN: 37.5°). Furthermore, increased upper incisor angle (UI-SN: 126°) and increased lower incisor angle (IMPA: 95°) were found. Due to the relatively narrow maxilla, a modified Herbst appliance with an expansion screw was applied. Buccal shelf screws were used to prevent the increased lower incisor angle from increasing further.

**Conclusion:** In an teenage patient with skeletal Class II malocclusion, orthodontic treatment with a modified Herbst appliance provided improvement in mandibular retrognathia, improved profile, and correction of dental malocclusion.



PB210

## ÇİFT TARAFLI DUDAK-DAMAK YARIKLI BİR BEBEĞİN NAZOALVEOLAR MOLDİNG TEDAVİSİ

Nihal FAHRZADEH<sup>1</sup> , Yasemin TUNCA<sup>2</sup> , Murat TUNCA<sup>2</sup>

<sup>1</sup>Van Yüzüncü Yıl Üniversitesi

<sup>2</sup>Kütahya Sağlık Bilimleri Üniversitesi Ağız Diş Sağlığı Uygulama ve Araştırma Merkezi

**Amaç:** Dudak- damak yarığı ile doğan bebeklerde erken müdahale çok önemlidir. Çünkü nazoalveoler şekillendirmeye, doğumdan hemen sonra başlanıldığı takdirde başarılı sonuçlar elde edilebilme olasılığı daha yüksektir. Cerrahi öncesi yapılan nazoalveoler şekillendirme, cerraha daha iyi bir operasyon sahası sağlamakla beraber hastaya da daha iyi bir estetik kazandırmaktadır. Bu olgu sunumunun amacı çift taraflı dudak damak yarığı olan bir bebeğin cerrahi öncesi ve sonrası tedavisinin sunulmasıdır.

**Gereç ve Yöntem:** Kliniğimize yönlendirilen 20 günlük erkek bebeğin klinik muayenesinde çift taraflı dudak-damak yarığı olduğu tespit edilmiştir. Bebeğin daha kabul edilebilir bir estetiğe sahip olması amacıyla tedavisine cerrahi operasyon öncesinde nazoalveolar molding (NAM) apareyi ile başlanılmıştır. Bu apareyin hazırlanabilmesi için bebekten polivinil siloksan ile ölçü alınmıştır. Akabinde Protrüze pozisyondaki premaksillanın ideal konumlandırılması amacıyla apareyin ön kısmı modifiye edilerek premaksilla, strip bantlar ile tekrar konumlandırılmaya başlanmıştır. Tedavinin ilk evresinde, haftada bir kez plağın aktive edilmesi için rutin kontroller gerçekleştirilmiştir. Bebek apareye adapte olduktan sonra aparey üzerinde yapılan müllemeler ve eklemeler ile alveol segmentleri birbirine yaklaştırılmış ve yarığın daralması sağlanmıştır. 0.8 mm'lik Titanyum Molibden alaşımli telden bükülen nasal çıkıntılar ile nasal şekillendirme gerçekleştirilmiştir. Bebeğe 18.haftada dudak operasyonu yapılmıştır.

**Bulgular:** Uygulanan tedavi ile yarık hattının genişliği, burun kanadı genişliği ve kolumelladaki deviasyon belirgin bir şekilde azaltılmıştır.

**Sonuç:** Uygulanan nazoalveolar molding ile uygun estetik ve fonksiyon sağlanmıştır.



PB210

## NASOALVEOLAR MOLDING TREATMENT OF A BABY WITH BILATERAL CLEFT LIP-PALATE

Nihal FAHRZADEH<sup>1</sup>, Yasemin TUNCA<sup>2</sup>, Murat TUNCA<sup>2</sup>

<sup>1</sup>Van Yuzuncu Yil University

<sup>2</sup>Kütahya Health Sciences University Oral and Dental Health Application and Research Center

**Purpose:** Early intervention is very important in babies born with cleft lip and palate. Because it is more likely to achieve successful results if nasoalveolar shaping is started immediately after birth. Nasoalveolar shaping performed before surgery provides the surgeon with a better operating field and also provides better aesthetics to the patient. The purpose of this case report is to present the pre- and post-surgical treatment of a baby with bilateral cleft lip and palate.

**Materials and Methods:** During the clinical examination of a 20-day-old male baby referred to our clinic, it was determined that he had bilateral cleft lip and palate. In order for the baby to have more acceptable aesthetics, his treatment was started with a nasoalveolar molding (NAM) appliance before the surgical operation. In order to prepare this apparatus, measurements were taken from the baby with polyvinyl siloxane. Subsequently, in order to ideally position the premaxilla in the protruded position, the front part of the appliance was modified and the premaxilla began to be repositioned with strip tapes. During the first phase of treatment, routine checks were performed once a week to activate the plate. After the baby adapted to the apparatus, the alveolar segments were brought closer to each other and the cleft narrowed with the additions and adjustments made on the apparatus. Nasal shaping was carried out with nasal protrusions bent from 0.8 mm Titanium Molybdenum alloy wire. The baby underwent lip surgery at the 18th week.

**Results:** With the applied treatment, the width of the cleft line, nasal wing width and deviation in the columella were significantly reduced.

**Conclusion:** Appropriate aesthetics and function are achieved with the applied nasoalveolar molding.



## PB211

### SINIF III MALOKLÜZYONUN DÜZELTİMİNDE ALTERNATİF BİR TEDAVİ YAKLAŞIMI: SEGMENTAL DİSTALİZASYON - VAKA RAPORU

Duygu Çapkın<sup>1</sup>, Begüm Şentürk<sup>2</sup>, Berza Yılmaz<sup>1</sup>

<sup>1</sup>Ortodonti Anabilim Dalı, Diş Hekimliği Fakültesi, Bezmialem Vakıf Üniversitesi, Fatih, İstanbul, Türkiye

<sup>2</sup>Ortodonti Anabilim Dalı, Sağlık Bilimleri Enstitüsü, Bezmialem Vakıf Üniversitesi, Fatih, İstanbul, Türkiye

**AMAÇ:** Bu vaka raporunda Sınıf III maloklüzyona sahip bir hastanın hızlı üst çene genişletmesi ile beraber segmental distalizasyon (Carriere® Motion™ apareyi (CMA) (Henry Schein Orthodontics, CA, ABD)) uygulanarak gerçekleştirilen kamufraj tedavisi aşamaları sunulmaktadır.

**OLGU:** İskeletsel Sınıf I (ANB:4°) ve dental Sınıf III subdivizyon maloklüzyona ve normal büyüme yönüne sahip, el-bilek filmine göre S evresindeki 11 yaşındaki kadın hasta kliniğimize başvurmuştur. Hastada anterior çapraz kapanış ve maksiller darlık mevcuttur. Tedavi öncesinde overjet -1 mm, overbite 1 mm ölçülmüştür. Üst keserler normal konum ve açıda (U1-SN:102°), alt keserler protrüze ve normal açıdadır (L1-NB:6.9mm). 35 numaralı diş gömülü, 53 ve 63 numaralı dişler persiste durumdadır. Mandibulada lingual ark mevcuttur.

Hastaya McNamara tipi akrilik cap RME apareyi uyumlanmış, simante edilmiş, ekspansiyon başlatılmıştır. 13 günlük ekspansiyonun ardından alt çenede uygun boyuttaki CMA apareyi kanin ve 1. molar dişleri arası mesafe özel cetvel ile ölçülerek yapıştırılmıştır. Karşıt arkta birinci büyük azılar hizasına eklenmiş hooklar yardımı ile Force 1 (1/4", 6 oz) elastikler kullanılmıştır. Sagittal dental ilişki 5 ayda düzelmiştir ve alt- üst çenedeki aygıtlar aynı seansta çıkartılmıştır. RME apareyinin sökülmesinin ardından uzun kollu TPA ile retansiyona devam edilmiştir ve üst braketleme yapılmıştır. CMA apareyinin çıkarılmasını takiben alt dişlere braketleme yapılmıştır.

**BULGULAR:** Dental Sınıf III subdivizyon maloklüzyon, segmental distalizasyon ile düzeltilmiştir ve toplam tedavi 20 ay sürmüştür. Üst keserlerde hafif proklinasyon ve protrüzyon, alt keserlerde retroklinasyon ve retrüzyon görülmüş, vertikal boyutlarda hafif artış, alt ve üst dudaklarda protrüzyon ve mentolabial sulkusta derinleşme ile daha estetik bir profil elde edilmiştir.

**SONUÇ:** CMA, RME ile birlikte uygulandığında sagittal dental ilişkiyi düzeltmede etkili olmuştur. Söküm sonrası 1 yıllık takipte dental ilişkideki ve yumuşak dokulardaki olumlu sonuçların korunduğu izlenmiştir.



## PB211

### ALTERNATIVE TREATMENT APPROACH IN THE CORRECTION OF CLASS III MALOCCLUSION: SEGMENTAL DISTALIZATION - A CASE REPORT

Duygu Çapkın<sup>1</sup>, Begüm Şentürk<sup>2</sup>, Berza Yılmaz<sup>1</sup>

<sup>1</sup>Orthodontics Department, Faculty of Dentistry, Bezmialem Vakıf University, Fatih, İstanbul, Türkiye

<sup>2</sup>Department of Orthodontics, Institute of Health Sciences, Bezmialem Vakıf University, Fatih, İstanbul, Türkiye

**AIM:** The phases of camouflage therapy for a patient with Class III malocclusion are described in this case study. The patient received rapid maxillary expansion and segmental distalization using the Carriere® Motion™ Appliance (CMA) (Henry Schein Orthodontics, CA, USA).

**CASE PRESENTATION:** An 11-year-old female patient presented with skeletal Class I (ANB:4°) and dental Class III subdivision malocclusion (Overjet: -1 mm, Overbite: 1 mm, Hand-wrist: S stage) and normal growth pattern. The patient had also maxillary transversal deficiency. Upper incisors were normally positioned and inclined (U1-SN:102°), lower incisors were protruded and normally inclined (L1-NB: 6.9 mm). #35 was impacted, #53 and #63 were persistent.

A McNamara-type acrylic cap RME appliance was adapted and cemented. After 13-day of expansion, the distance between the lower canines and the first molars was measured using a special gauge. CMA appliances of the appropriate size were bonded. Force 1(1/4", 6 oz) intermaxillary elastics were used between the hooks at the level of the first molars inserted in the RME appliance and the CMA. The sagittal dental relationship corrected in 5 months and the appliances were removed in the same session. After the removal of the RME appliance, retention was continued with a long-armed TPA and upper teeth were bonded. Following the removal of the CMA appliance, lower teeth were bonded.

**RESULTS:** Dental malocclusion was corrected with segmental distalization and total treatment lasted 20 months. Mild protrusion and proclination of the upper incisors, retrusion and retroclination of the lower incisors were observed. An aesthetic profile was achieved with protrusion of the lower and upper lips and deepening of the mentolabial sulcus.

**CONCLUSION:** CMA was effective in improving the sagittal dental relationship when applied together with RME. In the 1-year follow-up, it was observed that the positive results in dental relations and soft tissues were maintained.





PB212

## DIJITAL OLARAK PLANLANMIŞ ORTOGNATİK CERRAHIYİLE HIPERDIVERJAN SINIF II İSKELET MALOKLÜZYONUN TEDAVISI-OLGU SUNUMU

Meral Gürkan<sup>1</sup>, Berza Yılmaz<sup>1</sup>, Erol Cansız<sup>2</sup>

<sup>1</sup>Bezmialem Vakıf Üniversitesi

<sup>2</sup>İstanbul Üniversitesi

### AMAÇ:

Bu olgu sunumunun amacı, vertikal yön boyutları artmış, şiddetli iskeletsel Sınıf II maloklüzyona sahip yetişkin bir hastanın ortodontik tedavi ve dijital olarak planlanmış bimaksiller ortognatik cerrahi sonrası yumuşak ve sert dokulardaki değişimlerini değerlendirmektir.

### OLGU ve METOT:

15 yaşında erkek hasta, alt çenesinin geride olması şikayetiyle başvurmuştur. Klinik ve radyografik muayenede, dental ve iskeletsel Sınıf II maloklüzyon, maksiller darlık ile konveks yumuşak doku profili ve hiperdiverjan büyüme paterni gözlenmiştir. Hastada yetersiz dudak kapanışı ve asimetric gülme hattı mevcuttur. Overjet 12mm, overbite 7mm'dir. Üst kesiciler normal eğimli, alt kesici dişler ise retroklinedir. Hastanın 35 ve 45 numaralı dişleri konjenital eksiktir. El-bilek röntgeninde büyüme ve gelişimin 9. evresinde (Ru evresi) olduğu tespit edilmiştir. Hastaya çift çene ortognatik cerrahi tedavi seçeneği sunulmuştur.

Cerrahi hazırlık aşamasında, akrilik cap tipi RME aygıtı uygulanarak günde 2 çeyrek tur olacak şekilde 10 gün boyunca vida çevrilmiştir. 6 aylık retansiyondan sonra RME aygıtı çıkartılmış ve braketleme yapılmıştır. Sabit tedavi sürecinin keser açıları ve orta hat uyumu onaylanan aşamasında, cerrahi planlama Nemoceph 3D-OS (Software Nemotec SL, Madrid, İspanya) programı kullanılarak yapılmıştır. 4mm maksiller ilerletme, maksilla anteriorunda 4mm, posteriorunda ise 2mm gömme ön görülmüştür. Mandibulada 14mm ilerletme ile saat yönünün tersine rotasyon planlanmıştır.

### BULGULAR:

Ortognatik cerrahi sonrası ANB açısında azalma ve SNB açısında önemli artış ölçülmüş olup, vertikal yön değerleri ideal normlara ulaşmıştır. Mandibular ilerletme ile hastanın hava yolu genişliğinde artma gözlenmiştir. Totalde tedavi 32 ay sürmüştür. Hastanın overjet ve overbite değerleri ideal değerlere değişmiştir.

### SONUÇ:

Vertikal boyutu artmış iskeletsel Sınıf II maloklüzyona sahip hastada dijital olarak planlanmış ortognatik cerrahiyle birlikte uygulanan ortodontik tedavinin estetik, fonksiyonel ve oklüzal açıdan olumlu sonuçlara ulaşmada etkili olduğu ve hastanın 9 aylık kontrolünde bu sonuçların korunduğu gözlenmiştir.



PB212

## DIGITALLY PLANNED ORTHOGNATHIC SURGERY FOR THE TREATMENT OF HYPERDIVERGENT CLASS II SKELETAL MALOCCLUSION-CASE REPORT

Meral Gürkan<sup>1</sup>, Berza Yılmaz<sup>1</sup>, Erol Cansız<sup>2</sup>

<sup>1</sup>Bezmialem Vakıf University

<sup>2</sup>Istanbul University

### AIM:

To evaluate the changes in soft and hard tissues of an adult patient with severe skeletal Class II malocclusion with increased vertical dimension after orthodontic treatment combined with digitally planned bimaxillary orthognathic surgery.

### CASE AND METHOD:

A 15-year-old male patient applied with the complaint of retruded lower jaw. Clinical and radiographic examination revealed dental and skeletal Class II malocclusion, maxillary constriction with a convex soft tissue profile and hyperdivergent pattern(Overjet:12mm, overbite:7mm). The patient had incompetent lips and asymmetric smile. The upper incisors were normally inclined, the lower incisors were retroclined. Teeth 35 and 45 were congenitally missing. According to the hand-wrist x-ray, he was in the 9th stage of development(Ru stage). The patient accepted the treatment plan consisting orthognathic surgery. An acrylic cap type RME device was applied, and the screw was turned 2 quarter turns per day for 10 days. After 6 months of retention, the RME device was removed, and brackets were bonded. When the incisors' inclination and midlines' alignment were approved, surgical planning was made using the Nemoceph 3D-OS(Software Nemotec SL, Madrid, Spain). 4mm maxillary advancement, maxillary impaction of 4mm in the anterior and 2mm in the posterior were planned. Counterclockwise rotation was envisaged with 14mm advancement for the mandible.

### RESULTS:

A decrease in the ANB angle and a significant increase in the SNB angle were measured. The vertical values reached ideal norms. Increase in the patient's airway width was observed with mandibular advancement. In total, the treatment lasted X month. The patient's overjet and overbite ??have changed to ideal values.

### CONCLUSION:

Orthodontic treatment applied together with digitally planned orthognathic surgery to correct the skeletal Class II malocclusion with increased vertical dimension was found effective in achieving positive results in facial aesthetics, function and occlusal relationship. These results were maintained at the patient's X-month follow-up.



PB213

## KONDİLER HİPERPLAZİYE BAĞLI ASİMETRİNİN VE İSKELETSEL SINIF III MALOKLÜZYONUN KONDİLEKTOMİ, ORTOGNATİK CERRAHİ VE ŞEFFAF PLAKLAR İLE TEDAVİSİ

Duygu Çapkin<sup>1</sup>, Beril Kaplan<sup>2</sup>, Gökmen Kurt<sup>1</sup>, Doğan Dolanmaz<sup>3</sup>

<sup>1</sup>Ortodonti Anabilim Dalı, Diş Hekimliği Fakültesi, Bezmialem Vakıf Üniversitesi, Fatih, İstanbul, Türkiye

<sup>2</sup>Ortodonti Anabilim Dalı, Sağlık Bilimleri Enstitüsü, Bezmialem Vakıf Üniversitesi, Fatih, İstanbul, Türkiye

<sup>3</sup>Ağız, Diş ve Çene Cerrahisi Anabilim Dalı, Diş Hekimliği Fakültesi, Bezmialem Vakıf Üniversitesi, Fatih, İstanbul, Türkiye

**Amaç:** Bu vaka raporunun amacı iskeletsel Sınıf III asimetriye sahip yetişkin hastanın şeffaf plaklar ile ortognatik cerrahi tedavisini sunmaktır.

**Olgu:** Yirmibir yaşındaki erkek hasta kliniğimize fasiyal asimetri şikayetiyle başvurmuştur. Klinik ve radyografik incelemeler sonucu dental ve iskeletsel Sınıf III maloklüzyon (SNA:76°, SNB:82°, ANB:-6°) tespit edilmiştir. Overjet -5 mm ve overbite 1 mm 'dir. Üst orta hat yüz ile uyumlu, alt dental orta hat ise çene ucuyla uyumlu ve yüz orta hattına göre 4 mm sola deviyedir. Üst keserler procline (U1/NA:32°), alt keserler ise protrüze (L1-NB: 4.7 mm) ve retrocline'dir (IMPA:78°). Hastaya Invisalign® ile çift çene ortognatik cerrahi hazırlığı planlanmıştır. Teşhis amaçlı alınan sintigrafi bulguları sonucu hastada sağ kondilde hiperplazi teşhisi konulmuştur. 31 plaklık ilk plak setine 7 günlük değişim protokolü ve Sınıf II elastik kullanımıyla başlanmış, 24. Plakta yapılan klinik değerlendirme sonucunda ameliyat kararı alınmıştır. Üç boyutlu Nemoceph yazılımı ile üst çenede 5 mm ilerletme, 1 mm sola paralel kaydırma ve 1 mm simetrik gömme ile 3 mm mandibular setback planlanmıştır ve sağ kondilektomi ortognatik cerrahi ile eşzamanlı planlanmıştır. Operasyondan 3 hafta önce yapılan ikinci tarama ile cerrahi sonrası kullanılacak plaklar istenmiştir. Operasyondan 4 gün sonra hasta 29 plaklık yeni hizalayıcı serisini 4 günde bir değişim protokolü ile kullanmaya başlamış, son 6 plakta 7 günde bir değişim protokolü uygulanmıştır. Toplam tedavi süresi 12 aydır.

**Bulgular:** Bimaksiller ortognatik cerrahi olan hastanın tedavi sonrası overjet 2 mm , overbite 2 mm ve keser açıları (U1/NA: 28°, IMPA: 82°) normal değerlere ulaşmıştır. Sagittal iskeletsel değerleri (SNA: 82°, SNB: 80.2° ANB: 2.1°) normalize edilmiş, asimetri düzeltilmiştir.

**Sonuç:** Şeffaf plaklar ile Sınıf III asimetri cerrahi tedavisi hastanın dental estetik ve fonksiyonunu artıran bir tedavi seçeneğidir.



## PB213

### TREATMENT OF FACIAL ASYMMETRY AND SKELETAL CLASS III MALOCCLUSION DUE TO CONDYLAR HYPERPLASIA WITH CONDYLECTOMY, ORTHOGNATHIC SURGERY AND CLEAR ALIGNERS

Duygu Çapkin<sup>1</sup>, Beril Kaplan<sup>2</sup>, Gökmen Kurt<sup>1</sup>, Doğan Dolanmaz<sup>3</sup>

<sup>1</sup>Department of Orthodontics, Faculty of Dentistry, Bezmialem Vakif University, Fatih, Istanbul, Turkey

<sup>2</sup>Department of Orthodontics, Institute of Health Sciences, Bezmialem Vakif University, Fatih, Istanbul, Turkey

<sup>3</sup>Department of Oral and Maxillofacial Surgery, Faculty of Dentistry, Bezmialem Vakif University, Fatih, Istanbul, Turkey

**Objective:** The purpose of this case report is to present the treatment of skeletal Class III asymmetry in an adult patient using clear aligners and orthognathic surgery.

**Case:** 21-year-old male patient presented to our clinic with complaints of facial asymmetry. Clinical and radiographic examinations revealed dental and skeletal Class III malocclusion (SNA: 76°, SNB: 82°, ANB: -6°). The overjet was -5 mm and overbite was 1 mm. The upper midline was on with the face, the lower dental midline was on with the chin but deviated 4 mm to the left of the facial midline.. The upper incisors were proclined (U1/NA:32°), and the lower incisors were protruded (L1-NB: 4.7 mm) and retroclined (IMPA:78°). The patient was scheduled for Invisalign® treatment with preparation for bimaxillary orthognathic surgery. Scintigraphy findings diagnosed hyperplasia in the right condyle. Treatment began with a 7-day change protocol and Class II elastics in the first set of 31 aligners; surgical decision was made after clinical evaluation at aligner 24. Using Nemoceph software, maxillary advancement of 5 mm, 1 mm leftward translation, and 3 mm mandibular setback with symmetric impaction were planned in 3D. Right condylectomy was scheduled based on preoperative scintigraphy findings. A second scan was taken 3 weeks before surgery for post-operative aligners. The patient started a new series of 29 aligners, changing every 4 days initially and then every 7 days for the last 6 aligners. The total treatment duration was 12 months.

**Results:** Following bimaxillary orthognathic surgery, the patient's post-treatment overjet (2 mm), overbite (2 mm), and incisor inclinations (U1/NA:28°, IMPA:82°) reached to normal values. Sagittal skeletal values (SNA:82°, SNB:80.2°, ANB:2.1°) were normalized, and asymmetry was corrected.

**Conclusion:** Treatment of Class III asymmetry with clear aligners and orthognathic surgery is a treatment option that enhances the dental aesthetics and function of the patient.



PB214

## ÖN AÇIK KAPANIŞA SAHİP DENTAL SINIF III MALOKLÜZYONLU HASTANIN FROG İNTRÜZYON PROTOKOLÜYLE TEDAVİSİ: VAKA RAPORU

Enes Temizkan<sup>1</sup>, Ayşenur Dindar<sup>2</sup>, Şerife Şahin<sup>1</sup>

<sup>1</sup>Bezmialem Vakıf Üniversitesi, Diş Hekimliği Fakültesi, Ortodonti Ana Bilim Dalı, Fatih, İstanbul, Türkiye

<sup>2</sup>Bezmialem Vakıf Üniversitesi, Sağlık Bilimleri Enstitüsü, Ortodonti Ana Bilim Dalı, Fatih, İstanbul, Türkiye

**Amaç:** Şeffaf plaklar kullanımı günümüzde yaygınlaşan, yapısı gereği molar intrüzyonunun dikey boyut üzerindeki kontrolü artırabileceği ve ön açık kapanış tedavisi için uygun olan bir ortodontik tedavi yöntemidir. Bu vaka raporunun amacı posterior dişlerin ekstrüzyon sonucu oluşan ön açık kapanışa sahip hastanın Frog intrüzyon (Align Technology Inc.) protokolü kullanılarak şeffaf plaklarla yapılan tedavisini sunmaktır.

**Ölgu:** İsrırma fonksiyonunu düzgün yapamama şikayeti ile kliniğimize başvuran 36 yaşındaki kadın hastanın klinik ve radyolojik bulguları; düz profil, bimaxiller retrüzyon, iskeletsel sınıf I dental sınıf III molar ilişki, SNA:77.60, SNB:77.50, ANB:0.10, U1-SN0:109, IMPA:1000, FMA:200 olarak tespit edildi. Hastada 0 mm overjet ve -4 mm overbite mevcuttu. Hastaya şeffaf plaklarla posterior intrüzyon planlandı. İlk sette toplam 54'er hizalayıcı bulunmaktaydı. İlk 10 plakta seviyeleme ve hizalama yapıldı. 10. Plaktan sonra hem alt hem üst posterior dişlerde kademeli intrüzyon uygulandı. İlk olarak 20 yaş dişlerinin intrüzyonu başlandı. Sonrasında sırasıyla 2. Molar, 1. Molar, 2. Premolar ve son olarak 1. Premolar dişin intrüzyonu sağlandı. İntrüzyonun desteklenmesi için alt-üst posterior dişlerin oklüzallerine yatay ataşmanlar planlandı. Bunun yanında 33, 43 numaralı dişlere hassas kesiler ve 16,26 numaralı dişlere yerleştirilen buton kesiler ile ilk seanstan itibaren intrüzyonun saat yönünün tersine olan etkisini minimize etmek için Sınıf III elastik (1/4 heavy) uygulandı. İlk plak seti bitimi sonrası interdijitasyonunu arttırmak amacıyla 8 plaklık bir refinement planlandı. Sağ tarafta 16,46,47 numaralı ve sol tarafta 26,36,37 numaralı dişlerde bulunan buton kesilerden üçgen elastikler kullanıldı. Retansiyon her 2 çenede sabit retainer ve essix plaklarıyla sağlandı.

**Bulgular:** Openbite düzeltildi, overjet idealize edildi. Dental süper sınıf I ilişki sağlandı. Tedavi sonunda yapılan sefalometrik analize göre SNA:770, SNB:77.70, ANB:-0.70, U1-SN:1110, IMPA:940, FMA:170 olarak bulundu. Posterior intrüzyon sonucu mandibula saat yönünün tersine yapmış olduğu otorotasyon sonucu hasta profilinde belirgin iyileşme sağlandı. Vertikal değerlerde azalma görüldü.

**Sonuç:** Açık kapanış şeffaf plaklarla posteriorda intrüzyon yapılarak başarı ile tedavi edilmektedir ve profilde ameliyatsız bir iyileşme sağlanmaktadır. Posterior intrüzyonun Frog protokolüyle yapılmasıyla hizalayıcı sayısı artsa da hareketlerin öngörülebilirliği önemli bir şekilde artmaktadır.



## PB214

### TREATMENT OF A PATIENT WITH CLASS III MALOCCLUSION AND ANTERIOR OPEN BITE USING THE FROG INTRUSION PROTOCOL: A CASE REPORT

Enes Temizkan<sup>1</sup>, Ayşenur Dindar<sup>2</sup>, Şerife Şahin<sup>1</sup>

<sup>1</sup>Bezmialem Vakıf University, Faculty of Dentistry, Departments of Orthodontics, Fatih, İstanbul, Türkiye

<sup>2</sup>Bezmialem Vakıf University, Institute of Health Sciences, Department of Orthodontics, Fatih, İstanbul, Türkiye

**Objective:** Clear aligners are increasingly used in orthodontic treatment for their ability to control vertical dimension changes, particularly for managing molar intrusion and treating anterior open bite. This case report illustrates the treatment of a 36-year-old female patient with anterior open bite resulting from posterior teeth extrusion using the Frog Intrusion protocol (Align Technology Inc.) with clear aligners.

**Case:** The patient presented with complaints of impaired biting function. Clinical and radiological assessments revealed a straight profile, bimaxillary retrusion, skeletal Class I with dental Class III molar relationship (SNA: 77.60, SNB: 77.50, ANB: 0.10, U1-SN: 1090, IMPA: 1000, FMA: 200). Initial examination showed 0 mm overjet and -4 mm overbite. Treatment objectives included posterior intrusion using clear aligners. The treatment plan comprised 54 aligners, with initial leveling and alignment in the first 10 aligners. Post the 10th aligner, gradual intrusion was initiated on both lower and upper posterior teeth, starting with the third molars, followed sequentially by the second molar, first molar, second premolar, and first premolar. Horizontal attachments were placed on the occlusal surfaces of lower and upper posterior teeth to aid intrusion. Class III elastics (1/4 heavy) were used from the beginning, with specific cuts and button attachments to counteract clockwise movement. An 8-aligner refinement phase followed to enhance interdigitation. Retention was achieved using fixed and Essix retainers.

**Findings:** Treatment successfully corrected the open bite, achieving an idealized overjet and super Class I dental relationship. Cephalometric analysis post-treatment showed improved skeletal relationships and reduced vertical measurements. (SNA: 77.0, SNB: 77.70, ANB: -0.70, U1-SN: 1110, IMPA: 940, FMA: 170)

**Conclusion:** Clear aligners, utilizing the Frog protocol, effectively treat anterior open bite through posterior intrusion, offering predictable outcomes and significant profile improvement without surgical intervention. Performing posterior intrusion with the Frog protocol increases the number of aligners, yet significantly enhances the predictability of movements.



PB215

## ERKEN KARIŞIK DİŞLENME DÖNEMİNDE GÖMÜLÜ SANTRAL DİŞİN ŞEFFAF PLAKLARLA SÜRDÜRÜLMESİ: VAKA RAPORU

Şerife Şahin<sup>1</sup>, Merve Kulaksız<sup>2</sup>

<sup>1</sup>Bezmialem Vakıf Üniversitesi, Diş Hekimliği Fakültesi, Ortodonti Anabilim Dalı, Fatih, İstanbul, Türkiye

<sup>2</sup>Bezmialem Vakıf Üniversitesi, Sağlık Bilimleri Enstitüsü, Ortodonti Anabilim Dalı, Fatih, İstanbul, Türkiye

**Amaç:** Bu vaka raporunda 9 yaşındaki erkek hastada maksiller anterior bölgedeki süpernumere diş sebebiyle gömülü kalmış sağ üst santral dişin şeffaf plaklarla sürdürülmesi anlatılmaktadır.

**Olgu ve Yöntem:** Hasta kliniğimize kesici dişinin sürmemesi sebebiyle başvurmuştur. Kronolojik yaşı 9 yıl 3 aydır. Klinik muayenede maksiller sağ santral dişinin gömülü olmasıyla birlikte konveks profil, 2 mm overjet, 4 mm overbite, sağ ve sol tarafta Sınıf I molar ilişkiye sahip olduğu görülmüştür. Sefalometrik analizde, sınıf II iskeletsel ilişki ve normal büyüme paterni gözlenmiştir (SNA: 87°, SNB: 80°, ANB: 7° FMA: 28°). Süpernumere dişler tedaviye başlamadan önce çekim için yönlendirilmiştir. Hastaya ilk aşamada 31 plaklık bir tedavi planı oluşturulmuştur. Plaklar 7 günde bir değiştirilmiştir. Bu tedavi planında üst arkta molarlar seviyesinde 2.5 mm kadar ekspansiyon ve rotasyon düzeltimi planlanarak yer kazanımı amaçlanmıştır. Alt arkta da ekspansiyonla yer elde edilip keser açıları düzenlenmiştir. Gömülü diş sürerken rezorpsiyonu önlemek için 12 numaralı dişte aksiyel düzlemde hareket planlanmamıştır. Gömülü santral dişi yer kazanımının ardından spontan erüpsiyonla sürmüştür. 23. Plakta 11 numaraya buton yerleştirilip 1/8 heavy (3.5 Oz) elastikler kullanılarak ekstrüzyonu desteklemek amaçlanmıştır. 31. Plak sonunda ek plaklar istenmiştir. Ek plaklarda üst ark için 17, altta ise 10 plak planlanmıştır. Ek plaklarda tedavi hedefi olarak arkların seviyele-nip hizalanması ve 12 numaralı dişinin aksının düzeltilmesi planlanmıştır.

**Sonuç:** Faz I tedavi sonucu 11 numaralı diş başarılı bir şekilde ağız içine sürdürülmüş, alt keser çapraşıklığı düzeltilmiş ve arklar ekspansiyon edilmiştir. Faz II tedavi ihtiyacı azaltılmış ya da ortadan kaldırmıştır. Süpernumere dişlerin neden olduğu gömülü dişlerin tedavisi, öncelikle bu dişlerin konumlarının ve çevre anatomik yapılarla ilişkilerinin dikkatlice belirlenmesini gerektirir. Uygun cerrahi müdahale ve ortodontik mekaniklerle bu dişler erken karma dentisyonda başarıyla tedavi edilebilir.



## PB215

### ERUPTION OF AN IMPACTED CENTRAL INCISOR WITH CLEAR ALIGNERS DURING EARLY MIXED DENTITION: A CASE REPORT

Şerife Şahin<sup>1</sup>, Merve Kulaksız<sup>2</sup>

<sup>1</sup>Bezmialem Vakıf University, Faculty of Dentistry, Orthodontics Department, Fatih, İstanbul, Türkiye

<sup>2</sup>Bezmialem Vakıf University, Institute of Health Sciences, Orthodontics Department, Fatih, İstanbul, Türkiye

**Aim:** This case report discusses the eruption of an impacted right maxillary central incisor in a 9-year-old male patient, caused by a supernumerary tooth, using clear aligners.

**Case and Methods:** The patient, aged 9 years and 3 months, presented with a non-erupted right maxillary central incisor. Clinical examination revealed a convex profile, 2 mm overjet, 4 mm overbite, and Class I molar relationships bilaterally. Cephalometric analysis indicated a skeletal Class II relationship and normal growth pattern (SNA: 87°, SNB: 80°, ANB: 7°, FMA: 28°). The supernumerary teeth were extracted prior to treatment. A treatment plan of 31 aligners, changed weekly, was designed to gain space through approximately 2.5 mm of expansion and rotation correction at the molar level in the upper arch. Expansion was also planned for the lower arch to align the incisors.

No axial movement was planned for tooth 12 to prevent resorption during the eruption of the impacted tooth. The impacted central incisor erupted spontaneously after space was created. At the 23rd aligner, a button was placed on tooth 11 and 1/8 heavy elastics (3.5 Oz) were used to support extrusion. After 31 aligners, additional aligners were prescribed: 17 for the upper arch and 10 for the lower arch, aiming to level and align the arches and correct the axis of tooth 12.

**Results:** Phase I treatment successfully resulted in the eruption of tooth 11, correction of the lower incisor crowding, and expansion of the arches. The need for Phase II treatment was reduced or eliminated. Successful treatment of impacted teeth due to supernumerary teeth requires careful determination of their positions and relationships with surrounding anatomical structures. With appropriate surgical intervention and orthodontic mechanics, these teeth can be effectively managed during early mixed dentition.





PB216

## İSKELETSEL SINIF 3 MALOKLÜZYONUN MSE APAREYİ VE YÜZ MASKESİ İLE TEDAVİSİ

İldem Köse, Nilüfer İrem Tunçer

Başkent Üniversitesi Ortodonti Anabilim Dalı

**Amaç:** Bu olgu sunumunun amacı, oligodonti ve dentinogenezis imperfekta nedeniyle yeterli diş desteği bulunmayan iskeletsel Sınıf 3 maloklüzyona sahip bir hastanın Mini-İmplant Destekli Maksiller Ekspansiyon (MSE) apareyi ve yüz maskesi ile tedavisini sunmaktır.

**Birey ve Yöntem:** On yıl 6 ay kronolojik yaşa sahip kız hasta kliniğimize alt çenenin önde olması ve diş eksiklikleri nedeniyle başvurmuştur. İntraoral muayenede 4.9 mm'lik anterior çapraz kapanış, çift taraflı Sınıf I molar ilişki ve 7.7 mm overbite olduğu gözlenmiştir. Sefalometrik değerlendirmede maksiller retrognati (SNA:76.8°) ve iskeletsel Sınıf 3 maloklüzyona (ANB:-5.5°) eşlik eden alt keser retroklinasyonu (IMPA:83.8°) ile dik yön boyutlarının (GoGnSN:23.3°)azaldığı izlenmiştir. Alınan anamnezde babada da iskeletsel Sınıf 3 maloklüzyon, hipodonti ve dentinogenezis imperfekta olduğu öğrenilmiştir. Hastada yeterli diş desteğinin olmaması nedeniyle ve daha iyi bir iskeletsel etki elde etmek amacıyla geleneksel diş destekli apareyler yerine iskeletsel ankraj kullanımı tercih edilmiştir. Dört adet minivida ve 1. molarlardan destek alan MSE apareyinin ön kolları süt kaninlerin distalinden bukkale doğru uzatılarak yüz maskesi uygulaması için kancalar oluşturulmuştur. Bükümleri tamamlanan aparey 1. molarlara simante edildikten sonra aparey gövdesinin etrafındaki 4 adet implant boşluğu rehber alınarak minividalar sert damağa yerleştirilmiştir. Alt çenede ise daha ileri keser retroklinasyonunu önlemek ve oklüzyonu açmak amacıyla Hawley apareyi kullanılmıştır. Bulgular: Tedavi sonunda iskelet Sınıf 1 ilişki, ideal overjet ve overbite elde edilmiştir. Hastanın fonksiyonel ve stabil bir oklüzyona kavuşması sağlanmış, orta yüz konturlarında belirgin iyileşme elde edilmiştir.

**Sonuç:** MSE apareyi ile yüz maskesi uygulaması iskeletsel Sınıf 3 vakaların tedavisinde ve özellikle yeterli diş desteği bulunmayan olgularda maksiller protraksiyon sağlamak için etkili bir alternatiftir. Bununla birlikte bu gibi vakalarda kullanılan miniplaklarla kıyaslandığında MSE apareyinin yerleştirilmesi ve uzaklaştırılması daha kolay ve komplikasyon riski düşük, hasta açısından ise daha konforludur.



PB216

## TREATMENT OF SKELETAL CLASS 3 MALOCCLUSION WITH MSE APPLIANCE AND FACEMASK

İldem Köse, Nilüfer İrem Tunçer

Baskent University Department of Orthodontics

**Aim:** The aim of this case report is to present orthodontic treatment of a patient with skeletal Class 3 malocclusion, lacking sufficient dental support due to oligodontia and dentinogenesis imperfecta, using Maxillary Skeletal Expander (MSE) and Facemask.

**Subject and Methods:** A 10-years-and-6-months-old female patient referred to our clinic with the chief complaints of prognathic mandible and multiple missing teeth. Intraoral examination revealed a 4.9 mm of negative overjet, bilateral Class I molar relationship, and 7.7 mm of overbite. Cephalometric evaluation indicated maxillary retrognathia (SNA: 76.8°), skeletal Class 3 malocclusion (ANB: -5.5°), retroclined lower incisors (IMPA: 83.8°), and reduced vertical dimensions (GoGnSN: 23.3°). It was learnt that her father also had skeletal Class 3 malocclusion, hypodontia, and dentinogenesis imperfecta. Due to insufficient dental support and the goal of achieving a better skeletal effect, skeletal anchorage was preferred over traditional tooth-supported appliances. Anchored on 4 mini-implants and the first molars, the anterior arms of the MSE appliance was extended buccally from distal of the deciduous canines to create hooks for facemask application. After the appliance was cemented, the mini-implants were placed through the implant slots around the body of the appliance. Moreover, a Hawley appliance was used in the mandible to prevent further lower incisor retroclination and to open the bite.

**Results:** At the end of the treatment, skeletal Class 1 relationship, ideal overjet and overbite relations were achieved. A functional and stable occlusion were attained with significant improvement in the midface contours.

**Conclusions:** The application of facemask with MSE appliance is an effective alternative for maxillary protraction in the treatment of skeletal Class 3 malocclusion, particularly in patients lacking sufficient dental support. Furthermore, when compared to the miniplates used in such cases, the placement and removal of the MSE appliance is easier beside being complication-free and more comfortable for the patient.



PB217

## MANDİBULAR ASİMETRİ VE İSKELETSEL SINIF III MALOKLÜZYONA SAHİP HASTANIN KAMUFLAJ TEDAVİSİ: OLGU SUNUMU

Damla Nur Uslu, Seden Akan

Yeditepe Üniversitesi

**Amaç:** Mandibular oklüzal düzlem eğimi ve mandibular prognatiye bağlı iskeletsel sınıf III maloklüzyonu olan ön çapraz kapanışa sahip bir vakanın iskeletsel ankraj üniteleri kullanılarak yapılan tedavisini sunmaktır.

**Olgu:** 14 yaşında erkek hasta kliniğimize dişlerini kapatamadığı şikayeti ile başvurmuştur. Klinik muayenesinde; konkav profil, Angle Sınıf III maloklüzyon, mandibular oklüzal seviyede eğim, asimetrik şekilde -1,2 mm overjet, ve 5,7 mm overbite ile alt orta hat ve çene ucunun 7 mm sola sapma tespit edilmiştir. Yapılan sefalometrik analizde; SNA:81,6°; SNB:85,4°; A to N -| FH:-1,2 mm; Pogonion to N -| FH:9,3 mm; ANB:-3,8°; SnGoGn:21,6°; Mx1-SN:116,8°; Mx1-NA (Deg):35,2°; IMPA:81° ve Md1-NB (Deg):11,2° bulunmuştur.

Olgunun tedavisinde sabit ortodontik tedavi ile birlikte minivdaların kullanımı ile mandibuler sol bölge dişlerinin intrüzyonu sayesinde oklüzal seviyenin düzeltimi yapılmıştır. Oklüzyon yükselticilerin yerleştirimi sonrasında üst çene seviyelenmiş, segmental sabit ortodontik mekanikleri(2x6 mekanik) ile alt ark dişleri seviyelenmiştir. Alt oklüzal düzlem düzeltiminde 33-34 ve 42-43 nolu dişler arasına yerleştirilen minivdalara (1,2mmx8mm) uygulanan çift taraflı elastik chain ile asimetrik intrüzyon mekaniği kullanılmıştır. Tedavi sonu sefalometrik analizinde; SNA:81,1 °, A to N -| FH:-0,2 mm, SNB:84,2°, Pogonion to N -| FH:7,9mm, ANB:81,1°, SnGoGn:23.4°, Mx1-SN:115,1°, Mx1-NA (Deg):34.1°, IMPA:79,5° ve Md1-NB (Deg):12,2° bulunmuştur. Hastanın toplam tedavi süresi 1 yıl 2 aydır.

**Sonuç:** Tedavi sonunda iskeletsel Sınıf III maloklüzyon iskeletsel ankraj apareylerinden de yararlanılarak başarılı bir şekilde kamufle edilmiştir. Tatmin edici yumuşak doku profili ve fonksiyonel sonuçlara ek olarak alt çene asimetrisi düzeltilmiş; alt ve üst dental orta hat, midfasiyal düzlem ile çakıştırılmıştır. Kamuflej tedavisi için iskeletsel ankraj ünitelerinin kullanımı tedavisi zor ve uzun sürecek maloklüzyonlarda hem tedavi süresinin kılalmasında hem de başarı oranının artmasında afayda sağlamaktadır.



PB217

## CAMOUFLAGE TREATMENT OF A PATIENT WITH MANDIBULAR ASYMMETRY AND SKELETAL CLASS III MALOCCLUSION: A CASE REPORT

Damla Nur Uslu, Seden Akan

Yeditepe University

**Objective:** The aim of this case report is to present the treatment of a patient with anterior crossbite, a skeletal Class III malocclusion due to mandibular occlusal plane cant and mandibular prognathia, using skeletal anchorage units.

**Case:** A male patient with age of 14 years applied to clinic with the complaint that he could not close his teeth. In clinical examination; Concave profile, Angle Class III malocclusion, mandibular occlusal cant, asymmetric overjet of -1.2 mm, and 5.7 mm overbite and deviation of the lower midline and chin tip to the left by 7 mm were detected. In the cephalometric analysis; SNA:81.6°; SNB:85.4°; A to N -| FH:-1.2mm; Pogonion to N -| FH:9.3mm; ANB:- 3.8°; SnGoGn:21.6°; Mx1-SN:1116.8°; Mx1-NA (Deg):35.2°; IMPA:81° and Md1-NB (Deg):11.2° were found.

In the treatment, occlusal cant was corrected by intrusion of the left mandibular teeth with the use of miniscrews along with fixed orthodontic treatment. After the placement of the occlusion raisers, the upper jaw was aligned-leveled and the lower teeth were aligned with segmental fixed orthodontic mechanics . In the correction of the lower occlusal plane, asymmetric intrusion mechanics was used with miniscrews (1.2mmx8mm) placed between teeth 33-34 and 42-43. In the end-of-treatment cephalometric analysis; SNA: 81,1°, A to N -| FH: :-0,2 mm, SNB:84,2°, Pogonion to N -| FH:7,9mm, ANB:-3.2°, SnGoGn:23,4°, Mx1-SN:115.1°, Mx1-NA (Deg):34.1.°, IMPA:79.5° and Md1-NB (Deg) :12.2° was found.

**Conclusion:** At the end of the treatment, skeletal Class III malocclusion was camouflaged by using skeletal anchorage appliances. In addition to satisfactory soft tissue profile and functional results, lower jaw asymmetry was corrected; The lower and upper dental midline coincide with the midfacial plane. The use of skeletal anchorage units for camouflage treatment is beneficial in treatment time.



PB218

## PIERRE ROBIN SEKANSLI HASTADA FONKSİYONEL TEDAVİ: OLGU SUNUMU

Ismayıl Malikov, Türkan Sezen Erhamza, Ebru İlhan Koçak, Alaattin Tekeli

Kırıkkale Üniversitesi Diş Hekimliği Fakültesi

**Amaç:** Bu vaka raporunun amacı, büyüme atılımı sürecindeki Pierre Robin Sekanslı bir hastada mandibular retrognatinin fonksiyonel tedavisinin sunulmasıdır.

**Gereç ve Yöntem:** Kronolojik yaşı 12 yıl 3 ay olan erkek hasta tedavi olmak amacıyla kliniğimize başvurmuştur. Hastanın medikal anamnezi sorgulanırken Pierre Robin Sekansının varlığı tespit edilmiştir. Postnatal hayatının ilk günlerinde mandibular retrognatiye bağlı olarak hastada şiddetli obstrüktif uyku apnesi görülmüş ve bu nedenle distraksiyon osteogenezisi uygulanmıştır. Yapılan ağız içi ve panoramik röntgen incelemeleri sonucunda, distraktörün yerleştirilmesi esnasında mandibular posterior süt ve daimi diş germlerinin hasar gördüğü tespit edilmiştir. İntraoral muayenede 10 mm overjet ve 7 mm overbite saptanmıştır. Sefalometrik analizde iskeletsel Sınıf II (SNA:79°, SNB=72°, ANB=7°, N Perp.-A: -2.4 mm, N Perp.-Pg: -12.8 mm), artmış üst keser açısı (U1-PP:119°) ve normal alt keser açısı (IMPA:88°) bulunmuştur. Yumuşak doku analizinde Pg'-TVL mesafesinin 15 mm olduğu gözlemlenmiştir. Daha iyi estetik sonuçlar elde etmek ve iskeletsel Sınıf II ilişkisini düzeltmek amacıyla Twinblock apareyi ile fonksiyonel tedavi kararı verilmiştir. Twinblock apareyi 12 ay kullanılmıştır.

**Bulgular:** Fonksiyonel tedavi sonrası SNA:80.2°, SNB:75°, ANB:5.2°, N Perp.-A:-3.0 mm, N Perp.-Pg: -7.3 mm değişiklikler olduğu gözlemlenmiştir. Hastanın üst keser açısı (U1-PP: 107.7°) azalmış, alt keser açısı (IMPA: 102.7°) artmıştır. Arnett yumuşak doku analizinde Pg'-TVL mesafesi 10.2 mm'e kadar düştüğü tespit edilmiştir.

**Sonuç:** Vaka raporumuzu göz önünde bulundurarak, fonksiyonel tedavinin Pierre Robin Sekanslı hastalar için etkili bir tedavi seçeneği olduğu düşünülebilir.



PB218

## FUNCTIONAL TREATMENT IN A PATIENT WITH PIERRE ROBIN SEQUENCE: CASE REPORT

Ismayıl Malikov, Türkan Sezen Erhamza, Ebru İlhan Koçak, Alaattin Tekeli

Kirikkale University Faculty of Dentistry

**Aim:** The aim of this case report is to present the functional treatment of mandibular retrognathia in a patient with Pierre Robin Sequence in the process of growth spurt.

**Material and Method:** A male patient with a chronological age of 12.3 years was admitted to our clinic for treatment. The presence of Pierre Robin Sequence was detected during the patient's medical history. During the early postnatal days, the patient had severe obstructive sleep apnoea due to mandibular retrognathia and therefore distraction osteogenesis was performed. The intraoral and panoramic X-ray examinations revealed that the mandibular posterior deciduous and permanent tooth germs were damaged during the placement of the distractor. The intraoral examination indicated an overjet of 10 mm and an overbite of 7 mm. A cephalometric analysis revealed that the patient had a skeletal Class II (SNA: 79°, SNB=72°, ANB=7°, N Perp.-A: -2.4 mm, N Perp.-Pg: -12.8 mm), with an increased upper incisor angle (U1-PP: 119°), and a normal lower incisor angle (IMPA: 88°). Soft tissue analysis revealed a Pg'-TVL distance of 15 mm. In order to achieve optimal aesthetic outcomes and to correct the skeletal Class II relationship, functional treatment with a Twinblock appliance was deemed appropriate. The Twinblock appliance was employed for a period of 12 months.

**Results:** Following functional treatment, there was a change in SNA (80.2°), SNB (75°), ANB (5.2°), N perp.-A (-3 mm) and N perp.-Pg (-7.3 mm). The angle of the upper incisor decreased (U1-PP: 112°) and that of the equine incisor increased (IMPA: 102.7°). The Arnett soft tissue analysis revealed a reduction in the Pg'-TVL distance to 10.2 mm.

**Conclusion:** In light of our case report, functional therapy can be considered an effective treatment option for patients with Pierre Robin Sequence



PB219

## TEUSCHER TÜPLÜ AKRİLİK CAP SPLİNT TİPİ RME AYGITI VE OKSİPİTAL HEADGEAR İLE ÖN AÇIK KAPANIŞIN TEDAVİSİ

Meral Duman<sup>1</sup>, Aslı Eker Davut<sup>2</sup>, Berza Yılmaz<sup>1</sup>

<sup>1</sup>Ortodonti Anabilim Dalı, Diş Hekimliği Fakültesi, Bezmialem Vakıf Üniversitesi, Fatih, İstanbul, Türkiye

<sup>2</sup>Ortodonti Anabilim Dalı, Sağlık Bilimleri Enstitüsü, Bezmialem Vakıf Üniversitesi, Fatih, İstanbul, Türkiye

**AMAÇ:** Bu vaka raporunda Sınıf II maloklüzyon ile seyreden ön açık kapanışa sahip hastanın Teuscher tüplü akrilik cap splint tipi RME aygıtı ve oksipital Headgear ile posterior intrüzyon ve distalizasyon yön-temiyle tedavisi sunulmaktadır.

**OLGU:** Dental Sınıf II maloklüzyona sahip ve ön açık kapanışı olan 15 yaşındaki erkek hasta kliniğimize başvurmuştur. Tedavi öncesinde overjet 4 mm, overbite -5 mm ölçülmüştür. Üst keserler proklinedir (U1/NA:30°), alt keserler normal inklinasyondadır (IMPA:86°). Üst çeneye Teuscher tüplü kalın bir akrilik cap splint tipi RME aygıtı simante edilmiş, genişletme sonrası oksipital Headgear ile distalizasyon ve intrüzyon kuvvetleri verilmiştir. 4 ayda, açık kapanış miktarında 5mm azalma gözlenmiştir. 5. ayın sonunda akrilik cap splint çıkarılmış, uzun kollu, dilin köküne baskı yapacak bir akrilik parçaya sahip TPA ile transversal retansiyon sağlanmıştır. Alt ve üst dişler braketlenmiş ve alt posterior dişlere oklüzal yükselticiler yapılmıştır. Kalın tellere geçildiğinde vertikal komponentli Sınıf II lastikler (3/16" 8oz) ve üçgen lastikler kullanılarak hastanın tedavisi toplam 2 yıl 3 ayda tamamlanmıştır. 6 ve 10 aylık tedavi sonrası kontrolleri yapılmıştır.

**BULGULAR:** Dental Sınıf II anterior açık kapanışa sahip hastada akrilik cap splint tipi RME aygıtı ve Headgear tedavisi ile posterior intrüzyon ve distalizasyon sağlanıp sabit tedavi sonrası Sınıf I dental ilişkiye ulaşılmıştır. Mandibulanın anterior rotasyonuna bağlı olarak N-Pog uzaklığı -6.8mm' den -3.7mm'ye yükselmiştir. Vertikal değerlerde (FMA 39>37, Mx-Mnd Açığı:37>35) bir miktar azalma gözlenmiştir. Takip kontrollerinde elde edilen oklüzal ilişkinin korunduğu gözlenmiştir.

**SONUÇ:** Ön açık kapanışı olan Sınıf II maloklüzyona sahip hastada, cerrahi tedaviye veya modifiye Kim tekniğine alternatif olarak kalın bir oklüzal yüzeye sahip akrilik cap splint tipi RME aygıtı ve oksipital Headgear'in dental ilişkiyi distalizasyonla ve posterior intrüzyona bağlı alt çenenin saat yönü tersine rotasyonla çözümlenerek başarılı bir tedavi seçeneği olduğu izlenmiştir.



## PB219

### TREATMENT OF ANTERIOR OPENBITE WITH TEUSCHER TUBED ACRYLYC CAP SPLINT RME APPLIANCE AND OCCIPITAL HEADGEAR

Meral Duman<sup>1</sup>, Aslı Eker Davut<sup>2</sup>, Berza Yılmaz<sup>1</sup>

<sup>1</sup>Orthodontics Department, Faculty of Dentistry, Bezmialem Vakif University, Fatih, İstanbul, Türkiye

<sup>2</sup>Department of Orthodontics, Institute of Health Sciences, Bezmialem Vakif University, Fatih, İstanbul, Türkiye

**AIM:** This case report presents the treatment of a patient with Class II malocclusion and anterior open bite, using posterior intrusion and distalization with an acrylic cap splint type RME appliance having Teuscher tubes and occipital headgear.

**CASE PRESENTATION:** A 15-year-old male patient with dental Class-II malocclusion and anterior open bite presented to our clinic (Overjet=4mm, overbite=-5mm). The upper incisors were proclined (U1/NA:30), and the lower incisors were normally inclined (IMPA:86°). A RME device with Teuscher tubes was cemented, and distalization and intrusion forces were given with occipital headgear following expansion. At 4 months, a 5-mm reduction in the amount of open-bite was observed. At the end of the 5th month, the appliance was removed, and transversal retention was achieved with a long armed TPA having an acrylic part to make pressure at the tongue dorsum. Fixed appliance therapy was started, and occlusal bite blocks were applied to the lower posterior teeth. Class II elastics with vertical components (3/16" 8oz) and triangular elastics were used, and the treatment was completed in a total of 2 years and 3 months. 6- and 10-months follow-up visits were performed.

**RESULTS:** Posterior intrusion and distalization were achieved with the acrylic cap splint type RME device together with a Headgear and Class-I dental relationship was achieved. N-Pog distance increased from -6.8mm to -3.7mm due to the anterior rotation of the mandible. Some decrease was observed in the vertical values (FMA:39>37, Mx-Mnd Angle:37>35). At 6- and 10month controls, it was observed that the occlusion was stable.

**CONCLUSION:** As an alternative to surgery or modified Kim technique, the acrylic cap splint type RME device and occipital headgear were effective in correcting the Class II malocclusion with anterior open bite, by distalization and counterclockwise rotation of the lower jaw due to posterior intrusion.





PB220

## MANDİBULAR ASİMETRİ VE SINIF III MALOKLÜZYONA SAHİP KONJENİTAL LATERAL EKSİKLİĞİ BULUNAN HASTANIN ORTOGNATİK CERRAHİ İLE TEDAVİSİ: VAKA RAPORU

Duygu Çapkın<sup>1</sup>, Sena Akman<sup>2</sup>, Şerife Şahin<sup>1</sup>, Doğan Dolanmaz<sup>3</sup>

<sup>1</sup>Ortodonti Anabilim Dalı, Diş Hekimliği Fakültesi, Bezmialem Vakıf Üniversitesi, Fatih, İstanbul, Türkiye

<sup>2</sup>Ortodonti Anabilim Dalı, Sağlık Bilimleri Enstitüsü, Bezmialem Vakıf Üniversitesi, Fatih, İstanbul, Türkiye

<sup>3</sup>Ağız, Diş ve Çene Cerrahisi Anabilim Dalı, Diş Hekimliği Fakültesi, Bezmialem Vakıf Üniversitesi, Fatih, İstanbul, Türkiye

**AMAÇ:** Bu vaka raporunda mandibular asimetri ve Sınıf III maloklüzyona sahip konjenital lateral eksikliği bulunan hastanın sol lateral diş çekimi ile ortognatik cerrahi hazırlığının aşamaları ve sonuçları sunulmaktadır.

**OLGU VE YÖNTEM:** İskeletsel (ANB:-5°) ve dental Sınıf III maloklüzyona sahip 21 yaşındaki kadın hasta kliniğimize alt çenesinin önde olması şikayeti ile başvurmuştu. Klinik ve radyolojik muayenesinde normal büyüme paterni, düz profil, maksiller transvers yetersizlik tespit edilmişti. Overbite 6 mm, overjet -4.5 mm idi. Sefalometrik analize göre SNA:78°, SNB:83°, ANB:-5°, SN-GoMe:28°, U1-SN:100°, IMPA:85° olarak bulundu. 12 numaralı dişi konjenital olarak eksikti. Hastamızda orta hat uyumsuzluğu ve mandibular asimetri mevcuttu. Hastanın çene ucu sol tarafa deviyeye ve alt orta hat çene ucuna göre hafifçe soldaydı. Ayrıca sagittal fonksiyonel kayması mevcuttu.

Tedaviye 22 numaralı dişin çekimi ve uzun kollu TPA ile dental ekspansiyon ve NiTi teller ile seviyeleme yapılarak başlandı. Seviyelenme tamamlandıktan sonra üst arka sağ ve sol lateral boşluklarını kapatmak amacıyla santral ve lateral dişler arasında T looplu retraksiyon arkı büküldü ve üst orta hat asimetrik aktivasyon yapılarak düzeltildi. Dekompanzasyon amacıyla 3/16 heavy Sınıf II lastikler kullanıldı. Arkaların koordinasyonu sağlandıktan sonra ameliyat kayıtları toplandı ve NemoFAB (Nemotec, Leganés, Madrid) programına aktarıldı. Üst çenenin 5 mm ileri ve 2 mm yukarı hareketi, alt çenenin 3 mm geriye hareketi ve her iki çenenin de 1.5 mm sağa kaydırılması planlandı. Braket pozisyonları ayarlanarak ve enameloplasti yapılarak kanin dişler lateral dişlere convert edildi ve tedavi tamamlandı.

**BULGULAR:** Tedavi toplamda 2 yıl 4 ay sürdü. Tedavi sonunda oldukça estetik bir profil ve gülümseme, Sınıf I molar ve kanin ilişkisi, iyi hizalanmış dental arklar, ideal overbite ve overjet elde edildi. SNA ve SNB açıları normal değerlere geldi.

**SONUÇ:** Ortodontistlerin ve maksilofasiyal cerrahların işbirliği başarılı sonuçların elde edilmesindeki anahtar faktördür. Bimaksiller ortognatik cerrahi, iskeletsel Sınıf III maloklüzyonlu mandibular asimetriye sahip yetişkin hastalarda estetik ve fonksiyonel tedavi elde etmek için etkili bir yöntemdir.



## PB220

### TREATMENT OF A PATIENT WITH MANDIBULAR ASYMMETRY AND CLASS III MALOCCLUSION WITH CONGENITAL LATERAL DEFICIENCY VIA ORTHOGNATHIC SURGERY: CASE REPORT

Duygu Çapkın<sup>1</sup>, Sena Akman<sup>2</sup>, Şerife Şahin<sup>1</sup>, Doğan Dolanmaz<sup>3</sup>

<sup>1</sup>Orthodontics Department, Faculty of Dentistry, Bezmialem Vakıf University, Fatih, İstanbul, Türkiye

<sup>2</sup>Department of Orthodontics, Institute of Health Sciences, Bezmialem Vakıf University, Fatih, İstanbul, Türkiye

<sup>3</sup>Department of Maxillofacial Surgery, Faculty of Dentistry, Bezmialem Vakıf University, Fatih, İstanbul, Türkiye

**OBJECTIVE:** This case report presents stages and outcomes of preparing a patient with congenital lateral deficiency, mandibular asymmetry, and Class III malocclusion for orthognathic surgery through extraction of left lateral tooth.

**CASE AND METHOD:** A 21-year-old female patient with skeletal (ANB:-5°) and dental Class III malocclusion presented to our clinic with complaint of having her lower jaw forward. Clinical and radiological examinations revealed a normal growth pattern, straight profile, and maxillary transverse deficiency. Overbite was 6 mm, overjet was -4.5 mm. According to the cephalometric analysis, SNA:78°, SNB:83°, ANB:-5°, SN-GoMe:28°, U1- SN:100°, IMPA:85°. #12 was congenitally missing. The patient had midline discrepancy and mandibular asymmetry. Chin deviated to left, and lower midline was slightly left relative to chin. Additionally, there was a sagittal functional shift.

Treatment started with extraction of #22, dental expansion with a long-arm TPA, and leveling with NiTi wires. After leveling, a T-loop retraction arch was bent between central and lateral teeth to close spaces, and upper midline was corrected with asymmetric activation. Heavy (3/16") Class II elastics were used for decompensation. After coordinating arches, surgical records were collected and transferred to NemoFAB (Nemotec, Legane's, Madrid) program. Movement of upper jaw 5 mm forward and 2 mm upward, lower jaw 3 mm backward, and both jaws 1.5 mm to right was planned. Canine teeth were converted to lateral teeth by adjusting bracket positions and performing enameloplasty, and treatment was completed.

**RESULTS:** Total treatment duration was 2 years 4 months. At the end of treatment, a highly aesthetic profile and smile, Class I molar and canine relationships, well-aligned dental arches, and ideal overbite and overjet were achieved.

**CONCLUSION:** Collaboration between orthodontists and maxillofacial surgeons was the key factor in achieving successful results. Bimaxillary orthognathic surgery is an effective method for obtaining aesthetic and functional treatment in adult patients with skeletal Class III malocclusion and mandibular asymmetry.



PB221

## İSKELETSEL SINIF II VE ŞİDDETLİ AÇIK KAPANIŞIN ORTODONTİK – CERRAHİ TEDAVİSİ

Elif Sena Ödemiş<sup>1</sup>, Kaan Kahya<sup>1</sup>, Can Arslan<sup>1</sup>, Fatih Cabbar<sup>2</sup>, Serdar Yılmaz<sup>3</sup>

<sup>1</sup>Yeditepe Üniversitesi Diş Hekimliği Fakültesi Ortodonti Anabilim Dalı

<sup>2</sup>Yeditepe Üniversitesi Diş Hekimliği Fakültesi Ağız, Diş, Ve Çene Cerrahisi Ana Bilim Dalı

<sup>3</sup>Özel Klinik, İstanbul, Türkiye

**AMAÇ:** Bu vaka raporunda açık kapanışı, çiğneme fonksiyonunda yetersizlik ve diastema şikayetiyle kliniğimize başvuran şiddetli açık kapanış ve iskeletsel sınıf II maloklüzyonuna sahip 20 yaşındaki kadın hastada uygulanan interdisipliner tedaviler sunulacaktır.

**OLGU-YÖNTEM:** Alınan anamnezde herhangi bir sistemik rahatsızlığının olmadığı belirlendi. Ağız dışı muayenede hastanın konveks bir profile sahip olduğu belirlendi. Yutkunma ve gülme sırasında dilin anterior dişler arasında yayıldığı gözlemlenmiştir. Hastada şiddetli ön açık kapanış ve alt anteriorda diastema mevcuttur. Hasta, segmental arklar ile ameliyata hazırlandı. Ağız içi tarama alındı. Preop tarama, tomografi ile planlanan oklüzyon verileri dijital planlamaya aktarıldı. Osteotomi hatları belirlendi. Hastamızda çift çene Sınıf II ortognatik cerrahi planlandı. Üst çenede Le fort I osteotomiye ek olarak palatal Y kesisi ile üst çene çok parçalı olacak şekilde alt çenede ise bilateral sagittal split osteotomisi gerçekleştirildi. 14-24 numaralı dişler operasyon öncesinde çekildi. Çekim boşluklarını korumak amacı ile aparat yapıldı. Operasyon sonrası vaka splint ve intermaksiller elastikler ile takip edildi. Cerrahi sonrası 8. ayda söküm yapılmıştır. Hastamızda Sınıf I ilişki elde edilmiştir. Tedavi sonunda uygun estetik ve fonksiyonel oklüzyon sağlanmıştır. Retansiyon alt-üst lingual retainer, wraparound apareyi ve essix plaklar ile yapılmıştır.

**SONUÇ:** Şiddetli Sınıf II maloklüzyon ve ön açık kapanış; ortodonti ve cerrahi işbirliği ile başarılı ile tedavi edilmiştir. Cerrahi öncesi çekilen dişlerin boşlukları, hastaya özel olarak tasarlanan apareyi ile tamamen korunmuştur. 1 yıllık retansiyon döneminde sonuçlar stabildir.



PB221

## ORTHODONTIC-SURGICAL TREATMENT OF SKELETAL CLASS II AND SEVERE OPEN BITE

Elif Sena Ödemiş<sup>1</sup>, Kaan Kahya<sup>1</sup>, Can Arslan<sup>1</sup>, Fatih Cabbar<sup>2</sup>, Serdar Yılmaz<sup>3</sup>

<sup>1</sup>Yeditepe University Faculty of Dentistry Department of Orthodontics

<sup>2</sup>Yeditepe University Faculty of Dentistry Department of Oral and Maxillofacial Surgery

<sup>3</sup>Private Clinic, Istanbul, Türkiye

**PURPOSE:** In this case report, interdisciplinary treatments applied to a 20-year-old female patient with severe open bite and skeletal class II malocclusion who applied to our clinic with complaints of open bite, inadequate chewing function and diastema will be presented.

**CASE-METHOD:** It was determined that there was no systemic disease in the anamnesis taken. In the extraoral examination, it was determined that the patient had a convex profile. It was observed that the tongue spread between the anterior teeth during swallowing and laughing. The patient had severe anterior open bite and diastema. The patient was prepared for surgery with segmental arches. Intraoral scan was taken. Preoperative scan, occlusion data planned with tomography were transferred to digital planning. Osteotomy lines were determined. Double jaw Class II orthognathic surgery was planned for our patient. In addition to Le Fort I osteotomy in the upper jaw, bilateral sagittal split osteotomy was performed in the lower jaw with a palatal Y incision so that the upper jaw would be multi-piece. Teeth numbered 14-24 were extracted before the operation. The appliance was made in order to protect the extraction spaces. After the operation, the case was followed with splint and intermaxillary elastics. The removal was done in the 8th month after the surgery. Class I relationship was achieved in our patient. At the end of the treatment, appropriate aesthetic and functional occlusion was achieved. Retention was done with lower-upper lingual retainer, Wraparound appliance and essix plates.

**CONCLUSION:** Severe Class II malocclusion and anterior open bite were successfully treated with orthodontic and surgical cooperation. The spaces of the teeth extracted before surgery were completely preserved with the appliance designed specifically for the patient. The results were stable in the 1-year retention period.



PB222

## KONVANSİYONEL ALÇI MODELLER VE DİJİTAL MODELLER ÜZERİNDE YAPILAN DENTAL ÖLÇÜMLERİN ARASINDA FARK VAR MI?

Tugce Alpaydin, **Beyza Erzayin**

Ordu Üniversitesi, Diş Hekimliği Fakültesi, Ortodonti Anabilim Dalı, Ordu, Türkiye

### AMAÇ:

Bu çalışmanın amacı, geleneksel alçı modeller ile 3 boyutlu (3D) dijital modeller arasındaki Bolton diş boyutu uyumsuzluğu, interkanin mesafe ve intermolar mesafe ölçümlerinin doğruluğunu ve güvenilirliğini değerlendirip karşılaştırmaktır.

### GEREÇ-YÖNTEM:

Araştırmanın materyalini Ordu Üniversitesi Diş Hekimliği Fakültesi Ortodonti Anabilim Dalı arşivinde bulunan hastaların bitim modelleri oluşturmaktadır. Alçı ve dijital modeller üzerinde dişlerin meziodistal boyutları, interkanin ve intermolar ark genişliği ve Bolton diş boyutu uyumsuzluğu ölçümleri hesaplanmıştır. Alçı model üzerinde dişlerin meziodistal boyutları 0,01 mm hassasiyete sahip dijital kumpas (Mitutoyo, Tokyo, Japonya 150 mm 0,01 mm) ile ölçülmüştür. Model taramaları 3Shape Trios® 3 Move + ve iTero Lumina™ tarayıcıları ile yapılmıştır. Taramalardan elde edilen Standart Triangle Language (STL) dosyaları OrthoAnalyzer (3Shape, Copenhagen, Denmark) programına aktarılmıştır. Dijital modeller üzerinde ölçümler ise OrthoAnalyzer (3Shape, Copenhagen, Denmark) programıyla yapılmıştır. Elde edilen 3 gruptaki ölçüm verileri, Kruskal-Wallis testi ve Dunn testi ile analiz edilmiştir. Tüm istatistiksel değerlendirmelerde P<0,05 değeri anlamlı kabul edilmiştir.

**BULGULAR:** Çalışmanın sonuçlarına göre sağ üst 1. molar, kanin ve lateral, sol üst 2. premolar ve kanin, sağ alt 2. premolar, 1. premolar, santral ve lateral, sol alt 1. premolar, 2. premolar ve 1. molar dişlerin meziodistal genişlikleri ve alt interkanin ve intermolar genişlikler arasında uyguladığımız 3 yöntem açısından istatistiksel olarak anlamlı farklılık bulunmuştur. Ön Bolton ve tüm Bolton oranı istatistiksel olarak anlamlı farklılık göstermemiştir.

**SONUÇ:** Dijital yöntemler Bolton analizi ve dental ölçümler için daha hassas ve stabil sonuçlar elde etmede ortodontistlere avantaj sağlamaktadır. Çalışmanın sonuçlarına göre dental ölçümler ve interkanin ve intermolar genişlik ölçümleri için manuel yöntemle dijital yöntemler arasında fark bulunurken iki dijital yöntem arasında fark bulunamamıştır.



PB222

## IS THERE ANY DIFFERENCE BETWEEN DENTAL MEASUREMENTS ON CONVENTIONAL PLASTER MODELS AND DIGITAL MODELS?

Tugce Alpaydin, **Beyza Erzayin**

Department of Orthodontics, Faculty of Dentistry, Ordu University, Ordu, Türkiye

### OBJECTIVE:

The aim of this study is to evaluate and compare the accuracy and reliability of Bolton tooth size discrepancy, intercanine distance, and intermolar distance measurements between traditional plaster models and 3 Dimensional (3D) digital models.

### MATERIALS-METHODS:

The material for the research comprises final models of patients archived in the Department of Orthodontics at Ordu University Faculty of Dentistry. On both plaster and digital models, the mesiodistal dimensions of the teeth, intercanine-intermolar arch widths, Bolton tooth size discrepancy measurements were calculated. The mesiodistal dimensions of the teeth on the plaster model were measured using a digital caliper. The model scans were conducted using the 3Shape Trios® 3 Move+ and iTero Lumina™ scanners. The STL files obtained from the scans were imported into the OrthoAnalyzer software. Measurements on the digital models were performed using the OrthoAnalyzer software. The measurement data obtained from the three groups were analyzed using the Kruskal-Wallis and Dunn test. In all statistical evaluations, a P-value less than 0.05 was considered significant.

**RESULTS:** According to the results of the study, statistically significant differences were found among the mesiodistal widths of the right upper first molar, canine, and lateral incisor; left upper second premolar and canine; right lower second premolar, first premolar, central incisor, and lateral incisor; left lower first premolar, second premolar, and first molar teeth, as well as the lower intercanine and intermolar widths when applying the three methods. However, there were no statistically significant differences in the anterior Bolton and overall Bolton ratios.

**CONCLUSION:** Digital methods offer orthodontists an advantage in obtaining more precise and stable results for Bolton analysis and dental measurements. According to the results of the study, while differences were found between manual and digital methods for dental measurements and intercanine and intermolar width measurements, no differences were found between two digital methods.



PB223

## YÜZ MASKESİ UYGULAMASININ MANDIBULANIN FARKLI BÖLGELERİNDEKİ TRABEKULER KEMİK YAPISI DEĞİŞİMİ ÜZERİNE ETKİSİNİN FRAKTAL ANALİZ YÖNTEMİ KULLANILARAK DEĞERLENDİRİLMESİ

Burcu Bakkal<sup>1</sup>, Kübra Emanet<sup>2</sup>, Kübra Gülnur Topsakal<sup>1</sup>, Taner Öztürk<sup>2</sup>, Ahmet Yağcı<sup>2</sup>

<sup>1</sup>Sağlık Bilimleri Üniversitesi Gülhane Diş Hekimliği Fakültesi Ortodonti Anabilim Dalı

<sup>2</sup>Erciyes Üniversitesi Diş Hekimliği Fakültesi Ortodonti Anabilim Dalı

**Amaç:** Bu çalışmanın amacı, Sınıf III iskeletsel maloklüzyona sahip olan ve yüz maskesi kullanan bireylerin tedavi öncesi ve sonrası mandibular trabeküler kemik yapılarının değişiminin fraktal analiz yöntemiyle değerlendirilmesidir.

**Gereç ve Yöntem:** Çalışma iskeletsel sınıf III maloklüzyona sahip 30 bireyden elde edilen panoramik radyografileri üzerinden fraktal analiz yöntemi ile mandibular kemik genial bölge ve mandibular kanal altındaki angulus bölgelerindeki kemik yoğunluğunu değerlendirildi. Panoramik görüntüler TIFF dosya formatında kaydedilmiştir. (ROI1: Sağ simfizis bölge. ROI2: Sol simfizis bölge. ROI3: Orta simfizis bölge. ROI4: Sağ angulus bölge. ROI5: Sol angulus bölge.) Seçilen ROI ham görüntüden kırıldıktan sonra, fraktal analiz için ImageJ (Wayne Rasband, National Institutes of Health, Bethesda, MD) programına aktarılmış ve fraktal boyut değerleri, White ve Rudolph tarafından önerilen kutu sayma yöntemi kullanılarak hesaplanmıştır. Verilerin istatistiksel analizi için açık bir program olan Jamovi programı (The Jamovi Project 2022, Version 2.3) kullanılmıştır. Yapılan Shapiro-Wilk normalite testi sonuçlarına göre verilerin normal dağılımadığı tespit edilmiş olup Kruskal-Wallis testi ile post-hoc karşılaştırmalar için Mann-Whitney U testi kullanılmıştır.

**Bulgular:** Çalışmamıza dahil edilen bireylerin yaş ortalaması  $11,2 \pm 1,71$  yıl ve toplam tedavi süresi  $8,43 \pm 3,52$  ay olarak bulunmuştur. Yüz maskesi kullanan hastaların 22'si erkek, 8'i kadındır ve tedavi öncesi-tedavi sonrası overjet miktarları (sırasıyla  $-1,65 \pm 1,76$  ve  $3,57 \pm 2,40$ ,  $p < .001$ ), SNA değerleri (sırasıyla  $78,5 \pm 4,17$  ve  $80,7 \pm 4,47$ ,  $p = 0,049$ ) ve SN-GoGn değerleri (sırasıyla  $33,0 \pm 4,77$  ve  $35,4 \pm 5,61$ ,  $p = 0,031$ ) arasında istatistiksel olarak anlamlı farklılıklar tespit edilmiştir. Bireylerin mandibularlarının 5 farklı bölgesinden elde edilen fraktal analiz verileri karşılaştırıldığında sağ ve sol simfizis bölgesi, orta simfizis bölgesi ve sol angulus bölgesindeki trabekuler kemik yapısında yüz maskesi uygulaması sonrasında anlamlı farklılık tespit edilmezken ( $p > 0,05$ ), sağ angulus bölgesindeki trabekuler kemik yapısında istatistiksel olarak anlamlı farklılık bulunmuştur (sırasıyla  $1,56 \pm 0,0827$  ve  $1,53 \pm 0,0748$ ,  $p = 0,023$ ).

**Sonuç:** Yüz maskesi uygulamasının sağ angulus bölgesindeki mandibular trabekuler kemik yoğunluğunu azaltabileceği çalışmamızın sonuçları arasındadır. Fakat bu farklılığın panoramik röntgende hava yolunun superimpoze olması sonucunda meydana gelmiş olabileceği göz önünde bulundurulmalıdır.



## PB223

### THE EFFECT OF FACE MASK THERAPY ON THE TRABECULAR BONE STRUCTURE IN DIFFERENT REGIONS OF THE MANDIBLE USING FRACTAL ANALYSIS METHOD

Burcu Bakkal<sup>1</sup>, Kübra Emanet<sup>2</sup>, Kübra Gülnur Topsakal<sup>1</sup>, Taner Öztürk<sup>2</sup>, Ahmet Yağcı<sup>2</sup>

<sup>1</sup>University Of Health Sciences Faculty Of Dental Medicine Department Of Orthodontics

<sup>2</sup>Erciyes University Faculty Of Dentistry Department Of Orthodontics

**Objective:** The aim of this study was to evaluate the changes in mandibular trabecular bone structures of individuals with Class III skeletal malocclusion pre and post-treatment of face mask therapy using fractal analysis.

**Materials and Methods:** The study evaluated the bone density in the mandibular bone genial region and the angulus under the mandibular canal 30 individuals with skeletal class III malocclusion. Panoramic images were saved in TIFF file format(ROI1:Right symphysis region. ROI2:Left symphysis region. ROI3:Middle symphysis region. ROI4:Right angulus region. ROI5:Left angulus region.) After the selected ROI was cropped from the raw image, it was imported into ImageJ and fractal dimension values were calculated using the box counting method by White and Rudolph. Jamovi software was used for statistical analysis of the data. According to the results of the Shapiro-Wilk normality test, it was determined that the data were not normally distributed and Kruskal-Wallis test and Mann-WhitneyU test were used for post-hoc comparisons.

**Results:**The mean age of the individuals included in the study was  $11.2\pm 1.71$  years and the total treatment duration was  $8.43\pm 3.52$  months. There were statistically significant differences between pre- and post-treatment overjet( $-1.65\pm 1.76$  and  $3.57\pm 2.40$ , respectively,  $p<.001$ ), SNA values( $78.5\pm 4.17$  and  $80.7\pm 4.47$ , respectively,  $p=0.049$ ) and SN-GoGn values( $33.0\pm 4.77$  and  $35.4\pm 5.61$ , respectively,  $p=0.031$ ). When the fractal analysis data obtained from 5 different regions of the mandibles were compared, no significant difference was found in the trabecular bone structure in the right and left symphysis region, middle symphysis region and left angulus region, while a statistically significant difference was found in the trabecular bone structure in the right angulus region ( $1.56\pm 0.0827$  and  $1.53\pm 0.0748$ , respectively,  $p=0.023$ ).

**Conclusion:** The results of our study that face mask application may decrease the mandibular trabecular bone density in the right angulus region. However, this difference may have occurred as a result of superimposition of the airway on the panoramic radiograph.





PB225

## SINIF II MALOKLÜZYONLARINDA ETKİLİ TEDAVİ PLANLAMASI

Aybüke Asena Atasever İşler<sup>1</sup>, Nurhan Bayındır Durna<sup>2</sup>, Kübra Betül Uylaş<sup>2</sup>

<sup>1</sup>Abant İzzet Baysal Üniversitesi, Diş Hekimliği Fakültesi

<sup>2</sup>Atatürk Üniversitesi, Diş Hekimliği Fakültesi

**Amaç:** Sınıf II maloklüzyon tedavi planlaması, bireyin büyüme paterni, maloklüzyonun şiddeti, yüz harmonisi ve hastanın iş birliği gibi çeşitli faktörlere dayanmaktadır. Bu maloklüzyon tipinde görülen geniş varyasyonlar nedeniyle, tedavi yöntemleri arasında diş çekimi, fonksiyonel tedaviler ve cerrahi yaklaşımlar gibi farklı stratejilerin uygulanması gerekmektedir. Bu vaka raporları, hasta-hekim iş birliği ve diğer tanınal faktörlerin dikkate alınmasıyla elde edilen tedavi sonuçlarını sunmaktadır.

### Gereç ve Yöntem:

Vaka 1: Dikey boyutları azalmış 12 yaşındaki erkek hastaya uygulanan fonksiyonel tedaviyi göstermektedir. Bimaksiller retrüzyona sahip bu hastaya uygulanan fonksiyonel apareyler hem dikey boyutun artırılmasına hem de bimaksiller protrüzyona katkı sağlamıştır.

Vaka 2: Maksiller darlık ve mandibular retrognatiye sahip 16 yaşındaki kadın hasta, cerrahi seçeneğini düşünmediği için hızlı maksiller genişletme sonrasında maksiller birinci premolar dişlerinin çekimi ile tedavi edilmiştir.

Vaka 3: Mandibular retrognatiye sahip 15 yaşındaki kadın hastaya, hızlı maksiller genişletme sonrasında gömülü dişlerin sürdürülmesi ve ortodontik tedavi uygulanmış, ardından ortognatik cerrahi ile tedavi gerçekleştirilmiştir.

**Sonuç:** Ülkemizde yapılan araştırmalar, sınıf II maloklüzyonların görülme sıklığının %24 ile %50 arasında değiştiğini göstermiştir. Sunulan vaka raporları, çeşitli tedavi metodolojilerinin başarıyla nasıl uygulandığını göstermektedir: diş çekimi, fonksiyonel tedaviler ve cerrahi seçenekler. Bu tedaviler, hastaların yüz harmonisini iyileştirirken aynı zamanda fonksiyonel sonuçları da optimize etmekte ve böylece her bireye özgü kompleks durumların üstesinden gelinmektedir. Tedavi yaklaşımlarının her birinin etkili bir şekilde uygulanması, multidisipliner bir yaklaşım ve detaylı bir değerlendirme sürecini zorunlu kılar.



PB225

## EFFECTIVE TREATMENT PLANNING FOR CLASS II MALOCCLUSIONS

Aybüke Asena Atasever İşler<sup>1</sup>, Nurhan Bayındır Durna<sup>2</sup>, Kübra Betül Uylaş<sup>2</sup>

<sup>1</sup>Abant İzzet Baysal University, Faculty of Dentistry

<sup>2</sup>Ataturk University, Faculty of Dentistry

**Objective:** The treatment planning for Class II malocclusion is based on various factors including the individual's growth pattern, the severity of the malocclusion, facial harmony, and patient cooperation. Due to the wide variations observed in this type of malocclusion, it is necessary to implement various strategies in treatment methods, including tooth extraction, functional treatments, and surgical approaches. These case reports present treatment outcomes achieved by considering patient-doctor cooperation and other diagnostic factors.

### Materials and Methods:

Case 1 demonstrates the functional treatment applied to a 12-year-old male patient with reduced vertical dimensions. The functional appliances applied to this patient with bimaxillary retrusion have increased the vertical dimension and achieved bimaxillary protrusion.

Case 2: A 16-year-old female patient with maxillary constriction and mandibular retrognathia was treated with the extraction of the maxillary first premolars following rapid maxillary expansion, as she did not consider the surgical option.

Case 3: A 15-year-old female patient with mandibular retrognathia underwent orthodontic treatment to erupt impacted teeth following rapid maxillary expansion, followed by orthognathic surgery.

**Conclusion:** Studies conducted in our country show that the prevalence of Class II malocclusions varies between 24% and 50% 1-5. The presented case reports demonstrate the successful application of various treatment methodologies including tooth extraction, functional treatments, and surgical options. These treatments improve patients' facial harmony and optimize functional outcomes, thereby addressing complex, individual-specific conditions. Effective implementation of each treatment approach necessitates a multidisciplinary approach and a detailed evaluation process.



PB226

## ORTODONTİK MİNİ VIDALAR İLE İLGİLİ YOUTUBE VİDEOLARININ İÇERİKLERİNİN DEĞERLENDİRİLMESİ

Sercan Taşkın, Mine Geçgelen Cesur

Adnan Menderes Üniversitesi, Diş Hekimliği Fakültesi, Ortodonti Anabilim Dalı

**Amaç:** Bu çalışma YouTube üzerindeki ortodontik mini vidalar hakkında yayınlanan videoların içeriklerinin güvenilirliğini ve kalitesini değerlendirmeyi amaçlamaktadır.

**Gereç ve Yöntem:** YouTube video platformuna “temporary anchorage devices” terimi girilerek 15 Nisan 2024 tarihine kadar tarama yapıldıktan sonra arama sonucunda çıkan ilk 75 videonun URL’leri kopyalanmış ve dahil edilme kriterlerine göre toplam 23 video değerlendirilmiştir. Video içerik kalitesini düşük ve yüksek olarak sınıflandırmak için 7 parametreden oluşan bir puanlama sistemi kullanılmıştır. Videoların kalitesini evrensel olarak değerlendirmek için video bilgileri ve kalite indeksi uygulanmıştır.

**Bulgular:** Değerlendirmeye alınan videoların izlenme sayısı ortalaması 25689 ( $\pm 37101$ ), beğeni sayısı ortalaması 208,7 ( $\pm 391,6$ ), yorum sayısı ortalaması 52,6 ( $\pm 131,2$ ), video uzunluğu (dk.) ortalaması 2,85 ( $\pm 3,20$ ), videonun yüklenmesinin üzerinden geçen zaman (gün) ortalaması 1561 ( $\pm 1146$ ), etkileşim indeksi ortalaması 0,89 ( $\pm 1,19$ ), izlenme oranı ortalaması 2133 ( $\pm 3140$ ) olarak tespit edilmiştir. Videoların kalitesi ise değerlendirilen VBKİ indeksine göre ortalama 10,74 ( $\pm 4,85$ ) olarak bulunmuştur. Yüksek içerikli videolar, düşük içerikli videolara kıyasla toplam görüntülenme ( $p=0.011$ ), beğeni ( $p=0.008$ ) ve yorum sayısı ( $p=0.004$ ) açısından istatistiksel olarak anlamlı derecede daha düşük değerlere sahiptir. Video başlığı ile içeriğin tutarlılığını değerlendiren kesinlik ölçeğinde ise, yüksek içerikli videolar daha yüksek puan almıştır ve bu fark istatistiksel olarak anlamlıdır ( $p=0.016$ ). Ancak, videoların yükleyici türü (diş hekimi/uzman, klinik/üniversite, diğer) ile içerik kalitesi arasında istatistiksel olarak anlamlı bir ilişki gözlemlenmemiştir ( $p=0.424$ ). Mini vida uygulama prosedürü, yüksek içerikli videolarda %100 sıklıkla yer alırken, düşük içerikli videolarda bu oran %50 olarak tespit edilmiştir ( $p=0.008$ ).

**Sonuç:** YouTube’da ortodontik mini vidalar hakkında geniş bir bilgi yelpazesi mevcuttur. Zengin içerikli video sayısını düşük içeriğe göre daha yüksek bulunmuş olsa da YouTube hala ortodontik mini vidalar konusunda hastalar için güvenilir bir bilgi kaynağı olarak kabul edilememektedir. Ortodontistler internette bulunan bilgilerin farkında olmalı ve hastalarının yanlış ya da eksik bilgi almasını engellemek için hastalarını doğru ve güncel bilgi alabilecekleri uygun ve profesyonel kaynaklara yönlendirmelidir.



PB226

## EVALUATION OF THE CONTENT OF YOUTUBE VIDEOS RELATED TO ORTHODONTIC MINI SCREWS

Sercan Taşkın, Mine Geçgelen Cesur

Adnan Menderes University, Faculty of Dentistry, Department of Orthodontics

**Objectives:** This study aims to evaluate the reliability and quality of the content of videos published on YouTube about orthodontic mini screws.

**Materials and Methods:** Videos were searched on YouTube using the keywords of “temporary anchorage devices” in the Google Trends application. From the first 75 results, after discarding the ones immediately deemed insufficient, 23 videos were selected for analysis. To classify the video content as high or low, a scoring system formed of 7 parameters was used. For a global evaluation of the video quality, the video information and quality index (VIQI) was applied.

**Results:** The average number of views for the videos evaluated was 25,689 ( $\pm 37,101$ ), the average number of likes was 208.7 ( $\pm 391.6$ ), the average number of comments was 52.6 ( $\pm 131.2$ ), the average video length (minutes) was 2.85 ( $\pm 3.20$ ), the average number of days since the video was uploaded was 1,561 ( $\pm 1,146$ ), the average engagement index was 0.89 ( $\pm 1.19$ ), and the average view rate was 2,133 ( $\pm 3,140$ ). The quality of the videos, as evaluated by the VIQI index, was found to be an average of 10.74 ( $\pm 4.85$ ). High-quality videos had statistically significantly lower total views ( $p=0,011$ ), likes ( $p=0,008$ ), comments ( $p=0,004$ ) compared to low-quality videos. On the accuracy scale, high-quality videos scored higher, and this difference was statistically significant ( $p=0,016$ ). Mini screw application procedure was present in 100% of high-quality videos, compared to 50% in low-quality videos ( $p=0,008$ ).

**Conclusions:** A wide range of information about orthodontic mini screws is available on YouTube. Orthodontists should be aware of the information available on the internet and direct their patients to appropriate and professional sources where they can obtain accurate and up-to-date information to prevent them from receiving incorrect or incomplete information.



PB227

## ŞİDDETLİ İSKELETSEL MAKSİLLER DARLIK ve SINIF II SUBDİVİZYON MALOKLUZYONUN SARPE ve ŞEFFAF PLAKLAR İLE TEDAVİSİ: 1 YILLIK TAKİP

Sinem Ince Bingöl, Ayça Arman Özçırpıcı, **Aslınur Mamuk**

Başkent Üniversitesi Diş Hekimliği Fakültesi

**Amaç:** Bu olgu sunumunun amacı şiddetli maksiller darlığı olan yetişkin bir hastanın cerrahi destekli rapid palatal ekspansiyon (CDRPE) sonrası şeffaf plaklar ile tedavisinin sonuçlarını ve 1 yıllık takibini sunmaktır.

**Birey ve Yöntem:** 23 yaşındaki erkek hasta kliniğimize üst çenesindeki darlık şikayeti ile başvurmuştur. Hastadan alınan anamnezde çocukluğunda parmak emme alışkanlığı ve 4 yıl öncesinde bademcik ameliyatı olduğu öğrenilmiştir. Klinik muayenede hastanın ağız solunumu yaptığı, sağda Sınıf I molar ve kanin ilişki, solda Sınıf II molar ve kanin ilişki, çift taraflı arka çapraz kapanış, maksiller ve mandibuler arkta çapraşıklıklar, azalmış overjet ve overbite izlenmiştir. Radyografik analizde maksillada sağda 10 mm ve solda ise 12 mm iskeletsel darlık (LoAg-J:-20 mm (sağ), LoAg-J:-22 mm (sol)) ölçülmüştür. Bonded ekspansiyon apareyi yerleştirilmiş ve CDRPE yapılmıştır. Ekspansiyon retansiyonu bitiminde şeffaf plak tedavisi ile üst sol kadranda distalizasyon ve üst dental ekspansiyon ile üst keser ekstrüzyonu, alt dental arkta da dental ekspansiyon ve stripping ile oklüzyonun detaylandırılması sağlanmıştır.

**Bulgular:** Tedavi sonucunda hastanın daha estetik bir gülüşe sahip olduğu, karanlık bukkal koridorlarının azaldığı, alt ve üst dental arklardaki yer darlıklarının giderildiği, sağ-sol sınıf I molar-kanin ilişki sağlandığı ve ideal overjet-overbite ilişkisi elde edildiği gözlenmiştir. Ayrıca hasta daha rahat burun solunumu yaptığını belirtmiştir. Alt ve üst dental arklarda kanin-kanin sabit retainerlar üzerine ısıyla şekillendirilmiş plaklar ile pekiştirme yapılmaktadır. 1 yıllık takipte elde edilen tedavi sonuçları korunduğu gözlenmiştir.

**Sonuç:** Şiddetli iskeletsel maksiller darlığı olan yetişkin hastalarda cerrahi destekli ekspansiyon uygulamaları ve şeffaf plaklar ideal tedavi sonuçlarının elde edilmesinde kullanılabilir.



**PB227**

**TREATMENT OF SEVERE SKELETAL MAXILLARY DEFICIENCY and CLASS II SUBDIVISION MALOCCLUSION WITH SARPE and CLEAR ALIGNERS: 1-YEAR FOLLOW-UP**

Sinem Ince Bingöl, Ayça Arman Özçırpıcı, **Aslinur Mamuk**

Başkent University Faculty Of Dentistry

**Objective:** The purpose of this case report is to present the treatment results of an adult patient with severe maxillary deficiency treated by clear aligners after surgically assisted rapid palatal expansion and 1-year follow-up.

**Subject and method:** A 23-year-old male patient was applied to our clinic with the complaint of maxillary deficiency. He had a thumb-sucking habit in childhood and tonsillectomy 4 years ago. Clinical examination indicated that he has mouth-breathing, Class II subdivision, bilateral posterior crossbite, crowding in the both arches, decreased overjet and overbite. In radiographic analysis, skeletal maxillary deficiency of 10 mm on the right and 12 mm on the left (LoAg-J: -20 mm , LoAg-J: -22 mm) were measured. A bonded expansion appliance was placed and a SARPE was performed. After retention of the expansion was completed, clear aligner treatment was performed. In the upper dental arch, dental expansion, distalization in the left quadrant, and extrusion of the incisors were accomplished. Additionally, the occlusion was detailed with dental expansion and stripping in the lower dental arch.

**Results:** Following the treatment, it was observed that the patient exhibited an aesthetically pleasing smile, dark buccal corridors were reduced, crowding in the both arches was eliminated, a right-left class I molar-canine relationship was achieved, and an ideal overjet-overbite relationship was attained. Furthermore, the patient reported that he was breathing more easily through his nose. Fixed retainers were employed on the both arches, with clear aligners. Treatment results were maintained during the 1-year follow-up.

**Conclusion:** In adult patients with severe skeletal maxillary deficiency, surgical expansion techniques and aesthetic treatment methods such as clear aligners can be employed to achieve ideal treatment outcomes.



PB228

## İSKELETSEL SINIF II MALOKLÜZYONA SAHİP HASTANIN SERVİKAL HEADGEAR-TWINBLOCK APAREYİLE TEDAVİSİ: OLGU SUNUMU

Seyma Sahin Guner<sup>1</sup>, Yunus Emre Guner<sup>2</sup>, M.Taha Alpaydin<sup>1</sup>

<sup>1</sup>Ordu Üniversitesi, Diş Hekimliği Fakültesi, Ortodonti Anabilim Dalı, Ordu, Türkiye

<sup>2</sup>Ordu Üniversitesi, Diş Hekimliği Fakültesi, Periodontoloji Anabilim Dalı, Ordu, Türkiye

**Amaç:** Bu vaka raporunun amacı, iskeletsel Sınıf II hastanın Servikal headgear destekli twinblock apareyi ile fonksiyonel ve ortodontik tedavisini sunmaktır.

**Olgu:** Kronolojik yaşı 14 yıl 8 ay olan kadın hasta üst dişlerinin önde olması şikâyeti ile kliniğimize başvurmuştur. Hastanın intraoral muayenesinde 11 mm overjet, 5 mm overbite, 23-24 numaralı dişlerde transpozisyon ve Angle Sınıf II dental ilişki olduğu görülmüştür. Ekstraoral muayenede ise simetrik yüz, konveks profil ve fonksiyonel dudak yetersizliği mevcuttur. Sefalometrik değerlendirmede; maksiller prognati ile mandibuler retrognatiye bağlı iskeletsel Sınıf II ilişki (SNA:82,2°, SNB: 76,6°, ANB:5,4°, SNGoGn: 33,1°) artmış üst keser açıları (U1-SN: 120,6°, U1-NA:38,6) ve normal alt keser açıları (IMPA: 94,6°, L1-NB:24) tespit edilmiştir. Servikal vertebral maturasyon evresi CS3 olan hastanın tedavi planlamasında, iskeletsel Sınıf II ilişkiyi düzeltmek ve iyi bir estetik sağlayabilmek için servikal headgear destekli ekspansiyon vidalı twinblock apareyini takiben sabit ortodontik tedaviye geçilmiştir. Mevcut transpozisyon kabul edilmiş ve tedavi sonrası gingivoplasti operasyonu ile diş eti seviyeleri hizalanmıştır. Toplam tedavi 29 ay sürmüştür.

**Bulgular:** Tedavi sonrası SNA açısı 80,7°'ye, ANB açısı 3,5°'e düşmüştür. Hastanın üst keser açıları azalmış (U1-SN: 103,3°), alt keser açısında ise artış meydana gelmiştir (IMPA: 97,1°). Tedavi sonunda ideal overjet ve overbite ilişkisi elde edilmiştir.

**Sonuç:** Büyüme gelişimi devam eden iskeletsel Sınıf II hastalarda fonksiyonel aparey tedavisi iyi bir seçenektir. Kooperasyonu iyi olan hastanın iskelet ve yumuşak doku profilinde de Servikal Headgear destekli Twinblock apareyi ile olumlu değişiklikler elde edilmiştir.



PB228

## TREATMENT OF A PATIENT WITH SKELETAL CLASS II MALOCCLUSION WITH CERVICAL HEAD-GEAR-TWINBLOCK APPLIANCE: A CASE REPORT

Seyma Sahin Guner<sup>1</sup>, Yunus Emre Guner<sup>2</sup>, M.Taha Alpaydin<sup>1</sup>

<sup>1</sup>Ordu University, Faculty of Dentistry, Department of Orthodontics, Ordu, Turkey

<sup>2</sup>Ordu University, Faculty of Dentistry, Department of Periodontology, Ordu, Turkey

**Objective:** The aim of this case report is to present the functional and orthodontic treatment of a skeletal Class II patient with headgear assisted Twinblock appliance.

**Case:** A female patient with a chronological age of 14 years and 8 months applied to our clinic with the complaint that her upper teeth were forward. Intraoral examination of the patient revealed an overjet of 11 mm, an overbite of 5 mm, transposition of teeth 23-24 and Angle Class II dental relationship. At extraoral examination, the patient has a symmetrical face, convex profile, and functional lip deficiency. In cephalometric measurements; Skeletal Class II relationship (SNA:82,2°, SNB: 76,6°, ANB:5,4°, SNGoGn: 33,1°), increased upper incisor angles (U1-SN: 120,6°, U1-NA:38,6°) and normal lower incisor angle (IMPA: 96°, L1-NB:24°) due to mandibular deficiency were detected. In the treatment planning of the patient with cervical vertebral maturation stage CS3, fixed orthodontic treatment was started following cervical headgear-supported expansion screw twinblock appliance in order to correct the skeletal Class II relationship and provide good aesthetics. The existing transposition was accepted and the gum levels were aligned with the gingivoplasty operation after the treatment. Total treatment lasted 29 months.

**Results:** After the treatment, the SNA angle decreased to 80,7° and the ANB angle to 3,5°. The patient's upper incisor angle decreased (U1-SN: 103,3°), while the lower incisor angle increased (IMPA: 97,1°). At the end of the treatment, the ideal overjet and overbite was obtained.

**Conclusion:** Functional appliance therapy is a good treatment option in Skeletal Class II patients with continued growth. Positive changes were achieved in the cooperative patient's skeletal and soft tissue profile with the Cervical Headgear supported Twinblock appliance.





PB230

## TRAVMAYA BAĞLI MAKSİLLER KESER DİŞ EKSİKLİĞİNE SAHİP HASTANIN MULTİDİSİPLİNER TEDAVİSİ, VAKA RAPORU

Büşra Nur Arslan<sup>1</sup>, Hakkı Yılmaz<sup>1</sup>, Caner Öztürk<sup>2</sup>, Yusuf Kör<sup>1</sup>

<sup>1</sup>Hatay Mustafa Kemal Üniversitesi Diş Hekimliği Fakültesi Ortodonti Ana Bilim Dalı

<sup>2</sup>Ankara Medipol Üniversitesi Ağız Ve Diş Sağlığı Uygulama Ve Araştırma Merkezi

**Amaç:** Bu vakada amaç, trafik kazası sonrası diş eksikliği ve dişlerde meydana gelen istenmeyen hareketler nedeniyle ideal protetik rehabilitasyon yapılamayan yetişkin hastanın multidisipliner yaklaşımla tedavi sürecinin başarılı bir şekilde tamamlanmasıdır.

**Olgu:** Yirmi yaşında erkek hasta trafik kazası sonrası dişlerinde meydana gelen travmaya bağlı estetik ve fonksiyonel şikayetlerle kliniğimize başvurmuştur. Trafik kazasına bağlı olarak 11 numaralı dişini kaybetmiş olan hastada yapılan intraoral muayenede sınıf I kanin ilişkisi, azalmış overbite ve özellikle 12 numaralı dişte ideal olmayan bir palatinal kök torku görülmüştür. Ayrıca hastanın panoramik radyografisinde 21 numaralı dişte rezorpsiyon tespit edilmiştir. Hastada kaza öncesi uygulanan ortodontik tedaviye bağlı alt ve üst çenede retainer tellerinin bulunduğu görülmüştür. Yapılan klinik muayenede hastanın alt ve üst orta hatlarının yerinde olduğu görülmüştür. Hastamızda ilk aşamada üst çenede mevcut olan ve aktif durumdaki retainer telleri çıkarılmıştır. Hasta daha önce ortodontik tedavi gördüğü ve posteriorda stabil bir kapanış sağlandığı için sadece maksiller kanin-kanin arası braketleme yapılmıştır. Hastanın 0,022-inç slotlu MBT sistem braketler ile sabit tedavisine başlanmıştır. Dişlerde yuvarlak tellerle yapılan seviyeleme sonrası köşeli tellere (16x16, 16x22, 17x25 inç Ni-ti ve SS) geçilmiş ve ideal tork değerleri sağlanmıştır. Hastanın 21 numaralı dişte rezorpsiyonda ilerleme kaydedilmiş olup ağız, diş ve çene cerrahisi bölümüne yönlendirilmiş ve dişin çekimi yapılmıştır. Sonrasında sağ ve sol maksiller santral dişlere implant tedavisi uygulanmıştır. İmplantların osteointegrasyonu sağlandıktan sonra protetik tedavi aşamasına geçilmiştir. Protetik tedavi sonrası retainer telleri uygulanmıştır. Hastanın toplam tedavi süresi yaklaşık 14 aydır. Tedaviden 3 yıl sonrasındaki takip kayıtları mevcut durumun korunduğunu göstermektedir.

**Sonuç:** Hastada multidisipliner bir yaklaşımla ideal bir rehabilitasyon kısa sürede elde edilmiştir. Ortodontik tedaviyle birlikte normal diş pozisyonları ve açıları sağlanmış olup protetik rehabilitasyon için uygun şartlar sağlanmıştır. Sonrasında implant üstü protezler ile hastanın estetik ve fonksiyonel beklentileri karşılanmıştır.



PB230

## MULTIDISCIPLINARY TREATMENT OF A PATIENT WITH MAXILLARY INCISOR DEFICIENCY DUE TO TRAUMA, CASE REPORT

Büşra Nur Arslan<sup>1</sup>, Hakkı Yılmaz<sup>1</sup>, Caner Öztürk<sup>2</sup>, Yusuf Kör<sup>1</sup>

<sup>1</sup>Hatay Mustafa Kemal University Faculty of Dentistry Department of Orthodontics

<sup>2</sup>Ankara Medipol University Oral and Dental Health Application and Research Center

**Objective:** The aim of this case is to successfully complete the treatment process with a multidisciplinary approach in an adult patient who could not receive proper prosthetic rehabilitation due to tooth loss and unwanted movements of the teeth after a traffic accident.

**Case:** A 20-year-old male presented with aesthetic and functional concerns post-trauma, including the loss of tooth number 11. Clinical examination revealed a class I canine relationship, decreased overbite, and non-ideal root torque in tooth number 12. Additionally, tooth resorption was noted in tooth number 21 on panoramic radiograph. The patient had pre-existing orthodontic retainers.

Initially, upper jaw retainers were removed, and fixed orthodontic treatment focusing on maxillary canines was initiated using 0.022-inch MBT system brackets. Following leveling with round wires, angular wires (16x16, 16x22, 17x25-inch NiTi and stainless steel) corrected torque values. Due to advanced resorption in tooth number 21, the patient underwent extraction followed by implant placement for central incisors. Prosthetic rehabilitation ensued post-implant osteointegration, concluding with retainer wires. The total duration of treatment was approximately 14 months. The follow-up records 3 years after the treatment show that the current condition is preserved.

**Conclusion:** A proper rehabilitation was achieved in a short time with a multidisciplinary approach. With orthodontic treatment, normal tooth positions and angles were achieved and favorable conditions were provided for prosthetic rehabilitation. Afterwards, the patient's aesthetic and functional expectations were met with implant prostheses.



XIX. Uluslararası Türk Ortodonti Derneği Kongresi

Herkes için Dijital Ortodonti  
Klinik Uygulamalarda İpuçları ve Yenilikler

XIX<sup>th</sup> International Congress of Turkish Orthodontic Society

Digital Orthodontics For Everyone  
Tips & Trends in Clinical Practice

02-06 Kasım / November 2024

Susesi Luxury Resort, Belek-Antalya



PB231

## GERÇEK VE PSÖDO SINIF III MALOKLÜZYONLAR ARASINDA HAVA YOLUNUN KARŞILAŞTIRILMASI

Burçin Akan, **Gülçe Nailer**, İlknur Veli

İzmir Katip Çelebi Üniversitesi

**AMAÇ:** Gerçek Sınıf III ve Psödo Sınıf III maloklüzyonları olan iki grup hastanın sefalometrik radyografilerinde hava yolları arasındaki farkı değerlendirmek.

**GEREÇ VE YÖNTEM:** Çalışma için 49 radyografi kullanıldı. Çalışmaya yaşları 10 ila 17 arasında değişen, psödo sınıf III olan 25 Türk birey ve gerçek sınıf III olan 24 Türk birey seçildi. Çalışmamızda cinsiyet ayrımı yapılmadı. Mandibula dinlenme pozisyonunda iken çekilen lateral sefalogramlar hava yolu değerlendirmesi için izlenip analiz edildi.

**BULGULAR:** PNS-AD2, PNS-AD1, SPS, MPS, IPS değerlerinde istatistiksel olarak anlamlı bir fark yoktur. Psödo sınıf III olan bireylerin hava yolları, gerçek sınıf III olan bireylerle benzer değerlere sahiptir. Tüm ölçümler gruplar arasında istatistiksel olarak anlamlıdır.

**SINIRLILIKLAR:** Bu çalışma 2D x-ray kullanılarak yapılmıştır. Mevcut çalışmanın sonuçlarını doğrulamak ve genişletmek için 3D cihazlarla yapılacak daha ileri çalışmalara ihtiyaç vardır.

**SONUÇ:** Bulgular, iki grup arasında hava yolunda istatistiksel olarak anlamlı bir fark olmadığını ortaya koymaktadır. Gerçek ve yalancı Sınıf III maloklüzyonlar arasındaki hava yolu benzer değerlere sahiptir.



XIX. Uluslararası Türk Ortodonti Derneği Kongresi

Herkes için Dijital Ortodonti  
Klinik Uygulamalarda İpuçları ve Yenilikler

XIX<sup>th</sup> International Congress of Turkish Orthodontic Society

Digital Orthodontics For Everyone  
Tips & Trends in Clinical Practice

02-06 Kasım / November 2024

Susesi Luxury Resort, Belek-Antalya



**PB231**

## **COMPARISON OF AIRWAY BETWEEN TRUE AND PSEUDO CLASS III MALOCCLUSIONS**

Burçin Akan, **Gülçe Nailer**, İlknur Veli

Izmir Katip Çelebi University

**AIM:** To evaluate the difference between airways of two groups of patients exhibiting Pseudo Class III and True Class III malocclusions on the cephalometric radiographs.

**METHODS:** We used 49 radiographs for the study. Twenty-five Turkish subjects with pseudo class III and twenty-four Turkish subjects with true class III in the age range of 10 to 17 years were selected for the study. There was no gender discrimination in our study. Lateral cephalograms with the mandible in rest position were traced and analyzed for evaluation of airway.

**RESULTS:** There is not a statistically significant difference in PNS-AD2, PNS-AD1, SPS, MPS, IPS values. The airways have similar values in subjects with pseudo class III compared with true class III subjects. All measurements are statistically significant between groups.

**LIMITATIONS:** This study was performed using 2D x-ray. Further studies with 3D devices are required to confirm and expand the results of the present study.

**CONCLUSIONS:** The findings reveal not a statistically significant difference in the airway in the two groups. The airway between true and pseudo class III malocclusions has similar values.



PB232

## ORTOGNATİK CERRAHİ SONRASI STABİLİTENİN SAĞLANMASI İÇİN DİJİTAL RESTORATİF DİŞ HEKİMLİĞİ

Berat Serdar Akdeniz<sup>1</sup>, Yağızalp Süküt<sup>1</sup>, Ayşegül Tüzüner<sup>2</sup>

<sup>1</sup>Sağlık Bilimleri Üniversitesi Gülhane Diş Hekimliği Fakültesi Ortodonti Anabilim Dalı

<sup>2</sup>Ankara Üniversitesi Diş Hekimliği Fakültesi Ağız Diş Ve Çene Cerrahisi Anabilim Dalı

Ortognatik cerrahi, kafa-yüz yapılarının fonksiyonel ve estetik uyumunu yeniden sağlamayı amaçlar. 3 boyutlu (3B) görüntüleme, sanal cerrahi planlama (SCP) ve 3B baskı teknolojilerindeki son gelişmeler, cerrahi süresini azaltmak ve genel tedavi başarısını optimize etmekle kalmayıp, stabil postoperatif oklüzyonun sağlanmasına önemli katkılarda bulunmuştur. Bu olgu raporu, Bilgisayar Destekli Tasarım/Bilgisayar Destekli Üretim (CAD/CAM) teknolojisinin, özellikle derin Spee eğrisine sahip ve ortognatik cerrahi sonrası sıkı oklüzal temasları olmayan hastalar için stabil oklüzyon elde etmek amacıyla SCP ile kullanımını göstermeyi amaçlamaktadır. 28 yaşında kadın hasta, alt çene geriliği, diastema ve gülüş estetiğindeki şikayetler ile kliniğimize başvurmuştur. Ağız dışı muayenede brakliyofasiyal morfoloji, konveks profil, azalmış alt yüz yüksekliği ve çene ucunun geride olduğu gözlenmiştir. Hastanın ağız içi incelemesinde stabil olmayan oklüzal temaslar ile birlikte Sınıf II, bölüm 2 maloklüzyon, 12.5 mm overjet, 7 mm overbite gözlenmiştir. Hastanın orta hatlarında herhangi bir sapma görülmemiştir. Sefalometrik değerlendirme sonucunda hastaya iskeletsel Sınıf II, bölüm 2 maloklüzyon tanısı konmuştur. Hastanın cerrahi öncesi ortodontik tedavisi şeffaf plaklar (Invisalign, Align Technology, ABD) ile yapılmıştır. Derin Spee eğrisi, aşırı intrüzyon-ekstrüzyon hareketleri gerektirdiğinden cerrahi öncesi tedavi sırasında tamamiyle düzeltilmemiştir. Hastanın cerrahi planlamasında Bilateral Sagittal Split Osteotomi (BSSO) ile 12.7 mm mandibular ilerleme ile saat yönünde rotasyon planlanmıştır. Cerrahi sırasında ve sonrasında stabil oklüzyonu sağlamak amacıyla ameliyattan hemen önce, 3B dijital cerrahi planlamasında çenelerin yeni konumuna göre tasarlanmış CAD/CAM bir ısırma düzlemi ve oluşan arka açık kapanışı kapatmak ve interdijitasyonu sağlamak için onlay restorasyonlar uygulanmıştır. Arka açık kapanışın diş hareketiyle kapatılması için geçici iskeletsel ankraj vidaları ve intermaksiller elastikler kullanılmıştır. Açık kapanış kompozit onleylerin kademeli olarak aşındırılması ile cerrahi sonrası hem vertikal hem de sagittal boyutlarda önemli bir iskeletsel relaps olmaksızın kapatılmıştır. Sonuç olarak, 3B olarak üretilen onleylerin kullanılması stabil bir postoperatif oklüzyon sağlamıştır böylece hastanın fonksiyonel ve estetik sonuçları iyileştirilmiş, cerrahi sonrasında düzetim ihtiyacını en aza indirmiştir.



PB232

## DIGITAL RESTORATIVE DENTISTRY FOR STABILITY AFTER ORTHOGNATHIC SURGERY

Berat Serdar Akdeniz<sup>1</sup>, **Yağızalp Süküt**<sup>1</sup>, Ayşegül Tüzüner<sup>2</sup>

<sup>1</sup>University Of Health Sciences Faculty Of Dental Medicine Department Of Orthodontics

<sup>2</sup>Ankara University Faculty Of Dentistry Department Of Oral And Maxillofacial Surgery

Orthognathic surgery aims to restore the functional and aesthetic harmony of the face. Recent advancements in three-dimensional (3D) imaging, virtual surgical planning (VSP), and 3D printing technologies have been demonstrated to not only reduce surgical time and optimize overall treatment success but also significantly contribute to establishing stable postoperative occlusion. This case report aims to show the use of restorative Computer-Aided Design/Computer-Aided Manufacturing (CAD/CAM) technology with Virtual Surgical Planning (VSP) to achieve stable occlusion, especially for patients with a deep Spee curve and lacking tight occlusal contacts after orthognathic surgery. A 28-year-old Caucasian female patient presented with mandibular retrusion, diastemata, and dissatisfaction with her smile. Extraoral examination revealed brachyfacial morphology, a convex profile, decreased lower facial height, and reduced chin projection. Intraorally, a Class II, division 2 malocclusion with unstable occlusal contacts, a 12.5 mm overjet, a 7 mm overbite, and no midline shift was observed. Lateral cephalometric radiographs verified the diagnosis of skeletal Class II, division 2 malocclusion. Clear aligners (Invisalign, Align Technology, USA) were used for pre-surgical orthodontic treatment. The deep Spee curve was not fully levelled during pre-surgical treatment. Bilateral Sagittal Split Osteotomy (BSSO) was planned for 12.7 mm of mandibular advancement with clockwise rotation. CAD/CAM onlay restorations were utilized to serve as a bite plane and close the lateral open bite to achieve stable occlusion during and after surgery. Temporary skeletal anchorage screws and intermaxillary elastics were used with the gradual removal of composite onlays to close the posterior open bite with tooth movement. The open bite was closed with no significant skeletal relapse in both vertical and sagittal dimensions post-surgically. Overall, the application of 3D-printed onlays achieved a stable postoperative occlusion, leading to improved functional and aesthetic outcomes for the patient, and minimized the need for post-surgical refinement.



PB233

## İSKELETSEL SINIF 3 MALOKLÜZYONUN DİJİTAL YÖNTEM İLE PLANLANMIŞ ORTOGNATİK CERRAHİ İLE TEDAVİSİ: OLGU SUNUMU

Zeynep Öztuna Özkan<sup>1</sup>, Hande Pamukçu<sup>1</sup>, Serdar Akdeniz<sup>2</sup>, Sıdıka Sinem Akdeniz<sup>3</sup>

<sup>1</sup>Başkent Üniversitesi

<sup>2</sup>Sağlık Bilimleri Üniversitesi

<sup>3</sup>Ağız Diş ve Çene Cerrahisi Uzmanı

**AMAÇ:** Ortognatik cerrahi, iskeletsel gelişimini tamamlamış ve iskeletsel anomaliye sahip bireylerde ideal oklüzyon ve yüz görünümünü sağlamak için uygun bir tedavi yöntemidir. Bu olgu sunumunun amacı, şiddetli iskeletsel Sınıf 3 maloklüzyona sahip bir hastanın cerrahi öncesi sabit ortodontik tedavisi ve 3 boyutlu dijital planlama ile gerçekleştirilen ortognatik cerrahi tedavisinin sonuçlarını sunmaktır.

**BİREY ve YÖNTEM:** 15 yıl 3 ay kronolojik yaşa sahip erkek hasta alt çenesinin önde olması şikayeti ile kliniğimize başvurmuştur. Alınan anamnezde hastanın ailesinde de benzer maloklüzyona sahip bireylerin bulunduğu saptanmıştır. Hastanın ekstraoral muayenesinde nazolabial sulkusun belirginleştiği, gülme sırasında artmış alt keser görünümü ile estetik olmayan bir gülüşe sahip olduğu gözlemlenmiştir. Hasta konkav profile sahiptir. İntraoral muayenede sağ ve sol tarafta Sınıf III molar ve kanin ilişki, 10 mm negatif overjet, unilateral çapraz kapanış olduğu gözlenmiştir. Sefalometrik değerlendirmede hastada mandibuler prognati (SNB:94.1°), şiddetli iskeletsel Sınıf 3 maloklüzyon (ANB:-12.3°) izlenmiştir. Dental kompanzasyona bağlı üst keserler dişlerde proklinasyon ve alt keser dişlerde retroklinasyon gözlenmiştir. Tedavi ile iskeletsel Sınıf III maloklüzyonun düzeltilmesi, fonksiyonun ve yüz estetiğinin iyileştirilmesi planlanmıştır. Bu hedeflerin gerçekleştirilmesi için, sabit ortodontik tedavi ile dekompanzasyon sonrası üç boyutlu cerrahi planlama ile ortognatik cerrahiyi içermektedir. Yapılan 3 boyutlu dijital ortognatik cerrahi planında, 7 mm maksiller ilerletme ve 9 mm asimetrik mandibular setback hareketleri ile ideal profilin elde edilmesi amaçlanmıştır.

**BULGULAR:** Tedavi sonunda iskelet Sınıf III maloklüzyon ortodontik ve cerrahi yöntem ile düzeltilmiştir. Hastanın stomatognatik fonksiyonları iyileştirilmiş, ideal bir oklüzyon sağlanmıştır.

**SONUÇ:** Şiddetli iskeletsel Sınıf 3 maloklüzyona sahip hastada sabit ortodontik tedavi ve üç boyutlu dijital cerrahi planlama ile stabil bir oklüzyon sağlanmış, yüz estetiği ve stomatognatik sistem fonksiyonları iyileştirilmiştir.



PB233

## TREATMENT OF SKELETAL CLASS 3 MALOCCLUSION WITH ORTHODONTIC AND ORTHOGNATHIC SURGERY PLANNED BY DIGITAL METHOD: A CASE REPORT

Zeynep Öztuna Özkan<sup>1</sup>, Hande Pamukçu<sup>1</sup>, Serdar Akdeniz<sup>2</sup>, Sıdıka Sinem Akdeniz<sup>3</sup>

<sup>1</sup>Baskent University

<sup>2</sup>University of Health Sciences

<sup>3</sup>Private practice

**AIM:** Orthognathic surgery is an ideal treatment modality to achieve ideal occlusion and facial appearance with skeletal anomalies. The aim of this case report is to present the results of preoperative fixed orthodontic treatment and orthognathic surgery with 3D digital planning in a patient with severe skeletal Class 3 malocclusion.

**SUBJECT AND METHOD:** A 15-years-old male patient presented to our clinic with the chief the complaint of prominent lower jaw. Anamnesis revealed that there were individuals in the patient's family with similar malocclusion. Extraoral examination showed a pronounced nasolabial sulcus, an unaesthetic smile with increased with an increased lower incisor appearance during smile. The patient has a concave profile. Intraoral examination revealed Class III molar and canine relationship on both sides and unilateral crossbite. A negative overjet of 10 mm was observed. Cephalometric evaluation indicated that the patient has severe skeletal Class 3 malocclusion (ANB:  $-12.3^\circ$ ) due to mandibular prognathism (SNB:  $94.1^\circ$ ). Proclination of the upper incisors and retroclination of the lower incisors were observed due to dental compensation. The treatment aimed to correct the skeletal Class III malocclusion and improve facial aesthetics. To achieve these objectives, the treatment plan included decompensation with fixed orthodontic treatment followed by orthognathic surgery with three-dimensional surgical planning. The digital planning surgical plan was consisted of 7 mm maxillary advancement and 9 mm asymmetric mandibular setback.

**RESULT:** At the end of the treatment, skeletal Class III malocclusion was corrected using orthodontic and surgical methods. The patient's stomatognathic functions were improved, and an ideal occlusion was achieved.

**CONCLUSION:** In the patient with severe skeletal Class III malocclusion, a stable occlusion was achieved with fixed orthodontic treatment and three-dimensional digital surgical planning, improving facial aesthetics and the functions of the stomatognathic system.





PB234

## PANDEMİ DÖNEMİNİN SABİT ORTODONTİK TEDAVİLERDE KÖK REZORSİYONLARI ÜZERİNE ETKİSİ OLDU MU?

Shkrullah Massadikov, **Mert Derviş Yüce**, Gamze Metin Gürsoy

Gazi Üniversitesi

**Amaç:** Bu retrospektif çalışmanın amacı koronavirüs salgını ve karantina döneminde kontrollerine uzun süre gelemeyen sabit ortodontik tedavi gören hastalarda, kontrolsüz uygulamaların diş kökleri üzerindeki olumsuz etkilerinin incelenmesidir.

**Gereç ve Yöntem:** Çalışmaya 2019-2022 yılları arasında Gazi Üniversitesi Diş Hekimliği Fakültesi Ortodonti Anabilim dalında metal braketler ile çekimsiz sabit ortodontik tedavi gören, tedavi başı ve sonu panoramik filmleri mevcut olan ve pandemi döneminde randevularına düzenli devam edemeyen 51 hasta dahil edildi. Panoramik filmler üzerinde alt-üst kesici dişler ve alt 1.premolar dişlerin kron ve kök boyları AudaxCeph sefalometrik analiz programı ile ölçüldü ve oranları hesaplandı. Verilerin dağılımı Kolmogorov-Smirnov testi ile değerlendirilerek tedavi başı ve sonu değerler Paired Sample T test ve Wilcoxon signed rank Test ile  $p<0.05$  anlamlılık düzeyinde istatistiksel olarak karşılaştırıldı.

**Bulgular:** 51 hastada TB ve TS panoramik filmler üzerinde 10 diş için toplam 1020 adet ölçüm gerçekleştirildi. Maksiller lateral dişlerde ( $p=0.037$  ve  $p=0.00$ ), mandibular santral dişlerde ( $p=0.085$  ve  $p=0.01$ ), mandibular sağ lateral diş ( $p=0.016$ ) ve mandibular sol 1. Premolar dişte ( $p=0.02$ ) tedavi sonunda kron/kök oranında anlamlı değişiklik olduğu izlenmiştir. Maksiller santral dişlerde, mandibular sol lateral ve sağ 1. Premolar dişlerin kron/kök oranlarında ise anlamlı bir değişiklik bulunamamıştır.

**Sonuç:** Kontrol sürelerinde düzensizlik ve tedavi sürelerinin normalden uzun olması sabit ortodontik tedavi hastalarında özellikle maksiller ve mandibular lateral diş köklerinde rezorpsiyona neden olabilmektedir.



PB234

## DID THE PANDEMIC PERIOD CAUSE ROOT RESORPTION IN FIXED ORTHODONTIC TREATMENT?

Shkrullah Massadikov, **Mert Derviş Yüce**, Gamze Metin Gürsoy

Gazi University

**Objective:** The aim of this retrospective study was to examine the adverse effects of uncontrolled applications on tooth roots in patients undergoing fixed orthodontic treatment who were absent for long periods of time during the coronavirus outbreak and quarantine period.

**Materials and Methods:** The study included 51 patients who underwent non-extraction fixed orthodontic treatment with metal brackets at the Department of Orthodontics, Faculty of Dentistry, Gazi University between 2019 and 2022, who had panoramic films at the beginning and end of treatment and who could not attend their appointments regularly during the pandemic period. The crown and root lengths of the upper and lower incisors and the lower first premolars were measured on the panoramic films with the Audax-Ceph cephalometric analysis program, and the ratios were calculated. The distribution of the data was evaluated by the Kolmogorov-Smirnov test, and the values at the beginning and end of the treatment were statistically compared with the Paired Sample T-test and Wilcoxon signed rank test at  $p < 0.05$  significance level.

**Results:** A total of 1020 measurements were performed for ten teeth on TB and TS panoramic films in 51 patients. Significant changes in the crown/root ratio were observed in maxillary lateral teeth ( $p=0.037$  and  $p=0.00$ ), mandibular central teeth ( $p=0.085$  and  $p=0.01$ ), mandibular right lateral tooth ( $p=0.016$ ) and mandibular left 1st premolar tooth ( $p=0.02$ ). No significant change was found in the crown/root ratios of maxillary central teeth, mandibular left lateral, and right 1st premolar teeth.

**Conclusion:** Irregularity in control periods and more prolonged than standard treatment periods may cause resorption, especially in maxillary and mandibular lateral tooth roots in fixed orthodontic treatment.



XIX. Uluslararası Türk Ortodonti Derneği Kongresi

Herkes için Dijital Ortodonti  
Klinik Uygulamalarda İpuçları ve Yenilikler

XIX<sup>th</sup> International Congress of Turkish Orthodontic Society  
Digital Orthodontics For Everyone  
Tips & Trends in Clinical Practice

02-06 Kasım / November 2024

Susesi Luxury Resort, Belek-Antalya



PB235

## GERÇEK VE PSEUDO SINIF III MALOKLÜZYONLAR ARASINDA HYOID KEMİK POZİSYONUNUN KARŞILAŞTIRILMASI

Sevgi Kaptıkaçtı, **Müslim Bayrak**, Burçin Akan, İlknur Veli

İzmir Katip Çelebi Üniversitesi Diş Hekimliği Fakültesi , Ortodonti Anabilimdalı

### Giriş:

Bu çalışmanın amacı Pseudo Sınıf III ve Gerçek Sınıf III maloklüzyon gösteren iki grup hastanın sefalometrik radyografilerinde hyoid kemik pozisyonunu araştırmaktır.

### Gereç ve Yöntemler:

Çalışma için 10-17 yaş aralığında yirmi beş psödo sınıf III ve yirmi beş gerçek sınıf III Türk olgu seçildi. Çalışmamızda cinsiyet ayrımı yapılmamıştır. Hyoid kemiğin pozisyonunu değerlendirmek için mandibula dinlenme pozisyonundayken lateral sefalogramlar izlendi ve analiz edildi.

### Bulgular:

Hyoid kemiğin anteroposterior pozisyonu yalancı sınıf III olgularda gerçek sınıf III olgulara kıyasla anlamlı derecede ilerideydi. Hyoid kemiğin pozisyonu denekler arasında karşılaştırılabilirdi. hy-C3ua hariç tüm ölçümler gruplar arasında istatistiksel olarak anlamlıydı.

### Sonuç:

Bulgular, iki grupta hyoid kemiğin pozisyonunda istatistiksel olarak anlamlı bir fark olduğunu ortaya koymaktadır.



XIX. Uluslararası Türk Ortodonti Derneği Kongresi

Herkes için Dijital Ortodonti  
Klinik Uygulamalarda İpuçları ve Yenilikler

XIX<sup>th</sup> International Congress of Turkish Orthodontic Society

Digital Orthodontics For Everyone  
Tips & Trends in Clinical Practice

02-06 Kasım / November 2024

Susesi Luxury Resort, Belek-Antalya



PB235

## COMPARISON OF HYOID BONE POSITION BETWEEN TRUE AND PSEUDO CLASS III MALOCCLUSIONS

Sevgi Kaptıkaçtı, **Müslim Bayrak**, Burçin Akan, İlknur Veli

Izmir Katip Celebi University Faculty of Dentistry , Department of Orthodontics

### Introduction:

The aim of this study was to investigate the hyoid bone position on the cephalometric radiographs of two groups of patients exhibiting Pseudo Class III and True Class III malocclusions.

### Materials and Methods:

Twenty-five Turkish subjects with pseudo class III and twenty-five Turkish subjects true class III in the age range of 10 to 17 years were selected for the study. There was no gender discrimination in our study. Lateral cephalograms with the mandible in rest position were traced and analyzed for evaluation of hyoid bone position.

### Results:

The anteroposterior position of hyoid bone was significantly forward in subjects with pseudo class III compared with true class III subjects. The position of the hyoid bone was comparable among subjects. all measurements except hy-C3ua were statistically significant between groups.

### Conclusion:

The findings reveal a statistically significant difference in the position of the hyoid bone in the two groups.



PB236

## YETİŞKİN HASTADA İSKELETSEL ANKRAJLI CERRAHİ DESTEKLİ ÜST ÇENE GENİŞLETMESİ

Sedanur Ünal<sup>1</sup>, Turan Öztürk<sup>2</sup>, Yeşim Kaya<sup>1</sup>, Kevser Sancak<sup>2</sup>, Berrin Çelik<sup>3</sup>

<sup>1</sup>Ankara Yıldırım Beyazıt Üniversitesi Diş Hekimliği Fakültesi Ortodonti Anabilim Dalı

<sup>2</sup>Ankara Yıldırım Beyazıt Üniversitesi Diş Hekimliği Fakültesi Ağız, Diş Ve Çene Cerrahisi Anabilim Dalı

<sup>3</sup>Ankara Yıldırım Beyazıt Üniversitesi Diş Hekimliği Fakültesi Ağız, Diş Ve Çene Radyolojisi Anabilim Dalı

**Amaç:** Maksiller transversal yetersizliği olan yetişkin hastalarda, midpalatal suture ve komşu yapıların ilerleyen yaşla genişletmeye karşı direncinin arttığı bildirilmektedir.1 Bu erişkin vakada iskeletsel ankrajlı cerrahi destekli üst çene genişletmesinin tedavi etkilerinin değerlendirilmesi amaçlanmıştır.

**Materyal ve Metod:** 24 yaşındaki erişkin hastamızın tedavi başı materyal analizinde; maksiller transversal yetersizliği, fasial asimetrisi, iskeletsel sınıf 1 anomalisi (ANB:2,6°) ve hipodiverjan eğilimi (SN/Go-Gn:27°) olduğu belirlenmiştir. Midpalatal suture maturasyonu KIBT ile değerlendirilmiş ve iskeletsel ankrajlı cerrahi destekli üst çene genişletme uygulanması planlanmıştır. İskeletsel ankraj amacıyla Akyalçın ve Yüksel'in2 yeni MARPE konsepti dahilinde tanıttığı UXL sistem kullanılmıştır. Cerrahi destekli maksiller ekspansiyon dahilinde nasal kavite lateralinden posteriora uzanan le fort 1 ve midpalatal suture boyunca kesi hattı oluşturulmuştur. Kesi hatlarına pterygoid çıkıntılar dahil edilmemiştir. Radyografilerle midpalatal suture tekrar değerlendirilip günde 3 aktivasyonla ekspansiyona başlanmıştır.

**Bulgular:** Ekspansiyon sonu KIBT ölçümleri değerlendirildiğinde; aksiyel palatal kesitte 'V' şekilli (ANS: 4,8 mm PNS: 2,6 mm), koronal kesitte tepesi nasal kavitede tabanı oklüzal düzlemde olan piramidal şekilli ekspansiyon paterni gözlemlenmiştir. Ekspansiyon sonunda hastamızın asimetrisinde düzelme izlenmiştir. Palatal, maksiller, nasal kavite ve intermolar genişlikler KIBT üzerinde yapılan ölçümlerle incelenmiştir. 8,5 mm'lik (34 x 0,25 = 8,5 mm) vida aktivasyonu sonucunda; 3,61 mm dental devrilme, 4,8 mm iskeletsel ekspansiyon elde edilmiştir.

**Sonuç:** Maksiller transversal yetersizliği ve fasial asimetrisi olan yetişkin hastamıza cerrahi destekli iskeletsel ekspansiyon dahilinde uygulanan UXL sistem genişleticisinin minimal dental devrilme ile başarılı iskeletsel ekspansiyon yaptığı izlenmiştir.



PB236

## SURGICALLY ASSISTED MAXILLARY EXPANSION WITH SKELETAL ANCHORAGE IN AN ADULT PATIENT

Sedanur Ünal<sup>1</sup>, Turan Öztürk<sup>2</sup>, Yeşim Kaya<sup>1</sup>, Kevser Sancak<sup>2</sup>, Berrin Çelik<sup>3</sup>

<sup>1</sup>Ankara Yıldırım Beyazıt University Faculty of Dentistry Department of Orthodontics

<sup>2</sup>Ankara Yıldırım Beyazıt University Faculty of Dentistry, Department of Maxillofacial Surgery

<sup>3</sup>Ankara Yıldırım Beyazıt University Faculty of Dentistry Department of Oral, Dental and Maxillofacial Radiology

**Aim:** In adults with maxillary transverse deficiency, resistance of the midpalatal suture and adjacent structures to expansion increases with age.1 This case study, evaluates the effects of surgically assisted maxillary expansion with skeletal anchorage in an adult patient.

**Materials and Methods:** Our 24 year old patient had maxillary transverse deficiency, facial asymmetry, skeletal Class I anomaly (ANB: 2.60°), and hypodivergent tendency (SN/Go-Gn: 27°). Midpalatal suture maturation was assessed with CBCT, and surgically assisted maxillary expansion with skeletal anchorage was planned. The UXL system by Akyalçın and Yüksel<sup>2</sup> was used. An incision line from the lateral nasal cavity to the posterior along the Le Fort I and midpalatal suture was created. Pterygoid processes were not included. Appliance activation and midpalatal suture separation were checked. The midpalatal suture was reassessed with radiographs, and expansion was initiated with three activations per day.

**Results:** At the end of the expansion, CBCT measurements showed a V-shaped expansion pattern in the axial palatal section (ANS: 4.8 mm, PNS: 2.6 mm) and a pyramidal-shaped pattern in the coronal section with its apex in the nasal cavity and base on the occlusal plane. Improvement in the patient's asymmetry was observed. Palatal, maxillary, nasal cavity, and intermolar widths were measured with CBCT. As a result of 8.5 mm (34 x 0.25 = 8.5 mm) screw activation, 3.61 mm dental tipping and 4.8 mm skeletal expansion were obtained.

**Conclusion:** The UXL system, applied within the scope of surgically assisted skeletal expansion in our adult patient with maxillary transverse deficiency and facial asymmetry, achieved successful skeletal expansion with minimal dental tipping.



XIX. Uluslararası Türk Ortodonti Derneği Kongresi

Herkes için Dijital Ortodonti  
Klinik Uygulamalarda İpuçları ve Yenilikler

XIX<sup>th</sup> International Congress of Turkish Orthodontic Society  
Digital Orthodontics For Everyone  
Tips & Trends in Clinical Practice

02-06 Kasım / November 2024

Susesi Luxury Resort, Belek-Antalya



PB237

## MAKSİLLAR DERİNLİĞİN SAGİTAL İSKELETSEL SINIFLAMA İLE İLİŞKİSİ : BİR 3D KARŞILAŞTIRMA

Yasemin Yiğit, Perihan Dalgacı, Berat Serdar Akdeniz, Kübra Gülnur Topsakal, Serkan Görgülü

Sağlık Bilimleri Üniversitesi Gülhane Diş Hekimliği Fakültesi Ortodonti Bölümü

**Amaç:** KIBT'nin özellikle düşük maliyeti, kolay erişilebilirliği ve çok kesitli bilgisayarlı tomografiye kıyasla düşük radyasyonu sayesinde kullanımı oldukça yaygındır. Bu çalışmanın amacı, farklı sagittal ilişkiye sahip bireylerde ANS-PNS mesafesinin değişimini KIBT kullanarak değerlendirmektir.

**Gereç ve Yöntemler:** Yaşları 18 ile 42 arasında değişen 31 kız, 26 erkek olmak üzere toplam 57 bireye ait KIBT görüntüleri değerlendirilmiştir. Çalışmada kullanılan bireyler Grup 1: İskelet Sınıf 1 ( $0 \leq ANB < 4^\circ$ ), Grup 2: İskelet Sınıf 2 ( $ANB \geq 4^\circ$ ) ve Grup 3: İskelet Sınıf 3 ( $ANB < 0^\circ$ ) olmak üzere 3 gruba ayrılmıştır. Grup 1: 11 kadın, 8 erkek ; Grup 2: 12 kadın, 7 erkek ve Grup 3: 8 kadın, 11 erkek olmak üzere her bir grupta toplam 19 birey bulunmaktadır. ANS-PNS mesafeleri 3D- Slicer programı ile ölçülmüştür. Veriler, yapılan Shapiro-Wilk testi sonuçlarına göre normal dağılmaktaydı. Bu nedenle ANOVA testi sonrasında post-hoc Tukey testi yapılmıştır.

**Bulgular:** ANB açısı ortalama değerleri Grup 1, Grup 2 ve Grup 3 için sırasıyla  $1.85 \pm 1.07$ ,  $9.11 \pm 1.96$  ve  $-4.20 \pm 2.57$ 'dir. ANS-PNS mesafesi ortalama değerleri Grup 1, Grup 2 ve Grup 3 için sırasıyla  $48.1 \pm 3.14$ ,  $50.7 \pm 2.66$  ve  $52.0 \pm 4.31$ 'dir. Sınıf 1, sınıf 2 ve sınıf 3 arasında istatistiksel olarak anlamlı farklılık bulunmaktadır ( $p=0.006$ ). İkili karşılaştırmada bu farkın sınıf 1 ve sınıf 3 arasında çıktığı tespit edilmiştir ( $p=0.003$ ).

**Sonuç:** Farklı sagittal ilişkiye sahip bireylerde ANS-PNS mesafesi anlamlı farklılık göstermektedir. İskeletsel sınıf 3 bireylerde ANS-PNS mesafesinin daha yüksek bulunması, çalışmaya dahil edilen sınıf 3 bireylerin daha çok mandibular prognatizme sahip olmasına bağlanabilir.



PB237

## RELATIONSHIP OF MAXILLARY DEPTH WITH SAGITTAL SKELETAL CLASSIFICATION: A 3D COMPARISON

Yasemin Yiğit, Perihan Dalgacı, Berat Serdar Akdeniz, Kübra Gülnur Topsakal, Serkan Görgülü

University of Health Sciences Gulhane Faculty of Dentistry Department of Orthodontics

**Objective:** CBCT is widely used especially due to its low cost, easy accessibility and low radiation compared to multislice computed tomography. The aim of this study was to evaluate the change in ANS-PNS distance in individuals with different sagittal relationships using CBCT.

**Materials and Methods:** CBCT images of a total of 57 individuals, 31 females and 26 males, aged between 18 and 42 years, were evaluated. The individuals used in the study were divided into 3 groups as Group 1: Skeletal Class 1 ( $0 \leq ANB < 4^\circ$ ), Group 2: Skeletal Class 2 ( $ANB \geq 4^\circ$ ) and Group 3: Skeletal Class 3 ( $ANB < 0^\circ$ ). Group 1: 11 females and 8 males; Group 2: 12 females and 7 males; and Group 3: 8 females and 11 males, totalling 19 individuals in each group. ANS-PNS distances were measured with 3D-Slicer programme. The data were normally distributed according to the results of the Shapiro-Wilk test. Therefore, post-hoc Tukey test was performed after ANOVA test.

**Results:** Mean values of ANB angle are  $1.85 \pm 1.07$ ,  $9.11 \pm 1.96$  and  $-4.20 \pm 2.57$  for Group 1, Group 2 and Group 3, respectively. The mean values of ANS-PNS distance were  $48.1 \pm 3.14$ ,  $50.7 \pm 2.66$  and  $52.0 \pm 4.31$  for Group 1, Group 2 and Group 3, respectively. There is a statistically significant difference between class 1, class 2 and class 3 ( $p=0.006$ ). In pairwise comparison, this difference was found between class 1 and class 3 ( $p=0.003$ ).

**Conclusion:** ANS-PNS distance is significantly different in individuals with different sagittal relationships. The higher ANS-PNS distance in skeletal class 3 individuals may be attributed to the fact that class 3 individuals included in the study have more mandibular prognathism.





PB238

## BİLATERAL DUDAK DAMAK YARIĞI ANOMALİSİ VE NOSTRİL UYGULAMASI İLE NAZAL ŞEKİLLENDİRME: OLGU SUNUMU

Tuğçe Turan, Kamile Keskin Oruç, Seher Gündüz Arslan, **Belin Altuntaş**

Dicle Üniversitesi Diş Hekimliği Fakültesi

**AMAÇ:** Bu sunum bilateral dudak ve alveol yarığına sahip yenidoğanın primer dudak ameliyatı öncesi burun kıkırdaklarının pediatrik nostril ile şekillendirme tedavisini sunmayı amaçlamaktadır.

### OLGU SUNUMU

Birey: Nazal şekillendirme tedavisi için yönlendirilen bilateral dudak ve alveol yarığına sahip 14 günlük erkek bebeğin boyu 46 cm, kilosu 3150 gr ölçülmüştür. Ebeveynlerinin akraba evliliği yaptığı, bebeğin ailenin 5. çocuğu olduğu öğrenilmiştir. Sistemik açıdan patolojik bir durum rapor edilmemiştir. Klinik muayenede sert ve yumuşak damak normal anatomik yapıda ancak premaksiller bölgede bilateral, insiziv papilden burun tabanına uzanan, sağ alveolar segmentte 5 mm sol alveolar segmentte 4 mm prealveolar yarık izlenmiştir. Nazal bölgede, sol tarafta daha belirgin şekilde, alar kıkırdakların ve kolumellanın deplase olduğu iki burun deliğinin yeterli açıklıkta olmadığı gözlenmiştir.

**YÖNTEM:** Hastanın kliniğe başvurduğu seanstan itibaren silikon esaslı tıbbi amaçlı pediatrik nostril uygulamasına karar verilmiştir. Uygun nostril 1'den 6'ya kadar nostril büyüklüklerini içeren pediatrik nostril skalası kullanılarak temin edilmiştir. Prolabium ve lateral dudak segmentlerini kapsayan horizontal dudak bantlama yapıldıktan sonra nostril kısaltılarak burun içerisine yerleştirilip, medikal bantlar ile yanağa fiksasyonu yapılmıştır. Subnasale bölgeden burun kemerine uzanan vertikal bantlama ile nostril kolumella bölgesinden desteklenmiştir. Burun içi oluşabilecek irritasyonlar için aftöz jel; medikal bantların oluşturabileceği tahrişler için nemlendirici-onarıcı pediatrik losyon önerilmiştir. Hasta yakınlarına tedavinin hedefi anlatılmış, uygulama için eğitim verilmiş ve Habermann biberon ile beslenme önerilmiştir. Hasta ilk 1 ay 1 haftalık aralıkla, primer dudak operasyonuna kadar (3 ay 15 gün) aylık olarak kontrole çağırılmıştır.

**BULGULAR:** Hastanın 11 hafta süren tedavisi sonucunda yumuşak doku yarık segmentleri yaklaştırılmış, horizontal bantlamanın etkisiyle premaksiller segment retrakte edilmiştir. Alar kıkırdaklar şekillendirilerek anatomik konumuna getirilmiştir. Burun delikleri şekillendirilip columella dikleştirilerek hasta primer dudak operasyonuna yönlendirilmiştir. Primer dudak operasyonunun hemen öncesinde bir büyük boy nostrile geçilmiş, operasyon sonrasında kullanıma devam edilmiştir.

**SONUÇ:** Dudak damak yarığı anomalisine sahip yenidoğan bebeklerde primer dudak operasyonu öncesi nostril uygulaması başarılı sonuçlar vermektedir.



PB238

## BILATERAL CLEFT LIP AND PALATE ANOMALY AND NASAL REMODELLING WITH NOSTRIL APPLICATION: CASE REPORT

Tuğçe Turan, Kamile Keskin Oruç, Seher Gündüz Arslan, **Belin Altuntaş**

Dicle University Faculty of Dentistry

**Aim:** This presentation discusses the treatment of nasal cartilage in a newborn with a bilateral cleft lip and alveolar cleft before primary lip surgery using a pediatric nostril device.

### Case Report:

**Patient:** A 14-day-old male infant, the fifth child of consanguineous parents, was referred for nasal shaping. He measured 46 cm and weighed 3150 g. Clinical examination showed normal hard and soft palate anatomy but revealed bilateral prealveolar clefts extending from the incisive papilla to the base of the nose: 5 mm on the right and 4 mm on the left alveolar segment. The alar cartilages and columella were displaced, and the nostrils were not sufficiently clear, particularly on the left side.

**Method:** From admission, a silicone-based pediatric nostril was chosen. The appropriate size was selected using a pediatric nostril scale. After horizontal lip taping, the nostril was shortened, inserted into the nose, and fixed to the cheek with medical tapes. A vertical band supported the nostril at the columella. Aphthous gel and moisturizing lotion were recommended for possible irritations. The treatment goal was explained to the patient's relatives, and training was provided. The patient was monitored weekly for the first month and then monthly until the primary lip operation at 3.5 months.

**Results:** After 11 weeks, the soft tissue cleft segments were approximated, and the premaxillary segment retracted due to horizontal banding. The alar cartilages were shaped and brought into an anatomical position. The nostrils were defined, and the columella was erected. The patient was directed to the primary lip operation and continued using the nostril post-operatively.

**Conclusions:** In infants with cleft lip and palate anomalies, the application of a pediatric nostril before primary lip surgery yields successful outcomes.

